

---

## ISOPROTERENOL SEBAGAI MODEL INFARK MIOKARDIAL AKUT PADA TIKUS WISTAR

Wahyu Widyaningsih<sup>1,2)</sup>, Sugiyanto<sup>1)</sup>, Sitarina Widyarini<sup>3)</sup> dan Suwidjiyo Pramono<sup>1)</sup>

<sup>1)</sup>Fakultas Farmasi Universitas Gadjah Mada

<sup>2)</sup>Fakultas Farmasi Universitas Ahmad Dahlan Yogyakarta,

<sup>3)</sup>Fakultas Kedokteran Hewan Universitas Gadjah Mada

e-mail : [widyaningsihwahyu@yahoo.com](mailto:widyaningsihwahyu@yahoo.com)

### ABSTRACT

Decreased oxygen supply and necrosis in the heart muscle cells can lead to acute myocardial infarction. Free radical compounds can lead to oxidative stress in the heart muscle and lead to myocardial infarction. Isoproterenol is a non-selective  $\beta$ -adrenergic agonist can lead to acute myocardial infarction in large doses. The purpose of this study was to validate the model of acute myocardial infarction. This study using male Wistar rats aged two months as the test animal. Male Wistar rats divided into two groups: control group and treatment group. The control group treated with physiological saline and the treatment group treated with isoproterenol 85 mg/kg BW. Isoproterenol administered subcutaneously for two doses with an interval of 24 hours. After 48 hours of the isoproterenol first administration, rat heart rhythm's records with an electrocardiogram (ECG). Furthermore, the rats sacrificed and performed a necropsy. The left ventricle part in the cross section for the macroscopic observation (extensive infarction) with triphenyl tetrazolium chloride (TTC) staining, microscopic observation of infarction with hematoxylin-eosin staining (HE) and immunohistochemical (IHC) to observe the expression of caspase-3. The ECG of isoproterenol group showed elevation in the ST segment. TTC staining shows the expansion of the infarct area. The HE staining showed the typical image of myocardial infarction and the IHC staining results showed an increase in the expression of caspase-3. The results showed that isoproterenol can be use as a model myocardial infarction with parameters of infarction are ECG changes, TTC staining of infarct broad macroscopic image, a histopathological image of heart and apoptosis with the expression of caspase-3.

**Key words:** Isoproterenol, acute myocardial infarction, cardiac histopathology

### PENDAHULUAN

Penyakit kardiovaskuler masih merupakan masalah di Indonesia, salah satunya adalah Infark Miokardial Akut (IMA) (WHO, 2011). IMA dapat dipicu oleh stres oksidatif karena adanya radikal bebas dalam jumlah besar pada sel miokardium yang berasal dari reaksi oksidasi senyawa kimia tertentu (Li dkk., 2012) peroksidasi lipid, hiperlipidemia, hiperglikemia (Kumar dan Menon, 1992). Salah satu penyebab stress oksidatif adalah senyawa kimia yang berupa obat. Isoproterenol merupakan obat golongan agonis  $\beta$ -adrenergik non selektif yang digunakan sebagai model untuk penginduksi IMA pada tikus (Grimm dkk., 1997; Rathore 1998). Selain isoproterenol, model IMA yang lain reperfusi injury (Reiter dan Tan 2003). Stimulasi reseptor  $\beta$ -adrenergik cepat menghasilkan spesies oksigen reaktif (ROS) yang dapat memodulasi respon seluler dan fungsional dalam jantung (Zhang dkk., 2005). Mekanisme induksi isoproterenol dalam menyebabkan gangguan keseimbangan antara pembentukan radikal bebas dan sistem pertahanan antioksidatif serta nekrosis (Rathore, 1998). Produk oksidasi dapat berinteraksi dengan gugus sulfhidril dan bermacam-macam protein menghasilkan anion superoksida, kemudian hidrogen peroksida. Hal tersebut menyebabkan perubahan permeabilitas mitokondria, *up-take* kalsium di mitokondria, penurunan ATP, peningkatan radikal hidroksil yang tinggi akan menyebabkan kerusakan lipid, protein dan DNA (Dhalla dkk., 2010).

Pemberian isoproterenol pada tikus juga akan menstimulasi iskemia jantung dan hiperplasia fibroblastik dengan penurunan kemampuan jantung dan fungsi diastolik dan sistolik

---

serta menunjukkan gambaran infark miokardial seperti infark miokardial di manusia (Devika, 2008). Induksi infark miokardial pada hewan uji tikus yang diinduksi isoproterenol merupakan standar dalam penelitian praklinik efek kardioprotektif yang menunjukkan pengaruh pada perubahan metabolisme dan morfologi pada jaringan jantung seperti pada manusia. Isoproterenol menginduksi nekrosis pada daerah sub endokardial pada ventrikel kiri dalam septum interventrikuler (Boluyt dkk, 1995). Mekanisme yang melibatkan ROS dan perubahan biokimia yang mirip pada manusia serta gambaran nekrosis yang sama pada daerah subendokardial ventrikel kiri maka dapat dikatakan model infark miokardial akut dengan isoproterenol dapat menggambarkan kejadian infark miokardial pada manusia. Injeksi isoproterenol juga dilaporkan dapat meningkatkan aktivitas caspase-3 dan kerusakan DNA yang mengindikasikan adanya proses apoptosis dan nekrosis pada sel otot jantung (Remondino dkk, 2003). Penelitian ini bertujuan melakukan validasi model IMA pada tikus jantan galur Wistar yang sudah dilaporkan terdahulu dengan parameter gambaran fisiologis IMA melalui rekaman elektrokardiogram (EKG) dan gambaran patologis dengan mengamati kejadian IMA secara makroskopik dan mikroskopik. Validasi diperlukan karena penelitian IMA dengan induksi isoproterenol banyak dilakukan di luar negeri dengan kondisi fisiologis hewan uji yang berbeda. Perbedaan ini dapat mempengaruhi respon hewan uji terhadap isoproterenol.

## METODE PENELITIAN

### Bahan Penelitian

Isoproterenol-HCl dan Triphenil Tetra Klorida (TTC T 8877) diperoleh dari Sigma Chemical.Co, NaCl fisiologis (Abboth) serta natrium thiopental (Ketamin), hematosiklin-eosin dan antibodi anti caspase-3.

### Alat Penelitian

Alat yang digunakan dalam penelitian ini adalah seperangkat alat EKG (Nihon Kohden), *waterbath*, dan seperangkat alat pemrosesan jaringan.

### Hewan Uji

Hewan uji yang digunakan dalam penelitian ini adalah tikus jantan galur Wistar usia tiga bulan dengan berat badan 180-200 g (Laboratorium Penelitian dan Pengujian Terpadu LPPT-UGM). Hewan uji dipelihara dengan standar pengelolaan laboratorium pada suhu  $25\pm 2^{\circ}\text{C}$ , 12 jam gelap dan 12 jam terang. Hewan uji diberi pakan standar AD2 (*Comfeed*) dan diberi minum *ad libitum*. Protokol penelitian telah disetujui oleh komisi *Ethical Clearance* untuk penelitian praklinik LPPT UGM No 205/KEC-LPPT/XII/2014.

### Pengelompokan dan Perlakuan Isoproterenol pada Hewan Uji

Tikus galur Wistar dibagi menjadi dua kelompok, yaitu kelompok kontrol (normal) dan kelompok perlakuan (isoproterenol). Kelompok kontrol diberi NaCl fisiologis dan kelompok perlakuan diberi Isoproterenol 85 mg/kg BB secara subkutan selama dua hari berturut-turut.

### Perekaman EKG

Tikus dianestesi dengan Na-thiopental (Ketamin) 50 mg/kg BB secara intraperitoneal sebelum direkam dengan EKG. Perekaman EKG dilakukan pada *lead II* dengan kecepatan 5 mm/detik.

### Pengukuran luas infark miokardial

Pengukuran luas infark miokardial sesuai dengan metode Lie dkk., (1975) menggunakan pengecatan *Triphenyl Tetrazolium Chloride* (TTC). Setelah direkam dengan EKG, tikus dikorbankan dengan *servical dislocation* dan dilakukan nekropsi untuk mengambil organ jantung. Jantung segera di cuci dengan larutan garam fisiologis yang telah didinginkan. Jantung dipotong pada ventrikel kiri dengan ketebalan 2-3 mm dan diinkubasi pada larutan TTC 2 % pada suhu  $37^{\circ}\text{C}$  selama 60 menit dan dibalik setiap 30 menit. Setelah itu, organ jantung difiksasi dalam

---

formalin 10% selama 30 menit. Potongan jantung yang sudah di cat difoto dengan camera digital. Miokardium normal ditunjukkan dengan warna merah sedangkan infark miokardial ditunjukkan warna kuning atau putih pucat dengan pengecatan dengan TTC.

### Pemeriksaan mikroskopik infark miokardium

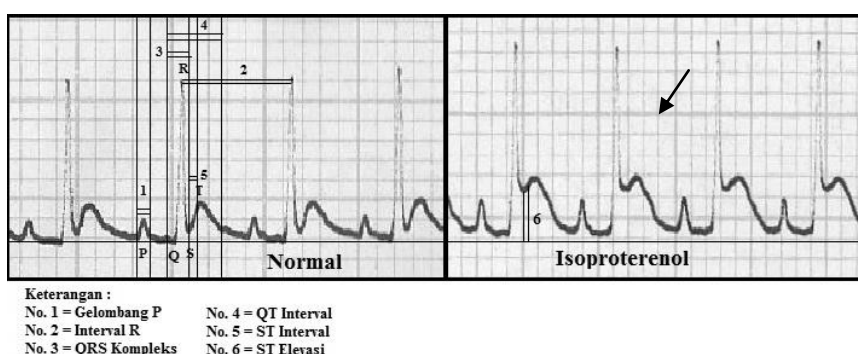
Jantung pada bagian ventrikel kiri yang telah difiksasi dalam formalin 10% dibuat paraffin blok setebal 5 mikro meter dengan Microtome dan dilakukan pengecatan dengan hematoxilin dan eosin (HE). Gambaran histologi jantung dilihat dengan mikroskop (Olympus) dengan perbesaran 40x200. Skoring kejadian infark dilakukan dengan memberikan skor (0) bila tidak ada kerusakan, skor (1) bila kerusakan kurang dari 25%, skor (2) bila kerusakan 25-50 %, skor (3) bila kerusakan 50-75 % dan 4 bila kerusakan 75-100 % (Mehdzadeh dkk., 2013). Selain dengan pengecatan HE, dibuat preparat lain untuk analisis IHC. Metode IHC dilakukan dengan metode tidak langsung dengan penambahan antibodi primer caspase-3.

### Analisa Data

Hasil EKG dianalisis dengan menghitung gelombang P, kompleks QRS, interval QT, interval RR dan segmen ST. Gambaran makroskopik luas infark dihitung dengan program *Image J*. Gambaran mikroskopik luas infark dianalisis dengan gambaran histopatologi kejadian infark miokardial akut. Proses apoptosis pada miokardium diamati dengan ekspresi caspase-3. Data yang diperoleh dibandingkan antara kelompok kontrol dengan kelompok yang diberi isoproterenol.

## HASIL PENELITIAN DAN PEMBAHASAN

Hasil penelitian menunjukkan bahwa pemberian isoproterenol dosis 85 mg/kg BB selama dua hari berturut-turut menyebabkan infark miokardial akut yang ditunjukkan dengan adanya perubahan gambaran EKG. Berdasarkan penelitian terdahulu, pemberian isoproterenol dapat meningkatkan segmen ST, interval QT dan menurunkan gelombang P, QRS kompleks dan interval RR. Perubahan parameter EKG terjadi karena perubahan potensial membran pada daerah infark (Upaganlawar dkk., 2012). Adanya elevasi atau depresi segmen ST merupakan parameter iskemi miokardial dan penelitian eksperimental induksi isoproterenol pada tikus (Peacock dkk., 2007; Upaganlawar dkk., 2012). Hasil penelitian ini menunjukkan adanya elevasi pada segmen ST pada gambaran EKG yang merupakan ciri khas gambaran infark miokardial akut pada kelompok yang tikus diberi isoproterenol (Gambar 1). Hasil pengukuran parameter EKG (Tabel I) secara statistik tidak menunjukkan adanya perbedaan pada gelombang P, interval RR, kompleks QRS, interval QT maupun segmen ST ( $p > 0,05$ ). Hal itu kemungkinan terjadi karena besarnya variasi individu dalam kelompok sehingga secara statistik tidak menunjukkan perbedaan yang bermakna. Untuk memperkecil variasi individu disarankan adanya penambahan jumlah hewan uji dalam setiap kelompok perlakuan.

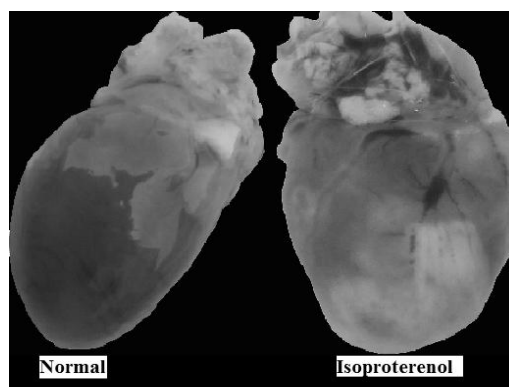


**Gambar 1. Gambaran EKG tikus pada kelompok normal dan kelompok yang diberi isoproterenol (elevasi segmen ST )**

**Tabel I. Perubahan Parameter EKG Tikus pada Kelompok Normal dan Kelompok yang diberi Isoproterenol**

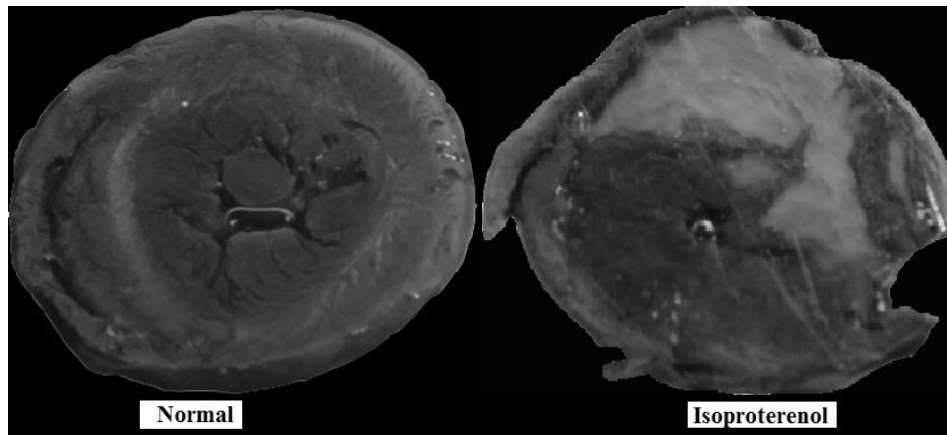
Parameter EKG	Normal ( $\bar{X} \pm SE$ )	Isoproterenol ( $\bar{X} \pm SE$ )
1. P (detik)	0,02 $\pm$ 0,063	0,02 $\pm$ 0,017
2. RR (detik)	0,13 $\pm$ 0,099	0,14 $\pm$ 0,245
3. QRS kompleks (detik)	0,03 $\pm$ 0,158	0,02 $\pm$ 0,135
4. QT interval (detik)	0,07 $\pm$ 0,080	0,08 $\pm$ 0,171
5. ST (detik)	0,02 $\pm$ 0,189	0,02 $\pm$ 0,124

Secara morfologis, pemberian isoproterenol menyebabkan perubahan makroskopis pada jantung tikus. Pada tikus normal, jantung terlihat berbentuk kerucut berwarna merah, sedangkan pada kelompok yang diberi isoproterenol, terlihat adanya warna putih pada daerah ventrikel yang menunjukkan adanya perubahan morfologis yang menunjukkan adanya daerah iskemia pada jantung. Gambaran makroskopis jantung normal dan yang diberi isoproterenol terlihat pada gambar 2.

**Gambar 2. Gambar morfologis jantung kelompok normal dan kelompok Isoproterenol**

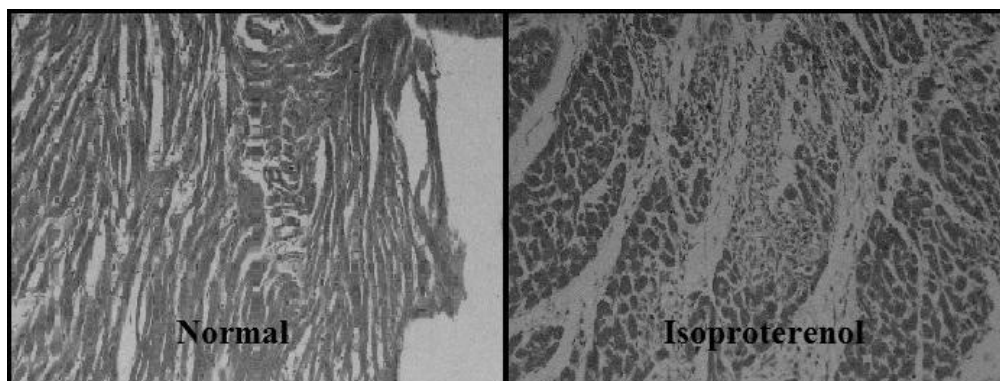
Perubahan makroskopis jantung di daerah ventrikel kiri dipertegasakan dengan pengecatan menggunakan TTC pada daerah ventrikel kiri. Pengecatan dengan TTC akan menunjukkan jaringan infark miokardial akut dengan daerah berwarna putih sedangkan jaringan normal berwarna merah. TTC adalah indikator reaksi redoks untuk membedakan proses metabolisme aktif dan tidak aktif pada sel atau jaringan. Adanya elektron donor dari NADH akan mengoksidasi 2,3,5-triphenyl tetrazolium chloride (TCC) menjadi 1,3,5-triphenyl formazan (TPF). Pada sel yang mati, NADH akan mencegah oksidasi TTC menjadi TPF. Keberadaan NADH dan enzim laktat dehidrogenase akan mengoksidasi TCC menjadi TPF sehingga menunjukkan warna merah pada jaringan miokard yang hidup (Csonka dkk., 2010).

Studi terdahulu menunjukkan adanya peningkatan daerah infark akibat isoproterenol ditunjukkan dengan warna kuning atau warna putih terang yang jelas. Area infark menunjukkan kehilangan integritas membran yang terjadi karena pelepasan enzim laktat dehidrogenase. Peningkatan produksi nitrit oksida meningkatkan oksidatif stress dan meningkatkan area infark (Hu dkk., 2006). Penggunaan NADH untuk menangkap radikal bebas yang dihasilkan oleh isoproterenol menyebabkan sel miokardium kekurangan enzim laktat dehidrogenase sehingga perubahan TCC menjadi TPF dihambat yang ditunjukkan dengan daerah berwarna terang yang jelas seperti yang dilaporkan Kumar dan Menon (1992). Hasil pengecatan TTC pada kelompok normal dan yang diberi isoproterenol terlihat pada gambar 3.



**Gambar 3. Gambaran makroskopik jantung pada daerah ventrikel kiri setelah dilakukan pengecatan dengan TTC**

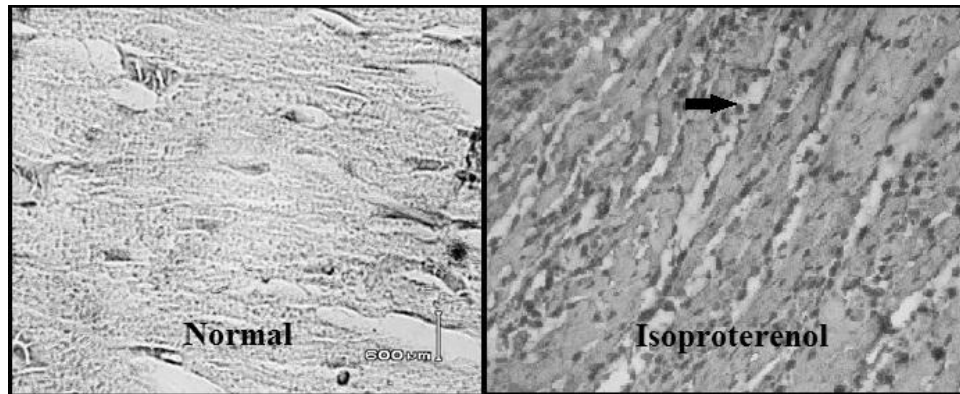
Kejadian infark miokardial akut setelah pemberian isoproterenol diperkuat dari hasil pemeriksaan jaringan mikroskopik dengan pengecatan HE dan imunohistokimia. Pada kelompok tikus yang diberi Isoproterenol terlihat adanya miopati yang ditandai dengan nekrosis miokardium ditandai inti sel otot jantung mengalami piknotik (kariopiknotik), serabut otot mengecil, jarak antar serabut otot menjadi jarang dan infiltrasi netrofil. Serabut otot jantung dengan sitoplasma berwarna pudar/pucat (Gambar 4). Hasil ini sesuai dengan penelitian sebelumnya bahwa isoproterenol dapat menyebabkan terjadinya infark miokardial akut ditunjukkan dengan lesi seperti degenerasi miofibrilar, hipertropi miokardial cardiomiopati dan kerusakan miosit (Farvin dkk., 2006). Penelitian sebelumnya juga memperlihatkan bahwa pemberian isoproterenol menyebabkan terjadinya hemoragi pada miokardium dan epikardium dengan lesi terbatas yang tegas pada daerah *apical* jantung. Peningkatan lesi infark melalui reseptor  $\beta$ -adrenergik, menstimulasi influk kalsium intrasel, meningkatkan kadar c-AMP dan melepaskan energi fosfat (Dhalla dkk., 1980). Pada penelitian ini belum menunjukkan hemoragi karena penelitian Dhalla dkk. (1980) menggunakan induksi yang berbeda. Pada penelitian tersebut, hipertropi pada kardium disebabkan karena endokarditis bakterial.



**Gambar 4. Gambaran histopatologi miokardium tikus pada kelompok normal dan kelompok yang diberi Isoproterenol dengan pengecatan HE**

Pemberian isoproterenol juga dilaporkan dapat meningkatkan aktivitas caspase-3 dan kerusakan DNA yang mengindikasikan adanya proses apoptosis dan nekrosis pada sel otot jantung (Remondino dkk., 2003). Oksidatif stress dilaporkan menyebabkan kerusakan DNA berupa fragmentasi dan apoptosis (Galang dkk., 2000). Peningkatan iNOS di miokardium akan meningkatkan jumlah apotosis di miokardium. Penelitian ini sesuai dengan penelitian terdahulu

yang menyatakan bahwa isoproterenol dapat meningkatkan ekspresi caspase-3 dibandingkan kelompok kontrol (Li dkk., 2012). Peningkatan ekspresi caspase-3 pada kelompok yang diberi isoproterenol menunjukkan bahwa pemberian isoproterenol dapat menyebabkan terjadinya apoptosis pada sel otot jantung. Ekspresi protein caspase-3 pada kelompok yang diberi isoproterenol ditunjukkan dengan warna coklat pada inti sel terlihat pada gambar 5.



**Gambar 5. Ekspresi caspase 3 pada tikus kelompok normal dan kelompok yang diberi Isoproterenol**

Metode yang digunakan pada pengecatan imunohistokimia dalam penelitian ini adalah metode tidak langsung. Pada metode ini, antigen diikat pada antibodi primer secara tidak langsung. Adapun antibodi primer yang digunakan yaitu anti caspase-3. Setelah terjadi ikatan antara antigen pada sel miokardium kemudian ditambahkan antibodi sekunder berlabel TUNEL (*Terminal deoxynucleotidyl transferase Biotin-dUTP Nick End Labelling*) yang akan berikatan dengan antibodi primer. Selanjutnya, ditambahkan SA-HRP (*Strep-Avidin Horse Radix Peroksidase*), dimana enzim HRP akan mendeteksi keberadaan biotin dan membentuk reaksi konjugasi dengan biotin, serta akan menyebabkan terjadinya pembentukan warna (pigmen) yang berasal dari penambahan substrat kromogen DAB (*3,3 diaminobenzidine tetrahydrochloride*) yang diubah oleh enzim HRP. Larutan kromogen DAB telah mengandung peroksida ( $H_2O_2$ ) sebagai substansi penanda yang membentuk kompleks dengan enzim peroksidase dalam kompleks SA-HRP. Kompleks yang terbentuk dalam kromogen DAB menghasilkan warna coklat gelap. Sel yang terekspresi positif akan berwarna coklat/coklat kemerahan oleh DAB, sedangkan sel dengan ekspresi negatif akan berwarna biru oleh counterstain hematoksilin (Elmore, 2007).

Hasil penelitian sesuai teori bahwa stimulasi reseptor  $\beta$ -adrenergik (Isoproterenol) dapat menghasilkan spesies oksigen reaktif (ROS) yang dapat memodulasi respon seluler dan fungsional dalam jantung (Zhang dkk., 2005). Mekanisme induksi isoproterenol menyebabkan gangguan keseimbangan antara pembentukan radikal bebas dan sistem pertahanan antioksidatif serta nekrosis (Rathore, 1998). Oksidasi spontan dari catecholamin menghasilkan catecholamin-o-quinonones dengan menghasilkan *aminochromes* melalui siklisasi. Adrenochrome yang dihasilkan dari siklisasi *epinefrine-o-quinone* dapat dioksidasi menjadi komponen lain seperti adrenolutin, *5,6-dihydroxy-1-methylindole* atau adrenochrome-adrenolutin dimmer. Semua reaksi redoks tersebut menghasilkan radikal bebas. Oleh karena itu, *catecholamin-o-quinonones*, *aminochromes*, dan radikal bebas yang dihasilkan catecholamin terlibat dalam toksisitas yang berkaitan dengan catecholamin (Dhalla dkk., 1992). Produk oksidasi dapat berinteraksi dengan gugus sulfhidril dan bermacam-macam protein menghasilkan anion superoksida kemudian hidrogen peroksida. Hal tersebut menyebabkan perubahan permeabilitas mitokondria, *up-take* kalsium di mitokondria, penurunan ATP, peningkatan radikal hidroksil yang tinggi akan menyebabkan kerusakan lipid, protein dan DNA (Dhalla dkk., 2010). Stimulasi ini menyebabkan perubahan fisiologi dan histopatologi. Perubahan fisiologi yang ditunjukkan dengan terjadinya elevasi pada segmen ST pada gambaran EKG-nya. Perubahan histopatologi menyebabkan nekrosis otot jantung yang ditunjukkan dengan peningkatan daerah infark miokardial akut pada ventikel kiri dari hasil

---

pengecatan dengan TCC dan perubahan histopatologi yang menunjukkan adanya infark miokardial akut dengan pengecatan HE. Proses apoptosis akibat pemberian isoproterenol ditunjukkan dengan peningkatan ekspresi caspase-3 dari hasil imunohistokimia.

### KESIMPULAN

Isoproterenol 85 mg/kg BB dapat digunakan sebagai model infark dengan parameter perubahan gambaran EKG, gambaran makroskopik luas infark, gambaran histopatologis otot jantung serta apoptosis dengan adanya ekspresi caspase-3.

### DAFTAR PUSTAKA

- Boluyt M.O., Long X., Eschenhagen T., Mende U., Schmitz W., Crow M.T. and Lakatta E.G., 1995, Isoproterenol Infusion Alteration in Expression of Hypertrophy-Associated Genes in Rat Heart. *Am J. Physiol.*, **269**, 638-647
- Csonka C., Kupai K., Kocsis G.F., Novák G., Fekete V., Bencsik P, Csont T. and Ferdinandy P., 2010, Measurement of Myocardial Infarct Size in Preclinical Studies. *J Pharmacol Toxicol* **61**(2), 163-70
- Dhalla N.S., Ziegelhoffer A., Singal P.K., Panagia V. and Dhillon K.S., 1980, Subseluler Changes During Cardiac Hypertrophy and Heart Failure due to Bacterial Endocarditis., *Basic Res Cardiol.* **75**, 81-91
- Dhalla N.S., Yates J.C., Naimark B., Dhalla K.S., Beamish R.E. and Ostadal, B., 1992, Cardiotoxicity of Catecholamines and Related Agents. In Acosta D (Eds.), *Cardiovascular Toxicology*, Raven Press, New York
- Dhalla N.S., Temsah R.M. and Netticadan T., 2010, Role of oxidative Stress in Cardiovascular Disease., *J.Hypertens.*, **18**, 655-673
- Devika P.T. and Prince P.S.M., 2008, Epigallocatechingallate (EGCC) Prevents Isoproterenol Induced Cardiac Toxicity by Stabilizing Cardiac Marker Enzymes and Membrane Bound ATPases, *J. Pharm Pharmacogn*, **60**, 125-133
- Elmore, S., 2007. Apoptosis: a Review of Programmed Cell Death. *Toxicol Pathol.* **35**, 495-516
- Farvin K.H., Anandan R. and Kumar S.H., 2006, Cardioprotective Effect of Squalene on Lipid Profile in Isoprenaline-Induced Myocardial Infarction in Rat., *J. Med Food*, **9**, 531-536
- Galang N., Sasaki H. and Maulik N., 2000, Apoptotic Cell Death during Ischemia Reperfusion and its Attenuation by Antioxidant Therapy. , *Toxicol.* **148**, 111-118
- Grimm D., Elsner D., Schunkert H., Pfeifer M., Griese D., Bruckschlegel G., Muders F., Riegger G.A.J. and Kromer E.P., 1997. Development of Heart Failure Following Isoproterenol Administration in the Rat: Role of the Renin-Angiotensin System. *Cardiovascular Research.* **37**, 91-100
- Hu A., Jiao X., Gao E., Koch W.K., Sharifi-Azad S., Grunwald Z., Ma X.L. and Sun J.Z., 2006,  $\beta$ -adrenergic Receptor Stimulation Induces Cardiac Apoptosis and Aggravates Myocardial Ischemia/Reperfusion Injury by Provocating Inducible Nitric-Oxide Synthase-Mediated Nitritative Stress, *J Pharmacol Exper Therap.* **318**, 469-475
- Kumar J.S. and Menon V.P., 1992, Changes in Level of Lipid Peroxides Activity of Superoxide Dismutase and Catalase in Diabetes Associated with Myocardial Infarction, *Indian J. Exp Biol.* **30**, 122-127
- Mehdizadeh R., Parizadeh M.R., Khooei A.R., Mehri S. and Hosseinzadeh H., 2013, Cardioprotective Effect of Saffron Extract and Safranal in Isoproterenol-induced Myocardial Infarction in Wistar Rats, *Iran J. Basic Med Sci:* **16**(1), 56-63
-

- Li H., Xie Y.H., Yang Q., Wang S.W., Zhang B.L., Wang J.B., Cao W., Bi L.L., Sun J.Y. and Miao S., 2012, Cardioprotective Effect of Paeonol and Danshensu Combination on Isoproterenol-Induced Myocardial Injury in Rats. *PloS One* **7**, e48872
- Lie J.T., Pairolero P.C., Holley K.E. and Titus J.L., 1975, Macroscopic Enzyme Mapping Verification of Large, Homogenous, Experimental Myocardial Infarcts of Predictable Size and Location in Dog. *J Thor Cardiovasc Surg* **69**, 599-605
- Peacock W.E., Hollander J.E., Smalling R.W., Bresler M.J., 2007, Reperfusion Strategies in the Emergency Treatment of ST-segment Elevation Myocardial Infarction, *Am J Emerg Med*, **25**, 353-366
- Rathore N., John S., Kale M. and Bhatnagar D., 1998, Lipid Peroxidation and Antioxidant Anzymes in Isoproterenol Induced Oxidative Stress in Rat Tissues, *Pharmacol Res.*, **38**, 297-303
- Remondino A., Kwon S.H., Communal C., Pimentel D.R., Sawyer D.B. and Singh K., 2003,  $\beta$ -adrenergik Receptor-Stimulated Apoptosis in Cardiac Myocytes is Mediated by Reactive Oxygen Spesies/c-Jun NH2-Terminal Kinase-Dependent Activation of the Mitochondrial Pathway. *Circ Res.* **92**, 136-138
- Upaganlawar A., Patel V. and Balaraman, 2012, Tomato Lycopene Attenuates Myocardial Infarction Induced by Isoproterenol: Electrocardiographic, Biochemical and Anti-apoptotic study, *Asian Pac J. Trop Biomedic* **2**(5), 345-351
- WHO, 2011, *Cardiovascular Disease*, <http://www.who.int/mediacentre/factsheets/fs3.html>, diakses pada tanggal 6 Mei 2014
- Zhang G.X., Kimura S., Nishiyama A., Shokoji T., Rahman M. and Yao L., 2005, Cardiac Oxidative Stress in Acute and Chronic Isoproterenol-Infused Rats. *Cardiovasc Res* **65**, 230-8