

STRUKTUR MIKROSKOPIK GINJAL DENGAN PEMBERIAN VITAMIN D₃ PADA TIKUS OVAREKTOMI

The Microscopic Structural of Kidneys with Vitamin D₃ Treatment in Ovariectomized Rats

M. Nur Salim

Laboratorium Patologi Fakultas Kedokteran Hewan Universitas Syiah Kuala, Darussalam Banda Aceh

E-mail : nursalim67@gmail.com

ABSTRAK

Penelitian ini bertujuan mempelajari struktur mikroskopik ginjal dengan pemberian vitamin D₃ pada tikus ovarektomi. Lima belas ekor tikus putih betina galur *Sprague Dawley* umur 7 minggu dibagi rata secara acak dalam 3 kelompok, masing-masing 5 ekor. Kelompok K1 (kontrol) tikus non-ovarektomi. Kelompok K2 dan K3 ovariectomi, kelompok K3 diberi suplemen vitamin D₃ (kalsitriol) dengan dosis 8 IU per ekor, 6 kali seminggu selama 12 minggu. Semua tikus diberi pakan normal (rasio kalsium/fosfat= 2). Setelah 12 minggu semua tikus dikorbankan. Ginjal diambil dan disiapkan untuk pemeriksaan mikroskopis dengan pengecatan hematoksin eosin. Hasil penelitian menunjukkan perubahan struktural ginjal tikus ovarektomi (K2). Pada tikus ovarektomi yang mendapat vitamin D₃ (K3) menunjukkan struktur mikroskopik ginjal normal dibandingkan dengan tikus non-ovarektomi (K1). Dapat disimpulkan bahwa pemberian vitamin D₃ (kalsitriol) dapat memperbaiki struktur mikroskopik ginjal pada tikus ovarektomi.

Kata kunci : vitamin D, ovarektomi, ginjal

ABSTRACT

This experiment was conducted to study the microscopic structural of kidneys with vitamin D₃ treatment in ovariectomized rats. Five teen female Sprague Dawley rats at the age of 7 weeks were randomly into 3 groups of 5 each. The group K1 were ovary intact (non-ovariectomized); group K2 to K3 were all ovariectomized, group K3 with vitamin D₃ (calcitriol) supplements, the dose of the calcitriol were 8 I.U./day, 6 days/week for 12 weeks. All rats were given normal diets (calcium/phosphorus ratio= 2). After 12 weeks the rats were sacrificed. The kidneys were collected and processed for microscopic examination with hematoxylin-eosin staining. The results showed that structurally the histological changes of kidneys in ovariectomized rats (K2). Ovariectomized rats with vitamin D₃ (calcitriol) supplements (K3) showed the histological of kidneys compare with ovary intact (K1). Vitamin D₃ (calcitriol) supplementation could be decrease structural disorder of kidneys in ovariectomized rats.

Key words : vitamin D, ovariectomy, kidney

PENDAHULUAN

Vitamin D (kolekalsiferol) senyawa berwarna putih, membentuk kristal yang larut dalam minyak dan lemak tetapi tidak larut dalam air. Ada dua bentuk vitamin D yang sangat berbeda. Pertama kolekalsiferol (vitamin D₃) adalah bentuk alami dari vitamin ini dalam makanan. Vitamin D₃ dapat terbentuk di bawah kulit oleh pengaruh sinar matahari (radiasi ultra violet). Kedua ergokalsiferol (vitamin D₂) adalah bentuk sintetik dari vitamin D yang mempunyai aktivitas sama dengan vitamin D₃. Vitamin D₂ dihasilkan dengan irradiasi ultra violet dari ergosterol, suatu senyawa yang dapat diekstraksi dari khamir. Beberapa jenis ikan yang berlemak, seperti ikan cod, tuna dan salmon, mengandung vitamin D₂ karena mereka memakan alga yang mengolah vitamin D dengan bantuan

sinar matahari. Rekomendasi kebutuhan vitamin D setiap hari untuk pria dan wanita dewasa, bayi dan anak-anak adalah 200-400 IU atau 5-10 ug (1 ug= 40 IU). Pemberian lebih dari 1000 IU (25u) setiap hari tidak direkomendasikan dan dosis yang melebihi 10 kali dosis normal dapat terjadi keracunan (Linder, 1992).

Vitamin D yang berasal dari makanan, suplemen, dan paparan sinar matahari bersifat inaktif secara biologis sehingga harus menjalani dua proses hidroksilasi di dalam tubuh untuk mengaktifkannya. Hati dan ginjal sangat berperan dalam perubahan dari bentuk vitamin D yang inaktif menjadi aktif. Proses pertama terjadi di hati mengubah vitamin D menjadi 25-hidroksivitamin D [25(OH)D], juga dikenal sebagai kalsidiol. Kalsidiol paling banyak tersedia di dalam tubuh dibandingkan bentuk vitamin D lainnya. Proses kedua

terjadi terutama di ginjal dan membentuk zat aktif 1,25-dihidroksivitamin D [1,25(OH)₂D], dikenal juga sebagai kalsitriol (vitamin D) yang membantu penyerapan kalsium (Wasserman dan Fullmer, 1995). Konsentrasi serum 25-hidroksi vitamin D [25 (OH) D] merupakan indeks klinik terbaik dari status vitamin D, karena mencerminkan kontribusi vitamin D makanan dan vitamin D kulit (Dawson-Hughes, 1996).

Nilai sintesis 1,25 DHCC di ginjal secara langsung bertanggung jawab terhadap kadar hormon paratiroid plasma dan diatur oleh faktor yang mengontrol umpan balik lain (Wasserman dan Fullmer, 1995). Melalui vitamin D aktif ini, hormon paratiroid meningkatkan resorpsi kalsium tulang dan retensi kalsium oleh tubuli ginjal. Vitamin D aktif ini memberikan tanda pada tubuli ginjal untuk meningkatkan resorpsi kalsium, merangsang pengeluaran kalsium dari kompartemen cairan tulang dan menstimulasi penyerapan kalsium dalam usus (Linder, 1992).

Pada keadaan normal, kalsium dan fosfat darah berada dalam keadaan seimbang. Kondisi ini terutama dijaga oleh ginjal dan kelenjar paratiroid. Pada kondisi fungsi ginjal menurun akibat kekurangan hormon estrogen (ovarektomi) (Masyitha, 2003) akan terjadi gangguan produksi kalsitriol. Keadaan ini menghambat penyerapan kalsium dan ionisasi kalsium darah, sehingga kadar kalsium menjadi rendah, untuk meningkatkan kadar kalsium darah yang rendah tubuh selanjutnya melakukan kompensasi dengan melakukan pelepasan lebih banyak hormon paratiroid (PTH). Hormon ini akan mencari cadangan kalsium dalam tubuh untuk meningkatkan kadar kalsium darah, target utama ambilan kalsium adalah tulang. Jika diambil terus-menerus akibat rangsangan hormon ini akan mengganggu kepadatan dan struktur tulang. Akibatnya timbul segala manifestasi kelainan tulang yang dikenal dengan nama osteodistrofi dan osteoporosis tulang (Dawson-Hughes, 1996).

Dengan terganggunya pembentukan kalsitriol dalam tubuh, maka sangat

dibutuhkan asupan kalsitriol dari luar dalam bentuk suplemen. Menurut Preisinger *et al.* (1995) pencegahan gangguan tulang (osteoporosis dan osteodistrofi) yang baik adalah dengan upaya menjaga keseimbangan kalsium dalam tulang, yaitu dengan menghindari hilangnya kalsium yang berlebihan dari ginjal, dan gangguan penyerapan dari usus. Pencegahan melalui perbaikan dan pengaturan nutrisi diharapkan memberikan hasil yang lebih baik dibandingkan dengan cara hormonal yang dapat menimbulkan kontraindikasi dan efek samping. Berdasarkan uraian di atas maka penelitian bertujuan mempelajari peranan vitamin D terhadap organ ginjal pada tikus ovarektomi. Hasil penelitian diharapkan dapat dijadikan rujukan dalam pencegahan dan perbaikan organ ginjal menggunakan vitamin D₃ pada tikus ovarektomi.

MATERI DAN METODE

Pada penelitian ini digunakan 15 ekor tikus putih galur *Sprague Dawley*, umur 7 minggu (5 ekor tikus non-ovarektomi dan 10 ekor tikus ovarektomi). Tikus dibagi rata dalam 3 kelompok secara acak dan dikandangkan secara individual. Setelah masa adaptasi 1 minggu, 10 ekor tikus percobaan dilakukan operasi ovarektomi.

Sebelum ovarektomi, dilakukan pembiusan tikus dengan anestesi perinhalasi menggunakan eter. Bulu di sekitar daerah operasi dicukur dan diolesi dengan yodium. Irisan pada dinding abdomen dilakukan lewat kaudal *linea mediana* yaitu tepat dibelakang *umbilicus* ke arah kaudal. Panjang irisan dibuat secukupnya. Kulit dan jaringan subkutan diinsisi dengan pisau bedah. Setelah itu dinding abdomen dibuka melalui *linea alba* dengan menggunakan gunting dan jari sebagai pemandunya agar tidak mengunting organ viseral. Setelah dinding abdomen dibuka, organ reproduksi dicari kemudian serviks uteri diangkat dengan menggunakan *forsep allis* kemudian diurut kedepan sehingga sampai pada biforkasio uteri, kornua uteri kiri dan kanan. Kedua kornua sampai ovarium dikeluarkan dari rongga abdomen. Selanjutnya pembuluh

darah yang terdapat disebelah kanan dan kiri serviks uteri diligasi. Kemudian ovarium diangkat dengan cara melakukan pemotongan diantara ligasi kemudian rongga abdomen diirigasi dengan antibiotik penstrep (campuran penisilin dan streptomisin) untuk mencegah infeksi. *Linea alba* dipertautkan dengan jahitan sederhana tunggal menggunakan *cat gut*. Lapisan sub kutan dijahit dengan pola jahitan sederhana menerus menggunakan *cat gut*, kulit dijahit dengan pola sederhana tunggal menggunakan benang nilon. Setelah operasi selesai daerah jahitan diolesi dengan salep sulfanilamid.

Selama masa adaptasi dan penyembuhan tikus diberi pakan standar dengan rasio kalsium/fosfat pakan = 2 dan air yang diberikan berasal dari PDAM. Pakan dan air minum diberikan secara *ad libitum*. Adapun susunan pakan yang diberikan disajikan pada Tabel 1.

Tabel 1. Susunan pakan yang diberikan pada hewan coba

Nama bahan	Banyaknya (g/100g)
Jagung kuning	56,5
Bungkil kedelai	38,5
Molases	3,0
CaCO ₃	0,9
NaH ₂ PO ₄	0,2
Vitamineral	0,9

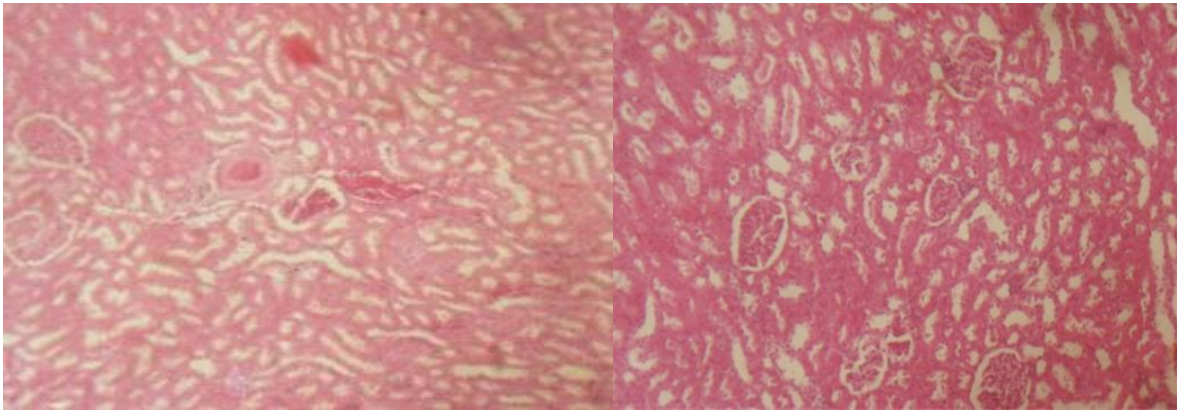
Seminggu setelah operasi semua tikus mendapat perlakuan sebagai berikut: Kelompok I: tikus non-ovarektomi, tanpa perberian vitamin D. Kelompok II: tikus ovarektomi, tanpa suplemen vitamin D. Kelompok III: tikus ovarektomi, diberi suplemen vitamin D. Pakan dan air minum diberikan secara *ad libitum*, rasio fosfat/kalsium pakan = 2. Vitamin D₃ yang diberikan adalah kalsitriol yang diberikan

peroral dengan dosis 8 IU per ekor, 6 kali seminggu selama 12 minggu.

Setelah perlakuan berlangsung 12 minggu, semua tikus dipuaskan selama 12 jam (tanpa makan, tetap minum). Selanjutnya tikus dikorbankan dan dilakukan bedah bangkai. Ginjal diambil, difiksasi dalam formalin 10%, dilanjutkan dengan pembuatan sediaan mikroskopik metode parafin dan pengecatan hematoksilin eosin. Pengamatan sediaan mikroskopik dilakukan dengan menggunakan mikroskop cahaya binokuler. Pengamatan pada ginjal meliputi bagian korteks dan medula. Data yang diperoleh dari hasil pemeriksaan mikroskopik dan fotomikrograf dianalisis secara deskriptif.

HASIL DAN PEMBAHASAN

Ginjal tikus kelompok K1 menunjukkan struktur mikroskopik ginjal normal, struktur glomerulus dan sel-sel tubulus normal. Pada kelompok K2, tikus yang mengalami ovarektomi menunjukkan beban kerja ginjal yang berat. Struktur mikroskopik ginjal sudah mengalami perubahan histopatologi, ditandai adanya pembendungan pada pembuluh darah (hiperemi), eritrosit-eritrosit ditemukan disekitar glomerulus dan tubulus (hemoragi), foki nekrosis di daerah korteks, tubulus membengkak karena terjadinya degenerasi melemak dan *cloudy swelling* pada sel-sel tubulus sehingga lumen tubulus menyempit, dan infiltrasi limfosit pada foki nekrosis (Gambar 1). Pada kelompok K3 menunjukkan struktur mikroskopik ginjal normal, struktur glomerulus dan sel-sel tubulus normal, walaupun demikian masih ditemukan sedikit gambaran hemoragi dan hiperemi (Gambar 1).



Gambar 1. Mikrograf ginjal tikus. K2 (kiri): Struktur glomerulus membengkak, hiperemi, hemoragi, struktur tubulus membengkak karena terjadinya degenerasi melemak dan *cloudy swelling* pada sel-sel tubulus sehingga lumen tubulus menyempit. Mikrograf ginjal tikus K3 (kanan): Struktur mikroskopik glomerulus dan sel-sel tubulus normal (HE, 80x)

Hasil penelitian Masyitha (2003) menunjukkan bahwa pada kondisi kekurangan hormon estrogen (ovarektomi) dan pakan dengan rasio fosfat/kalsium tinggi menyebabkan terjadinya perubahan histopatologi ginjal. Pada K2 tikus ovarektomi menunjukkan gangguan pada ginjal. Hal ini mungkin merupakan akibat dari beban kerja tubulus konvolutus proksimal dan tubulus konvolutus distal terlalu berat untuk mereabsorpsi kalsium dan mensekresi lebih banyak fosfat (Bronner dan Stein, 1995). Gangguan pada ginjal mengakibatkan naiknya kalsium diuresis dan retensi fosfat, terakumulasinya sisa-sisa metabolik seperti senyawa-senyawa nitrogen, guanidin, asam fenolik, dan alkohol yang mempunyai berat molekul tinggi, sehingga menurunkan pH darah (asidosis metabolik); di samping itu gangguan ini juga menyebabkan perubahan konsentrasi ion plasma terutama kalium, kalsium dan fosfat sehingga mengakibatkan toksikosis (uremia) (Confer dan Panciera, 1995) dan penurunan laju filtrasi glomeruli (Capen, 1993).

Kejadian asidosis metabolik dan toksikosis pada ginjal dapat berpengaruh terhadap kerusakan dinding pembuluh darah (kelukaan pada endotel), sehingga menyebabkan terjadinya hemoragi pada jaringan ginjal. Gangguan sirkulasi dengan penyumbatan pembuluh darah yang disebabkan oleh pembengkakan endotel dapat berlanjut dengan gangguan aliran

darah di dalam vena dan pembendungan atau hiperemi (Cheville, 1999).

Perubahan pada tubulus ginjal disebabkan sel-sel epitel tubulus ginjal mempunyai aktivitas metabolik yang tinggi sehingga lebih peka terhadap pengaruh iskemia dibandingkan glomeruli, pembuluh darah dan jaringan interstitial. Penjelasan ini sesuai dengan Osborne *et al.* (1972) bahwa tubulus merupakan tempat yang paling banyak mengalami perubahan patologik. Iskemik dalam waktu lama mengakibatkan epitel tubulus mengalami degenerasi yang diikuti dengan nekrosis dan infiltrasi sel-sel radang. Adanya iskemik menyebabkan produksi energi seluler menurun, sel membengkak karena permeabilitas membran sel tubulus meningkat (Confer dan Panciera, 1995). Terganggunya metabolisme energi dalam sel atau sedikit saja melukai membran, sel tidak dapat memompa ion natrium yang cukup sehingga terjadi peningkatan konsentrasi natrium dan influks air di dalam sel sehingga sel membengkak. Bila kondisi ini terus berlanjut akan mengakibatkan nekrosis sel (Cheville, 1999).

Hilangnya estrogen sangat berpengaruh terhadap peran usus dalam mengabsorpsi kalsium baik secara transeluler maupun paraseluler. Aktivitas ini diperantarai oleh pembentukan 1,25 DHCC (Bronner dan Stein, 1995). Estrogen berfungsi menstimulasi pembentukan 1,25 DHCC (vitamin D₃) dalam ginjal. Konsumsi

makanan tinggi posfat, rendah kalsium juga dapat menghalangi sintesis metabolit aktif vitamin D pada wanita pascamenopause (Calvo dan Park, 1996). Dapat diketahui bahwa ovariectomi akan mengakibatkan kinerja usus dan ginjal terganggu sehingga menurunkan kadar kalsium darah dan tulang.

Pemberian vitamin D₃ akan menambah jumlah reseptor untuk mekanisme absorpsi kalsium di usus dan retensi kalsium di tubulus ginjal (Dawson-Hughes, 1996). Hormon D-1 α, 25 (OH) D₃ dihasilkan oleh kelenjar endokrin pada ginjal dan sistim parakrin yang terdapat pada makrofag dan keratinosit teraktivasi. Ruang lingkup kerja sistim endokrin vitamin D berhubungan dengan reseptor vitamin D (Norman, 1995). Akibatnya beban kerja ginjal untuk menjaga homeostasis kalsium juga berkurang sehingga strukturnya mendekati normal. Kondisi ini menyebabkan kelenjar paratiroid tidak harus berkerja keras agar homeostasis kalsium tetap stabil.

Senyawa 1, 25-DHCC (kalsitriol) berfungsi meningkatkan kadar kalsium kembali ke kisaran normal melalui kerjanya pada usus, ginjal dan tulang (Holick, 1996). Untuk mempertahankan kadar kalsium tetap konstan, dikendalikan langsung oleh sistim homeostasis (hormon paratiroid, kalsitriol dan kalsitonin) (Capen, 1993). Aksi hormon paratiroid pada ginjal meliputi peningkatan reabsorpsi ion kalsium dari tubulus konvolutus distalis dan penghambatan reabsorpsi ion fosfat dari tubulus konvolutus proksimalis maupun distalis, maka terjadi peningkatan jumlah pengeluaran fosfat melalui urin (Capen, 1993). Aksi hormon paratiroid juga merangsang pembentukan 1, 25 DHCC melalui hidroksilasi. Peranan 1, 25 DHCC adalah meningkatkan penyerapan kalsium dari usus kecil. Mekanismenya belum diketahui secara jelas (Capen, 1993). Hormon paratiroid bersama dengan 1, 25 DHCC mempromotori mobilisasi ion kalsium dari tulang (Khoury *et al.*, 1995). Pada ginjal keduanya menstimulasi reabsorpsi ion kalsium (Jee, 1983).

KESIMPULAN

Pada kondisi kekurangan hormon estrogen (ovarektomi) menyebabkan terjadinya perubahan histopatologi ginjal. Pemberian vitamin D₃ (kalsitriol) dapat memperbaiki struktur mikroskopik ginjal pada tikus ovarektomi.

DAFTAR PUSTAKA

- Bronner, F. and W.D. Stein. 1995. Calcium homeostasis-an old problem revisited. **J. Nutr.** 125:1987S-1995S.
- Calvo, M.S. and Y.K. Park. 1996. Changing phosphorus content of the U. S. diet: Potential for adverse effects on bone. **J. Nutr.** 126:1168S-1180S.
- Capen, C.C. 1993. Parathyroid Glands and Calcium Regulating Hormones. In **Pathology of Domestic Animals**. Jubb, K.V.T., P.C. Kennedy, and N. Palmer. (Eds.). Academic Press, Inc. Harcourt Brace Jovanovich Publishers, San Diego.
- Cheville, N.F. 1999. **Introduction to Veterinary Pathology**. 2nd ed. The Iowa State University Press. Ames. Iowa.
- Confer, A.W. and R.J. Panciera. 1995. The Urinary System. In **Thomson's Special Veterinary Pathology**. Carlton, W.W. and M.D. McGavin. (Eds.). 2nd ed. Mosby Year Book. St. Louis, Missouri.
- Dawson-Hughes, B. 1996. Calcium and vitamin D nutritional needs of elderly women. **J. Nutr.** 126:165S-1167S.
- Holick, M.F. 1996. Vitamin D and bone health. **J. Nutr.** 126:1159S-1164S.
- Jee, W. S. S. 1983. The Skeletal Tissues. In **Histology Cell and Tissue Biology**. Weiss, L. (Ed.). 5th ed. Elsevier Biomedical, New York.
- Khoury, R.S., J. Weber, and M.C. Farach-Carson. 1995. Vitamin D metabolites modulate osteoblast activity by Ca⁺² influx-independent genomic and Ca⁺² influx-dependent nongenomic pathway. **J. Nutr.** 125:1699S-1703S.
- Linder, M.C. 1992. **Biokimia Nutrisi dan Metabolisme dengan Pemakaian Secara Klinis**. (Diterjemahkan

- Parakkasi, A). Penerbit Univesitas Indonesia, Jakarta.
- Masyitha, D. 2003. Struktur mikroskopik ginjal pada tikus ovariectomi dan pemberian pakan rasio fosfat/kalsium tinggi. **J. Medika Veterinaria**. 3(1):170-173.
- Norman, A.W. 1995. Pleiotropic action of 1 alpha, 25 dihydroxy vitamin D₃: An overview. **J. Nutr**. 125:1687S-1689S.
- Osborne, C.A., D.G. Low, and D.R. Finco. 1972. **Canine and Feline Urology**. W.B. Saunders Company, Philadelphia.
- Preisinger, E., Y. Alacamlioglu, K. Pils, T. Saradeth, and B. Scheider. 1995. Therapeutic exercise in the prevention of bone loss. **Am. J. Phys. Med. Rehabil**. 74(2):120-123.
- Wasserman, R.H. and C.S. Fullmer. 1995. Vitamin D and intestine calcium transport: Facts, speculations and hypothesis. **J. Nutr**. 125:1971S-1979S.