

VASKULARISASI PEMBULUH DARAH ARTERI OTAK PADA KAMBING LOKAL (*Capra sp.*)

The Brain Vascular of Local Goat (Capra sp.)

Idawati Nasution¹

¹Laboratorium Anatomi Fakultas Kedokteran Hewan Universitas Syiah Kuala, Banda Aceh
e-mail: idawatinasution@yahoo.com

ABSTRAK

Penelitian ini bertujuan untuk mengetahui vaskularisasi pembuluh darah arteri pada otak kambing lokal (*Capra sp.*). Penelitian ini menggunakan 3 ekor kambing berumur 2 tahun. Pengamatan dilakukan setelah proses pembuatan preparat kambing. Hasil pengamatan didokumentasi dengan menggunakan kamera digital dan dianalisis secara deskriptif. Vaskularisasi pembuluh darah pada kambing lokal berasal dari *A.carotis interna* yang berasal dari *A.maxillaris* dan *A.basilaris* yang berasal dari *A.vertebralis*. Pada permukaan otak cabang-cabang kecil dari *A.maxillaris* membentuk suatu anastomose yaitu *rete mirabile epidurale rostralis sinistra dan dextra*. Setelah menembus *epidurale*, *A.carotis interna* mencabangkan *A.cerebri rostralis* dan *A.cerebri media*. *A.cerebri rostralis sinistra* dan *A.cerebri rostralis dextra* bergabung menjadi *A.communicans rostralis*. *A.carotis interna* kemudian mencabangkan *A.hypophysia rostralis*. *A.cerebri media* melepaskan *rami corticales* dan *rami centralis*. *A.basilaris* mencabangkan *rami medullaris*, *A.cerebelli caudalis*, *A.mesencephalica*, *rami pontis* dan *A.cerebelli rostralis*. *A.cerebelli caudalis* mencabangkan *A.labyrinthina*.

Kata kunci : Kambing lokal, arteri, otak

ABSTRACT

The aim of the study was to determine of eye vascular in local goat (Capra sp.) The study used three local goats, aged 2 years old. Observation was made after specimen preparation. The observations was documented using a digital camera and analyzed descriptively and documented using a digital camera. The vascular to the brain originated from internal carotid artery its originated from maxillary artery and basilaris artery, its originated from vertebral artery. At the surface of brain several little arteries of maxillary artery forma anastomoses was termed, rete mirabile epidurale rostralis sinistra and dextra. After penetrated epidurale, Internal carotid artery divides into rostral cerebri artery and medial cerebri artery. Rostral cerebri artery gives off marginalis artery. Sinistra rostral cerebri artery joins with dextra rostral cerebri artery is termed rostral communicans artery. Internal carotid artery gives off A.hypophysia rostralis artery. Media cerebri artery gives off rami corticales and rami centrales. Basilaris artery gives off rami medullaris, caudal cerebelli artery, mesencephalica artery, rami pontis and rostral cerebelli artery. Caudal cerebelli artery gives off labyrinthine artery.

Key words : Local goat, artery, brain

PENDAHULUAN

Otak (*encephalon*) merupakan organ yang mengatur mekanisme gerakan tubuh, dimulai dari adanya penerimaan rangsang sampai terbentuknya respon. Otak berfungsi sebagai pengendalian tertinggi dari kegiatan mental dan perilaku khas yang dilakukan oleh belahan otak, khususnya cortex cerebri. Aspek penting ini adalah proses belajar dan bahasa. Selain itu berbagai mekanisme yang berkaitan memperpadukan fungsi motorik dan sensorik (Bill, 2002).

Otak merupakan organ yang paling aktif metabolismenya. Meskipun berat otak jauh lebih kecil persentasenya dari berat badan, tetapi banyak menerima vaskularisasi karena memerlukan banyak oksigen untuk metabolisme aerobiknya. De Lahunta (1997)

menambahkan oleh karena otak hanya mengandalkan pada metabolisme aerobik saja, maka pendistribusian oksigen ke neuron-neuron harus sempurna, agar pendistribusian oksigen ke otak sempurna, maka otak dibekali dengan lintasan vaskular yang khusus yang dikenal sebagai *circulus arteriosus Willisii*. Vaskularisasi darah untuk otak disalurkan oleh 3 arteri besar yaitu *A.carotis interna sinistra* dan *dextra* dari bagian *cranial* berasal dari *A.maxillaris* dan *A.basilaris* dari bagian *caudal* berasal dari *A.vertebralis*. Ketiga pembuluh darah tersebut saling berhubungan satu sama lain di basis otak dalam bentuk suatu lingkaran arterial (Sidharta dan Dewanto, 1998; Nanda, 1975; WAVA, 2005). Selanjutnya (Sidharta dan Dewanto, 1998) menambahkan, walaupun otak terdiri dari 2

belah otak (*hemispheria cerebri*), namun aliran darah bila dari *hemispherim sinister* tetap dapat menyampaikan ke *hemispherim dexter* karena adanya hubungan yang sirkular di basis otak tersebut. Bus *et al.*, (2012) melaporkan bahwa vaskularisasi pada otak erat hubungannya dengan kerja jantung sebagai alat pemompa darah untuk sampai ke otak. Lebih lanjut menerangkan bahwa abnormalitas pada jantung terutama kerusakan pada myocardium dapat menyebabkan haemorrangi subdural akut.

Pada saat ini, ilmu kedokteran semakin berkembang maka, sistem vaskularisasi sangat diperlukan sebagai acuan bagi tindakan pembedahan, hal ini disebabkan karena pada setiap spesies memiliki perbedaan letak dan percabangan pembuluh darahnya. Sampai saat ini para peneliti masih selalu mencari gambaran yang pasti dan terperinci mengenai gambaran vaskularisasi pembuluh darah dari berbagai spesies agar mempermudah dalam tindakan operasi (Magilton, 1970)

Sejauh ini penelitian tentang anatomi vaskularisasi pada otak pada kambing lokal (*Capra sp.*) belum banyak dilaporkan, oleh karena itu perlu dilakukan penelitian untuk mengetahui anatomi vaskularisasi pembuluh darah arteri pada mata kambing lokal.

Penelitian ini bertujuan untuk mengetahui anatomi vaskularisasi pembuluh darah arteri yang terdapat pada otak kambing lokal. Penelitian ini diharapkan dapat digunakan sebagai informasi mengenai anatomi vaskularisasi pada otak dan sebagai data dasar bagi penelitian lanjutan pada mata hewan.

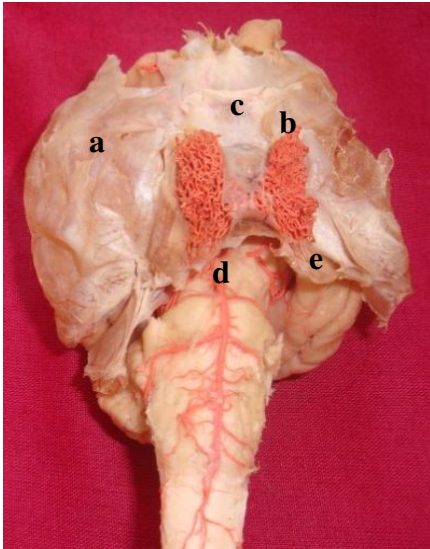
MATERI DAN METODE

Penelitian ini menggunakan tiga ekor kambing kacang lokal (*Capra sp.*) berumur 1,5-2 tahun. Kambing terlebih dahulu dianestesia dengan campuran xylazin 2% dengan dosis 0,2 mg/kg BB dan ketamin 10% dengan dosis 10 mg/kg BB secara intra venous melalui *Vena jugularis* (Allen *et al.*, 1998). Pada saat hewan terbius seluruh darah dikeluarkan melalui *Arteri carotis communis*, kemudian dilakukan pengawetan

dengan memasukkan formalin 10% melalui *Arteri carotis communis*. Pemasukan formalin ke dalam tubuh dianggap cukup bila terlihat perembesan larutan formalin keluar dari lobang hidung (Hildebrand, 1968). Setelah 24 jam, dilakukan proses pewarnaan arteri dengan memasukkan campuran tiga bagian lateks dengan satu bagian cat tembok warna merah. Untuk pengamatan otak dilakukan pemotongan tulang kepala secara hati-hati, diusahakan otak dan pembuluh-pembuluh darahnya tidak rusak (Nurhidayat *et al.*, 2005). Hasil pengamatan dianalisis dengan hasil pengamatan dari peneliti yang lain dan didokumentasi dengan menggunakan kamera digital.

HASIL DAN PEMBAHASAN

Berdasarkan hasil penelitian diketahui bahwa vaskularisasi pembuluh arteri yang utama pada otak kambing lokal berasal dari 2 sumber yaitu *A. carotis interna* dan *A. basilaris*. *A. carotis interna* berasal dari *A. maxillaris* yang masuk ke rongga otak bagian ventral melalui *foramen orbitorotundum*. Sedangkan *A. basilaris* berasal dari *A. vertebralis* masuk dari arah caudal melalui *foramen magnum*. Di permukaan ventral otak, *A. carotis interna* membentuk suatu anastomose dengan beberapa pembuluh darah kecil yaitu *rete mirabile epidurale rostralis sinistra* dan *dextra* di lapisan otak *epiduralis*. *A. carotis interna* menembus *duramater* kemudian berjalan di dalam otak. Menurut Nanda (1975), anastomose ini terletak di sisi kiri dan kanan di caudal dari kelenjar *hypophyse*. *Rete mirabile rostrale* berada pada sisi yang berhadapan dengan cabang-cabang menuju tepi caudal glandula *hypophyse*. Hal ini sesuai dengan hasil pengamatan pada penelitian ini (Gambar 1)

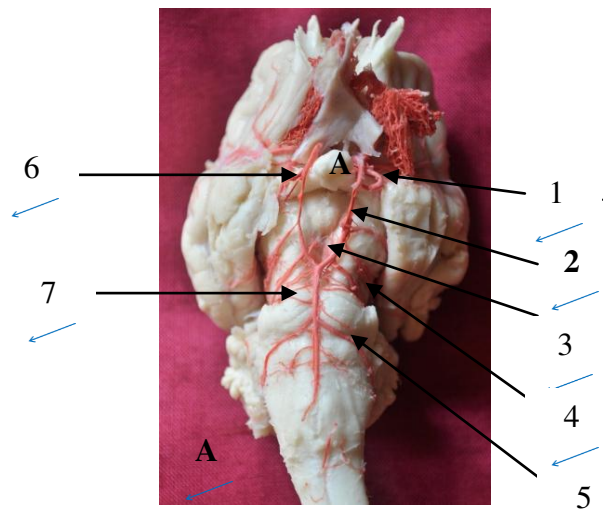


Gambar 1: Permukaan ventral otak dengan duramater duramater (a), rete mirabile epidurale rostrale kanan(b); kelenjar hypophyse (c); pons (d); cerebellum (e)

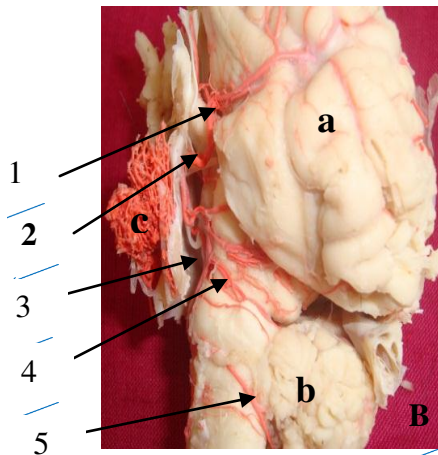
Setelah meninggalkan duramater, *A. carotis interna* mencabangkan *A. cerebri rostralis* dan *A. cerebri media*. *A. cerebri rostralis* merupakan cabang langsung dari *A. carotis interna*. *A. cerebri rostralis* berjalan di sepanjang *fissura longitudinalis*, kemudian membelok ke atas menuju *corpus callosum* sebagai *A. marginalis* yang melepaskan *rami cortical* dan *central*. Dari sisi kanan dan kiri dari belahan otak (*hemispherium cerebri*), *A. cerebri rostralis dextra* dan *A. cerebri rostralis sinistra* bergabung menjadi *A. communicans rostralis* di *dorsalchiasma opticum* membentuk *rostro-lateral* dari *circulus arteriosus cerebri Willis*. Arteri-arteri yang membentuk *circulus arteriosus Willis* yang dimulai sesuai putaran jarum jam adalah *A. cerebri rostralis dextra*, *A. communicans rostralis*, *A. cerebri rostralis sinistra*, *A. carotis interna sinistra*, *A. communicans caudalis* dan *A. carotis interna dextra*. Sidharta dan Dewanto, (1998) menyatakan bahwa walaupun otak terdiri dari 2 belah otak (*hemispheria cerebri*), namun aliran darah bila dari *hemispherim sinister* tetap dapat menyampaikan ke *hemispherim dexter* karena adanya hubungan yang sirkular di basis otak tersebut. Sisi *rostral* dari *circulus arteriosus* berbentuk *polygonal*, terletak di *fissura longitudinalis*. Kadang-

kadang *A. communicans rostralis* tidak ditemukan (Nanda, 1975). Pada penelitian ini ditemukan arteri-arteri yang membentuk *circulus arteriosus cerebri Willis*. Selain itu kadang-kadang *A. communicans rostralis* tidak ditemukan (Nanda, 1975) namun pada penelitian ini ditemukan ada *A. communicans rostralis* (Gambar 3).

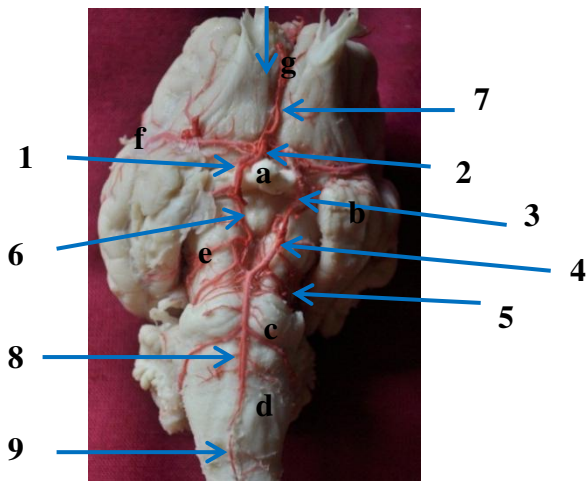
A. cerebri media adalah cabang dari *A. carotis interna*, yang berjalan dari *medial* ke *lateral tractus opticus*, ke *lobus piriformis* sampai ke *fissura sylvii*. Akhirnya *A. cerebri media* melepaskan *rami corticales* untuk permukaan *hemispherium cerebri* dan *rami centralis* yang mensuplai darah ke dalam jaringan otak, seperti *capsula interna* pada kambing dan domba (Ghosal, 1975 dan Nanda, 1975). mengatakan bahwa *A. carotis interna* juga mencabangkan *A. hypophysial rostralis* untuk kelenjar *hypophyse* dan *A. choroidea rostralis* yang menuju ke *lateral* untuk *plexus choroideus* (Gambar 2 A dan 2 B).



Gambar 2A : Permukaan ventral otak (setelah rete mirabile epidurale ditarik ke atas). 1. *A. cerebri media*; 2. *A. carotis interna*; 3. *A. communicans caudalis*; 4. *A. cerebelli rostralis*; 5. *A. cerebelli caudalis*; 6. *A. choroidea rostralis*; 7. *rami pontis*.



Gambar 2B : Permukaan lateral otak kiri. Hemispherium cerebri sinister (a), cerebellum (b); rete mirabile epidurale rostrale sinistra (c)



Gambar 3: Arteri-arteri pembentuk *circulus arteriosus Willis* (1 - 6). 1. A. cerebri rostralis dextra; 2. A. communicans rostralis; 3. A. cerebri rostralis sinistra; 4. A. carotis interna sinistra; 5. A. communicans caudalis; 6. A. carotis interna dextra; 7. A. marginalis; 8. A. basilaris; 9. A. spinalis ventralis; chiasma opticum (a); lobus piriformis (b); pons (c); medulla oblongata (d); pedunculus cerebri (e); fissura sylvii (f); fissura longitudinalis (g).

Nanda (1975) melaporkan bahwa A. *communicantes caudalis* adalah cabang *caudal* dari A. *carotis interna* berjalan di permukaan *ventral* dari *crus cerebri* (batang otak) kemudian bergabung dengan A. *communicans caudalis* pada sisi yang lain menjadi A. *basilaris*. Persatuan A. *communicans caudalis sinistra* dan *dextra* ini membentuk *lateral* dan *caudo-lateral* seperempat lingkaran dari *circulus*

arteriosus (Willis) cerebri. Pada sapi letaknya lebih *caudal* dari pada kambing (Nanda, 1975; WAVA, 2005). Hal ini sesuai dengan yang ditemukan pada penelitian kambing lokal penelitian ini. Nanda (1975) mengatakan bahwa A. *basilaris* melepaskan *rami spinales* untuk *medulla oblongata*, cabang lain adalah A. *cerebelli caudalis* di antara *tractus opticus* dan pangkal *nervus oculomotorius* (N.III) untuk *cerebellum*, kemudian mencabangkan A. *labyrinthina* yang bersama dengan N. *vestibulocochlearis* masuk melalui *meatus acusticus internus* mengirim darah ke telinga dalam. Ditambahkan bahwa A. *basilaris* juga melepaskan A. *cerebelli rostralis*, berjalan di *caudal crus cerebri* dari *pedunculus cerebri* yang mensuplai darah ke permukaan *rostral cerebellum*. A. *basilaris* merupakan lanjutan dari A. *spinalis ventralis*. Penelitian pada kambing lokal ini ditemukan sama keberadaannya dan posisinya (Gambar 3). Goshal (1975) menambahkan bahwa pada sapi, cabang-cabang kecil dari A. *occipitalis* dan A. *vertebralis* mengadakan anastomose disebut *rete mirabile epidurale caudale*. Pada kambing dan domba tidak terdapat *rete mirabile epidurale caudale* (Nanda, 1975; May, 1970), sesuai dengan yang ditemukan pada penelitian ini.

KESIMPULAN

Berdasarkan hasil penelitian dapat disimpulkan bahwa vaskularisasi pembuluh darah arteri pada otak kambing lokal (*Capra sp.*) adalah tiga arteri utama yaitu A. *carotis interna sinistra* dan *dextra* yang berasal dari A. *maxillaris* dan A. *basilaris* yang berasal dari A. *vertebralis*. *Circulus arteriosus Willis* dibentuk oleh A. *cerebri rostralis dextra*, A. *communicans rostralis*, A. *carotis interna sinistra*, A. *communicans caudalis* dan A. *carotis interna dextra*. A. *carotis interna sinistra* dan *dextra* serta A. *basilaris* melepaskan cabang-cabangnya ke seluruh bagian otak.

DAFTAR PUSTAKA

Bill, L. R. (2002). **The Nervous System, Duncan, L. I. Clinical Anatomy & Physiology for**

- Veterinary Technicians.** Mosby, Inc, St. Louis, Missouri. pp. 142-155.
- Bus, K. M., M. Raju., B. Ouyang., R. K. Garg and R. E. Tenus. **Cardiac Abnormalities in Patients with Acute Subdural Haemorrhage.** Springer Sciences. Sciences Business Media, New York
- De Lahunta, A. (1997). **Veterinary Neuroanatomy and Clinical Neurology.** W. B. Saunders Company. Philadelphia, London, Toronto. pp. 112-113.
- Ghosal, N. G., 1975. **Ruminant Heart and Arteries.** In: Getty, R. 1975. Sisson and Grossman's The Anatomy of the Domestic Animals. Vol I. 5th ed. W. B. Saunders Company, Philadelphia, London.
- Magilton, T. H., 1970. **Modified Vascular Injections Prosedure.** Iowa State University Veterinarian.
- May, N. D. S. 1970. **The Anatomy of the Sheep.** 2nd ed. University of the Queensland Press, Queensland. pp. 976.
- Nanda, B. S. 1975. **Blood Supply to the Brain.** In: Getty, R. 1975. Sisson and Grossman's The Anatomy of the Domestic Animals. Vol. I. 5th ed. W. B. Saunders Company, Philadephia, London.
- Nurhidayat, Sigit, K., C. Nissa', Novelina S dan S. Supratikno., 2005. **Neurology dan Organology.** Penuntun Praktikum Anatomi Veteriner II. Laboratorium Anatomi. Departemen Anatomi. Fakultas Kedokteran Hewan, Institut Pertanian Bogor, Bogor.
- Sidharta, P dan G. Dewanto. 1998. **Anatomi Susunan Vaskular di Susunan Saraf Pusat.** Pustaka Universitas. PT Dian Rakyat, Jakarta.
- [WAVA] World Association Of Veterinary Anatomist., 2005. **Nomina Anatomica Veterinaria.** 5thed. The Editorial Committee. Hannover, Columbia, Gent, Sapporo.