



**PENGARUH PERENDAMAN EKSTRAK DAUN KETAPANG (*Terminalia cattapa*) TERHADAP KELULUSHIDUPAN DAN HISTOLOGI HATI IKAN MAS (*Cyprinus carpio*) YANG DIINFEKSI BAKTERI *Aeromonas hydrophila***

*The Soaking Effect of Ketapan Leaves (*Terminalia cattapa*) Extract Toward Survival Rate and Histological Liver of Carp Infected by *Aeromonas hydrophila**

**Aminah, Slamet Budi Prayitno\*, Sarjito**

Program Studi Budidaya Perairan, Jurusan Perikanan  
Fakultas Perikanan dan Ilmu Kelautan, Universitas Diponegoro  
Jl. Prof Soedarto, SH, Tembalang, Semarang, Jawa Tengah - 50275, Telp/Fax. +6224 7474698

**ABSTRAK**

Salah satu upaya yang dilakukan untuk mengobati serangan bakteri *A. hydrophila* yaitu menggunakan bahan alami seperti ekstrak daun ketapang. Penelitian ini bertujuan untuk mengetahui kemampuan ekstrak daun ketapang sebagai antibakteri *A. hydrophila*, mengetahui pengaruh penggunaan ekstrak daun ketapang (*T. cattapa*) terhadap kelulushidupan dan histologi ikan mas yang diinfeksi bakteri *A. hydrophila*. Metode yang digunakan dalam penelitian ini adalah metode eksperimental dengan menggunakan Rancangan Acak Lengkap dengan 4 perlakuan dan 3 kali ulangan. Perlakuan yang digunakan dalam penelitian tersebut adalah perlakuan A (0 ppm), B (500 ppm), C (1000 ppm) dan D (1500 ppm). Ikan mas yang digunakan sebanyak 120 ekor, kemudian disuntik bakteri *A. hydrophila* dengan kepadatan  $10^7$  CFU/mL secara intramuskular. Perendaman ekstrak daun ketapang dilakukan pada hari ke 2 pasca penyuntikan selama 15 menit. Nilai rata-rata kelulushidupan tertinggi hingga terendah berturut-turut yaitu 66,67% (perlakuan D), 55,67% (perlakuan C), 40% (perlakuan B) dan 3,33% (perlakuan A). Hasil penelitian menunjukkan bahwa pada uji sensitivitas ekstrak daun ketapang mampu memberikan efektivitas antibakteri secara *in vitro*. Perendaman dengan ekstrak daun ketapang menunjukkan hasil pengaruh nyata ( $P < 0,05$ ) terhadap kelulushidupan ikan mas. Pengamatan gambaran histologi hati diketahui adanya nekrosis, kongesti, degenerasi vakuola dan melanomakrofag. Perendaman ekstrak daun ketapang mampu mengobati ikan mas yang diinfeksi bakteri *A. hydrophila* pada dosis 1500 ppm.

**Kata kunci:** *Aeromonas hydrophila*; *Cyprinus carpio*; Daun ketapang; Histologi

**ABSTRACT**

*One of the effort to heal bacterial *A. hydrophila* infection is using natural ingredient such as ketapan leaves. The aims of this research were to determine the ability of ketapan leaves extract as an antibacterial of *A. hydrophila*, the soaking effect of ketapan leaves (*T. cattapa*) extract toward the survival rate and histology of Carp infected by *A. hydrophila*. This research used experimental method with Completely Randomized Design 4 treatments and 3 replication. These treatments were 0 ppm (treatment A), 500 ppm (treatment B), 1000 ppm (treatment C) and 1500 ppm (treatment D). The experimental Carps used were 120 fish and injected by *A. hydrophila* with density of  $10^7$  CFU/mL intramuscularly. The soaking of ketapan leaves extract was carried out 15 minutes and done on the 2<sup>nd</sup> day post-infection. The results showed that the average survival rate from the highest to the lowest were 66.67% (treatment D), 55.67% (treatment C), 40% (treatment B) and 3.33% (treatment A) respectively. The result of this research showed that on antibacterial sensitivity test of ketapan leaves extract was able to make an antibacterial effect from *in vitro* test. The soaking of ketapan leaves extract showed a significant effect ( $P < 0.05$ ) toward the survival rate of Carp. The results of histological observation of the liver showed necrosis, congestion, vacuola degeneration and melanomacrophage. The soaking of ketapan leaves extract could heal Carp infected by *A. hydrophila* at dosage of 1500 ppm.*

**Key words:** *Aeromonas hydrophila*, *Cyprinus carpio*, Ketapan leave, Histology

\*corresponding author (Email: [sbudiprayitno@gmail.com](mailto:sbudiprayitno@gmail.com))



## PENDAHULUAN

Ikan mas (*C. carpio*) merupakan jenis ikan air tawar yang banyak digemari masyarakat dan produksi ikan ini mengalami peningkatan pada tiap tahunnya. Sasaran produksi ikan mas di Jawa Tengah untuk tahun 2012 sebesar 7.643 ton, sedangkan untuk tahun 2013 sebesar 8.707 ton dan untuk tahun 2014 meningkat menjadi 10.377 ton (Kementerian Kelautan dan Perikanan, 2013). Upaya yang dilakukan oleh pembudidaya ikan mas untuk memenuhi permintaan tersebut adalah dengan melakukan budidaya ikan mas secara intensif, namun budidaya ikan dengan sistem ini sering mengalami kendala seperti timbulnya penyakit yang diakibatkan bakteri *A. hydrophila* (Angka, 2004). Penyakit ini sering menginfeksi ikan air tawar seperti ikan mas dan mengakibatkan pertumbuhan yang lambat bahkan dapat menyebabkan kematian benih sampai 90% (Kabata 1985).

Upaya yang sering dilakukan para pembudidaya untuk menanggulangi penyakit ikan akibat bakteri *A. hydrophila* yaitu dengan menggunakan antibiotik, namun penggunaan antibiotik dapat memberikan dampak negatif. Noga (2010) menjelaskan bahwa penggunaan antibiotik dilarang karena berbahaya bagi tubuh ikan seperti dapat mengakibatkan residu di dalam tubuh ikan dan resistensi bakteri serta dapat mencemari lingkungan. Oleh karena itu, diperlukan bahan alternatif lain untuk mengobati penyakit yang disebabkan *A. hydrophila* seperti dengan menggunakan bahan alami yaitu ekstrak daun ketapang. Hidayat (2006) menjelaskan bahwa ekstrak daun ketapang mengandung senyawa antibakteri seperti flavonoid, alkaloid, tanin, triterpenoid/steroid, saponin.

Berdasarkan informasi tersebut, maka diperlukan upaya dalam mengobati penyakit bakteri *A. hydrophila* seperti menggunakan ekstrak daun ketapang, sehingga diharapkan mampu menjadi alternatif bahan alami dalam pengobatan penyakit yang ditimbulkan bakteri *A. hydrophila*. Tujuan dari penelitian ini adalah untuk mengetahui uji sensitivitas ekstrak daun ketapang terhadap *A. hydrophila*, mengetahui pengaruh perendaman ekstrak daun ketapang serta dosis terbaik terhadap tingkat kelulushidupan dan histologi hati ikan mas yang diinfeksi bakteri *A. hydrophila*.

Penelitian ini dilaksanakan pada bulan Oktober 2013 sampai dengan Mei 2014 di Laboratorium Budidaya Perairan Jurusan Perikanan Fakultas Perikanan dan Ilmu Kelautan Universitas Diponegoro, Semarang.

## MATERI DAN METODE

Ikan uji yang digunakan yaitu ikan mas (*C. carpio*) dengan ukuran panjang  $8,55 \pm 0,71$  cm sebanyak 120 ekor dan dipelihara dalam 12 akuarium dengan kepadatan 10 ekor/akuarium. Bakteri uji yang digunakan adalah isolat murni *A. hydrophila* dari hasil koleksi penelitian Sarjito *et al.* (2013). Bakteri tersebut ditingkatkan keganasannya dengan melakukan pasase sebanyak 2 kali.

Daun ketapang diperoleh dari Kampus Universitas Diponegoro, Semarang. Daun ketapang yang digunakan dalam penelitian ini adalah daun yang sudah gugur dari pohonnya karena daun ketapang ini memiliki sifat antibakteri yang lebih baik daripada daun ketapang segar (Suganda *et al.*, 2004). Ekstrak daun ketapang dibuat sesuai dengan metode Suganda *et al.* (2004), bubuk daun ketapang dimaserasi menggunakan pelarut etanol 96% selama 3 x 24 jam. Hasil maserasi diuapkan dalam *Rotary Vacuum Evaporator* hingga terbentuk pasta.

Metode penelitian ini dilakukan secara eksperimental menggunakan Rancangan Acak Lengkap (RAL) dengan 4 perlakuan dan 3 kali ulangan. Uji *in vitro* dilakukan dengan mengacu Volk and Wheeler (1988) yaitu merendam kertas cakram dalam larutan ekstrak daun ketapang selama 15 menit, kemudian diletakkan di atas permukaan media bakteri dengan pinset dan ditekan sedikit kemudian diinkubasikan selama 24 jam pada suhu 25°C dalam inkubator. Pembacaan zona hambat dilakukan setelah 24 jam dari waktu inkubasi, diameter zona hambatan yang terbentuk kemudian diukur dengan jangka sorong.

Uji tantang dilakukan dengan cara menginfeksi *A. hydrophila* pada ikan mas secara intra muscular sebanyak 0,1 mL dengan kepadatan bakteri  $10^7$  CFU/mL. Ikan mas yang sudah menunjukkan gejala klinis dilakukan perendaman dalam ekstrak daun ketapang dengan dosis 500 ppm, 1000 ppm dan 1500 ppm selama 15 menit pada masing-masing perlakuan. Perendaman dilakukan sekali selama penelitian dan pengamatan kinerja ekstrak daun ketapang selama 14 hari pasca perendaman. Parameter yang diamati adalah kelulushidupan dan histologi hati ikan mas.

Pada akhir pemeliharaan, organ hati ikan mas diambil untuk dijadikan preparat histologi. Organ tersebut difiksasi dalam larutan formalin 10% selama 24 jam sebelum dilakukan pemotongan.


## HASIL DAN PEMBAHASAN

Berdasarkan uji *in vitro* diketahui bahwa ekstrak daun ketapang mempunyai kemampuan menghambat bakteri. Hal ini dibuktikan adanya zona hambat yang terbentuk di sekitar kertas cakram. Hasil uji *in vitro* ini menunjukkan bahwa kemampuan daya hambat yang diberikan ekstrak daun ketapang terhadap bakteri *A. hydrophila* tergolong kuat, diameter zona hambat selengkapnya tersaji pada Tabel 1 dan Gambar 1.



Tabel 1. Zona Hambat Ekstrak Daun Ketapang terhadap *A. hydrophila*

Konsentrasi	Pengulangan (mm)			Rata-rata (mm)
	I	II	III	
500 ppm	12,30	11,05	11,05	11,47 ± 0,72
1000 ppm	13,15	10,35	13,35	12,28 ± 1,68
1500 ppm	12,05	14,05	12,50	12,88 ± 20,82
3000 ppm	13,35	16,35	13,10	14,27 ± 1,81



Keterangan : A (500 ppm), B (1000 ppm), C (1500 ppm) dan D (3000 ppm)

Gambar 1. Zona Hambat Ekstrak Daun Ketapang

Berdasarkan hasil uji *in vitro* (tabel 1), diketahui bahwa semakin meningkatnya konsentrasi ekstrak daun ketapang menghasilkan zona hambat semakin besar. Hal ini dikarenakan pengaruh dari ekstrak daun ketapang yang memiliki sifat antibakteri, sehingga mampu menghambat pertumbuhan bakteri *A. hydrophila*. Nursal (1998) bahwa semakin tinggi konsentrasi ekstrak yang digunakan mempunyai kemampuan antibakterinya semakin tinggi, maka zona hambat yang terbentuk semakin besar. Kemampuan daya hambat ekstrak daun ketapang terhadap *A. hydrophila* tergolong kuat. Hal ini sesuai dengan pernyataan Hasim (2003) bahwa daya hambat dengan diameter 20 mm atau lebih tergolong sangat kuat, diameter daya hambat 10–20 mm tergolong kuat, diameter zona hambat 5-10 mm tergolong sedang dan diameter hambat kurang dari 5 mm tergolong lemah. Adanya zona hambat yang terbentuk pada uji *in vitro* dalam penelitian ini menunjukkan bahwa dalam ekstrak daun ketapang terdapat senyawa aktif yang memiliki sifat antibakteri, sehingga mampu menghambat pertumbuhan bakteri. Menurut Lay (1994), terbentuknya zona hambat di daerah sekeliling kertas cakram membuktikan adanya aktifitas senyawa antibakteri. Senyawa-senyawa dalam daun ketapang yang berperan sebagai antibakteri adalah senyawa golongan alkaloid dan flavonoid. Hal tersebut juga pernah dilaporkan Wahjuningrum *et al.* (2008) bahwa senyawa antibakteri pada ekstrak daun ketapang adalah tanin, flavonoid dan saponin.

Gejala klinis yang muncul pada ikan mas pasca infeksi *A. hydrophila* ditandai dengan perubahan tingkah laku mulai terlihat pada jam ke 12 pasca infeksi *A. hydrophila*. Perubahan tingkah laku yang terlihat pada ikan mas seperti berenang menggerombol didekat aerasi dan respon makan menurun. Hal ini sesuai dengan pernyataan Haryani *et al.* (2012) bahwa ikan mas pasca infeksi bakteri *A. hydrophila* terlihat stress, berenang menggerombol disekitar aerasi dan ikan berenang dengan posisi tubuh miring karena keseimbangan tubuh berkurang. Perubahan tingkah laku ikan mas pasca infeksi *A. hydrophila* juga pernah dilaporkan Sarjito *et al.* (2013), ikan yang terinfeksi *A. hydrophila* tampak lemah. Penurunan respon pakan disebabkan karena adanya gangguan metabolisme didalam tubuh. Cipriano (2001) bahwa respon reaksi rangsangan nafsu makan ikan menurun akibat terinfeksi *A. hydrophila*. Muslim *et al.* (2009) menyatakan bahwa menurunnya respon pakan pada ikan disebabkan karena adanya gangguan metabolisme didalam tubuh, sehingga menyebabkan terjadinya kelainan organ dalam berupa pembengkakan atau peradangan hati, ginjal dan empedu pasca penyuntikan bakteri *A. hydrophila*.

Selain perubahan tersebut diikuti pula perubahan morfologi ikan mas yang terjadi pada hari ke 2 pasca infeksi yaitu produksi lendir berlebihan, kemudian disusul peradangan dan berlanjut menjadi luka/ulcer. Sesuai pernyataan Haryani *et al.* (2012) bahwa gejala klinis ikan ditandai peradangan (*inflamasi*) yang dicirikan dengan pembengkakan dan warna kemerahan pada bekas suntikan, kemudian berlanjut menjadi luka yang semakin membesar. Peradangan tersebut berlanjut menjadi tukak dan pendarahan (*hemoragi*) yang dicirikan keluarnya darah dari kulit. Takashima dan Hibiya (1995) menjelaskan bahwa bakteri yang masuk ke dalam tubuh ikan menimbulkan kelainan pada jaringan (nekrosis). Perubahan morfologi nampak pada semua perlakuan. Hal ini disebabkan karena adanya enzim toksin yang diproduksi bakteri *A. hydrophila* seperti hemolisin. Solikhah (2009) bahwa bakteri *A. hydrophila* yang bersifat pathogen akan mendegradasi jaringan organ dalam tubuh dengan mengeluarkan toksin yang disebarkan ke seluruh tubuh ikan yang mengalir melalui darah dan mengakibatkan warna kemerahan pada tubuh ikan. Menurut Wahjuningrum *et al.* (2008), bakteri *A. hydrophila* mendegradasi jaringan organ tubuh serta mengeluarkan toksin berupa hemolisin yang disebarkan keseluruh



tubuh melalui aliran darah sehingga menimbulkan peradangan. Gejala klinis ikan mas pasca infeksi *A. hydrophila* selengkapnya tersaji pada Tabel 2 dan Gambar 2.

Tabel 2 . Gejala Klinis Ikan Mas Pasca Infeksi *A. hydrophila*

Hari ke	Gejala klinis pasca infeksi <i>Aeromonas hydrophila</i>											
	A (0 ppm)			B (500 ppm)			C (1000 ppm)			D (1500 ppm)		
1.	+	+	+	+	+	+	+	+	+	+	+	+
2.	++	++	++	++	++	++	++	++	++	++	++	++
Pasca perendaman ekstrak daun ketapang ( <i>Terminalia cattapa</i> )												
1.	++	++	++	++	++	++	++	++	++	++	++	++
2.	++	++	++	++	++	++	++	++	++	++	++	++
3.	++	++	++	++	++	++	++	++	++	++	++	++
4.	++	++	+++	++	++	++	++	++	++	++	++	++
5.	+++	+++	+++	++	++	++	+	+	+	+	+	+
6.	+++	+++	+++	+	+	+	+	+	+	+	+	+
7.	++++	++++	+++	+	+	--	--	--	+	--	--	--
8.	++++	++++	+++	--	--	--	--	--	--	--	--	--
9.	++++	++++	++	--	--	--	--	--	--	--	--	--
10.	++++	++++	++	--	--	--	--	--	--	--	-	-
11.	++++	++++	--	--	--	--	--	--	--	-	-	-
12.	++++	++++	--	--	--	--	-	--	-	-	-	-
13.	++++	++++	--	--	--	--	-	-	-	-	-	-
14.	++++	++++	--	--	--	--	-	-	-	-	-	-


Keterangan :  
 -- = Ulcer mengecil  
 - = Ulcer mengering dan menutup  
 + = Produksi lendir berlebihan dan peradangan  
 ++ = *Ulcer*  
 +++ = *Ulcer* pecah (Nekrosis)  
 ++++ = Mati



Keterangan : (A) Peradangan dan produksi lendir berlebihan, (B) *Ulcer* dan (C) Nekrosis  
 Gambar 2. Gejala Klinis Ikan Mas Pasca Infeksi *A. hydrophila*

Gejala klinis ikan mas pasca infeksi *A. hydrophila* muncul pada semua perlakuan pada hari ke 2, sehingga pada hari tersebut dilakukan perendaman menggunakan ekstrak daun ketapang dengan dosis yang berbeda. Kondisi ikan mas semakin membaik setiap harinya pasca perendaman. Hal tersebut terlihat pada perlakuan D, C dan B bahwa ikan pada perlakuan ini mulai berenang normal dan respon makan meningkat. Perlakuan D dan C terlihat bekas luka ikan mas mulai mengecil dan mengering pada hari ke 7 seperti pada gambar 3C dan gambar 3B. Selain itu pada perlakuan B terlihat terjadinya proses penyembuhan ikan mas pada hari ke 8 yaitu bekas luka ikan mengering, kemudian mulai tumbuh daging baru dan berlanjut bekas luka tersebut mulai mengecil pada gambar 3A. Berbeda dengan ikan pada perlakuan A mengalami kelainan jaringan (nekrosis) dan berlanjut menjadi luka yang semakin abnormal hingga akhirnya mengalami kematian. Gejala klinis ikan mas pasca perendaman ekstrak daun ketapang selengkapnya tersaji pada Gambar 3.

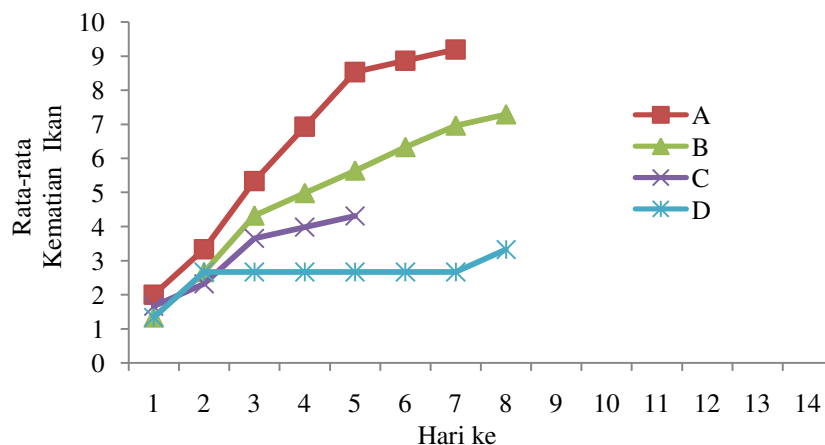




Keterangan : (A) Bekas luka mulai mengecil, (B) Bekas luka mengering dan (C) Bekas luka mulai menutup  
Gambar 3. Gejala Klinis Ikan Mas Pasca Perendaman Ekstrak Daun Ketapang

Ikan mas pada perlakuan B, C dan D mengalami perubahan tingkah laku yang semakin membaik, terutama respon pakan kembali meningkat pada hari ke 5 dan proses penyembuhan luka terlihat mulai hari ke 7 pasca perendaman. Proses penyembuhan terlihat seperti bekas luka mulai mengecil, kemudian bekas luka tersebut mengering. Hal ini diduga karena adanya bahan aktif yang terkandung dalam ekstrak daun ketapang. Mandasari (2006) menyatakan bahwa ekstrak daun ketapang mengandung flavonoid, alkaloid, saponin dan tannin. Menurut Rinawati (2011), mekanisme kerja flavonoid bersifat anti inflamasi berkaitan dengan protein melalui ikatan hidrogen, sehingga mengakibatkan struktur protein menjadi rusak, kestabilan dinding sel dan membran plasma terganggu, kemudian bakteri mengalami lisis. Senyawa alkaloid merupakan salah satu senyawa yang bersifat antibakteri karena fungsi kerjanya dapat merusak dinding sel bakteri, sehingga pembelahan sel terhambat (Saifudin, 2006). Tanin memiliki daya antibakteri dengan cara mempresipitasikan protein. Secara umum efek antibakteri tanin antara lain reaksi dengan membran sel, inaktivasi enzim dan inaktivasi fungsi materi genetik bakteri. Robinson (1995) menjelaskan bahwa saponin memiliki kemampuan sebagai pembersih dan antiseptik yang mempunyai fungsi membunuh atau mencegah pertumbuhan mikroorganisme yang timbul pada luka sehingga luka tidak mengalami infeksi yang berat.

Jumlah rata-rata kematian ikan mas pasca penginfeksi mengalami peningkatan pada tiap harinya, namun ikan mas perlakuan pasca perendaman dengan menggunakan ekstrak daun ketapang mengalami penurunan kematian. Kematian ikan mas perlakuan A terjadi hingga hari ke 9 dan perlakuan B mengalami kematian semakin meningkat sampai hari ke 8 pasca perendaman, sedangkan perlakuan C terlihat mengalami penurunan kematian setelah hari ke 6 dan perlakuan D terjadi penurunan kematian pada hari ke 3 pasca perendaman. Jumlah rata-rata kematian ikan mas tertinggi terlihat pada perlakuan A (7,67) dan rata-rata kematian ikan terendah pada perlakuan D (3,33), sedangkan perlakuan C (4,33) dan B (6). Grafik pola kematian ikan mas selengkapnya tersaji pada Gambar 4.



Keterangan : Perendaman Ekstrak Daun Ketapang, Perlakuan A (dosis 0 ppm), B (dosis 500 ppm), C (dosis 1000 ppm) dan D (dosis 1500 ppm)

Gambar 4. Grafik Rata-Rata Pola Kematian Ikan Mas Pasca Perendaman Per Hari

Berdasarkan hasil rata-rata kematian ikan mas maka diperoleh nilai kelulushidupan pada akhir penelitian. Nilai kelulushidupan ikan mas pada akhir penelitian tersaji pada Tabel 3.



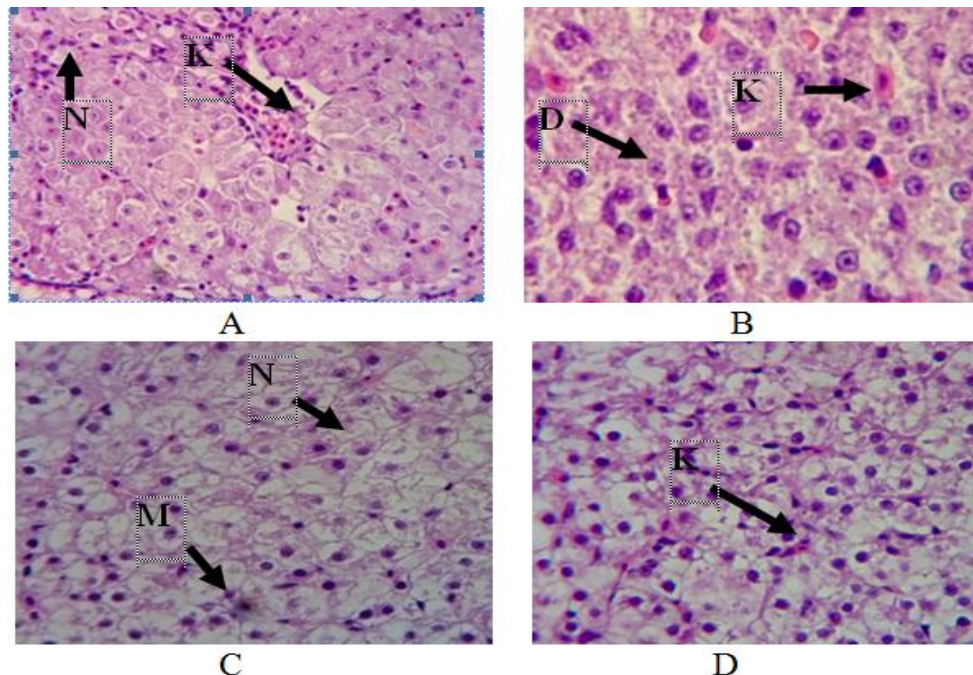
Tabel 3. Kelulushidupan Ikan Mas Pasca Perendaman Ekstrak Daun Ketapang

Perlakuan	Kelulushidupan (%)			Rerata (%)
	Ulangan			
	1	2	3	
A	0,00	0,00	10,00	3,33 ± 5,77 <sup>a</sup>
B	30,00	30,00	60,00	40,00 ± 17,32 <sup>b</sup>
C	40,00	50,00	80,00	56,67 ± 20,82 <sup>bc</sup>
D	70,00	60,00	70,00	66,67 ± 5,77 <sup>c</sup>

Keterangan : Nilai rata-rata dengan huruf superscript yang sama pada baris yang sama menunjukkan nilai yang tidak berbeda nyata antar perlakuan ( $P > 0,05$ ). Perlakuan A (0 ppm); B (500 ppm); C (1000) dan D (1500 ppm)

Diketahui nilai kelulushidupan ikan mas tertinggi pada perlakuan D (66,67%), kemudian disusul perlakuan C (56,67%) dan perlakuan B (40%), sedangkan kelulushidupan ikan mas terendah pada perlakuan A (3,33%). Hasil perhitungan kelulushidupan tersebut, kemudian dilanjutkan uji normalitas, homogenitas dan aditifitas. Dari hasil uji tersebut terlihat bahwa data kelulushidupan menyebar normal, bersifat homogen dan bersifat aditif, maka dilanjutkan dengan melakukan uji ragam. Fungsi dari uji ragam adalah untuk mengetahui tingkat perbedaan pada masing-masing perlakuan. Hasil uji ragam menunjukkan bahwa  $F_{hitung} \geq F_{tabel}$  ( $P < 0,05$ ), penggunaan ekstrak daun ketapang menggunakan dosis yang berbeda memberikan pengaruh sangat nyata terhadap kelulushidupan ikan mas yang diinfeksi *A. hydrophila*.

Hasil pengamatan histologi hati ikan mas terlihat bahwa pada setiap perlakuan mengalami perubahan struktur jaringan yang berbeda. Struktur jaringan hati tersebut terlihat adanya nekrosis dan kongesti pada perlakuan A, sedangkan perlakuan B diketahui adanya degenarasi vakuola dan kongesti. Selain itu nekrosis dan melanomakrofag terlihat pada perlakuan C, sedangkan perlakuan D hanya terdapat kongesti. Histologi hati selengkapnya tersaji pada Gambar 6.



Gambar 6. Histologi hati ikan mas (*Cyprinus carpio*) dengan pewarnaan H-E (Perbesaran 400x).  
Perlakuan A (0 ppm), B (500 ppm), C (1000 ppm) dan D (1500 ppm)  
Keterangan : D (Degenarasi vakuola), K (Kongesti), M (Melanomakrofag) dan N (Nekrosis)

Hasil pengamatan histologi hati pada perlakuan A diketahui nekrosis dan kongesti, namun pada perlakuan B terdapat kongesti dan degenarasi vakuola. Perlakuan C terdapat melanomakrofag dan nekrosis, sedangkan perlakuan D diketahui hanya terdapat kongesti. Hal tersebut disebabkan karena enzim eksotoksin yang diproduksi *A. hydrophila* menginfeksi ikan mas dan mengakibatkan terjadinya kelainan dalam organ hati. Kelainan pada organ hati ini diakibatkan karena organ hati memiliki fungsi yang sangat potensial untuk mengalami kelainan sel dibanding dengan organ dalam lainnya. Yardimici dan Yilmaz (2011) menjelaskan bahwa hati berfungsi dalam detoksifikasi, sintesis beberapa komponen plasma darah, oleh karena itu hati



merupakan organ yang rentan terhadap materi beracun. Menurut Prince dan Wilson (2006), nekrosis merupakan sel-sel yang mempunyai aktivitas yang sangat rendah dan akhirnya mengalami kematian sel jaringan, sehingga menyebabkan hilangnya fungsi sel pada daerah yang mengalami nekrosis. Menurut Takashima dan Hibiya (1995) bahwa nekrosis pada sel hati disebabkan oleh aktivitas sitolisis atau pagositosis atau limfosit atau histosit, yang menyebabkan mengerutnya/mengecilnya ukuran nucleus secara menyeluruh.

Kelainan berupa degenerasi vakuola ditemukan pula pada jaringan hati. Degenerasi merupakan reaksi peradangan yang terjadi bila kelainan sel tidak segera memamatkan, perubahan-perubahannya bersifat reversibel (bisa pulih kembali setelah sumber kelainan dienyapkan) yang disebabkan oleh luka karena bakteri (Tresnati *et al.*, 2007). Degenerasi terjadi pada jaringan konektif dan serat halus berangsur-angsur menebal hingga akhirnya menjadi substansi esinopilik homogen. Fibrosit biasanya menghilang dan sel-sel parenkim mengalami atrofi ketika jaringan konektif terdegradasi (Takashima dan Hibiya, 1995). Kelainan lain yang terdapat pada organ hati adalah melanomakrofag. Melanomakrofag merupakan sejenis makrofag yang mempunyai banyak pigmen melanin didalam sitoplasmanya (Wakita *et al.*, 2007). Melanomakrofag berbentuk bulat padat yang memiliki jumlah pigmen bervariasi dan biasanya terdapat pada ikan sehat. Akan tetapi jumlahnya akan meningkat pada saat ikan mengalami stres. Melanomakrofag merupakan indikator stres kronis (Noga, 2010).

Nekrosis dan melanomakrofag merupakan kelainan jaringan hati, namun diketahui pula adanya kongesti. Kongesti merupakan keadaan dimana terjadinya peningkatan jumlah darah pada jaringan. Kelainan hati yang berupa kongesti masih tergolong sedang (Darmono, 1995). Kongesti merupakan penggumpalan darah yang terjadi di kelenjar sinusoid atau pembuluh darah kecil pada hati. Perubahan struktur berupa kongesti yang disebabkan oleh infeksi *A. hydrophila* sebagian besar mengalami kongesti (Priyatna *et al.*, 2011). Histologi hati ikan mas pada semua perlakuan menunjukkan bahwa perlakuan D memiliki struktur jaringan yang paling baik dibanding dengan perlakuan lainnya. Hal tersebut terlihat pada inti sel dan hepatosit jaringan hati masih terlihat jelas. Berdasarkan hasil penelitian ini diketahui bahwa semakin tinggi dosis ekstrak daun ketapang yang digunakan maka akan terlihat adanya perubahan struktur jaringan hati yang semakin ringan.

Hasil pengukuran beberapa parameter kualitas air diperoleh kandungan DO selama perlakuan berkisar antara 3,0-3,5 mg/L, suhu 25-26°C dan pH berkisar antara 8,3-8,7 sehingga kondisi media mampu menunjang pertumbuhan ikan secara normal. Berdasarkan hasil penelitian diketahui bahwa kualitas air masih layak untuk pemeliharaan ikan mas (Boyd, 1982).

## KESIMPULAN

Berdasarkan hasil penelitian yang telah dilakukan, maka dapat disimpulkan bahwa ekstrak daun ketapang mampu menghambat pertumbuhan bakteri *A. hydrophila*. Penggunaan ekstrak daun ketapang berpengaruh terhadap kelulushidupan dan histologi hati ikan mas (*C. carpio*) yang terinfeksi *A. hydrophila*. Histologi jaringan hati diketahui adanya kongesti, nekrosis degenerasi vakuola dan melanomakrofag. Dosis terbaik untuk pengobatan ikan mas yang terinfeksi bakteri *A. hydrophila* adalah 1500 ppm.

## Ucapan Terima Kasih

Penelitian ini merupakan bagian dari payung penelitian yang dilakukan oleh Dr. Ir. Sarjito, M.App.Sc *et al.* Penulis mengucapkan terima kasih kepada Prof. Ocky Karna Radjasa, M. Sc, Ph.D., Handung Nuryadi S.Kel, Team Disease 2010 dan Bpk Marsudi yang telah membantu dalam penelitian ini. Disampaikan pula terimakasih kepada Kepala Laboratorium Budidaya Perairan, UPT Laboratorium Terpadu Universitas Diponegoro dan Balai Karantina Ikan Kelas II, Semarang.

## DAFTAR PUSTAKA

- Angka, S. L. 2004. Penyakit *Motil Aeromonas septicemia* pada Ikan Lele Dumbo (*Clarias sp.*) Forum Pascasarjana. Hal :27.
- Boyd, C.E. 1982. *Water Quality Management for Pond Fish Culture*. International Centre for Aquaculture Experiment Station. Auburn University, Auburn.
- Cipriano, R.C. 2001. *Aeromonas hydrophila and Motil Aeromonas Septicemia of Fish*. United States Department of the Interior Fish and Wild Life Service Division of Fisheries Research, Washington DC, 25 pp.
- Darmono. 1995. Logam dalam Sistem Biologi Makhluk Hidup. UI Press. Jakarta.140 hlm.
- Haryani, A., R. Grandiosa., I.D. Buwono dan A. Santika. 2012. Uji Efektivitas Daun Pepaya (*Carica papaya*) untuk Pengobatan Infeksi Bakteri *Aeromonas hydrophila* pada Ikan Mas Koki (*Carassius auratus*), J. Perikanan dan Kelautan, 3(3): 213-220.
- Hasim. 2003. Menanam Rumput, Memanen Antibiotik. [Http://www.Kehati.or.id/news/view.php?q=166&qLang=1&categ=Kliping%20Berita](http://www.Kehati.or.id/news/view.php?q=166&qLang=1&categ=Kliping%20Berita). (20 Oktober 2013).



- Hidayat R. 2006. Studi Protektivitas Imunoglobulin Y (Ig-Y) Anti *Aeromonas hydrophila* pada Ikan Mas (*Cyprinus carpio* L.) dan Gurame (*Osphronemus gouramy* L.). [Tesis]. Bogor. Program Pasca sarjana, Institut Pertanian Bogor.
- Kabata, Z. 1985. *Parasites and Diseases of Fish Cultured in the Tropics*. Taylor And Francis London Philadelphia. P 92 – 107.
- Kementrian Perikanan dan Kelautan. 2013. Statistik Menakar Target Ikan Air Tawar Tahun 2013. <http://www.djpb.kkp.go.id/berita.php?id=847>. (13 September 2013).
- Lay, B.W. 1994. Analisis Mikroba di Laboratorium. PT. Raja Grafindo Persada. Jakarta.
- Mandasari, I. 2006. Isolasi dan Identifikasi Senyawa Alkaloid dalam Ekstrak Kloroform Daun Ketapang (*Terminalia cattapa*). Jurusan Kimia Fakultas Matematika dan Ilmu Pengetahuan Alam, Universitas Diponegoro. Semarang, hal : 33.
- Muslim., M.P. Hotly and H. Widjajanti. 2009. Penggunaan Ekstrak Bawang Putih (*Allium sativum*) untuk Mengobati Benih Ikan Patin Siam (*Pangasius hypophthalmus*) yang Diinfeksi Bakteri *Aeromonas hydrophila*. 8(1): 91-100.
- Noga, E.J. 2010. *Fish Disease Diagnosis and Treatment*. Iowa State University Press. A Blackwell Publishing Company.
- Nursal. 1998. Pengaruh Ekstrak Akar *Acanthus ilicifolius* terhadap Pertumbuhan *Vibrio* sp. Prosiding Seminar Nasionalm IV Ekosistem Mangrove. Pekanbaru 15– 18 september 1998. Hlm 273-277.
- Prince, S.A. dan Wilson, L.M. 2006. Patofisiologi. Edisi VI, 1. EGC. Philadelphia.
- Priyatna, R., S. Indarjulianto, dan Kurniasih. 2011. Infeksi *Aeromonas salmonicida* dari Berbagai Wilayah di Indonesia pada Ikan Mas (*Cyprinus carpio*). Jurnal Biota, 16 (2): 287–297.
- Rinawati, Nanin. 2011. Daya Antibakteri Tumbuhan Majapahit (*Crescentia cujete* L.) terhadap Bakteri *Vibrio alginolyticus*. Jurusan Biologi Fakultas Matematika Ilmu Pengetahuan Alam Institut Teknologi Sepuluh November. Surabaya.
- Robinson, T. 1995. Kandungan Organik Tumbuhan Tinggi. Penerjemah: Padmawinata, K. Penerbit ITB. Bandung.
- Saifudin, A. 2006. Alkaloid : Golongan Paling Prospek Menghasilkan Obat Baru. Departemen Farmakologis. Gorleus Laboratory. University Leiden. Jerman.
- Sarjito., A.C. Haditomo. dan S.B. Prayitno. 2013. Agenia Penyebab Penyakit *Motile Aeromonas Septicemia* di Sentra Produksi Lele Jawa Tengah. Inpress. Prosiding KAI (disampaikan pada Seminar Konferensi Akuakultur Indonesia (KAI), pada tanggal 13 September 2013 di Solo)
- Sholikhah, E. H. 2009. Efektivitas Campuran Meniran (*Phyllanthus niruri*) dan Bawang Putih (*Allium sativum*) dalam Pakan Untuk Pengendalian Infeksi Bakteri *Aeromonas hydrophila* pada Ikan Lele Dumbo *Clarias* sp. [Skripsi]. Fakultas Perikanan dan Ilmu Kelautan, Institut Pertanian Bogor. 38 hlm.
- Suganda, A.G., E.Y.Sukandar dan R. S, Hardhiko. 2004. Aktivitas Antimikroba Ekstrak Etanol, Ekstrak Air Daun yang Dipetik dan Daun Gugur Pohon Ketapang (*Terminalia catappa* L.). Jurnal ACTA Pharmaceutica Indonesia. Institut Teknologi Bandung. Bandung. 22(4) : 129-133.
- Takashima, J. dan T. Hibiya. 1995. *An Atlas of Fish Histology Normal and Phatological Features*. Kondansa Ltd. Tokyo. 186 hlm.
- Tresnati J., Djawad M.I., dan Bulqys A.S. 2007. Kelainan Ginjal Ikan Pari Kembang (*Dasyatis kuhlii*) yang Diakibatkan oleh Logam Berat Timbal (Pb). J Sains Teknol 7 (3): 153-160).
- Volk, W.A. and M.F. Wheeler. 1988. Mikrobiologi Dasar. Edisi 5. Alih Bahasa. Markham. Erlangga. Jakarta. 712 hlm.
- Wahjuningrum, D., N. Ashry dan S. Nuryati. 2008. Pemanfaatan Ekstrak Daun Ketapang (*T. cattapa*) untuk Pencegahan dan Pengobatan Ikan Patin *Pangasionodon Hypophthalmus* yang Terinfeksi *Aeromonas Hydrophila*. IPB. Bogor. Jurnal Akuakultur Indonesia, 7 (1) : 79–94
- Wakita, K., Panigoro, N., Astuti, I., Bahnan, M. dan Salfira, P. 2007. Teknik Dasar Histologi dan Atlas Dasar-Dasar Histologi Ikan. Balai Budidaya Air Tawar. Jambi. 69 hlm.
- Yardimci, B. dan Aydin, Y. 2011. *Pathological Findings of Experimental Aeromonas hydrophila Infection in Nile Tilapia (Oreochromis niloticus)*. Ankara Univ. Vet Fak Derg. 58, 47-54.