



PERENDAMAN BERBAGAI DOSIS EKSTRAK DAUN BAKAU (*Rhizophora apiculata*) UNTUK PENGOBATAN KEPITING BAKAU (*Scylla serrata*) YANG DIINFEKSI BAKTERI *Vibrio harveyi*

*The Dipping of Kinds Dose Mangrove (*Rhizophora apiculata*) Leaf Extract for Mud Crab (*Scylla serrata*) Treatment Infected by *Vibrio harveyi**

Amanda Mega Putri, Slamet Budi Prayitno^{*}, Sarjito

Program Studi Budidaya Perairan, Jurusan Perikanan
Fakultas Perikanan dan Ilmu Kelautan, Universitas Diponegoro
Jl. Prof Soedarto, SH, Tembalang, Semarang, Jawa Tengah – 50275, Telp/Fax. +6224 7474698

ABSTRAK

Budidaya kepiting bakau (*Scylla serrata*) sering terkendala karena serangan penyakit bakterial *Vibrio harveyi*. Penggunaan antibiotik dalam jangka panjang dapat menimbulkan resistensi dan mencemari lingkungan. Penggunaan bahan alami untuk pengobatan infeksi bakteri sedang digalakkan, salah satunya adalah ekstrak daun bakau (*Rhizophora apiculata*). Penelitian ini bertujuan untuk mengetahui pengaruh perendaman ekstrak daun bakau terhadap kelulushidupan, laju pertumbuhan spesifik, dan histopatologi hepatopankreas kepiting serta mengetahui dosis terbaik untuk mengobati kepiting yang diinfeksi bakteri *V. harveyi*. Kepiting bakau yang digunakan berjumlah 48 ekor dengan berat tubuh antara 40.11±2.53 gram, yang kemudian disuntik bakteri *V. harveyi* dengan kepadatan 10⁶ CFU/ml secara intramuskular. Perendaman ekstrak daun bakau dilakukan 60 – 90 menit pasca penyuntikan setelah muncul gejala klinis seperti merenggangnya kaki renang dan kaki jalan, karapas menghitam, terdapat bintik putih, dan munculnya bercak merah. Perendaman ekstrak daun bakau berpengaruh sangat nyata ($P < 0.05$) dan ($P < 0.01$) terhadap kelulushidupan kepiting yang diinfeksi bakteri *V. harveyi*. Nilai rerata kelulushidupan tertinggi hingga terendah berturut-turut yaitu 100% (perlakuan D), 66.67% (perlakuan C), 58.33% (perlakuan B), dan 41.67% (perlakuan A). Sebaliknya, perendaman ekstrak daun bakau tidak memberikan pengaruh nyata ($P > 0.05$) dan ($P > 0.01$) terhadap pertumbuhan kepiting bakau. Hasil pengamatan histopatologi diperoleh adanya kerusakan berupa nekrosis dan vakuolisasi pada organ hepatopankreas. Pada penelitian ini, dosis 900 ppm merupakan dosis terbaik dalam mengobati kepiting bakau yang diinfeksi *V. harveyi* yang mampu memberikan efek penyembuhan terhadap kepiting bakau.

Kata kunci: *Scylla serrata*, Daun bakau, *Vibrio harveyi*, Kelulushidupan

ABSTRACT

Mud crab (Scylla serrata) culture often found obstacle due to bacterial infection Vibrio harveyi. Long-term use of antibiotics cause bacterial resistente and contaminated the environment. Natural ingredients has been for treatment of diseased crab, one of which was mangrove leaf extract (Rhizophora apiculata). This research was aimed to observe the effect of immersion mangrove leaf extract to the survival rate, specific growth rate, and histopathological picture of hepatopankreas mud crab and to know the best dose to treat mud crab that was infected by bacteria V. harveyi. Mud crab used in this research was 48 animals with body weight between 40.11±2.53 grams, then injected by bacteria V. harveyi with a density of 10⁶ CFU/ml intramuscularly. Dipping in mangrove leaf extract was conducted for 60 – 90 minutes after injection with the appearance of clinical signs such as wide apart swimming and walking legs, blackened carapace, white spots, and red spots. Dipping of mangrove leaf extract significantly effect ($P < 0.05$) and ($P < 0.01$) on the survival of mud crab that was infected by bacteria V. harveyi. The average value of highest to the lowest survival 100% (treatment D), 66.67% (treatment C), 58.33% (treatment B), and 41.67% (treatment A) respectively. The other way, the submersion with mangrove leaf extract showed not giving significant different ($P > 0.05$) and ($P > 0.01$) on growth of mud crab. Histopathological observations obtained were necrosis and vakuolisation in hepatopankreas organ. In this research, dose of 900 ppm give the best treatment to mud crab (S. serrata) were infected V. harveyi. Therefore, immersion mangrove (R. apiculata) leaf extract was able to provides a healing effect on mud crab infected bacteria V. harveyi.

Key words: *Scylla serrata*, Mangrove leaf, *Vibrio harveyi*, Survival rate

^{*} Corresponding authors (Email : sbudiprayitno@gmail.com)



PENDAHULUAN

Kepiting bakau (*Scylla serrata*) adalah komoditas perikanan potensial yang melimpah dan bernilai ekonomis penting. Tingginya permintaan pasar lokal maupun internasional menjadikan kepiting bakau sebagai komoditas perikanan yang menjanjikan. Berdasarkan data Kementerian Kelautan dan Perikanan (2012), Jawa Tengah mampu memproduksi kepiting bakau sebesar 800 ton pada tahun 2010, namun pada tahun 2011 terjadi penurunan produksi kepiting menjadi 351 ton. Penurunan akan produksi kepiting bakau tersebut disebabkan adanya penyebaran penyakit pada budidaya kepiting.

Penyakit yang disebabkan oleh infeksi bakteri *Vibrio* atau disebut vibriosis merupakan salah satu penyakit yang sering terjadi pada budidaya kepiting bakau. Jenis-jenis bakteri pada kepiting bakau pernah dilaporkan oleh Lavilla-Pitogo dan De la Pena (2004) yaitu ditemukannya *Vibrio vulnificus*, *V. parahaemolyticus*, *V. splendidus*, dan *V. orientalis* di Iloilo, Filipina. Sarjito *et al.* (2014) melaporkan pula bahwa *V. harveyi*, *V. fischeri*, dan *V. ordalii* ditemukan pada kepiting bakau di Semarang, Jawa Tengah, sedangkan *V. alginolyticus* dan *V. cholera* ditemukan oleh Taplur *et al.* (2011) pada kepiting bakau dari Perairan Terengganu, Malaysia. Menurut Jithendran *et al.* (2010), gejala klinis kepiting yang terinfeksi bakteri *Vibrio* spp. menunjukkan adanya bintik hitam (*brown spot*) atau bercak coklat pada karapas serta terjadinya pengikisan dan melanisasi (pigmen coklat tua menjadi hitam) dibagian yang terinfeksi bakteri. Gejala klinis serupa juga dilaporkan oleh Sarjito *et al.* (2014) seperti insang membuka, kering, dan berwarna gelap, terdapat luka pada capit, ventral, abdomen, dan karapas kepiting, terdapat bintik coklat, gerakan dan nafsu makan kepiting melemah, sering naik ke permukaan air, dan menghasilkan buih-buih (gelembung) udara pada perairan. Jenis-jenis bakteri tersebut juga dapat menyebabkan kematian 100% pada kepiting bakau, khususnya pada stadia larva (Taplur *et al.* 2011).

Penggunaan bahan-bahan kimia seperti antibiotik umumnya digunakan sebagai salah satu pencegahan penyakit sebelum kegiatan budidaya berlangsung. Namun penggunaan antibiotik dapat menimbulkan resistensi patogen, mencemari lingkungan, dan dapat membahayakan kesehatan konsumen (Fadli, 2000; Zulham 2004). Oleh sebab itu, penggunaan bahan alami dapat menjadi alternatif untuk menanggulangi penyakit pada kepiting akibat infeksi bakteri. Salah satu bahan alami yang dapat digunakan adalah ekstrak daun bakau (*Rhizophora apiculata*). Daun bakau (*R. apiculata*) adalah salah satu bahan obat yang dapat menghambat pertumbuhan bakteri karena senyawa bioaktif seperti alkaloid, tanin, steroid, saponin, fenol, glikosida, flavonoid, dan terpenoid yang terbukti mampu menekan pertumbuhan bakteri karena bersifat sebagai antiseptik, anti virus, anti peradangan, dan anti bakteri (Robinson, 1991; Suciati *et al.* 2012; Poomphozhil dan Kumarasamy, 2014). Terkait hal tersebut, maka menjadi suatu alasan untuk dilakukannya penelitian mengenai pemanfaatan bahan alami seperti daun bakau (*R. apiculata*) guna menanggulangi serangan bakteri *V. harveyi* pada kepiting bakau.

Tujuan penelitian ini yaitu mengetahui pengaruh perendaman ekstrak daun bakau (*R. apiculata*) terhadap kelulushidupan, laju pertumbuhan spesifik, dan histopatologi hepatopankreas serta mengetahui dosis terbaik dalam mengobati kepiting bakau yang diinfeksi bakteri *V. harveyi*. Penelitian ini dilaksanakan pada bulan Januari-April 2015. Kepiting bakau (*S. serrata*) yang digunakan berasal dari Mangkang Tugu, Semarang. Kegiatan pemeliharaan kepiting bakau dilakukan di Laboratorium Budidaya Perairan, FPIK Universitas Diponegoro, uji fitokimia dan kultur bakteri dilakukan di Laboratorium *Tropical Marine Biotechnology*, UPT Laboratorium Terpadu Universitas Diponegoro, uji biokimia isolat bakteri dilakukan di Stasiun Karantina Ikan Pengendalian Mutu dan Keamanan Hasil Perikanan Kelas I Yogyakarta, serta pembuatan preparat histologi dilakukan di Laboratorium Anatomi dan Patologi, RSUP Kariadi, Semarang.

MATERI DAN METODE PENELITIAN

Metode penelitian ini dilakukan secara eksperimental yang menggunakan Rancangan Acak Lengkap (RAL) yang terdiri dari 4 perlakuan dengan 3 kali ulangan. Penelitian yang dilakukan yaitu dengan perendaman ekstrak daun bakau dengan dosis yang berbeda. Hewan uji yang digunakan pada setiap ulangan sebanyak 4 ekor dengan berat antara 40.11 ± 2.53 gram. Kepiting dimasukkan ke dalam *shelter* (sekat berupa kayu) sebanyak 1 ekor/kotak yang mengacu pada penelitian Muswantoro *et al.* (2012). Kondisi kualitas air pada penelitian ini antara lain suhu $27 - 28^{\circ}\text{C}$, oksigen terlarut $5 - 5.9$ mg/l, salinitas $20.4 - 25$ ppt, dan pH $7 - 8.4$ yang merupakan nilai optimal untuk pemeliharaan kepiting bakau (*S. serrata*).

Proses ekstraksi daun bakau (*R. apiculata*) pada mulanya dibersihkan dan dicuci dengan air, kemudian ditiriskan dan dikeringkan dalam suhu ruang. Kemudian daun bakau direndam (maserasi) ke dalam wadah tertutup dan direndam di dalam metil alkohol (metanol). Hasil maserasi kemudian disaring untuk mendapatkan larutan ekstrak tanpa simplisa daun bakau sebanyak 3x untuk menghasilkan ekstrak yang dibutuhkan. Hasil saringan 1-3 dicampur dan dipekatkan dengan *Rotary Vacum Evaporator* pada suhu 50°C sampai didapatkan ekstrak pekat dengan metode evaporasi (Arifuddin *et al.* 2004).

Uji fitokimia pada penelitian ini didapatkan bahwa ekstrak daun bakau mengandung senyawa aktif seperti saponin, flavonoid, tanin, alkaloid, terpenoid, dan fenol. Isolat bakteri *V. harveyi* yang digunakan dalam penelitian diperoleh dari koleksi isolat murni bakteri Sarjito *et al.* (2013). Kultur bakteri *V. harveyi* menggunakan media TCBS (*Thiosulphate Citrate Bile Salt*), media TSA (*Trypticase Soya Agar*), dan media *Zobell* cair. Sebelum digunakan untuk ujiantang, bakteri ditingkatkan keanasannya (pasase) sebanyak tiga kali, dimana kepiting bakau yang menunjukkan gejala klinis dan mati dilakukan isolasi bakteri yang diambil

pada organ hepatopankreas. Koloni bakteri yang tumbuh pada media diamati morfologi dan dilakukan uji biokimia untuk memastikan bakteri tersebut adalah *V. harveyi*.


Berdasarkan hasil uji pendahuluan didapatkan diameter zona hambat dari ekstrak daun bakau untuk dosis 300 ppm, 600 ppm, dan 900 ppm sebesar 13.18 ± 2.70 ; 12.37 ± 1.45 ; dan 13.67 ± 0.75 yang tergolong kuat dengan diameter > 12 mm. Hal tersebut kemudian dijadikan sebagai dasar pemilihan dosis perlakuan A (0 ppm), B (300 ppm), C (600 ppm), dan D (900 ppm) untuk perendaman kepiting bakau. Bakteri *V. harveyi* diinfeksi sebanyak 0.1 ml dengan dosis 10^6 CFU/ml pada kepiting bakau secara intramuskular. Setelah munculnya gejala klinis pada kepiting maka dilakukan perendaman selama 30 menit. Untuk mengamati kerja dari ekstrak daun bakau, setiap hari dilakukan pengamatan dan penghitungan mortalitas kepiting bakau hingga hari ke-14 pasca perendaman. Pada akhir masa pemeliharaan, dilakukan uji histopatologi organ hepatopankreas kepiting untuk mengetahui kondisi jaringan pasca pengobatan. Organ hepatopankreas yang akan diamati diambil dari setiap perlakuan dan dimasukkan ke dalam botol yang berisi larutan formalin 10%. Parameter lain yang diamati selain histopatologi hepatopankreas kepiting yaitu gejala klinis, kelulushidupan, dan laju pertumbuhan spesifik (SGR).

HASIL DAN PEMBAHASAN

Hasil

Gejala klinis yang muncul pada kepiting bakau pasca infeksi *V. harveyi* ditandai dengan perubahan tingkah laku serta morfologi tubuh. Selain perubahan tingkah laku, kepiting bakau juga mengalami perubahan morfologi seperti merenggangnya kaki jalan dan kaki renang, karapas menghitam, terdapat bintik putih, gerakan menjadi pasif, terdapatnya luka pada karapas, dan munculnya bercak merah (melanosis). Perubahan morfologi pada kepiting bakau pasca infeksi tersaji pada Tabel 1.

Kondisi morfologi kepiting bakau setelah 60 – 90 menit pasca infeksi *V. harveyi* ditandai dengan munculnya melanosis pada karapas (Gambar 1a) serta merenggangnya kaki jalan dan kaki renang yang memerah (Gambar 1b). Gejala klinis ini muncul hampir pada semua perlakuan yang disusul dengan perubahan warna karapas yang menghitam (Gambar 1c).



Gambar 1. Gejala Klinis Kepiting Bakau Pasca Infeksi
 Keterangan: (a) Melanosis, (b) Kaki renang memerah, dan (c) Karapas menghitam

Tabel 1. Perubahan Morfologi pada Kepiting Bakau Pasca Infeksi *V. harveyi*

Hari ke-	Gejala klinis pasca penyuntikan <i>V. harveyi</i>											
	A (0 ppm)			B (300 ppm)			C (600 ppm)			D (900 ppm)		
	A1	A2	A3	B1	B2	B3	C1	C2	C3	D1	D2	D3
	Pasca infeksi <i>V. harveyi</i>											
1.	+	+	+++	+++	+++	+	+	+++	+++	++	+++	+++
	Pasca perendaman dengan ekstrak daun bakau (<i>R. stylosa</i>)											
1.	+++	++	+++	+++	+++	++	++	+++	+++	++	+++	+++
2.	+++	++	+++	+++	+++	++	++	+++	+++	+++	+++	+++
3.	+++	++	+++	+++	+++	+++	++	+++	+++	+++	+++	+++
4.	+++	++	+++	+++	+++	+++	+++	+++	+++	+++	+++	+++
5.	+++	++	+++	+++	+++	+++	+++	+++	+++	++	++	+++
6.	+++	+++	+++	+++	+++	+++	+++	++	+++	++	++	++
7.	+++	+++	+++	+++	+++	+++	+++	++	+++	++	++	++
8.	+++	+++	+++	+++	++	++	++	++	++	++	++	++
9.	+++	+++	+++	+++	++	++	++	+	++	++	+	++
10.	+++	+++	+++	++	++	++	++	+	+	+	+	+
11.	+++	+++	+++	++	+	+	++	+	+	+	-	+
12.	+++	+++	+++	+	+	-	+	-	-	-	-	-
13.	++++	++++	+++	+	-	-	+	-	-	--	--	-
14.	++++	++++	++++	-	-	-	-	-	--	--	--	--

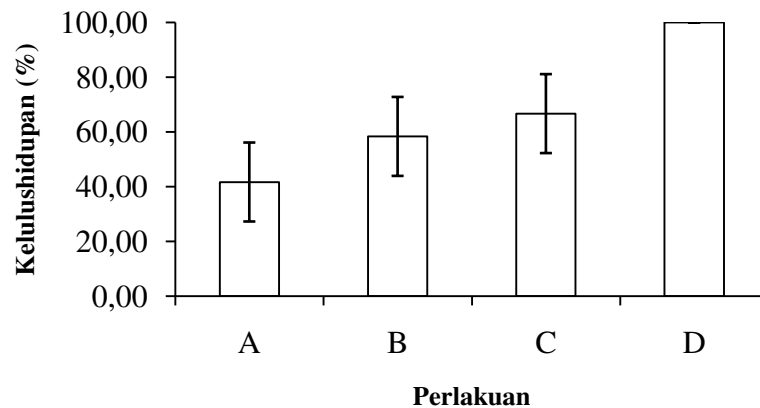
Keterangan :
 - = Kaki renang memerah
 -- = Warna karapas menjadi kehijauan
 + = Karapas menghitam
 ++ = Melanosis berkurang
 +++ = Melanosis membesar
 ++++ = Mati

Gejala klinis pada kepiting bakau pasca perendaman mulai menunjukkan adanya perubahan gejala klinis pada perlakuan B, C dan D. Namun berbeda dengan perlakuan A, dimana munculnya luka pada karapas kepiting tidak didukung dengan menutupnya luka tersebut sehingga terjadinya kematian. Kondisi morfologi kepiting bakau pada hari ke-5 pasca perendaman ekstrak daun bakau terlihat adanya perubahan seperti mengecilnya melanosis pada karapas (Gambar 2a), memudarnya kaki renang yang memerah (Gambar 2b), dan warna karapas mulai kehijauan (Gambar 2c).



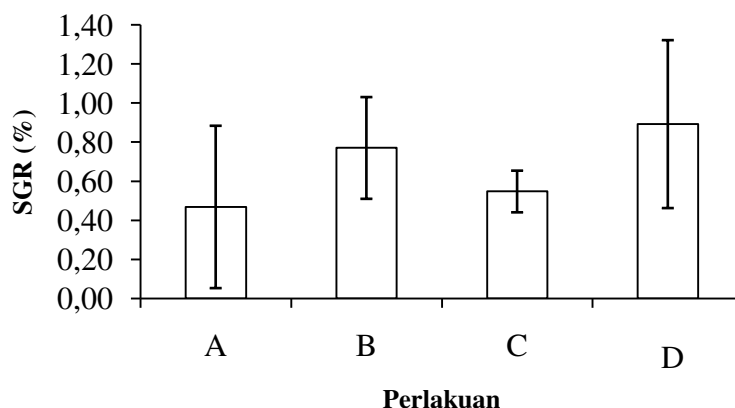
Gambar 2. Gejala Klinis Kepiting Bakau Pasca Perendaman
Keterangan: (a) Melanosis mengecil, (b) Kaki renang merah memudar, dan (c) Karapas hitam memudar

Kelulushidupan kepiting bakau tertinggi yaitu 100% ditunjukkan pada perlakuan D dengan perendaman ekstrak daun bakau dosis 900 ppm. Tingkat kelulushidupan terendah kepiting bakau pada akhir penelitian adalah perlakuan A (0 ppm) sebesar 41.67%, diikuti perlakuan B (300 ppm) sebesar 58.33%, sedangkan pada perlakuan C (600 ppm) memperlihatkan kelulushidupan sebesar 66.67%. Hasil uji ragam didapatkan bahwa dari penggunaan ekstrak daun bakau dengan berbagai dosis memberikan pengaruh sangat nyata terhadap kelulushidupan kepiting bakau yang diinfeksi *V. harveyi*. Kelulushidupan kepiting bakau pada akhir penelitian dapat dilihat pada Gambar 3.



Gambar 3. Diagram Kelulushidupan Kepiting Bakau (*S. serrata*) Pasca Perendaman
Keterangan: A. Dosis 0 ppm; B. Dosis 300 ppm; C. Dosis 600 ppm; D. Dosis 900 ppm

Pertumbuhan kepiting bakau terendah hingga tertinggi yaitu 0.47% pada perlakuan A (0 ppm), 0.55% pada perlakuan C (600 ppm), 0.77% pada perlakuan B (300 ppm), dan 0.89% pada perlakuan D (900 ppm). Berdasarkan hasil uji ragam menyatakan bahwa penggunaan ekstrak daun bakau dengan berbagai dosis tidak memberikan pengaruh nyata terhadap pertumbuhan kepiting bakau yang diinfeksi bakteri *V. harveyi*. Tingkat pertumbuhan yang terjadi selama penelitian tersaji pada Gambar 4.



Gambar 4. Diagram Pertumbuhan Spesifik Kepiting Bakau (*S. serrata*) Pasca Perendaman
 Keterangan: A. Dosis 0 ppm; B. Dosis 300 ppm; C. Dosis 600 ppm; D. Dosis 900 ppm

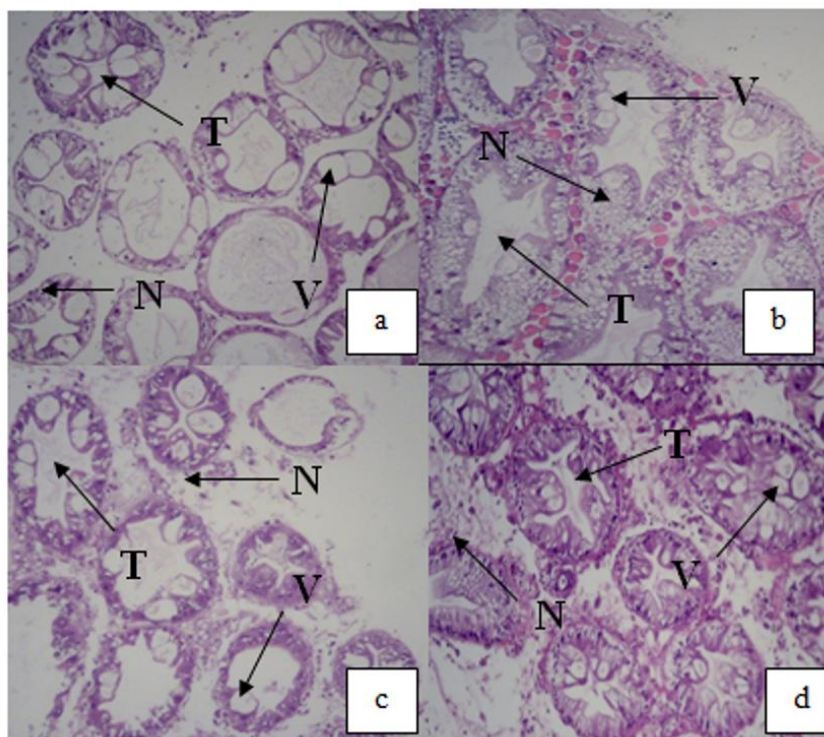
Hasil pengamatan histologi hepatopankreas kepiting bakau yang didapatkan memperlihatkan bahwa kepiting mengalami kerusakan struktur jaringan pada setiap perlakuan (Tabel 2 dan Gambar 5).

Tabel 2. Kerusakan Struktur pada Organ Hepatopankreas Kepiting Bakau yang Diinfeksi Bakteri *V. harveyi*

Organ Target	Jenis Kerusakan	
	Nekrosis	Vakuolisasi
A	+++	+++
B	+++	++
C	++	++
D	+	-

Keterangan: A. Dosis 0 ppm; B. Dosis 300 ppm; C. Dosis 600 ppm; D. Dosis 900 ppm

- = tidak ditemukan + = ringan
 ++ = sedang +++ = berat



Gambar 5. Histopatologi Hepatopankreas Kepiting Bakau (*S. serrata*) dengan pewarnaan H-E (Perbesaran 100x). Perlakuan A (dosis 0 ppm), B (dosis 300 ppm), C (dosis 600 ppm), dan D (dosis 900 ppm).
 N = nekrosis, V = vakuolisasi, T = tubulus



Pembahasan

Gejala klinis yang muncul pada kepiting bakau pasca infeksi bakteri *V. harveyi*, antara lain merenggangnya kaki jalan dan kaki renang, karapas menghitam, gerakan menjadi pasif, terdapatnya luka pada karapas, dan munculnya bercak merah (melanosis). Gejala klinis kepiting yang terserang bakteri seperti ini pernah dilaporkan oleh Lavilla-Pitogo dan De la Pena (2004); Ryazanova (2005); Jithendran *et al.* (2010); Sarjito *et al.* (2014). Perubahan karapas menjadi hitam dan munculnya bercak merah pada karapas disebabkan akibat infeksi bakteri yang memecah kitin dari eksoskeleton, sehingga menyebabkan erosi dan pigmentasi coklat gelap hingga hitam. Lebih lanjut oleh Andersen *et al.* (2000) dan Vogan *et al.* (2002), munculnya *shell disease* pada kepiting akibat terjadinya infiltrasi sel radang yang meluas pada lapisan epidermis. Munculnya bercak coklat hingga kehitaman pada karapas merupakan akibat dari aktivitas bakteri yang menghasilkan kitinolitik, sehingga menyebabkan kelainan pada karapas.

Gejala klinis kepiting bakau yang terinfeksi bakteri *V. harveyi* terlihat seperti terdapatnya bintik putih pada karapas, mengeluarkan buih-buih, pergerakan yang melambat dan pasif, serta terbukanya insang kepiting juga pernah dilaporkan peneliti sebelumnya (Enany *et al.* 2012; Muna *et al.* 2014). Menurut Enany *et al.* (2012), perubahan tingkah laku yang terjadi disebabkan akibat infeksi bakteri yang menghasilkan enzim proteolitik dan lipolitik. Aktivitas kedua enzim tersebut berfungsi dalam memecah lapisan protein pada insang dan karapas kepiting, sehingga suplai oksigen yang akan digunakan kepiting mengalami penurunan dan bahkan menyebabkan kematian pada kepiting. Sarjito *et al.* (2014) melaporkan bahwa kepiting bakau yang diinfeksi *V. harveyi* mengalami kematian hingga 100% dalam kurun 24 jam pasca infeksi, sedangkan pada tingkat *zoea* dan *mysis* pada udang terjadi kematian kurang dari 48 jam akibat serangan *V. harveyi* (Prayitno dan Latchford, 1995). Penyakit vibriosis pada kepiting akibat *V. harveyi* juga pernah ditemukan oleh Jithendran *et al.* (2010); Poornima *et al.* (2012) pada larva kepiting, dan Parenrengi *et al.* (1993) pada kepiting bakau.

Kelulushidupan kepiting bakau terendah ditunjukkan pada perlakuan A (0 ppm) sebesar 41.67%, dimana perlakuan A (0 ppm) memiliki tingkat kematian hampir 60% dibanding perlakuan lain. Hasil ini diperkuat oleh Sarjito *et al.* (2014) bahwa bakteri dari genus *Vibrio* dapat menginfeksi semua bagian tubuh dan memiliki sifat *septicemia* yang dapat menyebar ke seluruh tubuh melalui sistem transportasi dalam tubuh. Kelulushidupan kepiting bakau yang tertinggi sampai dengan akhir penelitian adalah perlakuan D (900 ppm) sebesar 100%, diikuti perlakuan C (600 ppm) sebesar 66.67%, dan perlakuan B (300 ppm) sebesar 58.33%. Peningkatan kelulushidupan yang semakin tinggi seiring dengan penggunaan dosis yang semakin tinggi diduga berkaitan dengan bahan aktif yang terdapat pada ekstrak daun bakau. Adanya kandungan anti bakteri dalam ekstrak daun bakau dibuktikan dengan terdapatnya zona hambat pada uji pendahuluan. Menurut Maryani *et al.* (2002), terjadinya peningkatan kelulushidupan pada kepiting uji disebabkan karena daun bakau mempunyai bahan aktif yang berfungsi sebagai bahan anti bakteri yang mampu menghambat dan mematikan bakteri. Lebih lanjut oleh Trianto *et al.* (2004); Ningsih *et al.* (2006); Saifudin (2006) menjelaskan bahwa salah satu bahan aktif yang dapat menghambat pertumbuhan bakteri adalah senyawa alkaloid. Senyawa tersebut dapat menghambat sintesis protein sehingga bakteri tidak dapat bereplikasi yang berujung pada kematian. Sedangkan senyawa tanin yang terdapat pada daun bakau dapat mengkerutkan sel bakteri karena mengandung asam tanik yang dapat menghambat pertumbuhan dari bakteri.

Selain senyawa alkaloid dan tanin, juga terdapat senyawa saponin dan fenol yang bersifat antiseptik. Senyawa tersebut dapat mengobati luka akibat infeksi bakteri dengan cara merusak dan menembus dinding sel bakteri (Co, 1989; Robinson, 1995). Terhambatnya pertumbuhan serta terjadinya kematian pada bakteri akibat adanya senyawa aktif yang berperan juga pernah dilaporkan oleh Soetamo *et al.* (1996); Astuty (1997); serta Volk dan Wheeler (1998) bahwa bahan aktif seperti saponin, flavonoid, tanin, fenol dan alkaloid dapat menjaga daya tahan tubuh kultivan dari serangan penyakit sebagai anti jamur dan anti bakteri. Hasil dari analisis ragam (Tabel 4) diperoleh $F_{hitung} \geq F_{tabel}$ ($P < 0.05$ dan $P < 0.01$), didapatkan bahwa perendaman berbagai dosis ekstrak daun memberikan pengaruh sangat nyata terhadap kelulushidupan kepiting bakau yang diinfeksi *V. harveyi*. Hal ini ditunjukkan dengan berkurangnya melanosis pada karapas kepiting bakau yang diinfeksi *V. harveyi*. Menurut Loggia *et al.* (1996) dan Wahjuningrum *et al.* (2006), berkurangnya melanosis pada kepiting diduga akibat kandungan senyawa aktif flavonoid pada ekstrak daun bakau sebagai anti bakteri, dan anti inflamasi yang dapat mencegah oksidasi dan menghambat penyebaran luka secara cepat.

Pertumbuhan kepiting bakau selama penelitian didapatkan yaitu pertumbuhan tertinggi terjadi pada perlakuan D (900 ppm) sebesar 0.89%. Pertumbuhan yang terjadi pada kepiting bakau pasca infeksi bakteri dan perendaman tidak memberikan pengaruh nyata terhadap penambahan bobot kepiting, walaupun selama penelitian ini didapatkan kepiting yang *molting* sebanyak 1 ekor pada perlakuan D (900 ppm). Hal tersebut juga pernah dilaporkan oleh Aslamyeh dan Fujaya (2011). Proses *molting* terjadi akibat terdapatnya hormon ecdisteroid yang berperan dalam mengontrol *molting* pada arthropoda dan krustase. Menurut Lavilla-Pitogo dan De la Pena (2004) serta Aslamyeh dan Fujaya (2013) bahwa *molting* dijadikan sebagai salah satu upaya untuk melepaskan benda asing seperti parasit dan bakteri yang terdapat pada tubuh. Faktor penyebab terjadinya *molting* pada kepiting disebabkan oleh suhu yang optimum saat malam hari pada media pemeliharaan serta dipengaruhi oleh presentasi pemberian pakan pada kepiting setiap harinya. Lebih lanjut ditambahkan oleh Aslamyeh dan Fujaya (2010) bahwa pemberian ekstrak bayam pada pakan juga dapat mempercepat terjadinya



molting pada kepiting. *Molting* dapat terjadi apabila didukung oleh kecukupan energi dari pakan, dimana selama berjalannya proses *molting* akan membutuhkan energi yang besar. Menurut Syaripuddin *et al.* (2004), kepiting yang *molting* akan mengalami penambahan bobot tubuh sebesar 20 – 25% dari bobot awal.

Berdasarkan hasil pengamatan histopatologi kepiting bakau menunjukkan bahwa terjadinya perubahan struktur pada hepatopankreas sehingga terjadinya kerusakan seperti nekrosis dan vakuolisasi yang mengacu pada penelitian Permana *et al.* (2010); Mohajeri *et al.* (2011); dan Tran *et al.* (2013). Nekrosis merupakan kematian sel atau jaringan yang mengakibatkan jaringan tidak terbentuk utuh lagi. Nekrosis pada sel disebabkan oleh agen-agen biologis seperti virus, bakteri, jamur, dan parasit atau agen-agen kimia serta terjadinya gangguan terhadap penyediaan darah pada jaringan tubuh, sehingga terjadi pengkerutan atau pengecilan ukuran nukleus secara menyeluruh (Takashima dan Hibiya, 1995). Penelitian sebelumnya juga pernah melaporkan bahwa terdapat nekrosis pada hepatopankreas *Penaeus semisulcatus* oleh Mohajeri *et al.* (2011), Tran *et al.* (2013) pada hepatopankreas pada udang, dan Muskita *et al.* (2012) pada hepatopankreas juvenil udang vannamei (*Litopenaeus vannamei*). Vakuolisasi adalah kerusakan pada hepatosit yaitu inti sel dan sitoplasma yang sudah tidak tampak lagi. Kartika (2010) melaporkan bahwa vakuolisasi mempunyai ciri-ciri seperti lubang kosong yang berbentuk bulat yang terjadi karena adanya penimbunan lemak pada tubulus hepatopankreas. Faktor penyebab vakuolisasi adalah penumpukan bahan toksik, kekurangan oksigen atau kelebihan konsumsi lemak. Bila vakuolisasi ini tidak hilang maka dapat mengganggu proses metabolisme sel yang lebih parah dan berakibat pada lisisnya sel. Perubahan patologi berupa vakuolisasi pernah ditemukan sebelumnya oleh Nazaruddin *et al.* (2014) pada hepatopankreas udang windu (*Penaeus monodon*), Permana *et al.* (2010) pada udang vannamei (*Litopenaeus vannamei*), dan Sari *et al.* (2012) pada hepatopankreas kepiting bakau (*Scylla serrata*).

KESIMPULAN DAN SARAN

Berdasarkan hasil penelitian yang telah dilakukan, maka dapat diambil kesimpulan sebagai berikut:

1. Perendaman ekstrak daun bakau (*R. apiculata*) memberikan pengaruh sangat nyata terhadap kelulushidupan, namun tidak memberikan pengaruh nyata terhadap laju pertumbuhan kepiting bakau. Pada histopatologi hepatopankreas kepiting bakau (*S. serrata*) diperoleh kerusakan berupa nekrosis dan vakuolisasi;
2. Perendaman ekstrak daun bakau (*R. apiculata*) pada dosis 900 ppm merupakan dosis terbaik untuk pengobatan kepiting bakau (*S. serrata*) yang diinfeksi *V. harveyi*.

Saran yang dapat diberikan dari penelitian yang dilakukan adalah sebaiknya dilakukan penelitian lebih lanjut mengenai penggunaan ekstrak daun bakau dengan menggunakan pelarut, metode, ukuran kepiting yang berbeda dari penelitian ini.

Ucapan Terima Kasih

Penelitian ini merupakan sebagian dari payung penelitian yang dilakukan oleh Dr. Ir. Sarjito, M.App.Sc dan Prof. Dr. Ir. Slamet Budi Prayitno, M.Sc. Penulis mengucapkan terima kasih kepada Prof. Ocky Karna Radjasa, M.Sc., Ph.D., Handung Nuryadi, S.Kel, M.Si, Bapak Marsudi, Bapak Teguh, Ibu Wati, *Team Disease 2011* (Agil, Nisa, Aluh, May, Aryanti, Dyah, Agatya, Wiji, Milza) dan teman-teman BDP 2011 yang telah membantu dalam menyelesaikan penelitian ini. Disampaikan pula terima kasih kepada UPT Laboratorium Terpadu Universitas Diponegoro, Stasiun Karantina Ikan Pengendalian Mutu dan Keamanan Hasil Perikanan Kelas I Yogyakarta, serta Laboratorium Anatomi dan Patologi RSUP Kariadi Semarang.

DAFTAR PUSTAKA

- Andersen, L.E., J.H. Norton, and N.H. Levy. 2000. *A New Shell Disease in The Mud Crab Scylla serrate from Port Curtis, Queensland (Australia)*, 43 : 237.
- Arifuddin, Sukenda, dan D. Dana. 2004. Manfaat Bahan Aktif Hidrokuinon dari Buah *Sonneratia caseolaris* untuk Mengendalikan Infeksi Buatan *Vibrio harveyi* pada Udang Windu *Panaeus monodon* Fab. *J. Akuakultur Indonesia*, 3 (1) : 30.
- Aslamy, S. dan Y. Fujaya. 2010. Stimulasi Molting dan Pertumbuhan Kepiting Bakau (*Scylla* sp.) melalui Aplikasi Pakan Buatan Berbahan Dasar Limbah Pangan yang Diperkaya dengan Ekstrak Bayam. *J. Ilmu Kelautan*, 15 (3) : 170-171.
- _____. 2013. Laju Pengosongan Lambung, Komposisi Kimia Tubuh, Glikogen Hati dan Otot, Molting, dan Pertumbuhan Kepiting Bakau pada Berbagai Presentase Pemberian Pakan dalam Budidaya Kepiting Cangkang Lunak. Fakultas Kelautan dan Perikanan, Universitas Hasanudin. Hal. 6-9.
- Astuty, T. 1997. Pengaruh Konsentrasi Bubuk Daun Sirih Kering terhadap Pertumbuhan Beberapa Bakteri. Laporan Hasil Penelitian Fakultas Teknologi Pertanian. Institut Pertanian Bogor. Bogor (tidak diterbitkan).
- Co, L.L. 1989. *Common Medical Plant of The Cordillera Region* (Northern Luzon, Phillipines). Community Health Education, Services and Training in the Cordillera Region (CHESTCORE), Baquio City, 46-50 p.
- Enany, M., M.E. Abou, and M.M. El.Tantawy. *Incidence of Some Bacterial Pathogens in Summer Season from Shell Diseased Crab in the Suez Canal Region*, Egyptian. *J. for Aquaculture*, 2 (2) : 3.



- Fadli, N. 2000. Evaluasi Perlakuan Pemberian Immunostimulan terhadap Larva Udang Windu (*Penaeus monodon* Fabr.) di Hatchery. [Skripsi]. Jurusan Budidaya Perairan, Fakultas Perikanan dan Ilmu Kelautan. IPB. Bogor. Hlm 51-62.
- Jithendran, K. P., M. Poornima, C. P. Balasubramanian, and S. Kulasekarapandian. 2010. *Disease of Mud Crabs (Scylla spp.): an overview*. Central Institute of Brackishwater Aquaculture. Indian J. Fish., 57 (3) : 55-63.
- Kartika, E. 2010. Ektoparasit dan Struktur Jaringan Kulit, Hati, Ginjal, dan Insang pada Ikan Lele Dumbo (*C. gariepinus*) yang Terserang Penyakit Kuning. Universitas Diponegoro. Semarang, 50 hlm.
- Kementerian Kelautan dan Perikanan. 2012. Statistik Perikanan dan Kelautan 2011. Kementerian Kelautan dan Perikanan. Indonesia, Hlm 23-25.
- Lavilla-Pitogo, C.R. and L.D. De La Pena. 2004. *Diseases in Farmed Mud Crabs Scylla spp.: Diagnosis, Prevention, and Control*. Aquacultur Departement Southeast Asian Fisheries Development Center. Government of Japan Trust Fund., 17-44 p.
- Laoggi, R.D., A. Tubaro, P. Dri, C. Zilli, and P. Del Negro. 1986. *The Role of Flavonoids in the Anti-Inflammatory Activity of Chamolia Recutita. Plant Flavonoids in Biology and Medicine; Biochemical, Pharmaceutical and Structure-Activity Relationships*. Alan R. Liss, Linc, 481 p.
- Maryani, D. Dana, dan Sukenda. 2002. Peranan Ekstrak Kelopak dan Buah Mangrove *Sonneratia caseolaris* (L) terhadap Infeksi Bakteri *Vibrio harveyi* pada Udang Windu (*Penaeus monodon* FAB). J. Akuakultur Indonesia., 1 (2) : 129-130.
- Mohajeri, J., M. Afsharnasab, B. Jalali, Kakoolaki, M. Sharifrohani, and A. Haghghi. 2011. *Immunological and Histopathological Changes in Penaeus semisulcatus Challenged with Vibrio harveyi*. Iranian J. of Fisheries Sciences., 10 (2) : 254-256.
- Muna, N., S.B. Prayitno, dan Sarjito. 2014. Agensia Penyebab Penyakit Bakteri pada Kepiting Bakau (*Scylla serrata*) dari Kendal. J. of Aquaculture Management and Technology. 2 (3) : 135.
- Muskita, W.H., E. Harris, M.A. Suprayudi, dan D. Jusadi. 2012. Efek Pemberian Tepung Biji Kapuk (*Ceiba petandra*), Hubungannya dengan Histologi Hepatopankreas Juvenil Udang Vaname (*Litopenaeus vannamei*). J. Agriplus., 22 (1) : 37-38.
- Muswantoro, A.P., E. Supriyanti, dan A. Djunaedi. 2012. Penambahan Berat, Panjang, dan Lebar dari Ukuran Benih yang Berbeda pada Budidaya Kepiting Soka di Desa Mojo Kabupaten Pemalang. J. of Marine Research., 1 (1) : 96.
- Nazaruddin, D. Aliza, S. Aisyah, Zainuddin, dan Syafrizal. 2014. Gambaran Histopatologis Hepatopankreas Udang Windu (*Panaeus monodon*) Akibat Infeksi *Virus Hepatopancreatica Parvovirus* (HPV). Fakultas Kedokteran Hewan Universitas Syiah Kuala, Aceh. J. Kedokteran Hewan., 8 (1) : 28-29.
- Ningsih, D.R., Warsinah, dan Suwandri. 2006. Fraksinasi Ekstrak Metanol Kulit Batang *Rhizophora mucronata* dan Daya Uji Daya Hambatnya terhadap Bakteri *Escherichia coli*. J. Molekul., 1 (1) : 34-35.
- Parenrengi, A., A. Zafran, D.R. Boer, and I. Rusdi. 1993. *Identification and Pathogenicity of Several Vibrio Bacteria in Mangrove Crab Larvae Scylla serrata*. J. Coastal Aquacul., 9 : 125-192.
- Permana, G.N., Haryanti, dan Rustidja. 2010. Perubahan Histologi, Protein Hemolimp dan Eksresi Allozyme (GPI, PGM, EST, SOD, dan SP) pada Udang (*L. vannamei*) selama Infeksi *Taura Syndrome Virus* (TSV). Balai Besar Riset Perikanan Budidaya Laut, Bali. Prosiding Forum Inovasi Teknologi Akuakultur. 475 hlm.
- Purnobasuki, H. 2004. Potensi Mangrove sebagai Tanaman Obat. Jurnal Biota., 9 (2) :125.
- Poompozhil, S. and D. Kumarasamy. 2014. *Studies on Phytochemical Constituents of Some Selected Mangroves*. J. of Academia and Industrial Research (JAIR)., 10 (2) : 2.
- Poornima, M., R. Singaravel, J.J.S. Rajan, S. Sivakumar, S. Ramakrishnan, S.V. Alavandi, and N. Kalaimani. 2012. *Vibrio harveyi* Infection in Mud Crabs (*Scylla tranquebarica*) infected With White Spot Syndrome Virus. International J. of Research in Biological Sciences., 2 (1) : 1-5.
- Prayitno, S.B. and J.W. Latchford. 1995. *Experimental Infections of Crustaceans with Luminous Bacteria Related to Photobacterium and Vibrio*. Effect of Salinity and pH on Infectiosity. Aquaculture., 132 : 105-112.
- Robinson, T. 1991. Kandungan Organik Tumbuhan Tinggi. Terjemahan Kosasih Padmawinata 1995. Penerbit ITB. Bandung, 367 hlm.
- _____. 1995. Kandungan Organik Tumbuhan Tingkat Tinggi. ITB. Bandung, 256 hlm.
- Ryazanova, T.V. 2005. *Histopathological Changes Associated with Shell Disease in the Red King Crab, Paralithodes camtschaticus*. Russian J. of Marine Biology., 31 (6) : 359-366.
- Saifudin, A. 2006. Alkaloid: Golongan Paling Prospek Menghasilkan Obat Baru. Departemen Farmakologis. Gorleus Laboratory. University of Leiden. Jerman. Hlm 21.
- Sari, A.H.W., Y. Risjani, dan A.P.W. Marhendra. 2012. Histologi Organ Hepatopankreas Kepiting Bakau (*Scylla serrata*) pada Konsentrasi Sublethal Fenol sebagai Peringatan Dini (*Early Warning*) Toksisitas Fenol di Estuaria. J. Exp. Life Sci. 2 (1) : 39-40.



- Sarjito, A.H.C. Haditomo, dan S. B. Prayitno. 2013. Agensi Penyebab Penyakit *Motile aeromonas Septicemia* di Sentra Produksi Lele Jawa Tengah. Prosiding KAI (disampaikan pada Seminar Konferensi Akuakultur Indonesia (KAI), pada tanggal 13 September 2013 di Solo). Hlm 60.
- Sarjito, S. Hastuti, I. Samidjan, and S.B. Prayitno. 2014. *The Diversity of Vibrios Related to Vibriosis in Mud Crabs (Scylla serrata) from Ekstensive Brackish Water Pond Surrounding of Semarang Bay, Indonesia*. Proceeding of International Conference of Aquaculture Indonesia, 115-117p.
- Soetamo, S., K. Ruslan, dan I.S. Soediro. 1996. Verbakosida dan Asam Fenolat dari Daun Jeruju (*Acanthus ilicifolius* Linn., *Acantaceae*) suatu Tumbuhan Mangrove. J. Farmakologi-Fitokimia, Jurusan FMIPA ITB., 21 (2) : 23-35.
- Suciati, A., Wardiyanto, dan Sumino. 2012. Efektivitas Ekstrak Daun *Rhizophora muncronata* dalam Menghambat Pertumbuhan *Aeromonas salmonicida* dan *Vibrio harveyi*. J. Rekayasa dan Teknologi Budidaya Perairan., 1 (1) : 2.
- Syaripuddin, Hasanuddin, S. Raharjo, dan E. Soetanti. 2004. Budidaya Kepiting Sangkak (*Soft shelling crab*) Si Primadona Baru yang Menjanjikan. Direktorat Jendral Perikanan Budidaya, 45 hlm.
- Takashima, F. and T. Hibiya. 1995. *An Atlas of Fish Histology Normal and Pathology Feature*. Tokyo Kodansha Ltd. 108 p.
- Taplur, A.D., A.J. Memon, M.I. Khan, M. Ikhwanuddin, M.M.D. Daniel, and A.B. Abol-Munafi. 2011. *Pathogenicity and Antibiotic Sensitivity of Pathogenic Flora Associated with the Gut of Blue Swimming Crab, Portunus pelagicus* (Linnaeus, 1857). J. of Animal and Veterinary Advances., 10 (16) : 2109.
- Tran, L., L. Nunan, R.M. Redman, L.L. Mohny, C.R. Pantoja, K. Fitzsimmons, and D.V. Lightner. 2013. *Determination of the Infectious Nature of the Agent of Acute Hepatopancreatic Necrosis Syndrome Affecting Penaeid Shrimp*. Disease of Aquatic Organism., 105 : 50-53.
- Trianto, A., E. Wibowo, Suryono, dan R. Sapta. 2004. Ekstrak Daun Mangrove *Aegiceras corniculatum* sebagai Antibakteri *Vibrio harveyi* dan *Vibrio parahaemolyticus*. J. Ilmu Kelautan., 9 (4) : 187.
- Vogan, C.L., C. Costa-Ramos, and A.F. Rowley. 2002. *Shell Disease Syndrome in the Edible Crab, Cancer pagurus, Isolation, Characterization and Pathogenicity of Chitinolytic Bacteria*. Microbi., 148 : 743-754.
- Volk, W.A and M.F. Wheeler. 1988. Mikrobiologi Dasar, Jilid I, Edisi Kelima. Diterjemahkan oleh Markham. Penerbit Erlangga. Jakarta. 77 hlm.
- Wahjuningrum, D, S.H. Sholeh, dan S. Nuryati. 2006. Pencegahan Infeksi *Virus White Spot Syndrome Virus* (WSSV) dengan Cairan Ekstrak Pohon Mangrove (CEPM) *Avicennia* sp. dan *Sonneratia* sp. J. Akuakultur Indonesia., 5 (1) : 66.
- Zulham, R. 2004. Potensi Ekstrak Mangrove *Sonneratia caseolaris* dan *Avicennia marina* untuk Pengendalian Bakteri *Vibrio harveyi* pada Larva Udang Windu (*Penaeus monodon* Farb.). [Skripsi]. Jurusan Budidaya Perairan, Fakultas Perikanan dan Ilmu Kelautan. Institut Pertanian Bogor. Bogor. Hlm 35-37.