

Hubungan Imunoekspresi Human Telomerase Reserve Transcriptase (hTERT) dan Vascular Endothelial Growth Factor (VEGF) dengan Gradasi Histopatologi Meningioma

Betty Marlina¹, Anglita Yantisetiasti², Abdul Hadi Hassan³, Bethy S. Hernowo⁴

^{1,2,3,4}Departemen Patologi Anatomi Fakultas Kedokteran UNPAD / RS Hasan Sadikin Bandung

Email : dr_linasinaga@yahoo.com

ABSTRACT

Background: Meningioma is a tumor composed of cells of neoplastic meningotheial (arachnoidal) cells that arise from the arachnoid membrane and the layer of the arachnoid villi associated with intradural venous sinuses and surrounding tissue. Meningiomas tumors is one of the central nervous system (CNS) the most commonly found (the second sequence) and generally grow slowly. Approximately 60-95% activity of telomerase (hTERT) found on meningiomas and can induce VEGF. The aim of this study is to determine the role of hTERT and VEGF in meningiomas grading.

Methods: This study is conducted using analytic observational cross sectional method and had been analyzed with unpaired categorical analysis of the 60 cases of meningioma (46 cases grade I, 7 cases grade II, and 7 cases grade III). The samples were obtained from the archive of Anatomical Pathology Department, Faculty of Medicine, Padjadjaran University/Dr. Hasan Sadikin Hospital

Result: The result of this study showed: 44 cases (96%) grade I meningiomas showed positive hTERT immunoreexpression weak to strong, 2 cases (4%) non-reactive and VEGF immunoreexpression showed strong positive 12 cases (26%), 24 cases (52%) were moderate positive and 10 cases (22%) weak positive. 7 cases (100%) grade II showed a strong positive hTERT immunoreexpression and 5 cases (71%) showed a strong positive VEGF immunoreexpression, 2 cases (29%) were moderate positive. 6 cases (86%) grade III showed strong positive hTERT immunoreexpression, 1 case (14%) were moderate positive and 7 cases (100%) showed a strong positive VEGF immunoreexpression. Statistical analysis revealed immunoreexpression VEGF showed stronger positivity with p-value = 0.02 (< 0.05) compared to the hTERT immunoreexpression with p-value = 0.73 (> 0.05).

Conclusion: More affecting angiogenesis gradations meningiomas, seen by the presence of VEGF higher immunoreexpression on higher gradations. hTERT Immunoreexpression cannot determine of the meningiomas histopathological grading.

Keywords: Tumour Grade, hTERT, Meningiomas, VEGF

ABSTRAK

Latar belakang: Meningioma adalah tumor terdiri dari sel-sel neoplastik meningotheial (arachnoidal) yang muncul dari membran sel arachnoid dan lapisan villi arachnoid yang berhubungan dengan sinus venosus intradural dan jaringan sekitarnya. Meningioma merupakan salah satu tumor sistem saraf pusat (SSP)

yang paling sering ditemukan (urutan ke 2) dan pada umumnya tumbuh lambat. Sekitar 60-95% aktivitas telomerase (subkatalitik hTERT) ditemukan pada meningioma dan dapat menginduksi VEGF. Tujuan penelitian ini untuk melihat peranan hTERT dan VEGF pada gradasi histopatologi meningioma.

Metode : Penelitian ini dilakukan secara observasi analitik menggunakan cross sectional study, analisis kategori tidak berpasangan terhadap 60 kasus meningioma (gradasi I sebanyak 46 kasus, gradasi II sebanyak 7 kasus, dan gradasi III sebanyak 7 kasus) yang diperoleh dari arsip di Departemen Patologi Anatomi Fakultas Kedokteran Universitas Padjadjaran/RSUP Dr. Hasan Sadikin Bandung.

Hasil : Penelitian ini menunjukkan hasil sebagai berikut: 44 kasus (96%) meningioma gradasi I menunjukkan imunoekspresi hTERT positif lemah sampai kuat, 2 kasus (4%) tidak reaktif dan imunoekspresi VEGF positif kuat sebanyak 12 kasus (26%), 24 kasus (52%) positif sedang dan 10 kasus (22%) positif lemah. 7 kasus (100%) meningioma gradasi II menunjukkan imunoekspresi hTERT positif kuat dan imunoekspresi VEGF positif kuat sebanyak 5 kasus (71%) dan 2 kasus (29%) positif sedang. Sebanyak 6 kasus (86%) meningioma gradasi III menunjukkan imunoekspresi hTERT positif kuat, 1 kasus (14%) positif sedang dan 7 kasus (100%) menunjukkan imunoekspresi VEGF positif kuat. Analisis statistik menunjukkan imunoekspresi VEGF mempengaruhi gradasi meningioma lebih kuat dengan nilai $p = 0,02$ ($<0,05$) dibandingkan dengan imunoekspresi hTERT dengan nilai $p = 0,73$ ($>0,05$).

Kesimpulan : Angiogenesis lebih mempengaruhi gradasi meningioma, terlihat dengan adanya imunoekspresi VEGF yang semakin tinggi pada gradasi meningioma yang lebih tinggi. Imunoekspresi hTERT tidak dapat menentukan gradasi histopatologi meningioma.

Kata Kunci : Gradasi tumor, hTERT, meningioma, VEGF

PENDAHULUAN

Meningioma adalah tumor yang terdiri dari sel-sel neoplastik meningoepithelial (arachnoidal) yang muncul dari membran sel arachnoid dan lapisan villi arachnoid yang berhubungan dengan sinus venosus intradural dan jaringan sekitarnya.¹ Meningioma merupakan salah satu tumor sistem saraf pusat (SSP) yang paling sering ditemukan dan pada umumnya tumbuh lambat, rekurensi kambuh sesuai dengan gradasi tumor.² Meningioma terjadi sekitar 24-30 % dari semua tumor otak primer,^{1,3,4} dan menempati urutan terbanyak kedua pada tumor SSP,¹ dengan insidensi tahunan di USA sekitar 2.5 per 100,000 penduduk.³ Berdasarkan *Pathology and Genetic of*

Tumours of the Nervous System, WHO tahun 2007, meningioma dibagi menjadi 3 gradasi yaitu jinak (WHO grade I), atipikal (WHO grade II), dan ganas (WHO grade III).^{1,3,5} Sembilan puluh persen meningioma diklasifikasikan sebagai tumor jinak (grade I) dan sekitar 10% adalah atipikal dan ganas (grade II dan III).^{3, 6} Gradasi meningioma berdasarkan gambaran histopatologi yaitu hilangnya arsitektur normal sel, peningkatan selularitas, aktivitas mitosis yang tinggi, adanya nekrosis, neovaskularisasi yang banyak, dan pleomorfik inti sel.^{1, 7} Terapi utama untuk meningioma adalah dengan pembedahan,⁸ dan tingkat rekurensi berhubungan dengan luasnya reseksi.^{8,9} Radioterapi seringkali diberi

setelah reseksi parsial atau bila massa tumor tidak terangkat 100%.⁷ Penanda tumor (*tumor marker*) sebagai pemeriksaan penunjang memiliki mamfaat dalam memprediksi perilaku biologi tumor secara lebih objektif dan mempunyai nilai prognostik, yaitu melalui pemeriksaan imunohistokimia. Melalui pemeriksaan imunohistokimia, dapat diketahui ekspresi protein tumor dengan tingkat keakuratan seluler yang cukup tinggi dibandingkan dengan kriteria klinis dan dengan pewarnaan *Hematoxilyn Eosin*.^{1,10,11}

Penelitian Zhang dkk. yang dilakukan pada tumor meningioma dan menemukan adanya mutasi gen supresor tumor seperti p53 yang terletak pada lengan pendek kromosom 17, yang dikenal sebagai penjaga genom, dimana fungsi utamanya pada kontrol siklus sel yang berada pada G1 dan G2.¹² Terdapat produk dari gen yang berfungsi sebagai faktor transkripsi dan berpengaruh terhadap regulasi perbaikan DNA pada siklus sel dan induksi apoptosis. Mutasi gen p53 mengakibatkan instabilitas genom dan sering menjadi target untuk abnormalitas genetik pada kebanyakan tumor. Mutasi gen p53 menghasilkan protein abnormal yang secara metabolik stabil yang berakumulasi pada nukleus hingga mencapai jumlah yang dapat terdeteksi dan memiliki waktu paruh yang panjang sehingga dengan mudah terdeteksi dengan pewarnaan imunohistokimia.¹³ Mutasi p53 dapat menyebabkan teraktivasi proto-onkogen myc yang menyebabkan immortalitas sel dan cenderung sel bertransformasi menjadi neoplasma.¹⁴ Selain terjadinya mutasi gen supresor tumor,

ditemukan juga aktivitas telomerase sebanyak 60-95% pada meningioma, terutama meningioma atipikal dan anaplastik.¹

Telomer tersusun dari urutan basa-basa nukleotida dan tidak mengandung gen, sebaliknya DNA-nya terdiri dari banyak pengulangan dari satu urutan nukleotida pendek. Pada manusia, motif telomer yang berulang adalah TTAGGG yaitu *timin*, *adenine* dan *guanine*.¹⁴ Jumlah pengulangan pada telomer bervariasi kurang lebih antara 100 dan 1000. DNA telometrik melindungi gen dari erosi melalui replikasi DNA yang berurutan. Selain itu DNA telometrik dan protein khusus yang terkait dapat mampu mencegah ujung-ujung tersebut mengaktifkan sistem sel untuk memonitor kerusakan DNA. Sintesis telomer dikatalisis oleh enzim telomerase, yang beraktivitas rendah atau sulit terdeteksi pada sel manusia normal, tetapi meningkat pada sebagian besar sel tumor. Selain nukleotida yang menyusun untai DNA telomer, terdapat pula berbagai protein yang bersama-sama menjalankan fungsi telomere.¹⁴

Fungsi telomer adalah sebagai penutup yang penting untuk pemeliharaan stabilitas kromosom dengan melindungi ujung kromosom dari rekombinasi, fusi dan degradasi. Oleh karena itu kehilangan fungsi telomer kemungkinan mempunyai efek yang besar dalam pemeliharaan dan integritas kromosom.¹⁵ Sebelum membelah diri, sel akan menjalani beberapa fase. Salah satunya adalah fase S (fase sintesis) yang memungkinkan penggandaan seluruh untai DNA yang menyusun genom. Penggandaan

DNA pada umumnya dilakukan oleh enzim DNA-polimerase. Namun demikian, sintesis DNA yang dimiliki oleh DNA polimerase tidak memungkinkan penggandaan pada bagian ujung DNA linier. Dengan adanya struktur telomer yang khas dan enzim telomerase, penggandaan untai DNA dapat dilakukan secara menyeluruh. Bila suatu sel tidak memiliki enzim telomerase, sel tersebut tidak mampu menggandakan bagian paling akhir dari untai DNA-nya, walaupun tetap dapat membelah diri. Hal tersebut menyebabkan untai DNA pada sel menjadi lebih pendek dari sel awal. Bila keadaan ini berlanjut terus-menerus seiring dengan pembelahan sel, untai DNA menjadi terlalu pendek dan kestabilan genom terganggu. Keadaan ini mengancam kelanjutan hidup sel, dan dapat mengaktifkan program bunuh diri sel (apoptosis), atau sel berhenti membelah.^{16,17} Telomer yang memendek memicu *proliferative barriers* pertama dalam suatu proses yang dikenal sebagai *replicative senescence* atau *mortality stage 1*. Dengan menginaktivasi gen *critical cell cycle checkpoint* atau gen supresor tumor seperti hilangnya fungsi jalur p53, hilangnya fungsi pRb, aktivasi jalur Ras atau Myc dan *aberration* dari protein fosfatase (PP2A)¹⁸ atau mengaktifkan onkogen tertentu, sel yang melewati *replicative senescence* terus membelah dan terus kehilangan telomer, hingga mencapai *proliferative barrier* kedua, yang disebut krisis atau *mortality stage 2*.¹⁹ Jarang ada sel yang dapat mempertahankan panjang telomer akibat ketidak stabilan kromosom dan paling sering dengan cara mengaktifkan

telomerase, yaitu *reverse transcriptase* yang melakukan menambahkan *telomeric repeats* pada ujung kromosom.¹⁹

Telomerase adalah enzim polimerase khusus yang terdiri atas kompleks ribonukleoprotein yang mensintesis urutan ulangan pada telomer untuk menggantikan susunan yang hilang pada saat replikasi DNA.²⁰ Dua komponen utama kompleks telomerase yaitu *human telomerase reserve transcriptase* (hTERT) dan *telomerase RNA component* yang sering disebut *human telomerase RNA* (TERC).^{18, 21, 22} Aktivitas telomerase terdeteksi pada sel-sel tumor sebanyak 85-90%.²² Pengaturan telomerase dalam sel manusia bersifat multifaktorial, melibatkan ekspresi gen telomerase, interaksi protein paska translasi, dan fosforilasi protein. Sejumlah proto-onkogen dan gen *tumor suppressor* terlibat dalam pengaturan aktivitas telomerase. Beberapa faktor fisiologis, misalnya *Epidermal Growth Factor* (EGF) dan faktor-faktor pertumbuhan yang lain juga dapat mempengaruhi telomerase.²³ Sel-sel normal manusia harus melewati tahapan apoptosis dan tahapan tumorigenesis untuk menjadi suatu tumor. Aktivasi telomerase memainkan peranan penting dalam hambatan-hambatan tersebut dan menyebabkan replikasi dan transformasi onkogenik.¹⁹

Keganasan merupakan suatu proses yang multistep meliputi inisiasi (perubahan genetik yang irreversibel) dan promosi (populasi klonal sel). Akumulasi mutasi gen yang menjadi kunci dalam proses terjadinya kanker pada manusia. Akibat adanya mutasi genetik yang multipel, akan menyebabkan

terlepasnya kontrol normal replikasi. Sel yang mengalami mutasi tersebut beserta turunannya akan bermultiplikasi secara tidak terkontrol sehingga dapat menginfiltrasi jaringan sekitarnya, bahkan sekelompok sel tumor dapat bermetastasis ke organ yang lain.^{24,25} Enzim telomerase berperan dalam setiap replikasi sel yaitu dapat mempertahankan panjang telomer, sehingga apabila sel kanker tidak mempunyai enzim telomerase yang cukup maka pertumbuhan sel-sel kanker tersebut akan terhenti dengan sendirinya yaitu pada saat enzim tersebut tidak dapat lagi mempertahankan panjang telomer yang terus menerus akibat adanya kontrol proliferasi sel yang abnormal. Secara teoritis tidak adanya enzim telomerase dapat menghentikan tumbuhnya tumor dengan cara meneruskan pembelahan sel sehingga telomer makin pendek dan mati sebelum membuat kerusakan lebih lanjut. aktivitas telomerase dapat menentukan nilai prognostik, dan berhubungan dengan gradasi tumor atau *survival rate*.²⁶ Aktivitas telomerase mungkin akan memberikan keuntungan bagi sel-sel tumor untuk melakukan pembelahan dalam jangka waktu yang tidak terbatas, dan untuk menekan aktivitas telomerase mungkin merupakan suatu target terapi.^{19, 22}

Ekspresi hTERT pada tumor intrakranial berhubungan dengan aktivitas telomerase dan gradasi histopatologi, selain itu juga dapat digunakan sebagai marker prognostik untuk melihat progresivitas tumor dan potensi rekurensi suatu tumor.²¹ Aktivitas telomerase yang sedikit dan ekspresi hTERT rendah ditemukan pada meningioma

grade 1 (jinak)²¹ tetapi penelitian Carroll dkk. mengatakan bahwa ekspresi hTERT tidak akan terdeteksi pada meningioma yang jinak.²⁷ Tahun 1994, penelitian Kim dkk. mengatakan bahwa reaktivitas telomerase memegang peranan penting pada pertumbuhan tumor dan progresivitas tumor.²⁷ Terdapatnya hubungan aktivitas telomerase dan gradasi tumor pada meningioma, sejak ditemukan aktivitas enzim tersebut pada semua meningioma anaplastik/maligna (WHO *grade III*) dan meningioma atipikal (WHO *grade II*).²⁸

Penelitian Strahl dan Blackburn tahun 1996, mengatakan bahwa protein hTERT merupakan *reverse transcriptase*. Beberapa *reverse transcriptase inhibitors* telah diuji sebagai inhibitor telomerase. Tujuan terapi dengan menggunakan inhibitor telomerase adalah pertama: terapi anti-telomerase untuk menginhibisi aktivitas telomerase secara langsung dan akan menyebabkan kematian sel atau *growth arrest* (pertumbuhan berhenti). Kedua: terapi anti telomerase dapat membunuh secara langsung sel-sel yang menghasilkan aktivitas telomerase yang berlebih.²⁹

Meningkatnya permeabilitas vaskuler dan angiogenesis penting untuk tumorigenesis. *Vascular Endothelial Growth Factor* (VEGF), juga dikenal sebagai faktor permeabilitas vaskuler yang merupakan regulator utama untuk permeabilitas vaskuler dan angiogenesis. VEGF merupakan sitokin yang merangsang proliferasi dan migrasi sel. VEGF merupakan langkah kunci dalam terbentuknya angiogenesis.³⁰

Vascular endothelial growth factor receptor (VEGFR) merupakan mitogen spesifik dari

sel endotelial *in vitro* dan berperan penting pada proses angiogenesis *in vivo*. Lebih lanjut lagi, VEGF memiliki efek pada permeabilitas vaskuler yang sama dengan *vascular permeability factor* (VPF).³¹ Untuk pertumbuhan dan metastasis tumor-tumor diperlukan adanya angiogenesis. VEGF merupakan salah satu faktor penting dalam proses angiogenesis pada tumor. VEGF akan berikatan dengan reseptor *tyrosine kinase* yaitu *vascular endothelial growth factor receptor* (VEGFR) 1 dan 2 yang terletak pada permukaan sel endotel. Ikatan ini akan mengakibatkan terjadinya proliferasi, migrasi dan diferensiasi sel-sel endotel dan menyebabkan pembentukan kapiler baru.^{31,32} Pada pembentukan pembuluh darah atau angiogenesis, adanya VEGF sebagai stimulator sangat diperlukan. Vaskulogenesis sangat diperlukan dalam proses pertumbuhan dan metastasis suatu tumor dan progresivitas tumor tergantung dari beberapa regulator diantaranya stimulator dan inhibitor vaskulogenesis.³¹ Zaccagnini dkk. menunjukkan bahwa VEGF akan menginduksi angiogenesis dan peningkatan ekspresi hTERT dan aktivitas telomerase pada sel endotel.³³ Aktivitas telomerase diperlukan untuk pemeliharaan ujung kromosom (telomere) selama pembelahan sel, tetapi pada saat bersamaan, telomerase melakukan aktivitas yang berlebihan yang akan menyebabkan pertumbuhan berlebih dari sel tumor dan sel-sel tersebut membutuhkan banyak oksigen, hal ini menyebabkan terjadinya hipoksia pada sel dan dapat menginduksi ekspresi VEGF. Oleh karena itu, telomerase akan bekerjasama dengan VEGF untuk

mempengaruhi pertumbuhan atau proliferasi sel yang berlebihan tanpa adanya pemicu.³³ Studi Zaccagnini dkk. menunjukkan bahwa VEGF dapat menyebabkan *upregulation* hTERT melalui *nitric oxide pathway*.³³

METODE

Penelitian ini merupakan penelitian observasi analitik dengan desain *Cross sectional Study*. Pengambilan sampel dengan menggunakan rumus analitik korelatif kategorik numerik dua kelompok tidak berpasangan, dengan jumlah sampel seluruhnya yaitu 60 sampel. Penelitian ini untuk mencari hubungan variabel bebas dengan variabel tergantung yang sesuai dengan kriteria inklusi. Variabel bebas dari penelitian ini adalah imunoekspresi hTERT dan VEGF pada meningioma. Variabel tergantung pada penelitian ini adalah gradasi histopatologi meningioma.

Pengumpulan data pasien yang didiagnosis meningioma dari arsip formulir hasil Patologi Anatomi di Laboratorium Patologi Anatomi Rumah Sakit Hasan Sadikin Bandung. Pencatatan data penelitian berupa nomor blok parafin, nomor rekam medis, jenis kelamin dan umur, selanjutnya berkas formulir permintaan pemeriksaan histopatologi dikumpulkan untuk dicatat lokasi tumor, diagnosis histopatologi, kemudian dilakukan peninjauan ulang preparat *Hematoxylin Eosin* dan dipilih blok yang representatif. Kasus yang terpilih kemudian dikumpulkan blok parafinnya, dinilai keutuhan bloknya. Blok parafin yang dinilai representatif, dibuat 3 buah sediaan. Sediaan pertama untuk dibuat pewarnaan imunohistokimia vimentin untuk memastikan

diagnosis meningioma. Sediaan yang memberikan imunoekspresi positif dengan vimentin kemudian dilanjutkan diwarnai dengan dengan imunohistokimia hTERT dan VEGF, dan diperiksa menggunakan mikroskop yang sama untuk melihat tingkat ekspresi hTERT dan VEGF. Semua sediaan diperiksa di bawah mikroskop cahaya merk Olympus CX 21 LED untuk melihat tingkat imunoekspresi hTERT dan VEGF menggunakan pembesaran 4x,10x, 40x, dilihat di 10 lapang pandang.

Setelah dilakukan prosedur di atas, selanjutnya dilakukan penilaian hasil pulasan. Hasil pulasan imunohistokimia hTERT dan VEGF dibandingkan dengan kontrol positif. Kontrol positif imunoekspresi hTERT adalah adenokarsinoma pankreas.³⁴ Sedangkan kontrol positif imunoekspresi

VEGF adalah adenokarsinoma kolon.⁶ Imunoekspresi hTERT dinilai positif jika inti sel dan sitoplasma sel berwarna coklat,^{35, 36} dan imunoekspresi VEGF dinilai positif jika tampak berwarna coklat pada membran sel dan atau sitoplasma sel.^{37,38} Perhitungan sel tumor yang mempunyai imunoekspresi hTERT dan VEGF, dilakukan dalam 100 sel diambil dengan memilih area yang representatif pada massa tumor, dengan menggunakan lensa objektif pembesaran 40x secara random sampling diambil 10 lapangan pandang. Hasil penghitungan dilaporkan dengan persentase sel terpulasa (distribusi) serta intensitas pulasan. Setiap kasus sediaan penelitian diberi skor presentase pada sel tumor yang terpulasa dengan pulasan imunohistokimia hTERT, sebagai berikut:^{36,38}

Tabel 1. Evaluasi ekspresi hTERT

Skor	Distribusi sel yang positif	Skor	Intensitas
0	Sel yang terwarnai <10%	0	Tidak ada warna coklat
1	Sel yang terwarnai 10-25%	1	Ada warna intensitas lemah (coklat muda)
2	Sel yang terwarnai 25-50%	2	Ada warna intensitas sedang (coklat)
3	Sel yang terwarnai 50-75%	3	Ada warna intensitas kuat (coklat tua)
4	Sel yang terwarnai >75%		

Skor akhir distribusi dikali intensitas adalah 0 – 12 dengan pengelompokan sebagai berikut :

- 0 = Negatif (N)
- 1-2 = Positif lemah (PL)
- 3-4 = Positif sedang (PS)
- 6-12 = Positif kuat (PK)

Setiap kasus sediaan penelitian yang terpulasa dengan pulasan imunohistokimia VEGF diberi skor presentase pada sel

tumor, sebagai berikut: skor 0 = tidak terwarnai, skor 1 = dengan intensitas lemah dan distribusi < 10 %, skor 2 = intensitas sedang dan distribusi 10-50%, dan skor 3 = intensitas kuat dan distribusi > 50 %.³⁹

Analisis statistik pada penelitian ini adalah analisis bivariabel. Analisis bivariabel dilakukan dengan menggunakan menggunakan *Chi-square test* dengan alternatif uji *Kolmogorov Smirnov*. Untuk menguji hipotesis penelitian ini maka

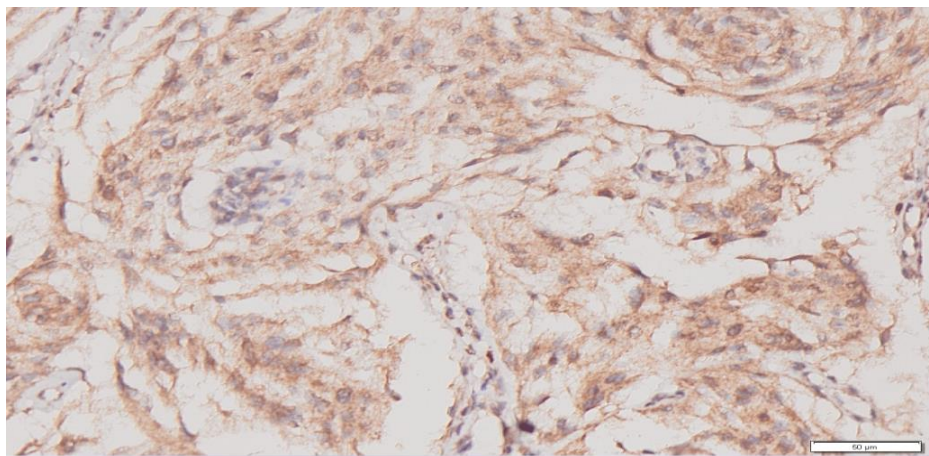
dilakukan uji *Chi-square test* untuk membuktikan apakah terdapat hubungan antara gradasi tumor meningioma dengan imunoekspresi hTERT dan imunoekspresi VEGF.

HASIL

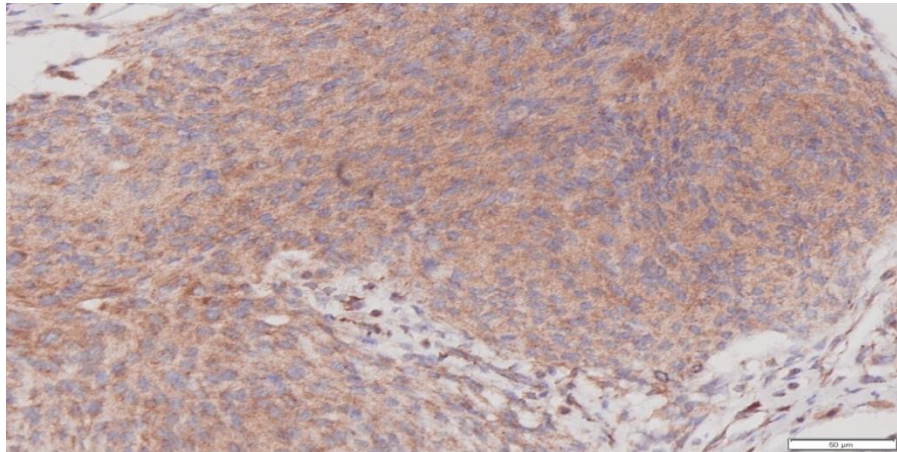
Karakteristik subjek penelitian tercantum pada Tabel 2. Gambaran imunoekspresi hTERT positif kuat ditampilkan pada Gambar 1. Gambaran imunoekspresi VEGF positif kuat ditampilkan pada Gambar 2

Tabel 2. Karakteristik Kasus Meningioma

Variabel	N	%
Usia		
Rerata : 40,9 tahun		
Jenis Kelamin		
Laki-laki	13	22
Perempuan	47	78
Lokasi tumor		
Intrakranial	55	92
Intraspinal	5	8
Gradasi histopatologi		
Gradasi I	46	76
Gradasi II	7	12
Gradasi III	7	12
Total subjek penelitian (Σ)	60	100



Gambar 1 :Imunoekspresi hTERT (+) kuat >75% , terwarnai coklat pada sitoplasma dan inti sel tumor (Pembesaran 200X)



Gambar 2: Imunoekspresi VEGF (+) kuat > 50%, terwarnai coklat pada membran sel dan atau sitoplasma sel tumor (Pembesaran 200X).

Analisis hasil penelitian dibantu oleh perhitungan statistik. Perhitungan statistik dengan menggunakan uji statistik *Chi-*

Square alternatif uji *Kolmogorov Smirnov* seperti terlihat sebagai berikut :

Tabel 3. Hubungan imunoekspresi hTERT dengan gradasi histopatologi meningioma

Imunoekspresi	Gradasi						Total Σ	%	P - VALUE
	Gradasi I		Gradasi II		Gradasi III				
	n	%	n	%	N	%			
PK	33	72	7	100	6	86	46	77	0,730
PS	7	15	0	0	1	14	8	13	
PL	4	9	0	0	0	0	4	7	
N	2	4	0	0	0	0	2	3	
Total	46	100	7	100	7	100	60	100	

Keterangan : Untuk data kategorik p dihitung berdasarkan uji statistika *Chi-Square* alternatif uji *Kolmogorov Smirnov*. Nilai kemaknaan berdasarkan nilai $p < 0,05$. Tanda ** menunjukkan signifikan atau bermakna secara statistika. PK= Positif kuat, PS=Positif sedang, PL=Positif lemah, N= Negatif.

Berdasarkan tabel 3, untuk variabel hasil yaitu pada gradasi I sebanyak 2 pasien berskor negatif, 4 pasien berskor positif lemah, 7 pasien berskor positif sedang, dan 33 pasien berskor positif kuat. Pada gradasi II sebanyak 7 pasien berskor positif kuat. Pada gradasi III sebanyak 1 pasien berskor positif sedang, dan 6 pasien berskor positif

kuat. Berdasarkan tabel diatas terlihat bahwa untuk variabel hasil diperoleh *p-value* sebesar 0,730, karena *p-value* yang didapat lebih besar dari 0,05 maka dapat disimpulkan bahwa tidak signifikan atau tidak bermakna secara statistika. Artinya tidak terdapat hubungan antara hTERT dengan gradasi histopatologi meningioma.

Tabel 4. Hubungan imunoekspresi VEGF dengan gradas histopatologi meningioma

Imunoekspresi	Gradasi						Total Σ	%	p-value
	Gradasi I		Gradasi II		Gradasi III				
	n	%	n	%	N	%			
PK	12	26	5	71	7	100	24	40	0,02**
PS	24	52	2	29	0	0	26	43	
PL	10	22	0	0	0	0	10	17	
VEGF N	0	0	0	0	0	0	0	0	
Total	46	100	7	100	7	100	60	100	

Keterangan : Untuk data kategorik p dihitung berdasarkan uji statistika *Chi-Square* alternatif uji *Kolmogorov Smirnov*. Nilai kemaknaan berdasarkan nilai $p < 0,05$. Tanda ** menunjukkan signifikan atau bermakna secara statistika. Ket : PK= Positif kuat, PS=Positif sedang, PL=Positif lemah, N= Negatif

Berdasarkan tabel 4, untuk variabel hasil, pada gradasi I sebanyak 10 pasien (22%) positif lemah, 24 pasien (52%) berskor positif sedang, dan 12 pasien (26%) berskor positif kuat. Pada gradasi II sebanyak 2 pasien berskor positif sedang, 5 pasien berskor positif kuat. Pada gradasi III sebanyak 7 pasien berskor positif kuat.

Berdasarkan tabel diatas terlihat bahwa untuk variabel hasil diperoleh *p-value* sebesar 0,02 dikarenakan *p-value* yang didapatkan kurang dari 0,05 maka dapat disimpulkan bahwa signifikan atau bermakna secara statistika artinya terdapat hubungan antara VEGF dengan gradasi histopatologi meningioma.

PEMBAHASAN

Meningioma merupakan tumor susunan saraf pusat yang cukup sering ditemukan, yaitu sekitar 24-30 % dari seluruh tumor primer intrakranial.¹ Meskipun kadang pertumbuhannya lambat, tumor ini masih menjadi penyebab utama morbiditas dan mortalitas. Meningioma banyak terjadi pada

wanita dibandingkan laki-laki dengan rasio 2:1,⁴⁰ tetapi berdasarkan WHO perbandingan antara perempuan dan laki-laki adalah 3,5 : 1.¹ Sampel penelitian ini berasal dari 47 kasus pasien wanita (78%) lebih banyak dibandingkan laki-laki sebanyak 13 kasus (22%). Meningioma lebih banyak terjadi pada wanita karena adanya faktor hormonal, dari beberapa penelitian terdahulu menyebutkan bahwa karena adanya hormon estrogen dan progesteron yang tidak seimbang, sehingga memicu sel-sel diselaput otak yang bernama *arachnoid cap cell* berproliferasi atau memperbanyak diri secara tidak normal dan tidak terkontrol.⁴⁰

Dilihat dari proporsi umur, berdasarkan WHO penderita tumor meningioma dapat terjadi pada semua usia, yang paling banyak usia pertengahan, tetapi puncak insidensi terjadi pada usia dekade keenam dan dekade ketujuh,¹ dan hampir sama dengan penelitian ini. Pada penelitian ini usia rerata pasien-pasien meningioma di RSHS Bandung adalah 40,9 tahun.

Menurut penelitian Lee dkk. pada penelitian tumor meningioma menemukan usia rerata penderita tumor meningioma adalah 55,9 tahun⁶, berbeda dengan penelitian ini karena letak geografis yang berbeda, pola hidup, ras yang berbeda dan berhubungan dengan faktor genetik yaitu lebih banyak terjadi kelainan pada gen *NF2*.⁶ Penelitian Babu dkk. menemukan usia rerata penderita meningioma adalah 45,8 tahun⁴¹ dan hampir sama dengan penelitian ini. Data epidemiologi tumor SSP di Indonesia sampai saat ini masih sangat tidak memadai. Hal ini disebabkan karena teknik diagnostik yang masih kurang optimal dan masalah pencatatan kasus yang tidak lengkap, karena teknik pengklasifikasian yang tidak selalu sama antara sentra yang satu dengan yang lain. Kasus meningioma di Departemen Patologi Anatomi RSUP Dr. Hasan Sadikin Bandung tahun 2010 – 2012 ditemukan banyak terjadi pada wanita dari pada laki-laki dan data di RSHS Bandung sesuai dengan data WHO tahun 2007. Hasil penelitian ini adalah tidak terdapat hubungan antara ekspresi hTERT dengan gradasi histopatologi meningioma, hal ini terjadi kemungkinan disebabkan enzim telomerase terdapat diseluruh gradasi meningioma dan kemungkinan mempunyai aktivitas yang sama pada setiap gradasi tersebut. Tidak terdapat hubungan ini disebabkan karena aktivitas telomerase sangat berperan pada tumorigenesis dan perubahan-perubahan genetika yang teramati pada tumor meningioma, sehingga dapat berperan dalam inaktivasi gen *critical cell cycle check point* atau gen supresor tumor seperti hilangnya fungsi jalur p53,

hilangnya fungsi pRb, aktivasi jalur Ras atau Myc dan *aberration* dari protein fosfatase (PP2A)¹⁸ yang mengakibatkan deregulasi perkembangbiakan sel dan kematian sel.^{42, 43} Inaktivasi gen supresor tumor dan aktivasi proto-onkogen, dapat menyebabkan fungsi telomere terganggu dan akan terjadi fusi kromosom. Munculnya kromosom hasil fusi akan menghasilkan kromosom disentris (kromosom dengan dua sentromer) dan jika hal ini melekat pada kutub-kutub berlawanan, pemisahan kromosom akan terjadi.⁴⁴ Fungsi telomere terganggu akan menyebabkan teraktivasinya telomerase sehingga terjadi imortalitas sel cenderung sel bertransformasi menjadi neoplasma.¹³ Berdasarkan beberapa literatur gradasi meningioma dapat dibedakan dengan melihat proliferasi sel yang berhubungan dengan mitosis sel, oleh karena itu jumlah mitosis tiap gradasi meningioma berbeda, pada gradasi I (jinak) tidak ditemukan adanya mitosis, gradasi II (atipikal) ditemukan 4-19 mitosis/10 LPB, gradasi III (ganas) ditemukan >20 mitosis/10LPB.¹

Pada penelitian ini, peranan aktivitas telomerase maupun subkatalitik hTERT berhubungan dengan proliferasi sel tumor tetapi proliferasi sel tumor pada penelitian ini tidak berhubungan dengan gradasi sehingga enzim telomerase tidak berperan pada terbentuknya gradasi meningioma melainkan hanya sebagai faktor pencetus terbentuknya tumor meningioma dan hal ini terjadi kemungkinan karena adanya kerusakan gen-gen lain yang berperan pada gradasi meningioma. Menurut penelitian Zang dkk. dan penelitian Wallenreuther dkk.

mengatakan bahwa terbentuknya perbedaan gradasi meningioma adalah dengan melihat gambaran histopatologi dan *behavior* tumor meningioma, apabila gradasi tumor meningioma semakin tinggi maka agresivitas tumor meningioma semakin tinggi, sehingga gradasi II dan III lebih agresif dibanding dengan meningioma gradasi I.⁴⁵ Penelitian Zang dkk, menemukan > 70% terjadinya mutasi ataupun delesi *NF2* pada meningioma gradasi II dan III, lebih tinggi dibanding meningioma gradasi I hanya 25%, selain itu Zang dkk. dengan menggunakan studi FISH, menemukan hilangnya kromosom 1p, 6q, 14q, 18q pada meningioma atipikal (gradasi II) dan meningioma anaplastik (gradasi III), dan tidak menemukan pada meningioma gradasi I. Selama proses kelainan/kerusakan gen-gen ataupun kromosom tersebut, maka akan menyebabkan tumor meningioma menjadi lebih agresif.⁴⁵ Jinyoung Yoo dkk. melakukan penelitian hubungan ekspresi hTERT dengan gradasi histopatologi pada karsinoma gaster.⁴⁶ Demikian pula Leite dkk. melakukan penelitian hubungan ekspresi hTERT dengan diferensiasi histopatologi tumor prostat yaitu pada *intraepithelial neoplasm* (PIN), *benign hyperplasia neoplasm* (BPH) dan adenokarsinoma prostat.⁹⁶ Pada penelitian Jinyoung dkk. dan Leite dkk. tidak menemukan hubungan ekspresi hTERT dengan gradasi histopatologi karsinoma gaster dan juga pada diferensiasi histopatologi tumor prostat.^{95,96} Hal itu disebabkan karena pada lesi-lesi prakanker, benign tumor maupun malignan tumor,

enzim telomerase telah aktif dan akan menjadi *critically short* pada sitoplasma dan inti sel, dan untuk menjaga stabilisasi kromosom maka membutuhkan enzim telomerase dengan mengaktivasi protein c-myc, karena protein c-myc dapat menyebabkan *up-regulation* ekspresi hTERT.^{47,48} Pada umumnya ekspresi hTERT banyak ditemukan (85-90%) pada tumor ganas tetapi penelitian Yasui dkk. menemukan ekspresi hTERT positif dengan jumlah yang tidak berbeda pada kasus adenoma dan karsinoma gaster.⁴⁹ Penelitian Simsek dkk. menemukan ekspresi hTERT yang tidak berbeda pada kasus adenoma dan karsinoma kolon, sehingga peneliti terdahulu berpendapat bahwa aktivitas telomerase dapat mempengaruhi ekspresi subkatalitik hTERT, dan aktivitas telomerase maupun subkatalitik hTERT sudah terdapat pada saat proses tumorigenesis dan ekspresi hTERT dapat digunakan sebagai tumor *marker* untuk diagnosis dini suatu tumor.⁵⁰

Penelitian Falchetti dkk. mengatakan bahwa tidak menemukan adanya aktivitas telomerase pada meningioma gradasi I, dan menemukan aktivitas telomerase pada gradasi II dan gradasi III yang semakin tinggi, sehingga semakin tinggi gradasi maka semakin tinggi ekspresi hTERT,⁵¹ dan hasil penelitian Falchetti dkk. bertentangan dengan penelitian ini. Nizam Isa dkk. mendeteksi adanya aktivitas telomerase yang lebih tinggi pada *high-grade* tumor.⁵² Yannopoulos dkk. mengukur derajat hTERT pada tumor-tumor intrakranial dengan menggunakan tehnik PCR dan menemukan derajat hTERT meningkat pada tumor ganas

intrakranial.²⁷ Penelitian Boldrini dkk. mengatakan bahwa aktivitas telomerase dan ekspresi hTERT cenderung meningkat pada gradasi meningioma yang lebih tinggi, dan berperan pada progresivitas tumor meningioma.⁵³

Penelitian Melana dkk. menemukan telomerase inhibitor yaitu AZT. AZT dapat menghambat aktivitas telomerase dan mensupresi pertumbuhan sel kanker dan AZT menginduksi pemendekan telomer pada sel tumor.²⁹ Jika sebuah obat mampu menonaktifkan telomerase pada sel tumor, maka akan terjadi pemendekan telomer seiring dengan pembelahan sel tumor yang kontinu. Akibatnya, sel-sel tumor mengalami mutasi hingga stabilitas sel menurun dan berdasarkan hal di atas, antibodi telomerase berpotensi dikembangkan sebagai kandidat terapi tumor, untuk menghambat proliferasi sel tumor, melalui penghambatan aktivitas telomerase dan secara berkelanjutan akan mengobati tumor ganas.⁵⁴

VEGF merupakan faktor pertumbuhan angiogenesis, yang meningkat pada berbagai tumor dan berperan pada proliferasi serta invasi. Cimpean dkk. menemukan ekspresi VEGF berhubungan dengan gradasi histopatologi pada *breast cancer*.³⁹ Sakuma dkk. mengungkapkan bahwa ekspresi VEGF berhubungan dengan gradasi meningioma,⁶ dan tidak ada perbedaan hasil penelitian terdahulu dengan penelitian ini, sehingga ekspresi VEGF dapat mempengaruhi prognosis pasien meningioma.⁵⁵ Lebih lanjut lagi, VEGF memiliki peranan penting dalam regulasi positif dari tumor angiogenesis dengan cara meningkatkan

migrasi, proliferasi, diferensiasi, pembentukan sel endotelial atau pembentukan angiogenesis dan dapat mempengaruhi gradasi tumor. Regulasi yang meningkat pada meningioma mengkonfirmasi peranannya sebagai suatu faktor pro-angiogenik.⁶⁶ Aktivitas telomerase memegang peranan yang cukup penting dalam patogenesis dan berbagai teori dikatakan bahwa aktivitas telomerase dapat menginduksi ekspresi VEGF pada saat transkripsi yang *independently of telomerase activity*. Terdapat *regulatory feedback loop* yang positif antara hTERT dan VEGF, yang dapat berkontribusi pada peran kolaboratif hTERT dan VEGF dalam tumorigenesis.¹⁹

Overekspresi VEGF banyaknya terjadi pada tumor-tumor padat, baik yang invasi maupun pada lesi-lesi *pre-malignant* dan akan meningkat juga pada tingkat keganasan tumor.³² Toi dkk. menemukan bahwa overekspresi VEGF berhubungan dengan prognosis yang buruk dan menemukan ekspresi yang tinggi pada *breast cancer* dibandingkan dengan lesi-lesi noneoplastik.⁵⁶ Dapat dikatakan bahwa VEGF dapat terpicu oleh hipoksia, cytokine tertentu, dan faktor pertumbuhan seperti fibroblast growth factor (FGF 1-12), PDGF-2, TGF β , TGF α , onkogen, ras, p53, p73 dan Von Hippel Lindau (VHL) *tumor suppressor gene*.³² Hipoksia hanya dapat memicu aktivitas VEGF yang akan menyebabkan terjadinya peningkatan aktifitas transkripsi mRNA pada gen pengkode VEGF. *Hypoxia transcriptional regulation* dari VEGF terjadi melalui *hypoxia-inducible factor 1 α* (HIF-1 α) yang berikatan dengan HIF-1 β . Ikatan

kedua mediator tersebut akan mengaktifkan VEGF sehingga akan meningkatkan ekspresi VEGFR-1 dan VEGFR-2.³²

Akibat dari ikatan keduanya maka akan membentuk neovaskularisasi, sehingga pada gradasi yang lebih tinggi, sel tumor perlu mempertahankan hidup atau immortalitas maka membutuhkan salah satunya adalah nutrisi, oksigen dan vaskularisasi yang terbentuk merupakan jalan itu semua, sehingga pada gradasi histopatologi yang tinggi banyak terbentuk neovaskularisasi.³⁵ Hasil penelitian ini menemukan bahwa terdapatnya hubungan imunoekspresi VEGF dengan gradasi histopatologi meningioma dan penelitian

tidak memiliki perbedaan dengan penelitian-penelitian terdahulu.

KESIMPULAN

Tidak terdapat hubungan antara imunoekspresi hTERT dengan gradasi histopatologi yang tinggi pada meningioma. Terdapat hubungan antara imunoekspresi VEGF dengan gradasi histopatologi yang tinggi pada meningioma, sehingga dapat disimpulkan bahwa imunoekspresi hTERT tidak dapat menentukan gradasi histopatologi meningioma dan semakin tinggi imunoekspresi VEGF maka semakin tinggi gradasi histopatologi meningioma.

DAFTAR PUSTAKA

1. Meningeal Tumours. Dalam: David N. Louis HO, Otmar D. Wiestler, Webster K. Cavenee, editor. WHO Classification of Tumour of the Central Nervous System Edisi ke 4. France: The International Agency for Research on Cancer; 2007. hlm. 163-72.
2. Surgical Pathology of the Nervous System And Its Covering Dalam: Burger PC SB, Vogel FS., editor. Edisi ke Fourth. Elsevier, Philadelphia 2002. hlm. 49-71.
3. Kato Y, Nishihara H, Mohri H, Kanno H, Kobayashi H, Kimura T, et al. Clinicopathological evaluation of cyclooxygenase-2 expression in meningioma: immunohistochemical analysis of 76 cases of low and high-grade meningioma. Brain tumor pathology. 2012 Dec 19.
4. Norden AD, Drappatz J, Wen PY. Advances in meningioma therapy. Current neurology and neuroscience reports. 2009 May;9(3):231-40.
5. Ragel BT, Jensen RL, Couldwell WT. Inflammatory response and meningioma tumorigenesis and the effect of cyclooxygenase-2 inhibitors. Neurosurgical focus. 2007;23(4):E7.
6. Lee SH, Lee YS, Hong YG, Kang CS. Significance of COX-2 and VEGF expression in histopathologic grading and invasiveness of meningiomas. APMIS : acta pathologica, microbiologica, et immunologica Scandinavica. 2013 Jun 12:1-9.
7. Backer-Grondahl T, Moen BH, Torp SH. The histopathological spectrum of human meningiomas. International journal of clinical and experimental pathology. 2012;5(3):231-42.
8. Lin CC, Kenyon L, Hyslop T, Hammond E, Andrews DW, Curran WJ, Jr., et al. Cyclooxygenase-2 (COX-2) expression in human meningioma as a function of tumor grade. American journal of clinical oncology. 2003 Aug;26(4):S98-102.

9. Soyuer S, Chang EL, Selek U, Shi W, Maor MH, DeMonte F. Radiotherapy after surgery for benign cerebral meningioma. *Radiotherapy and oncology : journal of the European Society for Therapeutic Radiology and Oncology*. 2004 Apr;71(1):85-90.
10. Bilier J. *Practical Neurilogy*. Edisi ke 2. New York: Lipincot William and Wilkins; 2002. hlm. 358-60.
11. Lindsay KBI, Callander R. *Neurology and Neurosurgery Illustrated*. Edisi ke 3. New York: Churchill Livingstone; 1997. hlm. 420-7.
12. Sogame N, Kim M, Abrams JM. *Drosophila p53 preserves genomic stability by regulating cell death*. *Proceedings of the National Academy of Sciences of the United States of America*. 2003 Apr 15;100(8):4696-701.
13. Aguiar PH, Agner C, Simm R, Freitas AB, Tsanaclis AM, Plese P. p53 Protein expression in meningiomas-a clinicopathologic study of 55 patients. *Neurosurgical review*. 2002 Aug;25(4):252-7
14. Cukusic A, Skrobot Vidacek N, Sopta M, Rubelj I. Telomerase regulation at the crossroads of cell fate. *Cytogenetic and genome research*. 2008;122(3-4):263-72.
15. Dickson MA, Hahn WC, Ino Y, Ronfard V, Wu JY, Weinberg RA, et al. Human keratinocytes that express hTERT and also bypass a p16(INK4a)-enforced mechanism that limits life span become immortal yet retain normal growth and differentiation characteristics. *Molecular and cellular biology*. 2000 Feb;20(4):1436-47.
16. Theimer CA, Feigon J. Structure and function of telomerase RNA. *Current opinion in structural biology*. 2006 Jun;16(3):307-18.
17. Neidle S, Parkinson GN. The structure of telomeric DNA. *Current opinion in structural biology*. 2003 Jun;13(3):275-83.
18. Mizushima Y, Takeuchi T, Sugawara F, Yoshida H. Anti-cancer targeting telomerase inhibitors: beta-rubromycin and oleic acid. *Mini reviews in medicinal chemistry*. 2012 Oct;12(11):1135-43.
19. Ding D, Zhou J, Wang M, Cong YS. Implications of telomere-independent activities of telomerase reverse transcriptase in human cancer. *The FEBS journal*. 2013 Jul;280(14):3205-11.
20. Williams K, Sobol RW. Mutation research/fundamental and molecular mechanisms of mutagenesis: special issue: DNA repair and genetic instability. *Mutation research*. 2013 Mar-Apr;743-744:1-3.
21. Maes L, Van Neste L, Van Damme K, Kalala JP, De Ridder L, Bekaert S, et al. Relation between telomerase activity, hTERT and telomere length for intracranial tumours. *Oncology reports*. 2007 Dec;18(6):1571-6.
22. Buseman CM, Wright WE, Shay JW. Is telomerase a viable target in cancer? *Mutation research*. 2012 Feb 1;730(1-2):90-7.
23. Huffman KE, Levene SD, Tesmer VM, Shay JW, Wright WE. Telomere shortening is proportional to the size of the G-rich telomeric 3'-overhang. *The Journal of biological chemistry*. 2000 Jun 30;275(26):19719-22.
24. Feldser DM, Greider CW. Short telomeres limit tumor progression in vivo by inducing senescence. *Cancer cell*. 2007 May;11(5):461-9.
25. Savale L, Chaouat A, Bastuji-Garin S, Marcos E, Boyer L, Maitre B, et al. Shortened telomeres in circulating leukocytes of patients with chronic obstructive pulmonary disease. *American journal of respiratory and critical care medicine*. 2009 Apr 1;179(7):566-71.
26. Meier B, Barber LJ, Liu Y, Shtessel L, Boulton SJ, Gartner A, et al. The MRT-1 nuclease is required for DNA crosslink repair and telomerase activity in vivo in *Caenorhabditis elegans*. *The EMBO journal*. 2009 Nov 18;28(22):3549-63.

27. Yannopoulos A, Dimitriadis E, Scorilas A, Trangas T, Markakis E, Talieri M. mRNA quantification and clinical evaluation of telomerase reverse transcriptase subunit (hTERT) in intracranial tumours of patients in the island of Crete. *British journal of cancer*. 2005 Jul 11;93(1):152-8.
28. Maes L, Kalala JP, Cornelissen R, de Ridder L. Telomerase activity and hTERT protein expression in meningiomas: an analysis in vivo versus in vitro. *Anticancer research*. 2006 May-Jun;26(3B):2295-300.
29. Komata T, Kanzawa T, Kondo Y, Kondo S. Telomerase as a therapeutic target for malignant gliomas. *Oncogene*. 2002 Jan 21;21(4):656-63.
30. Kirkpatrick KL, Newbold RF, Mokbel K. The mRNA expression of hTERT in human breast carcinomas correlates with VEGF expression. *Journal of carcinogenesis*. 2004 Jan 22;3(1):1.
31. Schmid S, Aboul-Enein F, Pfisterer W, Birkner T, Stadek C, Knosp E. Vascular endothelial growth factor: the major factor for tumor neovascularization and edema formation in meningioma patients. *Neurosurgery*. 2010 Dec;67(6):1703-8; discussion 8.
32. Dvorak HF. Vascular permeability factor/vascular endothelial growth factor: a critical cytokine in tumor angiogenesis and a potential target for diagnosis and therapy. *Journal of clinical oncology : official journal of the American Society of Clinical Oncology*. 2002 Nov 1;20(21):4368-80.
33. Tang J, Wang Z, Li X, Li J, Shi H. Human telomerase reverse transcriptase expression correlates with vascular endothelial growth factor-promoted tumor cell proliferation in prostate cancer. *Artificial cells, blood substitutes, and immobilization biotechnology*. 2008;36(2):83-93.
34. Abcam. Anti-Telomerase reverse transcriptase antibody [2C4] ab51812010 year Cited].
35. Yang CH, Hung WC, Wang SL, Kang WY, Chen WT, Huang YC, et al. Immunoexpression and prognostic role of hTERT and cyclin D1 in urothelial carcinoma. *APMIS : acta pathologica, microbiologica, et immunologica Scandinavica*. 2008 Apr;116(4):309-16.
36. Fabricius EM, Kruse-Boitschenko U, Khoury R, Wildner GP, Raguse JD, Klein M. Immunohistochemical determination of the appropriate anti-hTERT antibodies for in situ detection of telomerase activity in frozen sections of head and neck squamous cell carcinomas and tumor margin tissues. *International journal of oncology*. 2009 May;34(5):1257-79.
37. Choi WW, Lewis MM, Lawson D, Yin-Goen Q, Birdsong GG, Cotsonis GA, et al. Angiogenic and lymphangiogenic microvessel density in breast carcinoma: correlation with clinicopathologic parameters and VEGF-family gene expression. *Modern pathology : an official journal of the United States and Canadian Academy of Pathology, Inc*. 2005 Jan;18(1):143-52.
38. Dilek FH, Topak N, Tokyol C, Akbulut G, Dilek ON. beta-Catenin and its relation to VEGF and cyclin D1 expression in pT3 rectosigmoid cancers. *The Turkish journal of gastroenterology : the official journal of Turkish Society of Gastroenterology*. 2010 Dec;21(4):365-71.
39. Cimpean AM, Raica M, Suciuc C, Tatucu D, Sarb S, Muresan AM. Vascular endothelial growth factor A (VEGF A) as individual prognostic factor in invasive breast carcinoma. *Romanian journal of morphology and embryology = Revue roumaine de morphologie et embryologie*. 2008;49(3):303-8.
40. Wiemels J, Wrensch M, Claus EB. Epidemiology and etiology of meningioma. *Journal of neuro-oncology*. 2010 Sep;99(3):307-14.
41. Babu S, Uppin SG, Uppin MS, Panigrahi MK, Saradhi V, Bhattacharjee S, et al. Meningiomas: correlation of Ki67 with histological grade. *Neurology India*. 2011 Mar-Apr;59(2):204-7.

42. Franco DeMonte MWM, Ossama Al-Mefty. Al-Mefty's Meningiomas. Dalam: Wachinger M, editor. Conformal Radiation Techniques for Meningiomas. Edisi ke 2. New York: Inc.333 Seventh Ave; 2011. hlm. 385-91.
43. Choy W, Kim W, Nagasawa D, Stramotas S, Yew A, Gopen Q, et al. The molecular genetics and tumor pathogenesis of meningiomas and the future directions of meningioma treatments. *Neurosurgical focus*. 2011 May;30(5):E6.
44. Mocellin S, Pooley KA, Nitti D. Telomerase and the search for the end of cancer. *Trends in molecular medicine*. 2013 Feb;19(2):125-33.
45. Zang KD. Meningioma: a cytogenetic model of a complex benign human tumor, including data on 394 karyotyped cases. *Cytogenetics and cell genetics*. 2001;93(3-4):207-20.
46. Yoo J, Park SY, Kang SJ, Kim BK, Shim SI, Kang CS. Expression of telomerase activity, human telomerase RNA, and telomerase reverse transcriptase in gastric adenocarcinomas. *Modern pathology : an official journal of the United States and Canadian Academy of Pathology, Inc*. 2003 Jul;16(7):700-7.
47. Katia R.M. Leite Ms, Elaine Darini, Claudia M. Carvalho,, Camara-Lopes Lh. Telomerase Activity In Localized Prostate Cancer: Correlation With Histological Parameters. *Brazilian Journal Of Urology*. 2001;Vol. 27 (4):341-7.
48. Chen H-H, Yu C-H, Wang J-T, Liu B-Y, Wang Y-P, Sun A, et al. Expression of human telomerase reverse transcriptase (hTERT) protein is significantly associated with the progression, recurrence and prognosis of oral squamous cell carcinoma in Taiwan. *Oral Oncology*. 2007;43:122-9.
49. Yasui W, Tahara E, Tahara H, Fujimoto J, Naka K, Nakayama J, et al. Immunohistochemical detection of human telomerase reverse transcriptase in normal mucosa and precancerous lesions of the stomach. *Japanese journal of cancer research : Gann*. 1999 Jun;90(6):589-95.
50. Simsek BC, Pehlivan S, Karaoglu A. Human telomerase reverse transcriptase expression in colorectal tumors: correlations with immunohistochemical expression and clinicopathologic features. *Annals of diagnostic pathology*. 2010 Dec;14(6):413-7.
51. Falchetti ML, Pallini R, Larocca LM, Verna R, D'Ambrosio E. Telomerase expression in intracranial tumours: prognostic potential for malignant gliomas and meningiomas. *Journal of clinical pathology*. 1999 Mar;52(3):234-6.
52. Isa MN, Sulong S, Sidek MR, George PJ, Abdullah JM. Telomerase activity in Malaysian patients with central nervous system tumors. *The Southeast Asian journal of tropical medicine and public health*. 2003 Dec;34(4):872-6.
53. Boldrini L, Pistolesi S, Gisfredi S, Ursino S, Ali G, Pieracci N, et al. Telomerase activity and hTERT mRNA expression in glial tumors. *International journal of oncology*. 2006 Jun;28(6):1555-60.
54. Shay JW, Wright WE. Telomerase: a target for cancer therapeutics. *Cancer cell*. 2002 Oct;2(4):257-65.
55. Sakuma T, Nakagawa T, Ido K, Takeuchi H, Sato K, Kubota T. Expression of vascular endothelial growth factor-A and mRNA stability factor HuR in human meningiomas. *Journal of neuro-oncology*. 2008 Jun;88(2):143-55.
56. Ohta Y, Shridhar V, Bright RK, Kalemkerian GP, Du W, Carbone M, et al. VEGF and VEGF type C play an important role in angiogenesis and lymphangiogenesis in human malignant mesothelioma tumours. *British journal of cancer*. 1999 Sep;81(1):54-61.