

Perbandingan Imunoekspresi p53 dan Caspase-3 Pada Mola Hidatidosa Parsial, Mola Hidatidosa Komplit, dan Koriokarsinoma

Odilia Dos Reis¹, Hasrayati Agustina², Abdul Hadi Hassan³, Bethy S. Hernowo⁴

^{1,2,3,4} Departemen Patologi Anatomi Fakultas Kedokteran UNPAD / RS Hasan Sadikin Bandung

Email : odiliadosreis@yahoo.com

ABSTRACT

Background: Partial hydatidiform mole, complete hydatidiform mole and choriocarcinoma are gestational trophoblastic diseases which have high incidence in Indonesia. Most complete hydatidiform mole can transform into choriocarcinoma, but pathogenesis of the transformation is remain unknown. Apoptosis plays an important role in the pathogenesis of human malignancy. p53 and caspase - 3 play a role in apoptosis. The aim of this study is to evaluate the p53 and caspase-3 immunoexpression in partial hydatidiform mole, complete hydatidiform mole and choriocarcinoma

Methods: This is an observational analytic cross sectional study, conducted on 30 cases of gestational trophoblastic diseases consisted of 10 cases of partial hydatidiform mole, 10 cases of complete hydatidiform mole and 10 cases of choriocarcinoma. Immunohistochemical examination of p53 and Caspase-3 were performed on all cases.

Result : The result showed significant difference between the p53 immunoexpression in partial hydatidiform mole and choriocarcinoma ($p = 0.002$), there was no significant p53 immunoexpression difference between complete hydatidiform mole and choriocarcinoma ($p = 0.121$), there was no caspase-3 immunoexpression difference between partial hydatidiform mole and choriocarcinoma ($p = 0.160$) and there was no caspase-3 immunoexpression difference between complete hydatidiform mole and choriocarcinoma ($p = 0.361$). p53 Immunoexpression was higher in the case of complete hydatidiform mole and choriocarcinoma but tend to be lower in partial hydatidiform mole.

Conclusion : In conclusion, p53 may play a role in the pathogenesis of complete hydatidiform mole and choriocarcinoma, but has a lesser role in the pathogenesis of partial hydatidiform mole. Caspase-3 might not play a role in the pathogenesis of hydatidiform mole transformation into choriocarcinoma.

Keywords: complete hydatidiform mole, partial hydatidiform mole, choriocarcinoma, p53, caspase-3.

ABSTRAK

Latar belakang : Mola hidatidosa parsial, mola hidatidosa komplit dan koriokarsinoma merupakan penyakit trofoblastik gestasional yang insidensi nya tinggi di Indonesia. Sebagian mola hidatidosa komplit dapat bertransformasi menjadi koriokarsinoma, tetapi patogenesis transformasi tersebut belum diketahui. Apoptosis memegang peranan penting dalam pathogenesis keganasan pada manusia. p53 dan caspase-3 berperan dalam proses apoptosis. Penelitian ini bertujuan mengetahui imunoekspresi p53 dan caspase-3 pada mola hidatidosa parsial, mola hidatidosa komplit dan koriokarsinoma dan untuk mengetahui

kemungkinan peran p53 dan caspase-3 dalam patogenesis mola hidatidosa parsial, mola hidatidosa komplit dan koriokarsinoma.

Metode : Penelitian ini merupakan penelitian observasional analitik potong lintang, yang dilakukan terhadap 30 kasus penyakit trofoblastik gestasional yang terdiri dari 10 kasus mola hidatidosa parsial, 10 kasus mola hidatidosa komplit dan 10 kasus koriokarsinoma). Pemeriksaan imunohistokimia p53 dan Caspase-3 dilakukan terhadap seluruh kasus.

Hasil : Hasil penelitian menunjukkan terdapat perbedaan imunoekspresi p53 yang bermakna antara pada mola hidatidosa parsial dan koriokarsinoma ($p= 0,002$), tidak terdapat perbedaan imunoekspresi p53 yang bermakna antara mola hidatidosa komplit dan koriokarsinoma ($p=0,121$), tidak terdapat perbedaan imunoekspresi caspase-3 yang bermakna antara mola hidatidosa parsial dan koriokarsinoma ($p= 0,160$) dan tidak terdapat perbedaan imunoekspresi caspase-3 yang bermakna antara mola hidatidosa komplit dan koriokarsinoma ($p= 0,361$). Imunoekspresi p53 tinggi pada kasus mola hidatidosa komplit dan koriokarsinoma tetapi cenderung rendah pada mola hidatidosa parsial.

Kesimpulan: p53 kemungkinan berperan dalam pathogenesis mola hidatidosa komplit dan koriokarsinoma, tetapi kurang berperan dalam patogenesis mola hidatidosa parsial. Caspase-3 diduga tidak berperan dalam patogenesis transformasi mola hidatidosa menjadi koriokarsinoma

Kata kunci: Mola hidatidosa komplit, mola hidatidosa parsial, koriokarsinoma, p53, caspase-3

PENDAHULUAN

Mola hidatidosa parsial, mola hidatidosa komplit dan koriokarsinoma merupakan penyakit trofoblastik gestasional yang insidensinya tinggi di Indonesia. Sebagian mola hidatidosa komplit dapat bertransformasi menjadi koriokarsinoma, tetapi pathogenesis transformasi tersebut belum diketahui. Apoptosis memegang peranan penting dalam pathogenesis keganasan pada manusia. p53 dan caspase-3 berperan dalam proses apoptosis.^{1,2,3}

P53 merupakan *tumor suppressor gen* yang berlokasi pada kromosom 17p13.1 berfungsi mengatur siklus sel beserta respon seluler terhadap kerusakan DNA, inisiasi replikasi dan perbaikan DNA, induksi apoptosis dan promosi diferensiasi seluler. Hilangnya atau

berkurangnya fungsi gen tersebut dapat mengakibatkan transformasi keganasan dan progresi kanker.^{12,13,14} Mutasi p53 ditemukan sekitar 50% pada keganasan yang terjadi pada manusia seperti karsinoma payudara, tumor jaringan lunak, karsinoma kolorektal dan melanoma.^{15,11}

Caspase bertugas menyampaikan sinyal terjadinya apoptosis dalam kaskade proteolitik dengan cara membelah dan mengaktifkan caspase lainnya hingga kemudian menyebabkan kematian sel. Terjadinya apoptosis, yang pertama kali diaktifkan adalah caspase inisiator (-2,-8,-9,-10,-11 dan 12) kemudian akan mengaktifkan caspase efektor (-3,-6 dan -7) yang selanjutnya akan membelah protein seluler hingga terjadilah apoptosis.^{17,18} Caspase-3

merupakan penanda fase awal apoptosis dan penting untuk berbagai proses yang berkaitan dengan pembentukan badan apoptotik kematian sel, dan keterlibatan pada perubahan karakteristik morfologi sel.^{19,20,13,23} P53 dan caspase-3 kemungkinan berperan dalam patogenesis terjadinya mola hidatidosa parsial, mola hidatidosa komplit dan koriokarsinoma. Penelitian ini bertujuan mengetahui imunoekspresi p53 dan caspase-3 pada mola hidatidosa parsial, mola hidatidosa komplit dan koriokarsinoma, dan untuk mengetahui kemungkinan peran p53 dan caspase-3 dalam patogenesis mola hidatidosa parsial, mola hidatidosa komplit dan koriokarsinoma.

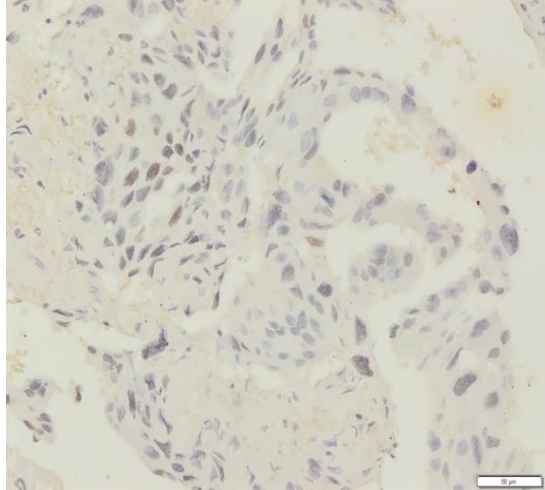
METODE

Penelitian ini merupakan penelitian observasional analitik potong lintang, yang dilakukan terhadap 30 kasus penyakit trofoblastik gestasional yang terdiri dari 10 kasus mola hidatidosa parsial, 10 kasus mola hidatidosa komplit dan 10 kasus koriokarsinoma). Pemeriksaan imuno histokimia P53 dan Caspase-3 dilakukan terhadap seluruh kasus. Penelitian ini menggunakan pulasan imunohistokimia dengan menggunakan metode *labeled streptavidin biotin immunoperoxide complex*, menggunakan *Starr Trek UniversalHRP Detection system* (Biocare Medical). Caspase-3 menggunakan *polyclonal caspase-3 antibody* dari (Biocare Medical) dengan pengenceran 1:100.⁵⁵ Antibodi primer untuk pulasan imunohistokimia p53, menggunakan *concentrate and prediluted rabbit monoclonal antibody* dari Biocare

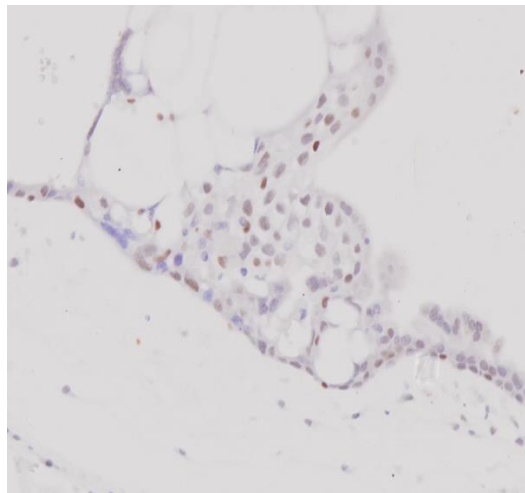
medical dengan pengenceran 1:150.⁵¹ Imunoekspresi p53 dinilai pada inti yang terpulaskoklat. Tingkat imunoekspresi p53 dibagi menjadi skor 0, 1, dan 2. Skor 0 jika seluruh sel tumor negatif; skor 1 jika terdapat $\leq 50\%$ sel tumor terpulaskoklat; skor 2 jika terdapat $> 50\%$ sel tumor terpulaskoklat. Ekspresi p53 dinyatakan positif lemah jika skor 1 dan dinyatakan positif kuat jika skor 2. Imunoekspresi Caspase-3 dihitung berdasarkan jumlah sel trofoblas yang mengekspresikan caspase-3 yaitu pada inti dan sitoplasma sel berwarna coklat, dipilih dari lima lapang pandang besar (400x) yang representatif. Imunoekspresi caspase-3 dikategorikan berdasarkan persentase sel tumor yang terpulaskoklat dan intensitas pulasan.⁴⁸ Kemudian presentase dan intensitas caspase-3 dihitung secara semikuantitatif dengan mengalikan skor presentase sel dengan angka intensitas pulasan ditambah satu.⁵³ Imunoekspresi caspase-3 disebut skor 1 jika *histoscore* < 6 dan disebut skor 2 jika *histoscore* ≥ 6 .

HASIL

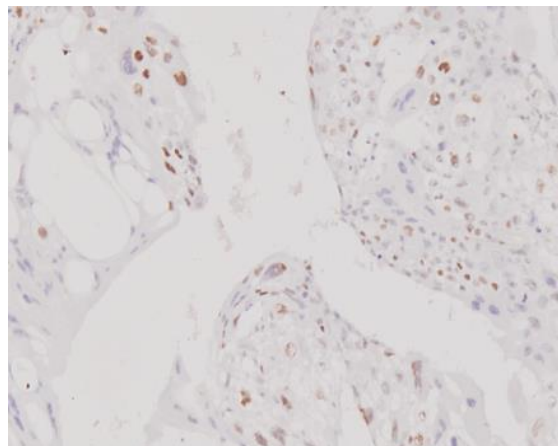
Karakteristik subjek penelitian adalah sebagai berikut: usia rata-rata adalah 30,2 tahun (Standar Deviasi (SD) = 8,2 tahun), dari 30 kasus yang diteliti. Dari keseluruhan subjek penelitian didapatkan rentang usia antara 18 tahun sampai 49 tahun, pada kelompok mola hidatidosa parsial ditemukan usia termuda 18 tahun dan usia tertua 37 tahun, mola hidatidosa komplit usia termuda 18 tahun dan usia tertua 45 tahun, sedangkan koriokarsinoma ditemukan usia termuda 27 tahun dan usia tertua 49 tahun.



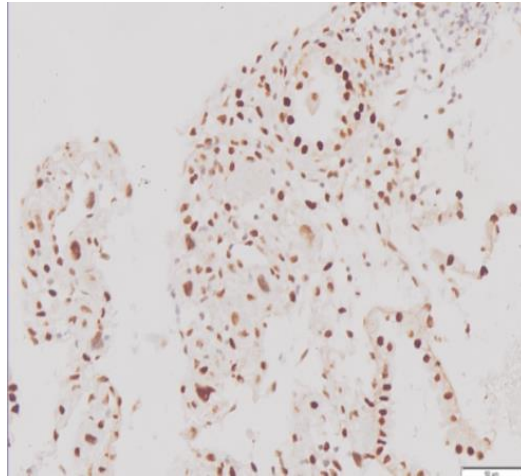
Gambar 1. imunoekspresi p53 pada MHK skor 1 (100X)



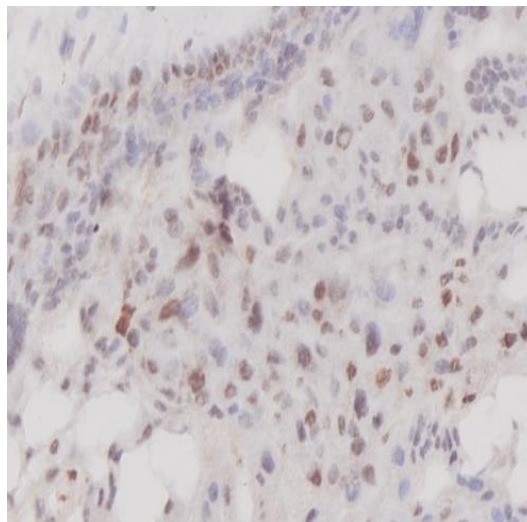
Gambar 2. Imunoekspresi p53 pada MHK skor 1 (200X)



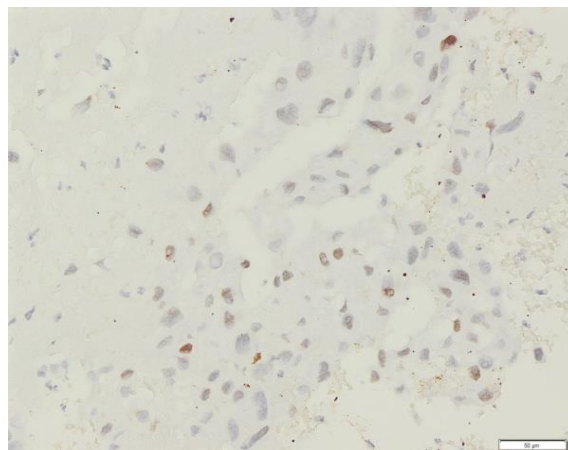
Gambar 3. Imunoekspresi p53 pada koriokarsnoma skor 1 (100X)



Gambar 4. Imunoekspresi caspase-3 pada MP skor 2 (100)



Gambar 5. Imunoekspresi caspase-3 pada MK skor 2 (200X)



Gambar 6. Imunoekspresi caspase-3 pada koriokarsinoma skor 1 (100X)

Tabel 1. Imunoekspresi p53 dan caspase-3 pada mola hidatidosa parsial, mola hidatidosa komplit dan Koriokarsinoma

	Mola hidatidosa parsial	Mola hidatidosa komplit	Koriokarsinoma
p53			
Skor 1	8 (61,5%)	4 (30,8%)	1 (7,7%)
Skor 2	2 (11,8 %)	6 (35,5%)	9 (52,9%)
Caspase-3			
Skor 1	2 (20,0%)	3 (30,0%)	5 (50,0%)
Skor 2	8 (40,0%)	7 (35,0%)	5 (25,0%)

Tabel. 2.

Uji chi-square	Imunoekspresi p53	chi-square	p
Mola parsial vs Koriokarsinoma		bermakna	0,002 (<0,05)
Mola komplit vs Koriokarsinoma		tidak bermakna	0,121 (> 0,05)
Uji Chi-square	Imunoekspresi caspase-3	chi-square	p
Mola parsial vs Koriokarsinoma		tidak bermakna	0,121 (>0,05)
Mola komplit vs koriokarsinoma		tidak bermakna	0,160 (> 0,05)

Keterangan: Untuk data kategorik p dihitung, berdasarkan uji statistik *Chi-square*. Nilai kemaknaan berdasarkan nilai $p < 0,05$.

Berdasarkan tabel diatas terlihat bahwa imunoekspresi p53 lebih tinggi pada kasus koriokarsinoma dibandingkan pada kasus mola hidatidosa parsial dan mola hidatidosa komplit, sedangkan imunoekspresi Caspase-3 cenderung lebih tinggi pada mola hidatidosa parsial dan lebih rendah pada koriokarsinoma. Walaupun demikian dengan uji *chi-square* tidak didapatkan perbedaan imunoekspresi Caspase-3 yang bermakna antara mola hidatidosa parsial, mola hidatidosa komplit dan koriokarsinoma. Terdapat perbedaan imunoekspresi p53 yang bermakna antara mola hidatidosa parsial dan koriokarsinoma.

PEMBAHASAN

Penyakit trofoblastik gestasional baik jinak maupun ganas merupakan salah satu masalah kesehatan masyarakat dan termasuk penyakit yang insidensinya sangat tinggi di Indonesia.^{2,3,4} Dari keseluruhan subjek penelitian didapatkan rentang usia antara 18 tahun sampai 49 tahun, pada kelompok mola hidatidosa parsial ditemukan usia termuda 18 tahun dan usia tertua 37 tahun, mola hidatidosa komplit usia termuda 18 tahun dan usia tertua 45 tahun, sedangkan koriokarsinoma ditemukan usia termuda 27 tahun dan usia tertua 49 tahun.

Usia rata-rata subjek pada penelitian ini adalah 30,2 tahun, hal ini tidak sama dengan insidensi tertinggi menurut WHO 2003 yaitu diatas dekade keempat dan dibawah dekade kedua.²⁶

Hasil penelitian ini secara statistik diperoleh kesimpulan bahwa terdapat perbedaan imunoekspresi p53 yang bermakna ($p = 0,002$ atau $p < 0,05$) pada koriokarsinoma dan mola hidatidosa parsial. Hal ini sesuai dengan penelitian Fayed di Cairo pada tahun 2012, yang menilai koriokarsinoma sebanyak 2 kasus, mola hidatidosa komplit sebanyak 33 kasus dan mola hidatidosa parsial sebanyak 34 kasus. Ditemukan imunoekspresi p53 yang jauh lebih tinggi pada koriokarsinoma dibandingkan pada mola hidatidosa parsial atau secara statistik menunjukkan hasil yang bermakna secara signifikan. Penelitian Xuan, 2008 mengemukakan hal yang sama, pada koriokarsinoma sebanyak 19 kasus, mola hidatidosa komplit sebanyak 58 kasus dan mola hidatidosa parsial sebanyak 12 kasus. Ditemukan imunoekspresi p53 yang meningkat pada koriokarsinoma dibandingkan pada mola hidatidosa parsial yang secara statistik menunjukkan hasil yang bermakna secara signifikan.²⁷

Hasil penelitian dari sampel koriokarsinoma dibandingkan mola hidatidosa komplit tidak terdapat perbedaan imunoekspresi yang bermakna antara keduanya. Penelitian Fayed, mengemukakan hal serupa yaitu tidak terdapat perbedaan imunoekspresi p53 yang bermakna pada koriokarsinoma dibandingkan pada mola hidatidosa komplit.^{5,27} Sedangkan penelitian yang dilakukan oleh Aysun. Dari koriokarsinoma 6

kasus, mola hidatidosa komplit 17 kasus, ditemukan peningkatan imunoekspresi p53 yang tidak jauh berbeda antara kelompok mola hidatidosa komplit dan koriokarsinoma atau secara statistik menunjukkan hasil yang tidak bermakna.^{28,10,29,30} Mutasi p53 merupakan salah satu perubahan molekuler yang paling umum dan paling sering dipelajari pada keganasan, seperti mutasi p53 di kolorektal, paru-paru, prostat, dan karsinoma payudara. p53 mutan memiliki *half-life* lebih panjang, sehingga terakumulasi pada inti merupakan target yang stabil dan dapat dideteksi dengan pemeriksaan imunohistokimia. Pada penelitian ini ditemukan peningkatan imunoekspresi p53 pada koriokarsinoma dan mola hidatidosa komplit, hal ini menunjukkan adanya mutasi dari p53. Pada kasus mola hidatidosa komplit terjadi perubahan molekuler yang mendahului gambaran morfologis, proses transformasi secara histopatologi belum terjadi, namun p53 sudah terekspresi pada pemeriksaan imunohistokimia.⁴²

Pada kasus mola hidatidosa parsial, mola hidatidosa komplit dan koriokarsinoma dengan menggunakan caspase-3. Ditemukan imunoekspresi caspase-3 cenderung lebih tinggi pada kelompok mola hidatidosa parsial dan lebih rendah pada mola hidatidosa komplit dan koriokarsinoma. Walaupun demikian dengan uji *chi-square* tidak didapatkan perbedaan imunoekspresi caspase-3 yang bermakna antara mola hidatidosa parsial, mola hidatidosa komplit dan koriokarsinoma. Hal ini sesuai dengan penelitian yang dilakukan oleh Mehmet Ibrahim, mengemukakan hal serupa yaitu

tidak terdapat perbedaan imunoekspresi caspase-3 yang bermakna pada mola hidatidosa parsial, mola hidatidosa komplit dan koriokarsinoma.^{10,23}

Meningkatnya aktivitas caspase pada keganasan tidak selalu menunjukkan meningkatnya aktifitas apoptosis, karena proporsi aktifitas dari bentuk aktif dan tidak aktif dari caspase pada proses apoptosis tidak diketahui.^{37,46} Secara fungsional Caspase dapat dikategorikan dalam dua kelompok: inisiator caspase atau jalur ekstrinsik (caspases 1, 2, 4, 5, 8, 9, 10, 11, dan 12) dan caspases efektor atau jalur intrinsik (caspases 3, 6, 7 dan 14). Kedua jalur ini diaktifkan oleh p53. Caspase-3 adalah caspase eksekusi yang terletak paling ujung dan merupakan suatu protease sistein intraselular atau bentuk *zymogen*

tidak aktif berperan dalam apoptosis dan berkontribusi terhadap terjadinya fragmentasi pada DNA. Mutasi caspase-3 sangat jarang, seperti pada karsinoma kolon, karsinoma gaster, Non-Hodgkin malignant lymphoma (NHL), dan karsinoma hepar.³⁴ Namun, apakah mutasi ini berhubungan dengan berkurangnya fungsi caspase dalam melaksanakan apoptosis sampai saat ini masih kontroversi.⁴¹

KESIMPULAN

p53 berperan dalam patogenesis mola hidatidosa komplit dan koriokarsinoma, tetapi kurang berperan dalam patogenesis mola hidatidosa partial. Caspase-3 diduga tidak berperan dalam patogenesis transformasi mola hidatidosa menjadi koriokarsinoma

DAFTAR PUSTAKA

1. Nousheen Aziz S, Irfanullah Soomro, Firdous Mumtaz. Gestational Trophoblastic Disease. Department of Obstetrics and Gynaecology, Liaquat University of Medical & Health Sciences, Jamshoro, Govt Shah Bhitai Hospital Hyderabad, Pakistan. 2012;24:1-9.
2. Hui .T .See, Andrzej P Kudelka and Kavanagh John J. Gestational Trophoblastic Disease. The Oncology Group. 2009;14:226-42.
3. Prof. Dr. Djamhoer Martaadisoebrota dSK, MSPH. Buku Pedoman Pengelolaan Penyakit Trofoblas Gestasional. 2005.
4. Lurain John R. M. Gestational trophoblastic disease I : epidemiology, pathology, clinical presentation and diagnosis of gestational trophoblastic disease, and management of hydatidiform mole. American Journal of Obstetrics & Gynecology. 2010;10:531-9.
5. Aghajanian C. Treatment of Low-Risk Gestational Trophoblastic Neoplasia. American Society of Clinical Oncology. 2011;10:786-8.
6. Salah T. Fayed AHN, Hosam Hemeda, Naglaa S. Ahmad, Abdelfattah Elsheikh and Mona Dakrony. The Predictive Value of C-erbB-2 and p53 Overexpression in the management of molar pregnancy. Egyptian journal of Pathology. 2012;32 129-35.
7. Getrajman Joelle KV, Brody Erica, Chuang Linus. Case of maternal and infantile choriocarcinoma following normal pregnancy. Gynecologic Oncology Reports. 2012;2:102-4.

8. Nisarg R Desai SG, Rabih Said, Priyal Desai, Qun Dai. Choriocarcinoma in a 73 year old woman : a case report and review of the literature. *Journal of Medical CASE CONTROL* 4:2-5.
9. Magdalena Biaas Ba .P, Jacek Wójcik. Choriocarcinoma within the third trimester placenta – a case report. *Pol J Pathol*.3:167-9.
10. Mehmet Siddik Evsena e, Sak Muhammet Erdala, Soydinc Hatice Endera,, Senturk Senemb FU, Kucukoner Mehmet. A Rare Case of Postmenopausal Bleeding:Choriocarcinoma. *J Clin Gynecol Obstet*. 2012;4-5:79-81.
11. Kurman I. M Sa RJ. Molecular Basis of Gestational Trophoblastic Diseases. *Current Molecular Medicine* 2002;2:1-12.
12. Zambetti. GP B, J and Walker K. Wild Type P53 Mediates Positive Regulation of Gene Expression Through A Specific DNA Sequence Element. *Gene Dev. . J Lab Clin Med*. 1992;6:1143
13. Martinez J.P.MT, Fultz K. E, Ignatenko N. A, Gerner E. W. *Molecular Biology of Cancer*. Departments of Radiation Oncology/Cancer Biology Section, Molecular and Cellular Biology, Biochemistry and Molecular Biophysics Cancer Biology Graduate Program The University of Arizona Tuscon, Arizona. 2003;Sixth Edition, 5::1-50.
14. L HE, E.C Pirog Gestational and Placenta Disorders. . 2010. In: *Basic Pathology of Disease*. P. 1057-61.
15. Alazzam M T.J, Hancock BW, Powers H. Gestational trophoblastic neoplasia, an ancient disease: new light and potential therapeutic targets. *Anticancer Agents Med Chem*. 2010;10:176-85.
16. Anna Yemelya nova¹ RV, Malti Kshirsagar, Dan Morgan Lu. A Marks,, le Ming Shih aRJK. Immunohistochemical staining patterns of p53 can serve as a surrogate marker for TP53 mutations in ovarian carcinoma: an immunohistochemical and nucleotide sequencing analysis. *Modern Pathology* 2011;24:1248-53.
17. Maximov G.K KGM. The Role of p53 Tumor-Suppressor Protein In Apoptosis And Cancerogenesis. *Biotechnol, Medical University, Medical Faculty, Sofia, Bulgaria*. 2008;22:664-7.
18. Fiandalo M. V. NK. Caspase Control : Protagonists of Cancer Cell Apoptosis *Experimental and Oncology*. 2012;34:165-75.
19. Alan G. Porter aRUJn. Emerging roles of caspase-3 in apoptosis. *Cell Death and Differentiation*. 1999;6:99-106.
20. Wong RS. Apoptosis in cancer: from pathogenesis to treatment. *Journal of Experimental & Clinical Cancer Research*. 2011;30:1-14.
21. Yali Song GZ, Xiulan Zhu, Zhanjun Pang, Fuqi Xing and Song Quan. Overexpression of the hydatidiform mole-related gene F10 inhibits apoptosis in A549 cells through downregulation of BCL-2-associated X protein and caspase-3. *Oncology Letters* 2012;4:419-22.
22. Maximov GK. THE ROLE OF p53 TUMOR-SUPPRESSOR PROTEIN IN APOPTOSIS AND CANCEROGENESIS. *BIOTECHNOL, Medical University, Medical Faculty, Sofia, Bulgaria*. 2008;22:664 --8.
23. Cancer. GK. 2013. In: *Cell and molecular Biology Concepts and Experiments* P. 664-98.
24. Martin Schuler EB-W, Joshua C. Green Goldstein, Patrick Fitzgerald and Douglas R. p53 Induces 2000, ;275:7337-42.
25. Elmore S. Apoptosis: A Review of Programmed Cell Death. *Toxicology Pathology*. 2007;35:495-516.

26. Martin Schuler EB-W, Joshua C. Green Goldstein, Patrick Fitzgerald and Douglas R. Molecular Basis Of Cell And Developmental Biology: p53 Induces Apoptosis by Caspase Activation through Mitochondrial Cytochrome c Release. *The Journal of Biological Chemistry*. 2000;275:7337-42.
27. Gamble M. The Hematoxylin and Eosin Dalam: Bancroft JD, Gamble M, editors. *Theory and Practice of Histological Techniques*. 6th ed. Churchill Livingstone: Elsevier; 2008. hal. 121-34.
28. Aysun Kale MFS, MD. and Arzu Ensari, MD. Expressions of proliferation markers (Ki-67,proliferating cell nuclear antigen, and silver- staining nucleolar organizer regions) and of p53 tumor protein in gestational trophoblastic disease. *American journal of obstetrics and gynecology*. 2001;184:567-74.
29. Yan Hua Xuan KHK, Yoon-La Choi, Geung-hwan Ahn, Seoung Wan Chae, Ho- Chang Lee, Ok-Jun Lee, Seok- Hyung Kim. The Expression of G1-S Cell Cycle Inhibitors in Normal Placenta and Gestational Trophoblastic Disease. *The Korean Journal of Pathology*. 2008;42:67-74.
30. Mahmoud RH. Analysis of p53, BCL-2 and epidermal growth factor receptor protein expression in the partial and complete hydatiform moles. *Experimental and Molecular Pathology* 2009;87:63-9.
31. Nakagawara TOaA. Role of p53 in Cell Death and Human Cancers. *Cancers*. 2011;3:994-1013.
32. Lurain John R.M. Gestational trophoblastic disease II : Classification and management of gestational trophoblastic neoplasia. 2011; *American Journal of Obstetrics and Gynecology*:11-8.
33. Thomas E. Rohan S-QL, Robert Hartwick, and Rita A. Kandel. p53 Alterations and Protein Accumulation in Benign Breast Tissue and Breast Cancer Risk: A Cohort Study. *Cancer Epidemiol Biomarkers*. 2006;7:1316-23.
34. Carolina Cavalie´ ri Gomes MGaD, Lissur Azevedo Orsine, Alessandra Pires Duarte,Thiago Fonseca-Silva, Brendan. Conn, . Assessment of TP53 Mutations in Benign and Malignant Salivary Gland Neoplasms. *TP53 Mutations in Salivary Neoplasms*. 2012;7:1-8.
35. Frédérique Végran RB, Claire Oudin, et al. Advanced Breast Carcinoma Is Associated with Poor Overexpression of Caspase-3s Splice Variant in Locally Response to Neoadjuvant Chemotherapy. *Clin Cancer Res*. 2006;12:5794-800.
36. Salvesen KMBaGS. Mechanisms of caspase activation. *Current Opinion in Cell Biology*.15:725-31.
37. Shawn L.C.S, Abrahams Vikki.,M and Gil Mor. The Role of Apoptosis in the Regulation of Trophoblast Survival and Differentiation during Pregnancy. *The Endocrine Society* 2005;10:877-97. Minoo Erfanian NS, Abas Ali Omidic. P63 and Ki-67 expression in trophoblastic disease and spontaneous abortion. *Original Article*. 2009;6:375-84.
38. S. Blázquez JJS, M. Olona, C. Aguilar, A. Pelegri, J.F. Garcia and J. Palacios. Caspase-3 and caspase-6 in ductal breast carcinoma: a descriptive study. *Cellular and Molecular Biology*. 2006;21:1321-9.
39. Stefanaki LNPAK, Davaris EPACLPS. Immunohistochemical Expression of Caspase-3 as an Adverse Indicator of the Clinical Outcome in Human Breast Cancer. *Pathobiology*. 2001;69:266–73.
40. Rachel N. Winter AK, Andrew Borkowski, et al. Loss of Caspase-1 and Caspase-3 Protein Expression in Human Prostate Cancer. *Cancer Research*. 2001;61:1227-32.
41. Vijayalakshmi Ananthanarayanan RJD, Ximing J Yang,, Michael R Pins aPHG. Alteration of proliferation and apoptotic markers in normal and premalignant tissue associated with prostate cancer. *BioMedCentral*. 2006;6:1471-2407.
42. Zwacka RJaRM. The Enigmatic Roles of Caspases in Tumor Development. *Cancers*. 2010;2:1952-79.

43. Lo Coco F, Gaidano G LD, Offit K, Chaganti RS, Dalla-Favera R. p53 mutations are associated with histologic transformation of follicular lymphoma. *Blood*. 1993 Oct 15; 82;8:2289-95.
44. A. Psyrris P.K, Z. Yu, C. Papadimitriou, S. Markakis, R. L. Camp, T. Economopoulos & M. A. Dimopoulos. Analysis of p53 protein expression levels on ovarian cancer tissue microarray using automated quantitative analysis elucidates prognostic patient subsets. *Annals of Oncology*. 2007;1-7.
45. Yan Hua Xuan KHK, Yoon-La Choi, Geung-hwan Ahn, Seoung Wan Chae, Ho- Chang Lee, Ok-Jun Lee, Seok- Hyung Kim. The Expression Of G1-S Cell Cycle Inhibitors in Normal Placenta and Gestational Trophoblastic Diseases. *The Korean Journal of Pathology*. 2008;42:67-74.
46. S. Blázquez JJS, M. Olona, C. Aguilar, A. Pelegri, J.F. Garcia and J. Palacios. Caspase-3 and caspase-6 in ductal breast carcinoma: a descriptive study. *Cellular and Molecular Biology*. 2006;21:1321-6.
47. Jane-Dar Lee L-YL, Wen-Hsuan Cheng, Ya-Tang Yang, Shaw-Yeu Jeng. Dysregulation of Apoptosis Involves the Extrinsic Pathway in Human Prostate Cancer. Division of Urology, Department of Surgery; Department of Pathology; Taichung Armed Forces General Hospital, Taichung, Taiwan. 2009;20:120-6.
48. MD KA, MD soylemez Feride, and MD, Ensari Arzu. Expressions of proliferation markers (Ki-67, proliferating cell nuclear antigen, and silver- staining nucleolar organizer regions) and of p53 tumor protein in gestational trophoblastic disease. *American journal of obstetrics and gynecology*. 2001:567-74.
49. Sopiudin M. Besar sampel dan cara pengambilan sampel dalam penelitian kedokteran dan kesehatan. ke-3 ed. Jakarta: Salemba Medika; 2010. hal. 20-3.
50. K.R Lee FAT, J. Prat., M. Dietell, D.J Gersell, A.I. Karseladze et al. . Gestational trophoblastic disease 2004.
51. Medical B. p53 concentrated and prediluted monoclonal antibody.1-2.