

Pemeriksaan Rapid Urinary Bladder Cancer Antigen untuk Deteksi Karsinoma Sel Transisional Buli pada Populasi Indonesia (Penelitian Awal)

HERY TIERA, RAINY UMBAS

Bagian Urologi Rumah Sakit Cipto Mangunkusumo Fakultas Kedokteran Universitas Indonesia, Jakarta

Diterima 1 April 2013, Disetujui 17 Mei 2013

ABSTRACT

Urinary Bladder Cancer Antigen (UBC) test is a novel non-invasive detection method of bladder cancer, which identifies the expression of cytokeratin 8 and 18 in the urine. This study objective is to evaluate the diagnostic performance of the Rapid UBC urine test in Indonesian population with clinical bladder tumor.

We prospectively evaluated 21 subjects in the national referral hospital of Indonesia from year 2011-2012. The inclusion criteria were patients older than 18 years old with gross hematuria and imaging result suggestive of bladder cancer, or patients with history of complete transurethral resection of bladder tumor who underwent routine follow-up cystoscopy. The exclusion criteria were: active urinary tract infection or positive acid fast bacilli urine test. Rapid UBC urine tests were conducted prior to cystoscopy. The result was compared with cystoscopy and histopathology findings. Statistics were analyzed by chi-square comparison, using SPSS v17.0.

Majority of the subjects were males (71.4%). The mean age was 56.1 ± 15.4 years old. Fifteen patients (71.4%) had positive UBC result, and 6 patients (28.6%) had negative UBC result. Among those with positive UBC result, 93.3% had positive cystoscopy finding of bladder mass and histopathology report of bladder Transitional Cell Carcinoma (TCC), while one subject had negative cystoscopy and histopathology findings. Among patients with negative UBC result, 83.3% had positive cystoscopy finding of bladder mass and positive histopathology report of bladder TCC, whereas one subject had negative cystoscopy and histopathology findings. The positive predictive value of rapid UBC test in detection of bladder TCC was 93.3%, and the negative predictive value was 16.7%. The rapid UBC test sensitivity was 73.7% and, the specificity was 50%, overall $p = 0.5$.

Rapid UBC urine test were giving high positive predictive value associated with positive cystoscopic and histopathologic findings of bladder cancer in our initial evaluation. The UBC rapid test may be a promising additional test that might be useful for quick clinical evaluation of suspected bladder cancer. Further studies with larger samples are required to evaluate the diagnostic value of rapid UBC urine test.

Keywords: Bladder carcinoma; transitional cell; diagnosis; tumor markers; UBC

KORESPONDENSI:

Department of Urology,
Cipto Mangunkusumo
Hospital Jakarta
Faculty of Medicine
University of Indonesia,
Jalan Diponegoro no. 71
Jakarta 10430
No. Telp: 021-3923631/
021-3923632
Email: h_tiera@yahoo.com

ABSTRAK

Pemeriksaan *Urinary Bladder Cancer Antigen* (UBC) merupakan salah satu pemeriksaan non-invasif terbaru dalam mendeteksi karsinoma buli dengan mengidentifikasi ekspresi sitokeratin 8 dan 18 di dalam urin. Tujuan penelitian ini adalah uji diagnostik dari pemeriksaan *Rapid UBC* pada populasi Indonesia dengan kecurigaan klinis tumor buli.

Penelitian ini mengevaluasi 21 pasien secara prospektif di rumah sakit pusat rujukan nasional Indonesia pada 2011-2012. Sebagai kriteria inklusi adalah pasien usia di atas 18 tahun dengan *gross hematuria* dan hasil pemeriksaan imajing menunjukkan adanya tumor buli, atau pasien Karsinoma Sel Transisional (KST) buli dengan riwayat reseksi tumor buli habis yang menjalani *follow up* sistoskopi rutin. Kriteria eksklusi meliputi pasien dengan infeksi saluran kemih atau dengan hasil pemeriksaan bakteri tahan asam di urin positif. Pemeriksaan *Rapid UBC* dilakukan sebelum sistoskopi dilakukan. Hasil pemeriksaan selanjutnya dibandingkan dengan hasil sistoskopi dan histopatologi.

Analisis statistik dilakukan dengan perbandingan bivariat menggunakan SPSS v.17.0.

Mayoritas subjek penelitian adalah laki-laki (71,4%). Nilai rerata usia adalah $56,1 \pm 15,4$ tahun. Lima belas pasien (71,4%) memiliki hasil UBC positif, dan 6 pasien (28,6%) memiliki hasil UBC negatif. Di antara pasien dengan hasil positif tersebut, 93,3% memiliki penemuan sistoskopi positif tumor buli dengan hasil histopatologi menunjukkan positif karsinoma sel transisional buli, dan 1 pasien memiliki hasil sistoskopi dan histopatologi negatif. Di antara pasien dengan hasil UBC negatif, 83,3% memiliki hasil sistoskopi positif menunjukkan adanya tumor buli dan hasil histopatologi karsinoma sel transisional buli. Satu pasien memiliki hasil sistoskopi dan histopatologi negatif. Nilai *positif predictive value* pemeriksaan rapid UBC dalam mendeteksi KST buli adalah 93,3% dan nilai *negative predictive value* adalah 16,7%. Sensitivitas rapid UBC dalam penelitian ini sebesar 73,7% dan spesifisitas 50%, $p=0,5$.

Sebagai kesimpulan, pemeriksaan rapid UBC memberikan nilai PPV yang cukup tinggi terkait temuan sistoskopi tumor buli dan hasil histopatologi karsinoma sel transisional buli. Pada penelitian awal ini, pemeriksaan Rapid UBC dapat menjadi pemeriksaan penunjang yang menjanjikan dan berguna untuk evaluasi cepat pada kasus dengan dugaan tumor buli. Dibutuhkan studi lanjutan dengan jumlah sampel yang lebih besar untuk mengevaluasi nilai diagnostik pemeriksaan Rapid UBC.

Kata kunci: karsinoma buli, transisional sel; diagnosis; marker tumor; UBC

PENDAHULUAN

Kanker buli termasuk dalam 10 besar daftar keganasan pada pria di Indonesia, dengan peningkatan angka insiden sebesar 15% per tahun pada dekade terakhir. Di Indonesia, mayoritas kasus kanker buli merupakan jenis karsinoma sel transisional (KST) yang besarnya 78,8% dari seluruh kasus tumor buli.¹ Menurut data Globocan 2008, kanker buli merupakan jenis kanker dengan jumlah insiden kesebelas tertinggi di seluruh dunia, dengan angka insiden ASR (W) 5,3 per 100.000. Dari data tersebut, 90 persen di antaranya merupakan kanker buli dengan jenis karsinoma sel transisional.

Berdasarkan derajat invasinya, kanker buli digolongkan menjadi dua, yaitu kanker buli superfisial atau *non-muscle invasive bladder cancer* (NMIBC) yang dapat diobati dengan *trans-urethral resection* (TUR) disertai atau tanpa pemberian instilasi kemoterapi atau imunoterapi menggunakan *Bacillus Calmette-Guerin* (BCG) ke dalam buli-buli; serta kanker buli invasif atau *muscle invasive bladder cancer* (MIBC) yang ditangani dengan prosedur radikal sistektomi dan diversifikasi urin. Prosedur ini merupakan standar baku emas pada kanker buli-buli *muscle-invasive*

atau *non-muscle invasive* dengan risiko tinggi. Tindakan yang dilakukan meliputi sistektomi *en bloc* dan diseksi kelenjar getah bening (KGB) pelvis.^{2,3}

Diagnosis tumor buli ditegakkan berdasarkan pemeriksaan sitologi urin dan sistoskopi. Pemeriksaan sitologi urin merupakan pemeriksaan standar yang dilakukan sebelum sistoskopi pada pasien dengan kecurigaan menderita tumor buli. Sitologi urin secara mikroskopik mengidentifikasi adanya sel ganas dan abnormal yang terdapat pada urin. Namun, pemeriksaan ini memiliki sensitivitas yang lebih rendah pada kasus *low grade* tumor. Hasil pemeriksaannya juga sangat bergantung pada pengalaman patolog yang melakukan pemeriksaan. Saat ini, sistoskopi merupakan pemeriksaan *Gold Standard* untuk diagnosis dan *follow up* kasus tumor buli. Meskipun sistoskopi memiliki sensitivitas dan spesifisitas yang tinggi, pemeriksaan ini bersifat invasif, relatif mahal, dan tidak nyaman untuk pasien. Hal ini mendorong pencarian alternatif pemeriksaan baru untuk mendeteksi tumor buli, antara lain penggunaan tumor marker urin. Salah satu pemeriksaan yang bersifat non-invasif, mudah dilakukan, dan mempunyai nilai sensitivitas serta spesifisitas yang tinggi adalah pemeriksaan *Urinary Bladder Cancer Antigen (UBC)*.

MATERI DAN METODE

Penelitian ini merupakan uji diagnostik UBC *Rapid test* (sitokeratin 8/18) secara prospektif untuk mendeteksi karsinoma kandung kemih yang dibuktikan dengan sistoskopi dan pemeriksaan histopatologi. Penelitian dilakukan di Departemen Urologi FKUI-RSUPN CM dan dilakukan pada 2011-2012. Kriteria inklusi pada penelitian ini adalah pasien laki-laki atau perempuan berusia di atas 18 tahun dengan gejala *gross hematuria* dan hasil pemeriksaan imaging menunjukkan adanya tumor buli, atau pasien KST buli dengan riwayat reseksi tumor buli habis sebelumnya yang menjalani *follow up* sistoskopi rutin. Kriteria eksklusi meliputi pasien dengan infeksi saluran kemih atau dengan hasil pemeriksaan bakteri tahan asam di urin positif.

Pemeriksaan urin *Rapid UBC* dilakukan dengan mengambil sampel urin pasien di kamar operasi sebelum tindakan sistoskopi dilakukan. Hasil pemeriksaan selanjutnya dibandingkan dengan hasil sistoskopi dan histopatologi. Apabila hasil temuan sistoskopi menunjukkan adanya tumor buli atau lesi yang dicurigai suatu keganasan buli, tindakan dilanjutkan dengan "*transurethral resection of bladder*

tumor” atau biopsi untuk mendapatkan hasil konfirmasi temuan histopatologi tumor. Pada kasus dengan hasil temuan sistoskopi negatif, tidak dilakukan pemeriksaan biopsi. Data penelitian diolah dengan menggunakan SPSS v.17.0, sedangkan analisis statistik dilakukan secara bivariat menggunakan uji *chi-square*.

HASIL

Jumlah subjek penelitian 21 orang, terdiri dari 15 orang laki-laki (71,4%) dan 6 orang perempuan (28,6%). Rentang umur subjek penelitian ini adalah 29 – 83 tahun, dengan rerata usia 56,1 ± 15,42 tahun.

Tabel 1: Karakteristik subjek penelitian

Karakteristik Subjek	Nilai
Jenis Kelamin	
Laki-laki	15 (71,4%)
Perempuan	6 (28,6%)
Total	21 (100%)
Rerata usia	56,1 ± 15,42 tahun

Sebanyak lima belas pasien (71,4%) memiliki hasil Rapid UBC positif, dan 6 pasien (28,6%) dengan hasil UBC negatif. Dari 15 pasien dengan hasil positif tersebut, 14 pasien (93,3%) di antaranya memiliki penemuan sistoskopi positif tumor buli dengan hasil histopatologi menunjukkan positif karsinoma sel transisional buli, dan 1 pasien (6,7%) dengan hasil penemuan sistoskopi negatif. Pada kelompok pasien dengan hasil Rapid UBC negatif, dari total 6 pasien, 5 di antaranya (83,3%) memiliki hasil sistoskopi positif adanya tumor buli dan hasil histopatologi karsinoma sel transisional buli, serta satu pasien dengan hasil sistoskopi negatif.

Tabel 2: Modalitas gabungan

	Total (n=21)
Hasil UBC	
Positif	15 (71,4%)
Negatif	6 (28,6%)
Sistoskopi	
Positif	19 (90,4%)
Negatif	2 (9,6%)
Histopatologi	
Positif	19 (90,4%)

Tidak dilakukan	2 (9,6%)
Modalitas gabungan	
UBC positif	N=15
Sistoskopi (+), Histopatologi (+)	14 (93,3%)
Sistoskopi (-), Histopatologi (-)	1 (6,7%)
UBC negative	N=6
Sistoskopi (+), Histopatologi (+)	5 (83,3%)
Sistoskopi (-), Histopatologi (-)	1 (16,7%)

Tabel 3: Krostabulasi hasil UBC dengan sistoskopi

UBC \ Sistoskopi	Sistoskopi		Total
	Positif	Negatif	
Positif	14	1	15
Negatif	5	1	6
Total	19	2	21

Tabel 4: Performa diagnostik UBC® Rapid

	Pemeriksaan UBC
Sensitivitas	73,7%
Spesifisitas	50%
Positive Predictive Value	93,3%
Negative Predictive Value	16,7%

Dari krostabulasi hasil UBC dengan hasil sistoskopi didapatkan perhitungan sensitivitas rapid UBC dalam penelitian ini sebesar 73,3%; dengan spesifisitas 50%. Nilai *positif predictive value* pemeriksaan rapid UBC dalam mendeteksi KST buli adalah 93,3% dan nilai *negative predictive value* 16,7%.

DISKUSI

Berbagai pemeriksaan menggunakan *marker* urin saat ini banyak dikembangkan sebagai alternatif pemeriksaan sitologi urin dan sistoskopi dalam mendeteksi tumor buli. Beberapa di antaranya adalah tes *bladder tumor antigen* (BTA), antigen M 344, *nuclear matrix protein 22* (NMP-22), aktivitas ribonuklear protein telomerase, *fibrin/fibrinogen degradation products*, dan sitokeratin.⁴

Tes *bladder tumor antigen* (BTA) mendeteksi *human complement factor H-related protein* (hCFHrp) yang diproduksi oleh sel tumor kandung kemih dan diekspresikan di urin. *Pemeriksaan NMP-22* mengidentifikasi ekspresi *Nuclear matrix protein* yang merupakan struktur nukleoskeletal yang berperan pada replikasi DNA, transkripsi, proses RNA, dan ekspresi gen. *Pemeriksaan Telomerase* mendeteksi

aktivitas telomerase yang diekspresikan semua derajat karsinoma urotelial di urin. Keganasan kandung kemih juga akan meningkatkan ekskresi FDP di urin.⁴

Sitokeratin merupakan protein keratin yang mengandung filamen intermediet dan terdapat di sitoskeleton intrasitoplasmik jaringan epitel. Ada dua tipe sitokeratin, yaitu tipe I sitokeratin asam dan tipe II sitokeratin basa atau netral. Sitokeratin biasanya ditemukan berpasangan, terdiri dari sitokeratin tipe I dan II. Sitokeratin basa atau netral terdiri dari CK1, CK2, CK3, CK4, CK5, CK6, CK7, CK8, dan CK9. Sitokeratin asam terdiri dari CK 10, CK12, CK13, CK14, CK 16, CK17, CK18, CK19, dan CK20. Ekspresi sitokeratin tersebut spesifik untuk organ atau jaringan tertentu. Contohnya, CK20 diekspresikan di traktus gastrointestinal (tabel 5)). Subset sitokeratin tergantung pada tipe epitel, saat terjadinya diferensiasi terminal, dan stadium perkembangan, sehingga epitel dapat diklasifikasikan berdasarkan profil ekspresi sitokeratinnya.⁵

Tabel 5: Daftar sitokeratin dan jenis epitelnya

Sitokeratin	Tipe epitel
Sitokeratin 4	<ul style="list-style-type: none"> Epitel skuamous non-keratinisasi, termasuk kornea dan epitel transisional
Sitokeratin 7	<ul style="list-style-type: none"> Epitel glandular Epitel transisional dan karsinoma transisional
Sitokeratin 8	<ul style="list-style-type: none"> Epitel glandular traktus gastrointestinal, urogenital, respiratori, sel endokrin dan eksokrin, sel mesotelial Adenokarsinoma dari traktus gastrointestinal, urogenital, respiratori, sel endokrin dan eksokrin, sel mesotelial
Sitokeratin 10	<ul style="list-style-type: none"> Epitel keratin bertingkat Karsinoma sel skuamosa dengan diferensiasi tinggi
Sitokeratin 13	<ul style="list-style-type: none"> Epitel skuamosa non-keratinisasi, kecuali kornea
Sitokeratin 14	<ul style="list-style-type: none"> Epitel kombinasi dan epitel bertingkat lapisan basal
Sitokeratin 18	<ul style="list-style-type: none"> Epitel kelenjar traktus gastrointestinal, respiratori, urogenital, sel endokrin dan eksokrin, sel mesotelial Adenokarsinoma dari sel traktus gastrointestinal, respiratori, urogenital, sel endokrin dan eksokrin, sel mesotelial
Sitokeratin 19	<ul style="list-style-type: none"> Epitel glandular Karsinoma Tidak bereaksi dengan hepatosit dan karsinoma hepatoselular
Sitokeratin 20	<ul style="list-style-type: none"> Epitel glandular. Signet ring round clear cells Tumor stromal gastrointestinal

Sitokeratin 8, 18, 19, dan 20 banyak dihubungkan dengan karsinoma kandung kemih. CYFRA 21-1

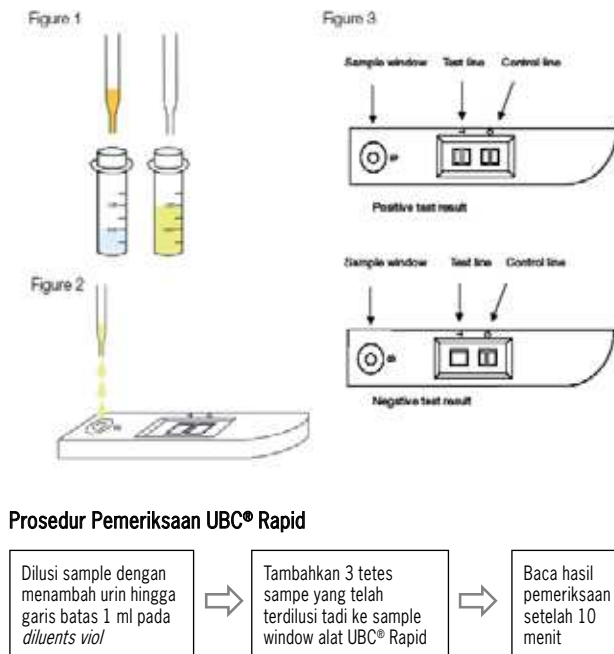
mendeteksi fragmen sitokeratin 19. *Tissue polypeptide antigen* mendeteksi sitokeratin 8,18 dan 19. *Urinary bladder cancer* (UBC) mendeteksi sitokeratin 8 dan 18.⁶

Penelitian ini ditekankan pada pemeriksaan UBC antigen. Pemeriksaan UBC tersedia dalam 2 bentuk: UBC ELISA dan IRMA yang merupakan uji biokimia molekuler kompleks yang harus dilakukan di laboratorium khusus, serta *UBC Rapid* di mana pemeriksaan dilakukan dengan *test pack* sederhana yang dapat dilakukan langsung di tempat perawatan atau poliklinik (*point of care*). Penelitian ini secara khusus membahas mengenai pemeriksaan *UBC Rapid*. Keuntungan pemeriksaan ini adalah non-invasif, mudah dilakukan, memberikan hasil yang relatif cepat (10 menit), dengan nilai sensitivitas dan spesifisitas yang cukup tinggi.

Pemeriksaan UBC® Rapid didasarkan pada *immunochromatography*. Alat pemeriksaan ini terdiri dari membran *chromatographic* dengan 2 zona antibodi, *sample pad*, *conjugate pad*, dan *absorbent pad*. Partikel emas digunakan sebagai reagen konjugat. Tes ini dilakukan dengan menambahkan 3 tetes sampel urin yang sudah terdilusi ke *sample window* alat UBC® Rapid. Urin sampel akan melewati filter dan diserap oleh membran di mana urin akan kontak dengan berbagai zona reagen. Pada zona pertama, konjugat direhidrasi dan sampel urin yang mengandung fragmen cytokeratin 8/18 akan bereaksi dengan antibodi spesifik yang telah dilabel dengan emas dan membentuk kompleks. Kompleks ini akan bermigrasi ke zona reaksi pertama, yang merupakan garis tes (T), di mana kompleks tersebut akan berikatan dengan antibodi spesifik lain membentuk sebuah *sandwich* antara dua antibodi dan fragmen cytokeratin, lalu tampak sebagai garis yang menandakan hasil positif. Antibodi berlabel emas yang berlebihan akan bergerak lebih jauh ke zona reaksi kedua, garis *control* (C), di mana akan berikatan dengan anti-antibodi tikus dan membentuk garis kedua, yang merupakan kontrol internal.⁷

Sebelum melakukan interpretasi hasil, area di belakang peralatan UBS harus bersih dan tidak menyulitkan interpretasi. Kemunculan garis di area T dan C menunjukkan hasil yang positif. Kemunculan satu garis kontrol menunjukkan hasil negatif. Garis kontrol harus selalu muncul untuk menandakan bahwa *UBC® Rapid test* bekerja dengan baik. Jika garis kontrol tidak muncul maka hasil tes dikatakan tidak valid. Perbedaan intensitas warna antara dua garis tidak mempengaruhi hasil pembacaan. Begitu

pula warna yang samar menunjukkan hasil yang positif. Suhu yang panas ($>40^{\circ}\text{C}$) dapat mempengaruhi proses migrasi dan dapat menyebabkan hasil positif palsu.⁷



Gambar 1: Prosedur pemeriksaan UBC® Rapid⁷

Berbagai penelitian telah dilakukan untuk menilai sensitivitas dan spesifisitas pemeriksaan UBC, baik untuk mendeteksi kanker buli primer maupun kasus rekuren. Sensitivitas yang dilaporkan bervariasi antara 12-89,5% dan spesifisitas berkisar antara 40-92%. Giannopoulos *et al.*, dalam studinya mengatakan bahwa pemeriksaan UBC merupakan marker yang baik untuk mendeteksi kanker buli jika dibandingkan dengan NMP22 dan BTA stat. Hal ini didasarkan pada sensitivitas dan spesifitasnya yang tinggi untuk mendeteksi tumor stadium dan grade rendah (80,5% dan 80,2%, $p=0,001$).⁸ Sanchez-carbayo *et al.*, dalam studi inisialnya mengenai performa diagnostik UBC antigen untuk mendeteksi KST buli mengatakan bahwa UBC antigen merupakan tumor marker yang potensial untuk mendeteksi karsinoma sel transisional buli dengan sensitivitas 87% dan spesifisitas 86,8%.⁹ Radkhah *et al.*, dalam studinya membandingkan pemeriksaan UBC antigen dengan sitologi mendapatkan bahwa sensitivitas dan spesifisitas pemeriksaan UBC antigen sebesar 53,3% dan 40%.¹⁰ Bila dibandingkan dengan sitologi (sensitivitas 17,3% dan spesifisitas 88,2%), pemeriksaan antigen UBC lebih sensitif, namun masih kurang dalam spesifisitas ($P<0,001$).

Pada penelitian lainnya, Sullivan *et al.*, menunjukkan sensitivitas 12-79% dan spesifitas 63-79%.¹¹ Secara umum, jika dibandingkan dengan marker kanker buli lain, pemeriksaan UBC mempunyai sensitivitas yang lebih rendah dan tidak mempunyai nilai diagnostik yang cukup untuk mendeteksi kanker buli. Schroeder *et al.*, dalam studinya menunjukkan bahwa UBC Rapid memiliki sensitivitas dan spesifitas yang paling rendah untuk mendeteksi kanker buli jika dibandingkan dengan pemeriksaan asam hialuronat-hialuronidase, sitologi, BT-stat, dan Hemastix, dengan sensitivitas 35,5% dan spesifisitas 75%.¹² Pada penelitian Eissa *et al.*, didapatkan UBC memiliki sensitivitas terbaik ketiga setelah sitologi dan NMP 22 dengan sensitivitas 67% dan spesifisitas 80,8%.¹³ Bahkan, menurut Heicappel *et al.*, UBC antigen dalam bentuk yang sekarang belum dapat digunakan untuk deteksi keganasan buli.¹⁴

Sementara itu, penelitian lain menunjukkan bahwa sistoskopi masih belum tergantikan untuk pemeriksaan karsinoma buli dengan sensitivitas antara 48,7-74,2% dan spesifisitas 72-90%.¹⁵⁻¹⁸

Pada penelitian ini didapatkan 15 pasien (71,4%) memiliki hasil UBC positif dan 6 pasien (28,6%) memiliki hasil UBC negatif. Di antara pasien dengan hasil positif tersebut, 14 pasien memiliki penemuan sistoskopi positif tumor buli dengan hasil histopatologi menunjukkan positif karsinoma sel transisional buli, dan satu pasien memiliki hasil sistoskopi negatif (*false positif*). Hal ini mungkin dikarenakan kontaminasi darah. Dalam sebuah studi dikatakan bahwa hasil *false positive* pada pemeriksaan UBC antigen bisa didapatkan akibat *cross-reactivity* karena haematuria (minimal mikrohaematuria dengan densitas 150 eritrosit/ μl).¹⁹

Diantara pasien dengan hasil UBC negatif, lima pasien memiliki hasil sistoskopi positif menunjukkan adanya tumor buli dan hasil histopatologi karsinoma sel transisional buli (*false negative*); serta satu pasien memiliki hasil sistoskopi dan histopatologi negatif. Hasil *false negative* bisa disebabkan oleh faktor *human error* seperti kesalahan dalam pengolahan dan pencampuran sampel urin dengan reagen, urin yang diambil bukan *mid stream*, pengambilan spesimen melalui kateter urin, sampel yang dibiarkan terbuka terlalu lama sebelum dilakukan uji (sampel urin yang diambil dan tidak memungkinkan untuk langsung diperiksa harus disimpan dalam kulkas dengan suhu $2-8^{\circ}\text{C}$) atau pembacaan interpretasi hasil yang terlalu cepat (< 10 menit).⁷

Sensitivitas rapid UBC dalam penelitian ini sebesar 73,7% dan spesifisitas 50%. Nilai sensitivitas

dan spesifisitas pada penelitian ini yang lebih rendah bila dibandingkan penelitian lain dapat disebabkan jumlah sampel yang relatif kecil (N=21). Namun, nilai *positif predictive value* sebesar 93,3% dengan *negative predictive value* 16,7% menunjukkan pemeriksaan UBC antigen memiliki potensi yang besar sebagai pemeriksaan penunjang tambahan, bukan untuk menggantikan peran sitologi ataupun sistoskopi sebagai baku emas.

KESIMPULAN

Pada penelitian awal ini, Rapid UBC dapat menjadi pemeriksaan penunjang tambahan yang menjanjikan dan berguna untuk evaluasi cepat pada kasus dengan dugaan tumor buli. Peran sistoskopi sebagai pemeriksaan baku emas pemeriksaan tumor buli belum tergantikan.

SARAN

Diperlukan studi lebih lanjut dengan jumlah sampel yang lebih besar untuk menilai performa diagnostik pemeriksaan UBC Rapid dalam mendeteksi karsinoma sel transisional buli.

DAFTAR PUSTAKA

1. Umbas R. Kanker buli-buli: pengalaman 10 tahun dari dua rumah sakit dengan pelayanan tersier di Indonesia. *J I Bedah Indones*.2007;35(1):17 - 21.
2. Stein JP, Lieskovsky G, Cote R. Radical Cystectomy in the Treatment of Invasive Bladder Cancer: Long-Term Results in 1,054 Patients. *J Clin Oncol*. 2001;19(3):666 - 75.
3. Liedberg F. Early Complications and Morbidity of Radical Cystectomy. *Eur Urol*. 2010;S9:25 - 30
4. Burchardt M, Burchardt T, Shabsigh A, Taille ADL, Benson MC, Sawczuk I. Current concepts in biomarker technology for bladder cancers. *Clin Chem*. 2000;46(5):595-605
5. Moll, R., Divo, M., Langbein, L. The human keratins: biology and pathology. *Histochem Cell Biol* 2008 129:705–733.
6. Carbayo MS, Herrero E, Megjaz J, Mira A, Soria F. Comparative sensitivity of urinary cyfra 21-1, urinary bladder cancer antigen, tissue polypeptide antigen and NMP 22 to detect bladder cancer. *J Urol*. 1999;162:1951-6
7. IDL Biotech. 2010. UBC Rapid for urinary bladder cancer detection [Brochure]. Retrieve from: <http://www.idl.se/UL/File/UBC20Rapid2091-657-02.pdf>
8. Giannopoulos, A., Manousakas, T., Gounari, A., Constantinides, C., Choremi-Papadopoulou, Dimopoulos,C. Comparative evaluation of the diagnostic performance of the BTA stat test, NMP22 and urinary bladder cancer antigen for primary and recurrent bladder tumors. *J Urol* 2001; 166: 470-475.
9. Sánchez-Carbayo, M., Herrero, E., Megias, J., Mira, A., Soria, F. Comparative sensitivity of urinary CYFRA 21-1, urinary bladder cancer antigen, tissue polypeptide antigen and NMP22 to detect bladder cancer. *J Urol* 1999; 162: 1951-1956
10. Radkhah K, Nowroozi MR, Jabalameli P. Sensitivity and specificity of urinary bladder cancer antigen for diagnosis of bladder tumor; a comparative study with urinary cytology. *Act Med Iran* 2005; 43(3): 169-172
11. Sullivan PS, Chan JB, Levin MR, Rao J. Urine cytology and adjunct markers for detection and surveillance of bladder cancer. *Am J Transl Res*, 2010;2(4):12-440
12. Schroeder GL, Lorenzo-Gomez, MF, Hautmann, SH, Friedrich, MG, Ekici, S, Huland, H, Lokeshwar V. A side by side comparison of cytology and biomarkers for bladder cancer detection. *J Urol* 2004; 172:1123-1126.
13. Eissa, S., Swellam, M., Sadek, M., Mourad, M.S., Ahmady, O.E., Khalifa, A. Comparative evaluation of the nuclear matrix protein, fibronectin, urinary bladder cancer antigen and voided urine cytology in the detection of bladder tumors. *J Urol* 2002; 168: 465-469.
14. Heicappell, R., Schostak, M., Müller, M., Müller, K. Evaluation of urinary bladder cancer antigen as a marker for diagnosis of transitional cell carcinoma of the urinary bladder. *Scand J Clin Lab Invest* 2000; 60: 275-282.
15. Babjuk, M., Kostirova, M., Mudra, K., Pecher, S., Smolova, H., Pecan, L., Ibrahim, Z., Dvoracek, J., Jarolim, L., Novak, J., Zima, T. Qualitative and quantitative detection of urinary human complement factor H-related protein (BTA stat and BTA TRAK) and fragments of cytokeratins 8, 18 (UBC Rapid and UBC IRMA) as markers for transitional cell carcinoma of the bladder. *Eur Urol* 2002; 41: 34-39.
16. Boman, H., Hedelin, H., Holmäng, S. Four bladder tumor markers have a disappointingly low sensitivity for small size and low grade recurrence. *J Urol* 2002; 167: 80-83.
17. Mian, C., Lodde, M., Haitel, A., Egarter Vigl, E., Marberger, M., Pycha, A. Comparison of two qualitative assays, the UBC Rapid test and the BTA stat test, in the diagnosis of urothelial cell carcinoma of the bladder. *Urol* 2000; 56: 228-231.
18. Shoshtari MAZ, Soleimani M, Moslemi M. Comparative evaluation of urinary bladder cancer antigen and urine cytology in the diagnosis of bladder cancer. *Urol J*, 2005;2(3):137-40
19. Lüdecke, G., Pilatz, A., Hauptmann, A., Bschiepfer, T., Weidner, W. Comparative analysis of sensitivity to blood in the urine for urine-based point-of-care assays (UBC Rapid, NMP22 BladderCheck and BTA-Stat) in primary diagnosis of bladder carcinoma. Interference of blood on the results of urine-based POC tests. *Anticancer Res* 2012; 32: 2015-2018.