

# INDONESIAN JOURNAL OF CANCER

Volume 9 • No. 3 • July - September 2015

ISSN 1978 - 3744

Published every 3 month

- Trust Board :** Vice President of "Dharmais" Cancer Hospital  
**Board of Direction :** HRD and Education Director  
Medical and Treatment Director  
General and Operational Director  
Finance Director
- President :** Dr. dr. M. Soemanadi, Sp. OG  
**Finance :** dr. Sariasih Arumdati, MARS  
**Secretary :** dr. Kardinah, Sp. Rad  
**Artistic :** dr. Edy Soeratman, Sp. P  
**Production Manager :** dr. Zakifman Jack, Sp. PD, KHOM  
**Chief Editor :** dr. Nasdaldy, Sp. OG  
**Editor-in-Chief :** dr. Chairil Anwar, Sp. An (Anesthesiologist)  
**Editor :** dr. Bambang Dwipoyono, Sp. OG (Gynecologist)  
1. Dr. dr. Fielda Djuita, Sp. Rad (K) Onk Rad (Radiation Oncologist)  
2. dr. Kardinah, Sp. Rad (Diagnostic Radiology)  
3. Dr. dr. Dody Ranuhardy, Sp. PD, KHOM (Medical Oncologist)  
4. dr. Ajoedi, Sp. B, KBD (Digestive Surgery)  
5. dr. Edi Setiawan Tehuteru, Sp. A, MHA (Pediatric Oncologist)  
**Editorial Coordinator :** dr. Edy Soeratman, Sp. P (Pulmonologist)  
**Peer-Reviewer :** 1. Prof. dr. Sjamsu Hidajat, SpB KBD  
2. Prof. dr. Errol Untung Hutagalung, SpB , SpOT  
3. Prof. dr. Siti Boedina Kresno, SpPK (K)  
4. Prof. Dr. dr. Andrijono, SpOG (K)  
5. Prof. Dr. dr. Rianto Setiabudy, SpFK  
6. Prof. dr. Djajadiman Gatot, SpA (K)  
7. Prof. dr. Sofia Mubarika Haryana, M. Med. Sc, Ph.D  
8. Prof. Dr. Maksun Radji, M. Biomed., Apt  
9. Prof. dr. Hasbullah Thabrany, MPH, Dr. PH  
10. Prof. dr. Rainy Umbas, SpU (K), PhD  
11. Prof. Dr. Endang Hanani, M. Si  
12. Prof. Dr. dr. Moh Hasan Machfoed, SpS (K), M.S  
13. Prof. Dr. dr. Nasrin Kodim, MPH  
14. Prof. Dr. dr. Agus Purwadianto, SH, MSi, SpF (K)  
15. Dr. dr. Aru Sudoyo, SpPD KHOM  
16. dr. Elisna Syahrudin, PhD, SpP(K)  
17. Dr. dr. Sutoto, M. Kes  
18. dr. Nuryati Chairani Siregar, MS, Ph.D, SpPA (K)  
19. dr. Triono Soendoro, PhD  
20. Dr. dr. Dimyati Achmad, SpB Onk (K)  
21. Dr. dr. Noorwati S, SpPD KHOM  
22. Dr. dr. Jacub Pandelaki, SpRad (K)  
23. Dr. dr. Sri Sukmaniah, M. Sc, SpGK  
24. Dr. dr. Slamet Iman Santoso, SpKJ, MARS  
25. Dr. dr. Fielda Djuita, SpRad (K) Onk Rad  
26. Dr. Monty P. Satiadarma, MS/AT, MCP/MFCC, DCH  
27. dr. Ario Djatmiko, SpB Onk (K),  
28. dr. Siti Annisa Nuhoni, SpRM (K)  
29. dr. Marlinda A. Yudharto, SpTHT-KL (K)  
30. dr. Joedo Prihartono, MPH  
31. Dr. Bens Pardamean

Accredited No.: 422/AU/P2MI-LIPI/04/2012

## Secretariat:

Rumah Sakit Kanker "Dharmais" (Pusat Kanker Nasional)  
Ruang Indonesian Journal of Cancer Gedung Litbang Lt. 3  
Jl. Letjen S. Parman Kav. 84-86, Slipi, Jakarta 11420  
Tel. (021)5681570 (ext. 2372) Fax. (021)56958965  
E-mail: journal.cancer@gmail.com  
Website: www.indonesianjournalofcancer.org

Published by:



## Pedoman bagi Penulis

### Ruang Lingkup

Majalah ilmiah *Indonesian Journal of Cancer* memuat publikasi naskah ilmiah yang dapat memenuhi tujuan penerbitan jurnal ini, yaitu menyebarkan teori, konsep, konsensus, petunjuk praktis untuk praktek sehari-hari, serta kemajuan di bidang onkologi kepada dokter yang berkecimpung di bidang onkologi di seluruh Indonesia. Tulisan hekdaknya memberi informasi baru, menarik minat dan dapat memperluas wawasan praktisi onkologi, serta member alternatif pemecahan masalah, diagnosis, terapi, dan pencegahan.

### Bentuk Naskah

Naskah disusun menggunakan bahasa Indoensia, diketik spasi ganda dengan garis tepi minimum 2,5 cm. Panjang naskah tidak melebihi 10 halaman yang dicetak pada kertas A4 (21 x 30 cm). Kirimkan 2 (dua) kopi naskah beserta CD-nya atau melalui e-mail.

Naskah dikirim ke:

RS. Kanker Dharmais, Ruang Instalasi Gizi, Lt. 1  
Jl. S. Parman Kav. 84-86, Slipi, Jakarta 11420  
Telp.: 021 581570-71 Ext. 2115 atau 021 5695 8965  
Fax.: 021 5695 8965  
E-mail: info@indonesianjournalofcancer.org

### Judul dan Nama Pengarang

Judul ditulis lengkap dan jelas, tanpa singkatan. Nama pengarang (atau pengarang-pengarang) ditulis lengkap disertai gelar akademiknya, institusi tempat pengarang bekerja, dan alamat pengarang serta nomor telepon, faksimili, atau *e-mail* untuk memudahkan korespondensi.

### Abstrak

Naskah tinjauan pustaka dan artikel asli hendaknya disertai abstrak berbahasa Indonesia dan Inggris, ditulis pada halaman pertama di bawah nama dan institusi. Panjang abstrak 100-150 kata untuk naskah panjang atau 50-100 kata untuk naskah pendek.

### Tabel dan Gambar

Tabel harus singkat dan jelas. Judul table hendaknya ditulis di atasnya dan catatan di bawahnya. Jelaskan semua singkatan yang dipergunakan. Gambar hendaknya jelas dan lebih disukai bila telah siap untuk dicetak. Judul gambar ditulis di bawahnya.

Asal rujukan table atau gambar dituliskan di bawahnya. Tabel dan gambar hendaknya dibuat dengan program Power Point, Free Hand, atau Photoshop, (mengggunakan format jpeg).

### Daftar Pustaka

Rujukan di dalam nas (teks) harus disusun menurut angka sesuai dengan urutan pemanpilannya di dalam nas, dan ditulis menurut sistem Vancouver. Untuk singkatan nama majalah ikutilah *List of Journal Indexed in Index Medicus*. Tuliskan sebua nama pengarang bila kurang dari tujuh. Bila tujuh atau lebih, tuliskan hanya 3 pengarang pertama dan tambahkan dkk. Tuliskan judul artikel dan halaman awal-akhir. Akurasi data dan kepastakaan menjadi tanggung jawab pengarang.

### Jurnal

1. *Naskah dalam majalah/jurnal*  
Gracey M. The contaminated small-bowel syndrome: pathogenesis, diagnosis, and treatment. *Am J Clin Nutr* 1979; 32:234-43.

2. *Organisasi sebagai pengarang utama*  
Direktorat Jenderal PPM & PLP, Departemen Kesehatan Republik Indonesia. Pedoman pengobatan malaria. *Medika* 1993; 34:23-8.
3. *Tanpa nama pengarang*  
Imaging of sinusitis [editorial]. *Ped Infect J* 1999; 18:1019-20.
4. *Suplemen*  
Solomkim JS, Hemsel DL, Sweet R, dkk. Evaluation of new infective drugs for the treatment of intrabdominal infections. *Clin Infect Dis* 1992, 15 Suppl 1:S33-42.

### Buku dan Monograf

1. *Penulis pribadi*  
Banister BA, Begg NT, Gillespie SH. *Infectious Disease*. Edisi pertama. Oxford: Blackwell Science; 1996.
2. *Penulis sebagai penyunting*  
Galvani DW, Cawley JC, Penyunting. *Cytokine therapy*. New York: Press Syndicate of University of Cambridge; 1992.
3. *Organisasi sebagai penulis dan penerbit*  
World Bank. *World development report 1993; investing in health*. New York: World Bank; 1993.
4. *Bab dalam buku*  
Loveday C. *Virology of AIDS*. Dalam: Mindel A, Miller R, penyunting. *AIDS, a pocket book of diagnosis and management*. Edisi kedua. London: Arnold Holder Headline Group; 1996. H. 19-41.
5. *Attention: konferensi*  
Kimura J, Shibasaki H, penyunting. *Recent advanced in clinical neurophysiology*. Presiding dari the 10<sup>th</sup> International 15-19 Oktober 1995.
6. *Naskah konferensi*  
Begston S, Solheim BG, *Enforcement of data protection, privacy and security in medical informatics*. Dalam : Lun KC, Degoultet P, Piemme TE, Reinhoff o, penyunting *MEDINFO 92*. Presiding the 7<sup>th</sup> World Congress on Medical Informatics: Sep 6-10, 1992; Genewa, Swiss. Amsterdam: North Holland; 1993. H. 1561-5.
7. *Laporan ilmiah*  
Akutsu T. *Total heart replacement device*. Bethesda: National Institute of Health, Nation Heart and Lung Institute; 1974 Apr. Report No: NHH-NHL1-69-2185-4.
8. *Disertasi*  
Suyitno RH. *Pengamatan vaksinasi dalam hubungannya dengan berbagai tingkat gizi [disertasi]*. Semarang: Fakultas Kedokteran Universitas Diponegoro, 1983.

### Publikasi lain

1. *Naskah dalam Koran*  
Bellamy C. Gizi bayi adalah investasi masa depan. *Kompas* 26 Januari 2000; hal 8 kolom 7-8.
2. *Naskah dari audiovisual*  
*AIDS epidemic: the physician's role [rekaman video]*. Cleveland: Academy of Medicine of Cleveland, 1987.
3. *Naskah belum dipublikasi (sedang dicetak)*  
Connellv KK. *Febrile neutrDpenia*. *J Infect Dis*. In press.
4. *Naskah Jurnal dalam bentuk elektronik*  
Morse SS. *Factors in the emergence of infectious disease*. *Emerg Infect Dis* [serial online] Jan-Mar 1995 [cited 5 Jan 1996] 1910: [24 screen]. Didapat dari URL: <http://www.cdc.gov/ncidod/EID/eid.htm>.
5. *Monograf dalam format elektronik*  
CDI. *LiniGiiil dermatology illustrated [monograph pada enROM]*. Reeves JRT, Maibach H, CMEAMultimedia Lnnip, produser, edisi ke-2. Versi 2.0. San Diego: CMEA; 1995.
6. *Naskah dari file computer*  
*Hemodynamics III: the ups and down of hemodynamics [program computer]*. Versi 2.2. Orlando (FL); Computerized Educational System; 1993.

# INDONESIAN JOURNAL OF CANCER



Volume 9 • No. 3 • July - September 2015

Published every 3 month

---

## Daftar Isi

- 99 – 103 Hubungan antara Ekspresi mRNA Gen Epidermal Growth Factor Receptor (EGFR) dengan Penurunan Kadar  $\beta$ -hCG Serum Pasca-evakuasi Mola Hidatidosa Komplit  
(*LAURENS DAVID PAULUS, YUDI MULYANA HIDAYAT, SUPRIADI GANDAMIHARDJA*)
- 105 – 110 Profil Pasien Kanker Payudara di Rumah Sakit Onkologi Surabaya, 2014  
(*LOELITA MARCELIA LUMINTANG, ADI SUSANTO, RAISSA GADRI, ARIO DJATMIKO*)
- 111 – 117 Pemahaman Perawat Mengenai Medication Errors di Bangsal Perawatan Kanker Anak RSUP Dr. Sardjito  
(*SRI MULATSIH, IWAN DWIPRAHASTO, SUTARYO*)
- 119 – 125 Koagulasi Intravaskuler Diseminata pada Kanker  
(*ANDREE KURNIAWAN, NATA PRATAMA HARDJO LUGITO*)
- 127 – 132 Cancer Stem Cell-Targeted Therapy: Harapan Baru Terapi Kanker  
(*I GUSTI AYU ARTINI*)
- 133 – 138 Schwannoma Nervus Ulnaris  
(*ACHMAD FAUZI KAMAL, HENDRA MASKA*)

# Schwannoma Nervus Ulnaris

ACHMAD FAUZI KAMAL,<sup>1\*</sup> HENDRA MASKA<sup>1</sup>

<sup>1</sup>Departmen Orthopaedi dan Traumatologi Rumah Sakit Umum Pusat Nasional Ciptomangunkusumo/Fakultas Kedokteran Universitas Indonesia, Jakarta, Indonesia \*Corresponding author

Diterima: 23 Juli 2015; Direview: 25 Juli 2015; Disetujui: 12 Agustus 2015

## ABSTRACT

*Ulnar nerve schwannoma is a rare peripheral nerve tumor. Accurate preoperative diagnosis is very important to evaluate the involvement of certain peripheral nerve and surgical planning. MRI is very important investigation for diagnosis before surgery. Surgical management principle in this case is to remove the tumor mass and preserve main ulnar nerve.*

**Keyword:** schwannoma, tumor, peripheral nerve

## ABSTRAK

Schwannoma nervus ulnaris merupakan tumor saraf tepi yang jarang ditemukan. Diagnosis yang akurat sebelum pembedahan sangat penting untuk menilai keterlibatan saraf tepi tertentu dan merencanakan tindakan pembedahan. MRI merupakan pemeriksaan penunjang yang sangat bermanfaat untuk menegakkan diagnosis sebelum pembedahan. Prinsip penatalaksanaan bedah pada kasus ini adalah mengangkat massa tumor dan mempertahankan serabut utama nervus ulnaris.

**Kata Kunci:** schwannoma, tumor, saraf tepi

## PENDAHULUAN

Tumor saraf tepi primer pada ekstremitas atas merupakan tumor jaringan lunak yang sangat jarang, hanya mencakup sekitar 5% dari seluruh tumor jaringan lunak pada ekstremitas atas.<sup>1</sup> Schwannoma merupakan tumor saraf tepi yang tersering. Schwannoma adalah tumor non-invasif yang berasal dari sarung saraf tepi dan dibungkus oleh epineurium.<sup>2</sup> Tumor ini biasanya tumbuh secara lambat dan tidak menunjukkan gejala nyeri selama bertahun-tahun sampai diagnosis ditegakkan. Schwannoma dapat membesar hingga berukuran 4 cm sebelum menimbulkan gejala akibat penekanan terhadap saraf.<sup>1-3</sup>

Schwannoma lebih sering ditemukan pada kompartemen fleksor dibandingkan ekstensor; dan angka kejadiannya pada ekstremitas atas dua kali lebih sering dibandingkan dengan ekstremitas bawah. Kasus schwannoma biasanya ditemukan pada pasien usia 30 sampai 60 tahun, dan tidak terdapat perbedaan predileksi berdasarkan ras tertentu.<sup>1-3</sup>

Pada tulisan ini kami laporkan sebuah kasus schwannoma nervus ulnaris pada wanita 22 tahun. Pasien telah menjalani serangkaian pemeriksaan penunjang dan pembedahan dengan mempertahankan serabut utama nervus ulnaris.

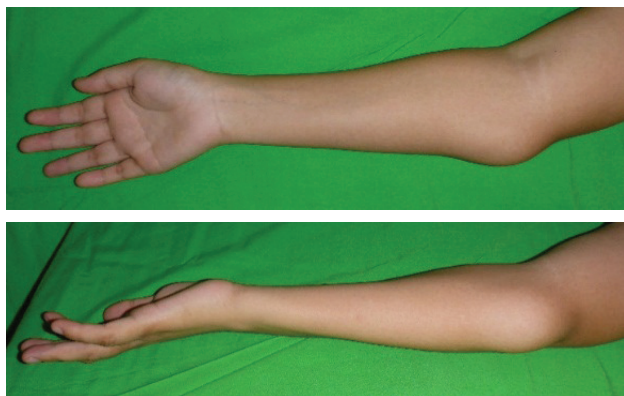
## KORESPONDENSI:

dr. Achmad Fauzi Kamal,  
SpOT (K)  
Departmen Orthopaedi dan  
Traumatologi Rumah Sakit  
Umum Pusat Nasional  
Ciptomangunkusumo/  
Fakultas Kedokteran  
Universitas Indonesia  
Jl. Diponegoro  
No.71, Jakarta Pusat,  
Jakarta, Indonesia  
Email:  
fauzikamal@yahoo.com

## LAPORAN KASUS

Pasien wanita, 22 tahun, datang dengan keluhan benjolan di bawah siku kanan yang disertai nyeri sejak 5 tahun sebelum datang ke Rumah Sakit Cipto Mangunkusumo. Keluhan nyeri telah dirasakan sejak kurang lebih 9 tahun yang lalu (VAS 2-3). Nyeri timbul dengan sendirinya tanpa ada riwayat trauma sebelumnya, dirasakan terus menerus, tetapi tidak meningkat di malam hari. Pasien juga mengeluhkan adanya rasa kesemutan di ujung jari kelingking kanan. Sejak 5 tahun lalu, pasien merasakan adanya benjolan di bawah siku kanan, yang membesar secara perlahan. Bersamaan dengan hal itu, nyeri dirasakan semakin bertambah (VAS 3-4), rasa kesemutan yang semakin hebat, disertai rasa sakit jika benjolan tersentuh. Pasien pernah berobat ke rumah sakit daerah, diberikan obat antinyeri, tetapi keluhan tidak berkurang.

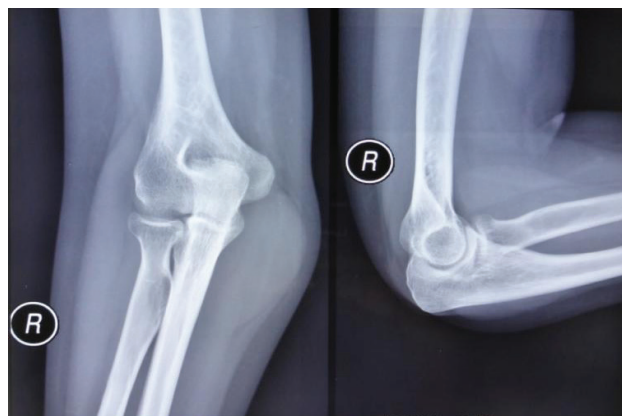
Pada pemeriksaan fisik didapatkan massa di proksimal antebrachii kanan sisi medial (sisi ulnar), dengan ukuran 8 cm x 5 cm x 3 cm, permukaan rata, berbatas tegas, warna kulit sama dengan sekitar, konsistensi kenyal, dapat digerakkan secara horisontal, didapatkan hasil positif pada Tinel's sign, dengan penjalaran pada sisi ulnar. Terdapat hipestesi di jari kelingking dan bagian ulnar jari manis kanan serta hiperalgesia di lokasi massa, tetapi tidak ditemukan kelemahan otot motorik.



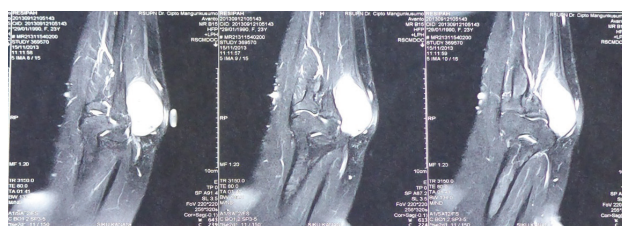Gambar 1: Tampak massa di bawah siku kanan sisi ulnar

Dari pemeriksaan radiografi siku didapatkan tumor jaringan lunak siku kanan tanpa kelainan pada tulang. Pada pemeriksaan *magnetic resonance imaging* (MRI) antebrachii didapatkan lesi kistik dengan ukuran 5,6 cm x 3,0 cm x 2,9 cm dengan komponen padat yang hipo-isointens pada T1-WI, iso-hiperintens pada *proton density-fat saturation*, STIR. Batas lesi tegas, tepi relatif regular, menyengat heterogen

pasca-pemberian kontras. Massa tampak berasal dari nervus ulnaris dapat sesuai dengan schwannoma (Gambar 3).

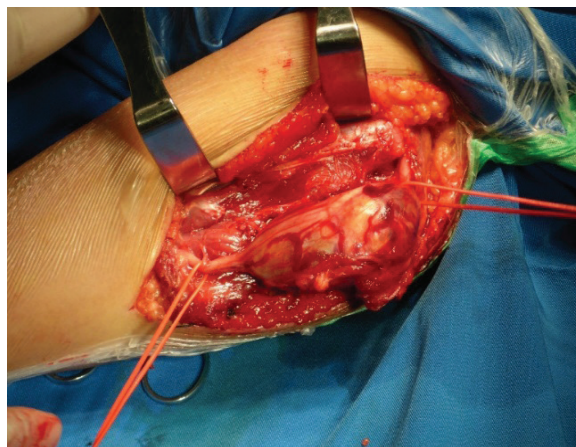


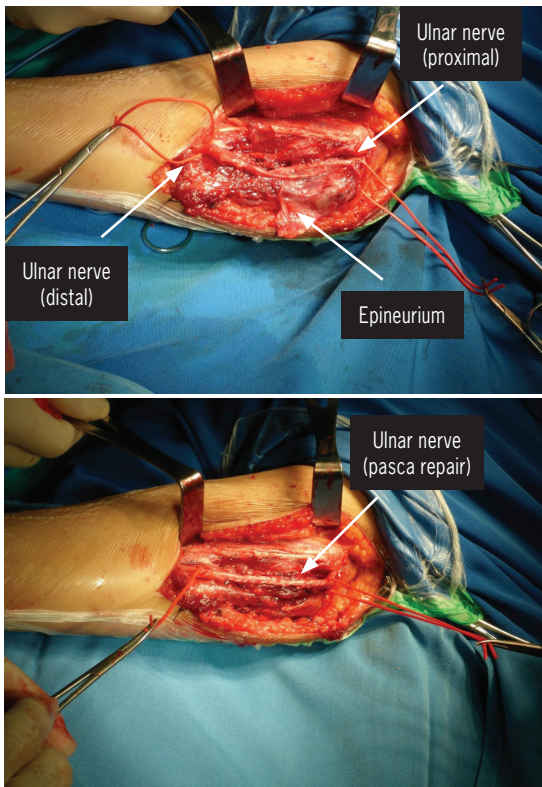
Gambar 2: Radiografi siku kanan menunjukkan adanya massa jaringan lunak tanpa kelainan pada tulang



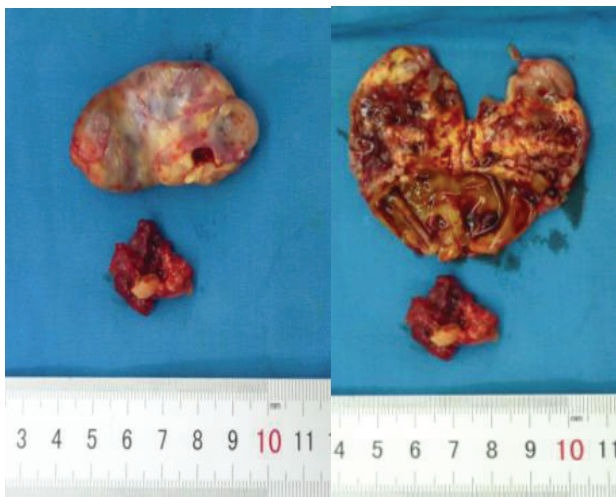
Gambar 3: MRI antebrachii menunjukkan lesi kistik dengan batas tegas dan tepi regular yang menyengat heterogen pasca pemberian kontras, sesuai dengan gambaran schwannoma

Pasien telah menjalani operasi, dengan temuan intra operatif adanya massa yang berasal dari nervus ulnaris, dilakukan insisi longitudinal pada epineurium, lalu massa dan saraf dipisahkan secara hati-hati. Selanjutnya dilakukan rekonstruksi epineurium (Gambar 4-5).





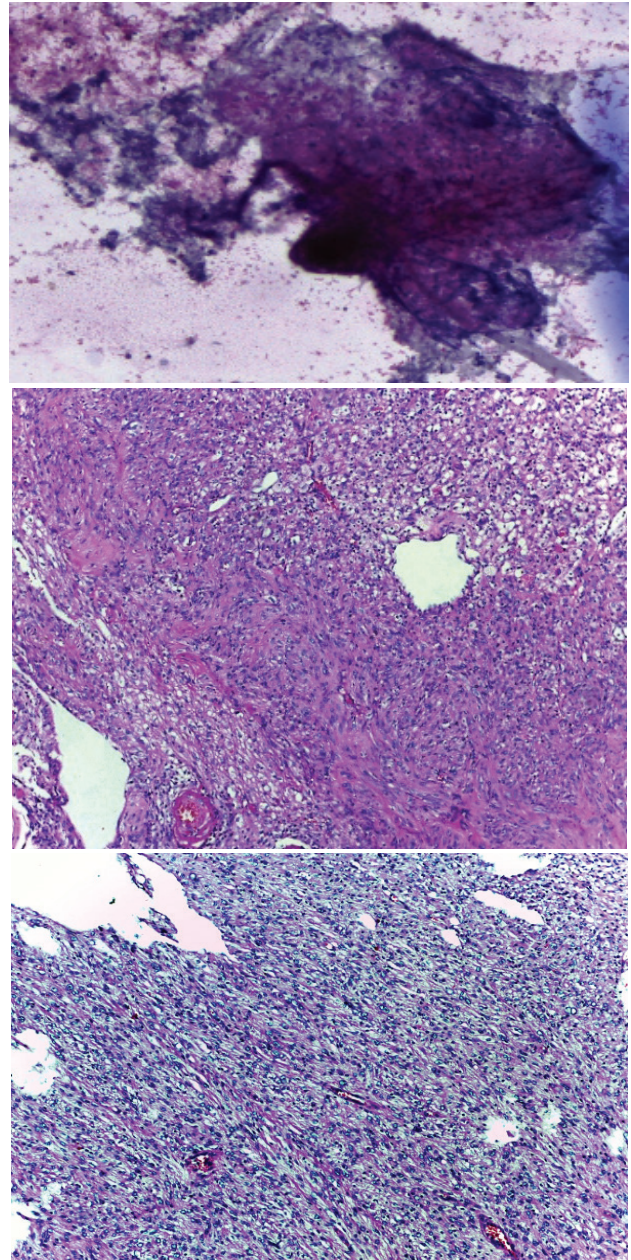
Gambar 4: Massa tumor berasal dari nervus ulnaris (atas), setelah tumor diangkat (bawah kiri), dilakukan *repair* epineurium (bawah kanan)



Gambar 5: Gambaran makroskopis dari tumor

Dilakukan aspirasi dari tumor dengan hasil pemeriksaan sitologi menunjukkan terdapat sel tumor yang tersusun hiposeluler, berinti oval/bulat, sebagian *spindle*/*wavy*, dan kromatin halus. Ditemukan juga matriks fibriler dan miksoid serta leukosit dan *foam cell* di antaranya. Dari pemeriksaan histopatologi didapatkan sebagian dari tumor yang

tersusun padat hiperseluler, berjaras menyerupai Anthony A, dan di antaranya ditemukan rongga-rongga/kistik. Sel tumor berinti bulat/oval sampai *spindle*, sebagian pleomorfik dan hiperkromatik, serta sitoplasma jernih. Pada stroma tampak proliferasi pembuluh darah dengan sebagian dinding mengalami hialinisasi. Tampak pula kelompok "*foam cells*" hemosiderofag (Gambar 6).



Gambar 6: Pada pemeriksaan serologi terdapat sel tumor yang tersusun hiposeluler, berinti oval/bulat, sebagian *spindle*/*wavy* (atas), gambaran hiperseluler, berjaras menyerupai Anthony A, di antaranya ditemukan rongga-rongga/kistik. Sel tumor berinti bulat/oval sampai *spindle*, sebagian pleomorfik dan hiperkromatik, sitoplasma jernih (bawah)

Satu bulan pasca eksisi tumor, didapatkan anastesi pada bagian sisi ulnar lengan bawah pasien hingga ujung jari kelingking dan sebagian jari manis tangan kanan, dengan gambaran *clawing finger* yang menunjukkan adanya cedera pada nervus ulnaris. Satu bulan pasca-operasi, masih tidak ditemukan perbedaan dibandingkan dengan pasca-operasi. Hasil pemeriksaan elektromiografi (EMG) menunjukkan tanda lesi fungsional total nervus ulnaris kanan (masih terdapat tanda denervasi total) dan belum terdapat tanda reinervasi. Empat bulan pasca-operasi sensorik, pada sisi ulnar mulai dari lokasi tumor hingga pada *metacarpophalangeal* (MTP) *joint* jari kelingking sudah mulai dirasakan oleh pasien, namun pada jari kelingking masih terjadi anastesi. Gangguan motorik masih terjadi *clawing finger*, dan tampak atrofi pada otot-otot hipotenar.

## DISKUSI

Schwannoma adalah tumor yang sangat jarang, tetapi merupakan tumor saraf tepi yang paling banyak dijumpai. Ozdemir dkk., hanya menemukan 14 kasus schwannoma pada tangan dan pergelangan tangan antara tahun 1963 dan 1998.<sup>4</sup> Mendiagnosis schwannoma sebelum pembedahan merupakan suatu tantangan tersendiri, karena pertumbuhannya yang lambat dan gejalanya yang minimal. Diagnosis yang akurat sangat penting untuk menilai keterlibatan saraf tepi tertentu dan merencanakan tindakan pembedahan.<sup>1-5</sup> Kasus ini menunjukkan pertumbuhan massa tumor yang lambat dengan gejala awal yang minimal sehingga setelah beberapa tahun kemudian pasien mencari pengobatan dan diagnosis secara klinis dapat ditegakkan.

Scwannoma muncul biasanya berupa massa yang dapat diraba karena lokasi di perifer. Tinel's *sign* memberikan hasil positif pada sebagian besar kasus. Tumor ini dapat digerakkan secara transversal, tetapi terfiksasi secara longitudinal karena lokasinya intraneural. Schwannoma sering salah didiagnosis karena gejalanya mirip dengan tumor lain. Diagnosis banding schwannoma antara lain neurofibroma, tumor ganas, lipoma, dan xantoma.<sup>1-5</sup> Berbagai gambaran tersebut dapat ditemukan pada kasus kami sehingga dugaan sebagai tumor yang berasal dari saraf tepi sedemikian kuat. Berdasarkan anamnesis dan temuan pemeriksaan fisik, kami dapat menyingkirkan tumor ganas, lipoma, maupun xantoma.

Akan tetapi, dari anamnesis dan pemeriksaan fisik saja biasanya sulit membedakan schwannoma dengan tumor jaringan lunak lain neurofibroma. Oleh karena itu, diperlukan pemeriksaan penunjang lain seperti MRI, atau jika diperlukan dilakukan biopsi dengan jarum halus.<sup>2,6</sup>

Pada fase awal suatu tumor ganas, terkadang didiagnosis sebagai schwannoma. Tidak seperti schwannoma, tumor ganas dapat memberikan gejala nyeri pada saat istirahat, massanya yang terfiksasi dengan jaringan sekitarnya dan dapat disertai dengan kelemahan otot.<sup>2</sup> *Onset* keluhan biasanya berhubungan dengan lokasi dibandingkan dengan ukuran tumor. Interval antara dirasakannya keluhan hingga dilakukan operasi bervariasi, antara beberapa bulan hingga 37 tahun.<sup>4</sup>

MRI merupakan pemeriksaan penunjang pilihan untuk menegakkan diagnosis. Scwannoma biasanya berukuran 3–5 cm, terbungkus kapsul, berada eksentrik terhadap saraf, dan membentuk massa ke satu sisi. MRI memberikan gambaran yang sedikit hiperintensitas atau isointensitas dibandingkan dengan otot pada T1 *weighted*, dan meningkat sedikit heterogen pada T2 *weighted*. MRI sangat bermanfaat dalam menentukan ukuran, lokasi, dan asal tumor. Tetapi, setelah dilakukan eksisi tetap harus dikonfirmasi melalui pemeriksaan histopatologi.<sup>5,7-9</sup> Nilsan dkk., (2004) melaporkan dari 14 kasus yang didiagnosis dengan schwannoma melalui MRI, 11 kasus di antaranya menunjukkan hasil yang sesuai dengan gambaran histopatologi.<sup>9</sup> Pada kasus-kasus tersebut tidak dilakukan pemeriksaan biopsi karena dari data anamnesis, pemeriksaan fisik dan MRI sudah menunjukkan gambaran scwannoma. Laporan kasus ini serupa dengan apa yang disampaikan oleh Nilsan dkk., di mana diagnosis schwannoma dapat diperkirakan dari gambaran klinis dan pemeriksaan MRI.

Walaupun demikian, diagnosis pasti ditegakkan berdasarkan pemeriksaan histopatologi. Secara mikroskopis, schwannoma tersusun dari dua jenis sel, yaitu Antoni A dan Antoni B.<sup>12</sup> Pada kasus ini, gambaran histopatologi menunjukkan lebih banyak gambaran Antoni A, tumor padat hiperseluler, berjaras, dan di antaranya ditemukan rongga-rongga/kistik.

Tata laksana bedah scwannoma mempunyai tantangan tersendiri. Eksisi intraneural merupakan terapi operatif pilihan. Secara teori dimungkinkan dilakukannya pengangkatan tumor tanpa terjadi defisit neurologis yang bermakna. Operasi dilakukan

dengan menggunakan *loupe* atau mikroskop.<sup>2,10</sup> Matejcik melaporkan dari 20 pasien yang menjalani tindakan bedah dengan menggunakan mikroskop, 17 pasien tidak mengalami perubahan sensorik dan motorik, dan 3 orang mengalami penurunan.<sup>11</sup> Hung dkk., melaporkan dari 23 pasien yang menjalani operasi, 15 di antaranya mengalami defisit neurologis pascaoperasi.<sup>10</sup> Prinsip penatalaksanaan bedah pada kasus ini adalah mengangkat massa tumor dan mempertahankan serabut utama nervus ulnaris. Walaupun belum dapat dilakukan generalisasi, cara pembedahan ini dapat menghilangkan keluhan utama pasien, mempertahankan sebagian, dan memperbaiki fungsi nervus ulnaris.

### KESIMPULAN

Schwannoma merupakan tumor saraf yang jarang, tetapi memerlukan penegakan diagnosis secara klinis dan radiologis. MRI merupakan pemeriksaan penunjang yang sangat bermanfaat untuk menegakkan diagnosis sebelum pembedahan. Prinsip penatalaksanaan bedah pada kasus ini adalah mengangkat massa tumor dan mempertahankan serabut utama nervus ulnaris.

### DAFTAR PUSTAKA

1. Tang CYK, Fung B, Fok M, Zhu J. Schwannoma in the Upper Limbs. *BioMed Res Inter*. 2013;167196.
2. Boustany A, McClellan WT. Schwannoma of the Ulnar Nerve: A Case and Review of the Literature. *W V Med J*. 2012;108(2):36-8
3. Viswanath S, Jain AKC. Schwannoma of the ulnar nerve: A case Report. *OA Case Reports*. 2013;24;2(16):151
4. Ozdemir O, Kurt C, Coskunol E, Calli I, Ozsoy MH. Schwannomas of the Hand and Wrist: Long-term Result and Review of The Literature. *J Orthop Surg*. 2005;13(3):267-72
5. Knight DMA, Birch R, Pringle J. Benign Solitary Schwannoma: a review of 234 cases. *J Bone Joint Surg*. 2007;89-B:382-7
6. Murarescu ED, Ivan L, Mihailovici MS. Neurofibroma, Schwannoma or a tumor of the peripheral nerve sheath? *Romanian J Morphol Embryol*. 2005;46(2):113-6.
7. Rammohan R, Gupta P, Maini L, Gautam VK. Neurilemmoma of median nerve. *J Clin Orthop Trauma*. 2014;5:33-7
8. Walker EA, Fenton ME, Salesky JS, Murphey MD. Magnetic Resonance Imaging of Benign Soft Tissue Neoplasm in Adult. *Radiol Clin N Am*. 2011;49:1197-217
9. Nilsson J, Sanberg K, Nielsen NS, Dahlin LB. Magnetic Resonance Imaging of Peripheral Nerve Tumour in Upper Extremity. *Scand J Plast Recon Surg Hand Surg*. 2009;43:153-9
10. Hung YW, Tse WL, Cheng HS, Ho PC. Surgical Excision for Challenging Upper Limb Nerve Sheath Tumour : A Single Centre Retrospective Review of Treatment Result. *Hong Kong Med J*. 2010;16:287-91
11. Matejcik V. Our experience with surgical treatment of the schwannomas of peripheral nerves. *Bratisl Lek Listy*. 2002;103(12):477-9
12. Kurtkaya-Yapicier O, Scheithauer B, Woodruff JM. The Pathobiologic Spectrum of Schwannomas. *Histol Histopathol*. 2003;18:925-34



A	
ACHMAD FAUZI KAMAL	IJOC 9 ; 3 ; 133 – 138
ADI SUSANTO	IJOC 9 ; 3 ; 105 – 110
ANDREE KURNIAWAN	IJOC 9 ; 3 ; 119 – 125
ARIO DJATMIKO	IJOC 9 ; 3 ; 105 – 110
H	
HENDRA MASKA	IJOC 9 ; 3 ; 133 – 138
I	
I GUSTI AYU ARTINI	IJOC 9 ; 3 ; 127 – 132
IWAN DWIPRAHASTO	IJOC 9 ; 3 ; 111 – 117
L	
LAURENS DAVID PAULUS	IJOC 9 ; 3 ; 99 – 103
LOELITA MARCELIA LUMINTANG	IJOC 9 ; 3 ; 105 – 110
N	
NATA PRATAMA HARDJO LUGITO	IJOC 9 ; 3 ; 119 – 125
R	
RAISSA GADRI	IJOC 9 ; 3 ; 105 – 110
S	
SRI MULATSIH	IJOC 9 ; 3 ; 111 – 117
SUPRIADI GANDAMIHARDJA	IJOC 9 ; 3 ; 99 – 103
SUTARYO	IJOC 9 ; 3 ; 111 – 117
Y	
YUDI MULYANA HIDAYAT	IJOC 9 ; 3 ; 99 – 103

## Ucapan Terimakasih Mitra Bestari

Redaksi Indonesian Journal of Cancer menyampaikan ucapan terimakasih dan penghargaan setinggi-tingginya kepada para Mitra Bestari atas Kontribusinya pada penerbitan Indonesian Journal of Cancer Volume 9, edisi no. 3 tahun 2015.

Prof. dr. Errol Untung Hutagalung, SpB, SpOT  
Departemen Traumatology & Orthopaedy Fakultas kedokteran Universitas Indonesia/RSUP. Dr. Cipto Mangunkusomo Jakarta

Prof. Dr. dr. Andrijono, SpOG (K)  
Divisi Ginekologi-Onkologi Fakultas kedokteran Universitas Indonesia/RSUP.  
Dr. Cipto Mangunkusomo Jakarta

Dr. dr. Dimyati Achmad, SpB Onk (K)  
Divisi Bedah Onkologi Fakultas Kedokteran Universitas Padjadjaran/RS.  
Hasan Sadikin Bandung

Dr. Noorwati Sutandyo, SpPD KHOM  
Hematologi-Onkologi Medik RS. Kanker "Dharmais" Jakarta