

Peran Beras Angkak dalam Mempercepat Penyembuhan Fraktur dengan Gangguan Vaskularisasi pada *Rattus novergicus*

Phedy,¹ Aryadi Kurniawan,² Nuryati C. Siregar³

¹Departemen Orthopedi RS Fatmawati,

²Departemen Orthopedi dan Traumatologi, ³Departemen Patologi Anatomi
FK Universitas Indonesia-RS. dr. Cipto Mangunkusumo

Korespondensi: phedy.phe@gmail.com

Abstrak

Beras angkak dapat meningkatkan proliferasi osteoblas dan efek anabolik massa tulang. Penelitian ini bertujuan mengetahui efek beras angkak terhadap penyembuhan fraktur dengan gangguan vaskularisasi. Penelitian dibagi tiga tahap: pertama mengembangkan model fraktur pada diafisis tulang femur dengan gangguan vaskularisasi. Tahap ke-2 menentukan inter dan intra-observer agreement skor Allen dan skor Salkeld modifikasi. Tahap ke-3 studi eksperimental dengan desain randomized post test only control group. Sebanyak 45 tikus jantan *R.novergicus* dibagi 3 kelompok lalu diberikan ekstrak angkak $25 \times 10^{-3} \text{mg/gBB}$ dan $50 \times 10^{-3} \text{mg/gBB}$. Kelompok kontrol berupa akuades. Pemeriksaan histopatologis minggu ke-8 tidak tampak pembentukan tulang rawan atau tulang. Skor Allen menunjukkan inter-observer dan intra-observer agreement yang baik (κ 0,759 dan 0,746). Skor Salkeld modifikasi menunjukkan inter-observer dan intra-observer agreement yang buruk (κ 0,493 dan 0,461). Uji regresi linier skor Salkeld modifikasi menunjukkan koefisien konstanta 0,643 ($p < 0,001$) dan koefisien skor Allen 0,929 ($p < 0,001$). Uji regresi linier skor Allen diperoleh koefisien konstanta -0,508 ($p < 0,001$) dan koefisien skor Salkeld modifikasi 0,953 ($p < 0,001$). Tidak ada neovaskularisasi atau proliferasi jaringan fibrous pada RYR 25 dan RYR 50. Pada RYR 25 penyembuhan lebih baik dan pada RYR 50 terdapat pembentukan tulang rawan. Pemberian beras angkak mempercepat penyembuhan fraktur dan dosis 50 mg/kgBB memberikan hasil lebih baik dibandingkan 25 mg/kgBB.

Kata kunci: Beras angkak, BMP-2 dan VEGF, RYR 25, dan RYR 50

The Role of Angkak Rice in Accelerating Fracture Healing and Impaired Vascularization in *Rattus novergicus*

Abstract

Angkak rice increase stimulation of osteoblast proliferation and provides an anabolic effect on bone mass. This study aims to know the effect of angkak rice on fracture healing with impaired vascularization. The study was divided into three stages: the first was to develop a model in the diaphysis femur fractures with impaired vascularization. Phase two was to determine inter and intra-observer agreement with Allen and Salkeld modification scores. Phase three was to conduct experimental study with post test only control group. Forty five males *R.novergicus* were divided into 3 groups, then given angkak extract of $25 \times 10^{-3} \text{mg/gBW}$ and $50 \times 10^{-3} \text{mg/gBW}$. The control group given distilled water. Histopathologic examination of the 8th week showed no cartilage or bone formation. Allen scores indicated a proficient inter-observer and intra-observer agreement (κ 0.759 and 0.746). Salkeld modification scores showed poorly in the inter-observer and intra-observer agreement (κ 0.493 and 0.461). Based on the linear regression for Salkeld modification the constant coefficient was 0.643 ($p < 0.001$) and Allen score was 0.929 ($p < 0.001$). The linear regression for Allen score the constant coefficient was -0.508 ($p < 0.001$) and the Salkeld modification was 0.953 ($p < 0.001$). There was no neovascularization or fibrous tissue proliferation in the RYR 25 and 50. The 25 RYR had better healing and the RYR 50 formed cartilage formation. Angkak rice administration accelerates fracture healing and the dose of 50 mg/kg gave better results than 25 mg/kg.

Keywords: Angkak rice, BMP-2, VEGF, RYR 25, RYR 50

Pendahuluan

Fraktur merupakan salah satu cedera yang sering dijumpai. Risiko seseorang untuk mengalami fraktur selama hidupnya adalah 50%.¹ Salah satu komplikasi fraktur adalah gangguan penyembuhan, baik *delayed union* atau *non-union*. Di Inggris *non-union* sekitar 5-10% dari total fraktur.² Insiden *non-union* pada fraktur tibia terbuka *grade II* adalah 14%³ sedangkan pada *grade III* mencapai 31%.⁴ *Non-union* merupakan komplikasi fraktur yang sukar diatasi dan menyebabkan operasi berulang,^{5,6} menurunkan fungsi, produktivitas serta kualitas hidup pasien.⁷

Berbagai upaya telah dilakukan untuk mencegah dan mengobati gangguan penyembuhan serta mempercepat penyembuhan fraktur. Novicoff et al⁸ pada tahun 2008 melakukan telaah kritis terhadap 2022 uji klinis yang telah dipublikasi di PUBMED atau MEDLINE. Hasilnya menunjukkan terdapat 27 studi dengan *level of evidence I* yang mempelajari penyembuhan fraktur. Dari uji klinis tersebut, faktor yang memiliki bukti level I terbanyak adalah *growth factor* termasuk BMP yang merupakan faktor osteoinduktif paling poten. BMP yang digunakan dalam penelitian tersebut adalah BMP-2 atau BMP-7, yang telah mendapat persetujuan *Food and Drug Administration* dan *European Medicines Agency* untuk mempercepat penyembuhan fraktur pada manusia.⁹ Ai-Aqi¹⁰ melaporkan bahwa BMP-2 diekspresikan secara konsisten dalam setiap fase penyembuhan tulang, sedangkan BMP-7 hanya pada fase resorpsi kartilago dan pembentukan tulang. Hal tersebut menunjukkan peran BMP-2 lebih besar daripada BMP-7.

Eksresi BMP-2 dapat ditingkatkan oleh statin, suatu inhibitor HMG-CoA reduktase.^{11,12} Statin dapat meningkatkan densitas tulang,¹³ dan menurunkan resorpsi tulang pada penderita diabetes mellitus.¹⁴ Statin meningkatkan diferensiasi sel punca sumsum tulang menjadi osteoblas,¹⁵ menekan apoptosis osteoblas,¹⁶ dan menekan osteoklas.¹⁷ Statin mempercepat penyembuhan fraktur¹⁸ yang ditandai dengan peningkatan dini BMP-2 dan peningkatan VEGF.¹⁹

VEGF memiliki peran penting dalam penyembuhan fraktur karena mampu menginduksi angiogenesis dan mengintegrasikan angiogenesis dengan membentuk tulang dan *remodeling*.²⁰ Street et al²¹ melaporkan bahwa hambatan VEGF mengganggu penyembuhan tulang, sebaliknya pemberian VEGF eksogen meningkatkan pembentukan pembuluh darah, osifikasi, dan maturasi kalus serta mempercepat pembentukan

jembatan tulang fraktur dengan defek tulang. Meskipun memberikan hasil yang baik dalam mempercepat penyembuhan fraktur, harga statin cukup mahal. Oleh karena itu, diperlukan zat lain yang memiliki efek serupa statin tetapi dengan harga lebih murah.

Beras angkak adalah produk fermentasi beras dari jamur *Monascus purpureus* dan telah lama digunakan dalam masakan tiongkok atau sebagai obat untuk memperlancar sirkulasi.²² Penelitian *in vitro* menunjukkan bahwa beras angkak meningkatkan stimulasi proliferasi osteoblas dan aktivitas fosfatase alkali.²³ Secara *in vivo*, beras angkak memberikan efek anabolik terhadap massa tulang.²⁴ Pada kasus fraktur konsumsi beras angkak diharapkan meningkatkan penyembuhan tulang melalui jalur peningkatan ekspresi BMP-2 dan VEGF. Penelitian ini bertujuan untuk mengetahui efek pemberian beras angkak terhadap penyembuhan fraktur dengan gangguan vaskularisasi.

Metode

Penelitian ini dibagi dalam tiga tahap. Tahap pertama merupakan studi pendahuluan untuk mengembangkan model fraktur dengan gangguan vaskularisasi. Desain yang digunakan adalah *post test only single group*. Tahap ke-2 adalah uji untuk menentukan inter dan *intra-observer agreement* dua sistem skoring. Tahap ke-3 merupakan studi eksperimental tersamar dengan desain *randomized post test only control group*. Hewan coba dibagi menjadi 3 kelompok, yaitu kelompok perlakuan yang menerima ekstrak angkak 25x10⁻³mg/gBB dan 50x10⁻³mg/gBB serta kelompok kontrol yang menerima plasebo berupa akuades. Setelah 4 minggu, ke-3 kelompok tersebut dinilai kualitas penyembuhannya menurut gambaran dan skor histologis.

Perlakuan hewan coba dilakukan di Laboratorium Hewan Departemen Parasitologi FKUI dan pemeriksaan histopatologi di Departemen Patologi Anatomi FKUI. Penelitian berlangsung pada bulan April-Desember 2012. Tikus yang digunakan adalah *Rattus norvegicus* strain *sprague-dawley* dengan berat 200-300g yang diperoleh dari Institut Pertanian Bogor.

Besar sampel untuk penelitian tahap I ditetapkan sebanyak jumlah sampel yang diperlukan untuk kelompok kontrol pada minggu ke-8 penelitian tahap 3. Besar sampel untuk penelitian tahap 3 ditentukan menggunakan rumus Steel dan Torrie.²⁵

$$(n-1)(k-1) > 15,$$

dengan n = besar sampel dan k = jumlah kelompok perlakuan. Penelitian memerlukan tiga kelompok perlakuan sehingga didapatkan:

$$(n-1)(5) > 15,$$

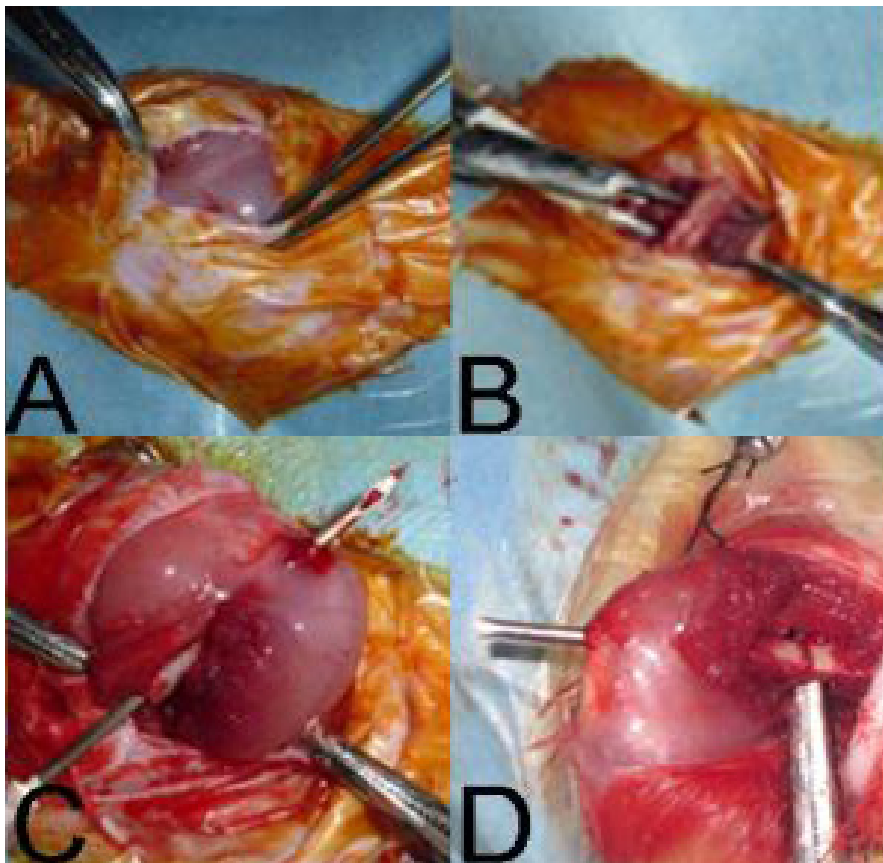
dengan $n > 4$ /kelompok. Bila diantisipasi kemungkinan *drop-out* (f) sebesar 10%, maka diperlukan:

$$n' = n1 - n = 50,9 = 5,55$$

dibulatkan menjadi 6 sampel/kelompok.

Penelitian terdiri atas 3 kelompok perlakuan sehingga besar sampel yang diperlukan adalah 36 sampel. Untuk menilai penyembuhan pada minggu ke-2, diambil 3 sampel dari tiap kelompok sehingga besar sampel yang dibutuhkan sebanyak 45 sampel. Sampel dialokasikan secara acak menggunakan tabel alokasi acak.

Sebelum dilakukan intervensi, hewan coba dipelihara selama 1 minggu untuk aklimatisasi.²⁶ Anestesi dengan pemberian ketamin 35 mg/kgBB dan *xylazine* 5mg/kgBB intramuskular. Setelah hewan coba terbius, dilakukan a dan antisepsis tungkai bawah kanan. Dilakukan insisi di sisi posterolateral (Gambar 1A), lalu diseksi hingga ke tulang femur (Gambar 1B). Frakturisasi dilakukan di diafisis menggunakan gergaji. *Stripping* periosteum menggunakan pisau sejauh 10 mm dari garis fraktur menuju ke proksimal dan distal menurut modifikasi metode Kokubu²⁷ dan Utvag²⁸ untuk mensimulasi gangguan vaskularisasi agar dapat mendeteksi perbedaan efek yang lebih kecil. *Reaming* menggunakan jarum 23G (Gambar 1C) dilanjutkan dengan fiksasi interna kemudian dengan menggunakan *intramedullary k-wire* ukuran 1.2 mm secara retrograd (Gambar 1B). Luka operasi ditutup dengan menjahit kulit.



Gambar 1. Pembuatan Model Fraktur dengan Gangguan Vaskularisasi dan Fiksasi Interna.

A) Insisi dengan pendekatan posterolateral; B) Diseksi melalui bidang internevus hingga ke tulang femur; C) *Reaming* femur menggunakan jarum 23G; D) Fiksasi interna menggunakan *K-wire* secara retrograd.

Satu kapsul *cholestimax* yang mengandung 600mg angkak dilarutkan dalam 150ml akuades sehingga setiap 1ml larutan mengandung 4mg angkak. Larutan diencerkan dengan akuades sesuai dosis yang dibutuhkan untuk masing-masing hewan coba. Selanjutnya larutan diteteskan ke mulut hewan coba menggunakan spuit 1ml. Setelah 8 minggu, hewan coba dikorbankan untuk pemeriksaan histopatologis dengan anestesi fenobarbital 75mg/kgBB.²⁹

Untuk menilai jaringan yang menjembatani situs fraktur dilakukan pengukuran histologis. Penyembuhan terjadi bila terbentuk jembatan kalus, baik tulang rawan maupun tulang komplet. Jika yang terjadi jembatan jaringan ikat, maka digolongkan tidak ada penyembuhan.

Spesimen untuk pengukuran berasal dari tulang femur hewan coba yang difiksasi dengan formalin 10% selama 1 hari lalu dinetralkan dengan buffer fosfat selama 4 hari. Spesimen didekalsifikasi menggunakan EDTA 14% selama 1 hari lalu dicetak menjadi blok parafin kemudian dipotong dengan mikrotom secara longitudinal dengan ketebalan 5 μ m. Selanjutnya potongan blok parafin diwarnai dengan pulasan *hematoxilyn eosin*.

Pada tahap pertama, dilakukan penilaian terhadap sediaan kelompok kontrol yang mendapat akuades 0,5ml per hari. Gangguan penyembuhan dinilai berdasarkan tidak terbentuknya jaringan tulang rawan atau tulang yang menjembatani situs fraktur.

Skor Histologi Menurut Allen³⁰

Kualitas Penyembuhan

- *Non-union/pseudoartrosis* 0
- Penyembuhan kartilagenous inkomplet (terdapat komponen fibrous di dalam lempeng kartilago) 1
- Penyembuhan kartilagenous komplet (lempeng hialin terbentuk dengan baik) 2
- Penyembuhan tulang inkomplet (masih terdapat sejumlah kecil kartilago pada kalus) 3
- Penyembuhan tulang komplet 4

Penyembuhan fraktur dinilai menggunakan skor Allen dan skor Salkeld modifikasi.³¹ Penilaian efek pemberian beras angkak terhadap penyembuhan fraktur dinilai dengan sistem skoring yang terbaik menurut penelitian tahap ke-2.

Skor Histologi Menurut Salkeld Modifikasi³¹

Kualitas Penyembuhan

Tidak terdapat penyembuhan	0
Penyembuhan dengan fibrous	1
Penyembuhan fibrokartilago atau kartilago	2
Penyembuhan tulang dengan kartilago termineralisasi	3
Penyembuhan tulang matur	4

Hasil

Sebanyak 45 tikus jantan digunakan dalam penelitian ini. Rentang berat badan hewan coba adalah 200-300g dengan rerata berat badan 235,4 \pm 22,1g yang tersebar merata (*skewness*=0,9). Tidak terdapat perbedaan berat badan yang bermakna antar kelompok perlakuan ($p=0,87$). Analisis *post-hoc* menunjukkan tidak ada perbedaan berat badan yang bermakna antar kelompok pada semua kelompok perlakuan. *Stripping* periosteum dilakukan pada enam ekor hewan coba. Pemeriksaan histopatologis pada minggu ke-8 tidak menunjukkan tanda pembentukan tulang rawan atau tulang.

Sistem skoring dilakukan untuk menilai 45 preparat dengan berbagai tingkat penyembuhan fraktur. Para pengamat menyetujui bahwa skor 0 menurut Allen merupakan skor yang paling banyak ditemukan (Tabel 2). Penilaian dengan skor Salkeld modifikasi dengan hasil 0 juga merupakan skor yang paling banyak ditemukan oleh para pengamat, kecuali pada pengamatan pertama oleh pengamat 1 yang mendapatkan bahwa skor 1 merupakan skor Salkeld modifikasi yang paling banyak.

Pada uji kappa didapatkan bahwa skor Allen menunjukkan *inter-observer* dan *intra-observer agreement* yang baik (kappa 0,759 dan 0,746). Hasil pengukuran masing-masing pengamat ditunjukkan pada Tabel 3. Pada uji kappa didapatkan bahwa skor Allen menunjukkan *inter-observer* dan *intra-observer agreement* yang buruk (kappa 0,493 dan 0,461). Hasil pengukuran masing-masing pengamat sesuai dengan menggunakan skor Allen dan Salkeld ditunjukkan pada Tabel 3 dan Tabel 4.

Berdasarkan uji regresi linier untuk skor Salkeld modifikasi menurut skor Allen didapatkan koefisien konstanta sebesar 0,643 ($p<0,001$) dan koefisien skor Allen sebesar 0,929 ($p<0,001$) sehingga dapat dibuat persamaan: Skor Salkeld modifikasi = 0,643 + 0,929 skor Allen.

Berdasarkan uji regresi linier untuk skor Allen menurut skor Salkeld modifikasi didapatkan koefisien konstanta sebesar -0,508 ($p<0,001$) dan koefisien skor Salkeld modifikasi sebesar 0,953 ($p<0,001$), sehingga dapat dibuat persamaan: Skor Allen = -0,508 + 0,953 skor Salkeld modifikasi.

Berdasarkan uji kappa, didapatkan bahwa skor Allen memiliki *inter-observer* dan *intra-observer agreement* yang lebih baik dibandingkan dengan skor Salkeld modifikasi sehingga dalam pengukuran selanjutnya digunakan skor Allen.

Tabel 1. Sebaran Berat Badan Hewan Coba Menurut Kelompok Perlakuan

Kelompok	Waktu Pengamatan	Rerata Berat (gram)	Simpang Baku
Kontrol	2 minggu	233,3	25,2
	4 minggu	225,8	9,7
	8 minggu	240	22,1
RYR 25 mg/kgBB	2 minggu	221,7	16,1
	4 minggu	243,3	33,9
	8 minggu	232,5	18,9
RYR 50 mg/kgBB	2 minggu	243,3	15,3
	4 minggu	234,2	17,7
	8 minggu	240,8	32,3

Pemeriksaan histopatologis pada tiga hewan coba dari kelompok kontrol tidak ditemukan tanda-tanda pembentukan tulang rawan atau tulang. Situs fraktur terdiri atas celah (*gap*) yang dipenuhi oleh sel darah merah. Tidak ada gambaran neovaskularisasi ataupun proliferasi jaringan fibrous untuk menjembatani ke-2 fragmen fraktur. Gambaran yang serupa ditemukan pada kelompok RYR 25 dan RYR 50. Pada beberapa sediaan tampak celah masih terisi oleh sel darah merah. Gambaran pada semua kelompok sesuai dengan skor 0 pada sistem skoring Allen.

Pemeriksaan histopatologis dilakukan pada enam hewan coba kelompok kontrol. Pada pemeriksaan tersebut tampak celah pada tulang yang bersebuk sel radang. Belum tampak pembentukan tulang rawan ataupun tulang yang menjembatani situs fraktur. Gambaran proliferasi jaringan ikat untuk menjembatani situs fraktur telah tampak pada sediaan minggu ke-4, walaupun celah tulang di situs fraktur masih ditemukan. Pembentukan tulang rawan dapat ditemukan pada satu sediaan. Proses pembentukan tulang rawan yang menjembatani ke-2 situs fraktur telah tampak secara nyata.

Tabel 2. Skoring Sediaan Menurut Pengamat

Skor		n (%)				
		0	1	2	3	4
Allen	Pengamat 1	30 (66,7)	3 (6,7)	3 (6,7)	4 (8,9)	5 (11,1)
	Pengamat 2	28 (62,2)	3 (6,7)	5 (11,1)	4 (8,9)	5 (11,1)
	Pengamat 2 (1 minggu kemudian)	31 (68,9)	1 (2,2)	4 (8,9)	4 (8,9)	5 (11,1)
Salkeld	Pengamat 1	12 (26,7)	19 (42,2)	2 (4,4)	4 (8,9)	8 (17,8)
	Pengamat 2	16 (35,3)	13 (28,9)	5 (11,1)	5 (11,1)	6 (13,3)
	Pengamat 2 (1 minggu kemudian)	17 (37,8)	13 (28,9)	6 (13,3)	3 (6,7)	6 (13,3)

Tabel 3. Pengukuran Interpengamat dan Intrapengamat Agreement Skor Allen

Pengamat		Pengamat 1				
		0	1	2	3	4
Pengamat 2	0	28	0	0	0	0
	1	1	2	1	0	0
	2	1	1	1	1	0
	3	0	0	1	3	0
	4	0	0	0	0	5
Pengamat 1 (1 minggu kemudian)	0	28	2	0	0	0
	1	2	0	0	0	0
	2	0	1	3	0	0
	3	0	0	0	3	0
	4	0	0	0	1	5

Pada kelompok kontrol, pada situs fraktur masih ditemukan dan disebut sel radang. Pada kelompok RYR 25, gambaran peyembuhan tampak lebih baik dengan ditemukannya jaringan ikat yang menjembatani situs fraktur. Pada kelompok RYR 50, telah terdapat pembentukan tulang rawan untuk menjembatani situs fraktur. Temuan itu sesuai dengan skor 0 untuk kelompok kontrol, skor 0-3 untuk RYR 25 dan skor 0-4 untuk kelompok RYR 50 (Tabel 5).

Pada minggu ke-8, gambaran histopatologis menyerupai pada minggu ke-4. Situs fraktur

masih disebut sel radang dan belum tampak pembentukan tulang rawan ataupun tulang. Gambaran histopatologis yang bervariasi tampak pada pemeriksaan minggu ke-8. Pembentukan jaringan ikat, tulang rawan, dan tulang ditemukan pada masing-masing dua sediaan. Pemeriksaan histopatologis pada minggu ke-8 diperoleh gambaran pembentukan tulang rawan yang ekstensif pada hampir semua sediaan dan pembentukan tulang pada sediaan lainnya. Situs fraktur telah terjembatani oleh tulang rawan atau tulang tersebut.

Tabel 4. Pengukuran Interpengamat dan Intrapengamat Agreement Skor Salkeld Modifikasi

Pengamat		Pengamat 1				
		0	1	2	3	4
Pengamat 2	0	8	8	0	0	0
	1	2	11	0	0	0
	2	2	0	1	2	0
	3	0	0	1	2	2
	4	0	0	0	0	6
Pengamat 1 (1 minggu kemudian)	0	8	9	0	0	0
	1	3	10	0	0	0
	2	1	0	2	3	0
	3	0	0	0	1	2
	4	0	0	0	0	6

Pada kelompok kontrol belum tampak kemajuan penyembuhan fraktur dibandingkan gambaran minggu ke-4, sebaliknya pada kelompok RYR 50 tampak proses penyembuhan mendekati pembentukan tulang secara lengkap. Kelompok

RYR 25 menunjukkan gambaran penyembuhan yang bervariasi mulai dari pembentukan jaringan ikat, tulang rawan, hingga ke pembentukan tulang komplet. Temuan itu sesuai dengan skor 0 untuk kelompok kontrol, 0-4 untuk kelompok RYR 25, dan 2-4 untuk kelompok RYR 50 (Tabel 5).

Tabel 5. Skor Allen Subjek Penelitian

Kelompok Perlakuan	Nilai Tengah (Rentang)		
	Minggu 2	Minggu 4	Minggu 8
Kontrol	0	0	0
RYR 25	0	0 (0-3)	2 (0-4)
RYR 50	0	1 (0-4)	3 (2-4)
P	-	0,042 [†]	0,006 [‡]

† perbedaan terjadi pada minggu ke-2 dan ke-8 ($p=0,014$)

‡ perbedaan terjadi pada kelompok kontrol dengan kelompok RYR 50 ($p=0,022$)

◊ perbedaan terjadi pada kelompok kontrol dengan kelompok RYR 25 ($p=0,022$) dan antara kelompok kontrol dengan kelompok RYR 50 ($p=0,002$)

Pembahasan

Tahapan penyembuhan fraktur pada tikus menyerupai manusia walaupun terjadi dua kali lebih cepat.³⁰ Oleh sebab itu, tikus merupakan hewan coba yang paling banyak dipakai sebagai model fraktur.³² Hewan coba yang digunakan adalah hewan jantan untuk menghindari pengaruh hormonal terhadap penyembuhan fraktur.

Model pengrusakan periosteum dengan menggunakan pisau bisuri hingga 1cm dari situs fraktur berhasil menghambat proses penyembuhan fraktur hingga minggu ke-8. Model tersebut dapat diciptakan dengan peralatan yang sederhana dan tidak memerlukan alat khusus seperti alat kauter.

Model gangguan penyembuhan fraktur dengan merusak periosteum telah digunakan oleh Kokubu et al²⁷ Berdasarkan percobaan pada 96 ekor tikus Long evans, pengrusakan periosteum sepanjang 2 mm dari situs fraktur menyebabkan *atrophic non-union* yang dikonfirmasi secara radiologis, histologis, dan biomekanis hingga minggu ke-8 pengamatan. Oetgen et al³³ melakukan percobaan serupa menggunakan mencit dan menemukan bahwa devaskularisasi periosteum menggunakan kauter secara konsisten memberikan efek gangguan penyembuhan hingga pengamatan hari ke-63. Kaspar et al³⁴ selain melakukan devaskularisasi periosteum dengan menggunakan kauter juga membuang sumsum tulang di sekitar situs fraktur dan menghasilkan model *non-union* dengan menggunakan fiksasi eksterna.

Pada model yang menggunakan bisturi, pengrusakan periosteum dilakukan lebih luas karena pengrusakan periosteum menggunakan kauter memiliki efek mekanis dan efek termal terhadap sel-sel punca di sekitar fraktur. Regenerasi spontan periosteum akibat efek termal tidak terjadi hingga bulan ke-3 pengamatan.³⁵

Tidak adanya penyembuhan fraktur hingga minggu ke-8 pengamatan menunjukkan gangguan penyembuhan fraktur. Oetgen et al³³ melaporkan bahwa pada tikus, jembatan tulang akan terbentuk pada hari ke-28 dan *remodeling* tulang akan selesai pada hari ke-63.

Pemeriksaan histomorfometri merupakan salah satu pemeriksaan yang akurat untuk menilai respon seluler dalam penyembuhan fraktur.³⁶ Beberapa sistem skoring telah dikemukakan untuk mengkuantifikasi penyembuhan fraktur melalui pemeriksaan tersebut. Sistem skoring menurut Allen et al³⁰ dan Salkeld et al³¹ merupakan sistem skoring yang paling banyak digunakan.

Berdasarkan pengamatan dalam penelitian ini, skor Allen memiliki *intra-observer* dan *inter-observer agreement* yang lebih baik dibandingkan dengan skor Salkeld modifikasi. Perbedaan *intra-observer* dan *inter-observer* skor Salkeld modifikasi terutama terjadi pada skor penilaian 0, 1, dan 2 yang masing-masing merujuk pada tidak terdapat penyembuhan, penyembuhan dengan fibrous, dan penyembuhan dengan fibrokartilago atau kartilago. Skor Salkeld

membedakan tidak adanya penyembuhan dan penyembuhan dengan jaringan fibrosa ke dalam dua nilai yang berbeda. Oleh karena sebagian besar sediaan yang dinilai merupakan skor rendah; potensi variasi penilaian intra dan antar pengamat menjadi lebih tinggi. Sebaliknya, sistem skor Allen menggabungkan pembentukan jaringan fibrosa dan tidak adanya penyembuhan menjadi satu skor sehingga peluang variasi penilaian menjadi lebih kecil. Perbedaan pembagian dan penggabungan tingkatan penyembuhan menjadi dasar perbedaan ke-2 skor tersebut; ke-2 skor memiliki korelasi linier sehingga dapat dibuat persamaan untuk mengkonversi ke-2 skor. Selain memiliki *inter-observer* dan *intra-observer agreement* yang lebih baik daripada skor Salkeld modifikasi, skor Allen juga memiliki kelebihan untuk digunakan lebih lanjut dalam penelitian tahap ke-3.

Gambaran histopatologis pada minggu kedua di ketiga kelompok penelitian memiliki persamaan berupa sebaran sel darah merah tanpa tanda penyembuhan fraktur. Dalam 24 jam setelah tikus mengalami fraktur, sel punca mesenkimal mulai mengekspresikan BMP yang dibutuhkan untuk proses penyembuhan fraktur mulai dari angiogenesis, kemotaksis, mitogenesis, dan pembentukan tulang.³⁰ Zhang et al³⁷ melaporkan pentingnya sel punca periosteum dalam proses penyembuhan tulang. Proses pengrusakan periosteum mengakibatkan hilangnya sel punca mesenkimal periosteum sehingga terjadi hambatan penyembuhan tulang. Selain hilangnya sel punca mesenkimal, pengrusakan periosteum juga menyebabkan rusaknya suplai pembuluh darah periosteum. Periosteum menyuplai hingga sepertiga tulang kortikal.³⁸

Pada pengamatan minggu ke-4, gambaran pembentukan jaringan ikat yang menjembatani situs fraktur dapat diamati pada kelompok RYR 25mg/kgBB. Pembentukan jaringan fibrokartilago normalnya terjadi dalam 7 hari pertama sedangkan pembentukan jaringan ikat pada minggu ke-2 menunjukkan keterlambatan penyembuhan. Pada kelompok yang mendapatkan RYR 50mg/kgBB, terdapat gambaran pembentukan tulang rawan yang menjembatani situs fraktur. Pembentukan tulang rawan yang menjembatani situs fraktur seyogyanya terjadi pada minggu ke-2.

Pada penelitian ini didapatkan hasil bahwa pemberian beras angkak dapat mempercepat penyembuhan fraktur. Wong et al¹⁹ meneliti manfaat beras angkak pada defek tulang parietal dan memperoleh hasil kelompok yang mendapatkan beras angkak menunjukkan pembentukan tulang

lebih baik daripada kelompok kontrol. Secara *in vitro*, beras angkak meningkatkan proliferasi osteoblas dan aktivitas fosfatase alkali.²² Efek anabolik beras angkak terhadap massa tulang juga telah dilaporkan.²³

Percepatan penyembuhan fraktur dalam penelitian ini mungkin terjadi melalui dua jalur; pertama melalui peningkatan ekspresi BMP-2, ke-2 melalui peningkatan ekspresi VEGF. Beras angkak mengandung monakolin, suatu inhibitor HMG-CoA reduktase yang dapat meningkatkan ekspresi BMP-2.^{15,16} BMP-2 akan berikatan dengan reseptor di membran dan mengaktifkan reseptor Smad 1, 5, dan 8.³⁹ Melalui jalur tersebut, sel punca mesenkimal akan terangsang untuk berproliferasi, diferensiasi, dan pada akhirnya mensintesis matriks ekstraseluler. Aktivasi proliferasi sel punca mesenkimal juga terjadi melalui aktivasi kemotaksis sel mononuklear dan *growth factor* lain seperti IL-1, IL-6, FGF, dan PDGF.

Selain meningkatkan ekspresi BMP-2, inhibitor HMG-CoA reduktase juga meningkatkan ekspresi VEGF. VEGF memiliki peran penting dalam penyembuhan fraktur karena mampu menginduksi angiogenesis dan mengintegrasikan angiogenesis dengan pembentukan tulang dan *remodeling*.²⁴ Street et al²¹ melaporkan bahwa hambatan VEGF mengganggu penyembuhan tulang, sebaliknya pemberian VEGF eksogen meningkatkan pembentukan pembuluh darah, osifikasi, dan maturasi kalus pada fraktur serta mempercepat pembentukan jembatan tulang pada fraktur dengan defek tulang.

Kelemahan penelitian ini adalah tidak dilakukan pemeriksaan kadar BMP-2 dan VEGF. Pemeriksaan tersebut penting untuk menjelaskan jalur percepatan penyembuhan fraktur setelah pemberian beras angkak, apakah melalui peningkatan BMP-2, VEGF, atau keduanya. Kombinasi BMP-2 dan VEGF menginduksi pembentukan tulang lebih dini dan meningkatkan pembentukan pembuluh darah.⁴⁰ VEGF meningkatkan pembentukan tulang oleh BMP-2 melalui modulasi angiogenesis. Tanpa pemeriksaan kadar BMP-2 dan VEGF percepatan fraktur melalui peningkatan BMP-2 dan VEGF sulit dilakukan. Efek beras angkak bergantung pada besarnya dosis yang digunakan. Dosis beras angkak yang digunakan dalam penelitian ini terbatas dua dosis; dosis yang dianjurkan dan dosis maksimal untuk manusia. Oleh karena itu diperlukan penelitian mengenai dosis optimum beras angkak yang diperlukan untuk percepatan penyembuhan fraktur.

Kesimpulan

Pemberian beras angkak dapat mempercepat penyembuhan fraktur dengan gangguan vaskularisasi yang ditandai dengan peningkatan skor Allen. Pemberian dosis 50mg/kgBB memberikan hasil yang lebih baik dibandingkan dosis 25mg/kgBB.

Daftar Pustaka

1. Brinker MR, O'Connor DP. The incidence of fractures and dislocations referred for orthopaedic services in capitated population. *J Bone Joint Surg Am.* 2004;86A:290-7.
2. Brighton CT, Shaman P, Heppenstall RB, Esterhai JL, Jr., Pollack SR, Friedenber ZB. Tibial nonunion treated with direct current, capacitive coupling, or bone graft. *Clin Orthop Relat Res.* 1995(321):223-34.
3. Velazco A, Whitesides TE, Jr., Fleming LL. Open fractures of the tibia treated with the Lottes nail. *J Bone Joint Surg Am.* 1983;65(7):879-85.
4. Widenfalk B, Ponten B, Karlstrom G. Open fractures of the shaft of the tibia: analysis of wound and fracture treatment. *Injury.* 1979;11(2):136-43.
5. Dahabreh Z, Dimitriou R, Giannoudis PV. Health economics: a cost analysis of treatment of persistent fracture non-unions using bone morphogenetic protein-7. *Injury.* 2007;38(3):371-7.
6. Busse JW, Bhandari M, Sprague S, Johnson-Masotti AP, Gafni A. An economic analysis of management strategies for closed and open grade I tibial shaft fractures. *Acta Orthop.* 2005;76(5):705-12.
7. Garrison KR, Shemilt I, Donell S, Ryder JJ, Mugford M, Harvey I, et al. Bone morphogenetic protein (BMP) for fracture healing in adults. *Cochrane Database of Systematic Reviews.* 2010(6):No.: CD006950.
8. Novicoff WM, Manaswi A, Hogan MV, Brubaker SM, Mihalko WM, Saleh KJ. Critical analysis of the evidence for current technologies in bone-healing and repair. *J Bone Joint Surg Am.* 2008;90 Suppl 1:85-91.
9. Goldhahn J, Mitlak B, Aspenberg P, Kanis JA, Rizzoli R, Reginster JY. Critical issues in translational and clinical research for the study of new technologies to enhance bone repair. *J Bone Joint Surg Am.* 2008;90 Suppl 1:43-7.
10. Ai-Aql ZS, Alagl AS, Graves DT, Gerstenfeld LC, Einhorn TA. Molecular mechanisms controlling bone formation during fracture healing and distraction osteogenesis. *J Dent Res.* 2008;87(2):107-18.
11. Alam S, Ueki K, Nakagawa K, Marukawa K, Hashiba Y, Yamamoto E, et al. Statin-induced bone morphogenetic protein (BMP) 2 expression during bone regeneration: an immunohistochemical study. *Oral Surg Oral Med Oral Pathol Oral Radiol Endod.* 2009;107(1):22-9.
12. Mori M, Nishikawa T, Masuno K, Okamura T, Tanaka A, Shikimori M. Statins: candidates for promoting bone formation via BMP-2. *Oral Med Pathol.* 2010;14:81-7.
13. Uzzan B, Cohen R, Nicolas P, Cucherat M, Perret GY. Effects of statins on bone mineral density: a meta-analysis of clinical studies. *Bone.* 2007;40(6):1581-7.
14. Uysal AR, Delibasi T, Erdogan MF, Kamel N, Baskal N, Tonyukuk V, et al. Effect of simvastatin use on bone mineral density in women with type 2 diabetes. *Endocr Pract.* 2007;13(2):114-6.
15. Baek KH, Lee WY, Oh KW, Tae HJ, Lee JM, Lee EN, et al. The Effect of Simvastatin on the Proliferation and Differentiation of Human Bone Marrow Stromal Cells. *J Korean Med Sci.* 2005;20:438-44.
16. Kaji H, Naito J, Inoue Y, Sowa H, Sugimoto T, Chihara K. Statin suppresses apoptosis in osteoblastic cells: role of transforming growth factor-beta-Smad3 pathway. *Horm Metab Res.* 2008;40(11):746-51.
17. Ayukawa Y, Yasukawa E, Moriyama Y, Ogino Y, Wada H, Atsuta I, et al. Local application of statin promotes bone repair through the suppression of osteoclasts and the enhancement of osteoblasts at bone-healing sites in rats. *Oral Surg Oral Med Oral Pathol Oral Radiol Endod.* 2009;107(3):336-42.
18. Pauly S, Luttosch F, Morawski M, Haas NP, Schmidmaier G, Wildemann B. Simvastatin locally applied from a biodegradable coating of osteosynthetic implants improves fracture healing comparable to BMP-2 application. *Bone.* 2009;45(3):505-11.
19. Wong RWK, Rabbie AM. Bone induction using hydroxymethylglutaryl coenzyme A (HMG-CoA) reductase inhibitors. *Hong Kong Dent J.* 2007;4:15-21.
20. Giannoudis P, Psarakis S, Kontakis G. Can we accelerate fracture healing? A critical analysis of the literature. *Injury.* 2007;38 Suppl 1:S81-9.
21. Street J, Bao M, deGuzman L, Bunting S, Peale FV, Ferrara N, et al. Vascular endothelial growth factor stimulates bone repair by promoting angiogenesis and bone turnover. *PNAS.* 2002;8(15): 9656-61.
22. Monograph. *Monascus purpureus* (red yeast rice). *Altern Med Rev.* 2004;9(2):208-10.
23. Chow DH, Leung KS, Qin L, Leung AH, Cheung WH. Low-magnitude high-frequency vibration (LMHFV) enhances bone remodeling in osteoporotic rat femoral fracture healing. *J Orthop Res.* 2010.
24. Gutierrez GE, Mundy B, Rossinia G, Garretta IR, Chen ST, Mundy GR. Red yeast rice stimulates bone formation in rats. *Nutrition Research.* 2006; 26:124-9.
25. Hanafiah KA. Rancangan percobaan. Teori dan aplikasi. Jakarta: Raja Grafindo Perkasa; 2004. p. 5-12.
26. Auer JA, Goodship A, Amoczky S, Pearce S, Price J, Claes L, et al. Refining animal models in fracture research: seeking consensus in optimising both animal welfare and scientific validity for appropriate biomedical use. *BMC Musculoskelet Disord.* 2007;8:72.

27. Kokubu T, Hak DJ, Hazelwood SJ, Reddi AH. Development of an atrophic nonunion model and comparison to a closed healing fracture in rat femur. *J Orthop Res.* 2003;21(3):503-10.
28. Utvag SE, Grundnes O, Reikeraos O. Effects of periosteal stripping on healing of segmental fractures in rats. *J Orthop Trauma.* 1996;10(4):279-84.
29. Close B, Banister K, Baumans V, Bernoth EM, Bromage N, Bunyan J, et al. Recommendations for euthanasia of experimental animals: Part 2. DGXT of the European Commission. *Lab Anim.* 1997;31(1):1-32
30. Allen HL, Wase A, Bear WT. Indomethacin and aspirin: effect of nonsteroidal anti-inflammatory agents on the rate of fracture repair in the rat. *Acta Orthop Scand.* 1980;51(4):595-600.
31. Salkeld SL, Patron LP, Barrack RL, Cook SD. The effect of osteogenic protein-1 on the healing of segmental bone defects treated with autograft or allograft bone. *J Bone Joint Surg Am.* 2001;83-A(6):803-16.
32. O'Loughlin PF, Morr S, Bogunovic L, Kim AD, Park B, Lane JM. Selection and development of preclinical models in fracture-healing research. *J Bone Joint Surg Am.* 2008;90 Suppl 1:79-84.
33. Oetgen ME, Merrell GA, Troiano NW, Horowitz MC, Kacena MA. Development of a femoral non-union model in the mouse. *Injury.* 2008;39(10):1119-26.
34. Kaspar K, Matziolis G, Strube P, Senturk U, Dormann S, Bail HJ, et al. A new animal model for bone atrophic nonunion: fixation by external fixator. *J Orthop Res.* 2008;26(12):1649-55.
35. Buttemeyer R, Hendricks J, Bruck JC. Regeneration of bone following thermal injury. *Beitr Orthop Traumatol.* 1990;37(8):448-53.
36. Diwan AD, Khan SN, Cammisa FP, Jr., Sandhu HS, Lane JM. Nitric oxide modulates recombinant human bone morphogenetic protein-2-induced corticocancellous autograft incorporation: a study in rat intertransverse fusion. *Eur Spine J.* 2010;19(6):931-9.
37. Zhang X, Naik A, Xie C, Reynolds D, Palmer J, Lin A, et al. Periosteal stem cells are essential for bone revitalization and repair. *J Musculoskelet Neuronal Interact.* 2005;5(4):360-2.
38. Kowalski MJ, Schemitsch EH, Kregor PJ, Senft D, Swiontkowski MF. Effect of periosteal stripping on cortical bone perfusion: a laser doppler study in sheep. *Calcif Tissue Int.* 1996;59(1):24-6.
39. Granjeiro JM, Oliveira RC, Bustos-Valenzuela JC, Sogayar MC, Taga R. Bone morphogenetic proteins: from structure to clinical use. *Brazilian Journal of Medical and Biological Research.* 2005;38:1463-73.
40. Durak K, Sonmez G, Sarisozen B, Ozkan S, Kaya M, Ozturk C. Histological assessment of the effect of alpha-tocopherol on fracture healing in rabbits. *J Int Med Res.* 2003;31(1):26-30.