

## **Struktur Histologi Otot Femur Kelinci (*Lepus Sp.*) Setelah Perlakuan Implantasi Material Stainless Steel Aisi 316l Selama 2,5 Bulan**

**Isabella Vanny Primadiani<sup>1\*</sup>, Siti Muflichatun Mardiaty<sup>1</sup>, Silvana Tana<sup>1</sup>**  
<sup>1</sup>Departemen Biologi, Fakultas Sains dan Matematika, Universitas Diponegoro  
\*Email : isabella.vanny@yahoo.com

### **ABSTRACT**

Production implant orthopedic domestic with 316L Stainless steel base material which use the material dimensions of the Indonesian non-import until now hasn't been researched. Research the effect of implantation of these materials to health conditions need to be conducted on animal models, such as the rabbit before it was applied to humans. This study aims to determine the histological changes in the femoral muscle of rabbits after implantation of AISI 316L stainless steel for 2.5 months, as part of the basic data for further research in order to figure out orthopedic implants that can be used by the body. This study compared the P0: rabbit was not given implantation of stainless steel AISI 316L with P1: Rabbits were given treatment AISI 316L stainless steel implants in the quadriceps femoris muscle parallel to the femur bone. Implantation of the implant material was conducted for 2.5 months. Histological changes observed were the presence or absence of necrosis, fibrosis and tissue cavities in the rabbit femoral muscle tissue. The results showed there were no three variables were observed. It is concluded AISI 316L stainless steel did not cause structural changes in muscle histology in a rabbit femur after implantation for 2.5 months; so that these materials can be used as an implant material in the body.

*Keywords: rabbit, stainless steel AISI 316L, histology, muscle*

### **ABSTRAK**

Pembuatan implan/protese ortopedi domestik dengan bahan dasar Stainless steel 316L yang menggunakan dimensi orang Indonesia dengan material non-impor sampai saat ini belum pernah dilakukan. Pengujian pengaruh implantasi material tersebut terhadap kondisi kesehatan perlu dilakukan terhadap hewan model, seperti kelinci sebelum diterapkan ke manusia. Penelitian ini bertujuan untuk mengetahui perubahan histologis otot femur kelinci setelah implantasi stainless steel AISI 316L selama 2,5bulan, sebagai bagian dari data untuk dasar penelitian lebih lanjut dalam rangka mengetahui implan ortopedi yang dapat digunakan oleh tubuh. Penelitian ini membandingkan antara P0: kelinci yang tidak diberikan implantasi stainless steel AISI 316L dengan P1: Kelinci yang diberikan perlakuan implantasi stainless steel AISI 316L pada otot quadriceps femoris sejajar tulang femur. Implantasi material implan ini dilakukan selama 2,5 bulan. Perubahan histologi yang diamati adalah ada tidaknya nekrosis, fibrosis dan *tissue cavities* pada jaringan otot femur kelinci. Hasil penelitian menunjukkan tidak ditemukan adanya ketiga variabel yang diamati. Hal ini disimpulkan stainless steel AISI 316L tidak menyebabkan perubahan struktur histologi pada otot femur kelinci pasca implantasi selama 2,5 bulan; sehingga material ini dapat digunakan sebagai bahan implan dalam tubuh.

*Kata kunci: kelinci, stainless steel AISI 316L, histologi, otot*

## PENDAHULUAN

Kerusakan pada tulang khususnya patah tulang dan retak tulang banyak terjadi yang diakibatkan oleh kecelakaan, baik kecelakaan ringan ataupun berat yang dapat memungkinkan terjadinya kerusakan tulang maupun sendi (Pearce, 2006). Rusaknya bagian pada tulang dan sendi ini dapat diperbaiki dengan cara proses implantasi. Proses ini memanfaatkan biomaterial logam untuk membantu mengembalikan patahan atau retaknya tulang ke posisi awal (Smallman & Bishop, 2000).

Persyaratan mendasar dari suatu biomaterial adalah bahwa material tersebut dan jaringan disekitarnya dapat berfungsi secara bersamaan tanpa menimbulkan reaksi yang merugikan satu sama lain (biokompatibel) (Mudali *et al.*, 2003). Proses ini memanfaatkan biomaterial logam untuk membantu mengembalikan patahan atau retaknya tulang ke posisi awal.

Salah satu institusi nasional mencoba untuk membuat material implan sambungan tulang panggul buatan dengan cara melakukan proses *machining* pada stainless steel AISI 316L yang selama ini digunakan untuk bedah ortopedi dengan dimensi orang Indonesia. Hal ini bertujuan untuk mengurangi tingginya biaya dari penggantian sendi panggul dan penyesuaian ukuran sambungan sendi panggul bagi orang Indonesia, (Jamari dkk., 2012).

Penelitian sebelumnya menyatakan bahwa dalam waktu 1,5 bulan reaksi jaringan otot terhadap material stainless steel 316L menunjukkan perbedaan yang tidak signifikan dibanding kontrol (Santoso, 2013). Penelitian ini

dirancang untuk mengetahui apakah ada perubahan histologi jaringan yang diimplantasi dengan bahan implan tersebut dalam jangka waktu yang lebih lama yaitu 2,5 bulan.

Tujuan dari penelitian ini adalah mengkaji struktur histologi otot femur kelinci setelah diimplantasi material stainless steel AISI 316L selama 2,5 bulan sebagai dasar penelitian lebih lanjut untuk mengetahui implan ortopedi yang dapat digunakan pada tubuh.

Evaluasi histologi jaringan yang melekat dengan implan merupakan metode yang paling sering digunakan dalam evaluasi biokompatibilitas (Anderson, 2001). Kondisi perubahan karena pengaruh implan dapat diamati secara jelas dan spesifik dengan mengamati histologis pada otot yang langsung melekat pada implan.

Berdasar hal tersebut penelitian ini dilakukan untuk melakukan kajian terhadap keamanan produk biomaterial yang digunakan yaitu stainless steel AISI 316L (SS 316L) yang sering digunakan sebagai biomaterial implan patah tulang.

## METODE PENELITIAN

### Tempat dan Waktu Penelitian

Penelitian ini dilakukan di Laboratorium Biologi Struktur dan Fungsi Hewan, Jurusan Biologi, Fakultas Sains dan Matematika, Universitas Diponegoro Semarang selama 7 bulan.

### Pemeliharaan Hewan Model

Hewan model yang digunakan dalam penelitian ini adalah kelinci jenis Lop. Kelinci tersebut berusia 3,5 bulan. Kelinci diperoleh dari

peternakan rakyat di wilayah Ambarawa sebanyak 4 ekor kelinci jantan. Jumlah Kelinci kelompok perlakuan adalah 3 ekor, dan kontrol sebanyak 1 ekor. Pembagian kelompok sebagai berikut, yaitu:

Po: Kelinci yang tidak diimplan sebagai kontrol.

P1 : Kelinci yang diimplan dengan stainless steel AISI 316L.

Pemeliharaan hewan model dilakukan pada kandang susun yang berbentuk persegi dengan ukuran 0,5 x 0,5 meter untuk satu individu.

#### Pemasangan implan

Material implan yang digunakan adalah stainless steel AISI 316L. Material ini dibentuk persegi panjang yang berukuran 20x5 mm dengan ketebalan 2 mm. Pembedahan dan pemasangan implan pada semua hewan model dilakukan oleh dokter residen ortopedis RSO Prof. Dr. Soeharso Surakarta. Implan stainless steel AISI 316L dipasang pada femur kanan. Hewan-hewan model tersebut kembali dipelihara selama 2,5 bulan setelah implantasi.

#### Pengambilan Data

Pengambilan data diperoleh dari bagian otot yang diambil yaitu pada kelompok perlakuan di sisi dekat bagian yang di implantasi yaitu otot quadriceps femoris dan juga otot pada sisi yang sama dari hewan kontrol.

#### Pembuatan preparat

Pengamatan struktur histologi otot dilakukan dengan pembuatan preparat. Metode yang digunakan dalam pembuatan preparat ini adalah metode paraffin. Pewarnaannya

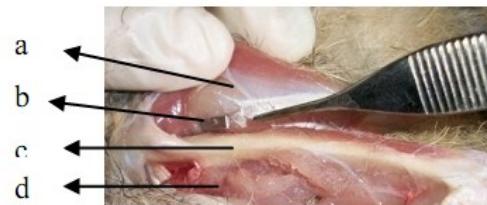menggunakan pewarnaan Hematoksilin & Eosin. Proses selanjutnya dilakukan pengamatan struktur histologi otot dengan menggunakan mikroskop dan fotomikrograf.

#### Analisis Data

Data yang diperoleh dianalisis secara kualitatif, yakni secara deskriptif dengan analisis terhadap adanya nekrosis, fibrosis, dan *tissue cavities* pada jaringan otot

## HASIL DAN PEMBAHASAN

#### Makroskopis Jaringan Otot



Gambar 1. Pengambilan implan setelah implantasi selama 2,5 bulan

Keterangan: a. Otot quadriceps, b. Implan, c. Tulang femur, d. Otot quadriceps sisi berlawanan

Setelah penanaman implan selama 2,5 bulan (10 minggu) dilakukan pengambilan implan stainless steel AISI 316L dan pengamatan otot yang melekat dengan implan. Gambaran makroskopis tidak ditemukan perubahan makroanatomi, seperti yang terlihat pada Gambar 1. Jaringan otot yang melekat dengan implan stainless steel AISI 316L secara makroskopis terlihat sama baik tesktur maupun warna dengan bagian otot yang tidak melekat dengan implan stainless steel AISI 316L maupun dengan otot sisi berlawanan.

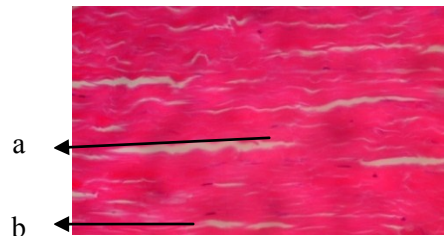
Tidak adanya perubahan yang terlihat secara makroskopis disebabkan karena di dalam jaringan otot, stainless steel AISI 316L tidak mengalami degradasi. Degradasi ini yang menyebabkan korosi atau kerusakan pada material yang bersifat non biokompatibel. Material implan bersifat aman jika tidak mengalami korosi atau kerusakan jika diimplantasikan pada jaringan. Adya (2005) menyatakan bahwa biokompatibilitas adalah kemampuan suatu bahan untuk menyesuaikan diri dengan lingkungan dimana bahan tersebut diletakkan dan ditanamkan, tidak membahayakan tubuh dan juga non toksik.

Tidak adanya reaksi jaringan otot terhadap implan pada penelitian ini juga sesuai dengan pernyataan Wright & Li (2010) bahwa *Austenitic stainless steel* memiliki resistensi korosi yang tinggi dibanding tipe *ferritic* dan *martensitic*. Stainless steel AISI 316L merupakan salah satu dari tipe *Austenitic* sehingga dengan tingginya resistensi terhadap korosi maka akan sangat menurunkan resiko terjadinya kerusakan material implan salah satunya yaitu berupa korosi yang akan menyebabkan reaksi jaringan dengan implan.

#### Deskripsi Jaringan Otot

Sampel jaringan otot diambil dari bagian yang langsung terpapar oleh Stainless steel AISI 316L yaitu di bagian *musculus quadriceps*, setelah itu sampel difiksasi dalam larutan fiksatif Bouin. Pembuatan preparat dilakukan dengan menggunakan metode parafin dan menggunakan teknik pewarnaan metode Hemaktoksilin-Eosin. Preparat yang dihasilkan cukup bagus karena dapat terwarnai dengan baik, tetapi pada preparat

kelompok perlakuan P1.1 dan P1.2 sebagian areanya terlihat ada yang melipat (Gambar 3. dan 8.). Hal ini kemungkinan besar disebabkan karena kurang baiknya saat proses *affixing* berlangsung, sehingga sebagian pita melipat.



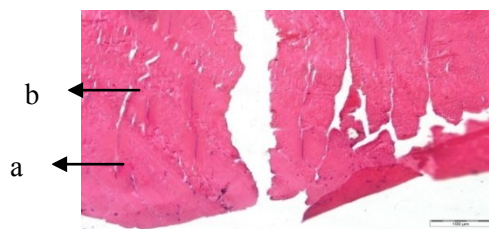
Gambar 2. Gambaran mikroskopis penampang membujur otot kelompok kontrol (pewarnaan he, pembesaran 40x10)

Keterangan : a. Intisel, b. Serabut otot



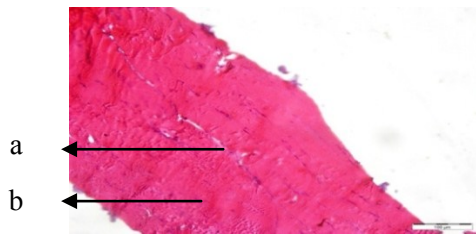
Gambar 3. Gambaran mikroskopis penampang membujur otot perlakuan (P1.1) (pewarnaan HE, pembesaran 40x10)

Keterangan : a. Intisel, b. Serabut otot, c. Area yang melipat



Gambar 4. Gambaran mikroskopis penampang membujur otot perlakuan (P1.2) (Pewarnaan HE, perbesaran 40x10)

Keterangan : a. Intisel, b. Serabut otot, c. Area yang melipat



Gambar 5. Gambaran mikroskopis penampang membujur otot perlakuan (P1.3) (Pewarnaan HE, perbesaran 40x10)

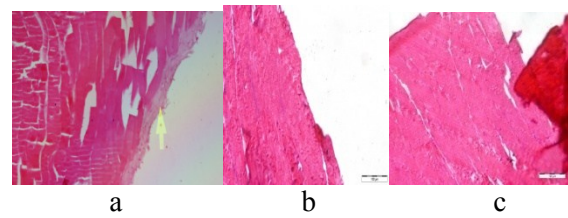
Keterangan : a. Intisel, b. Serabut otot

Hasil penelitian didapatkan bahwa pada akhir minggu ke-10 setelah implantasi tidak ada perubahan yang terjadi pada jaringan otot yang diberi perlakuan. Variabel yang menjadi acuan penelitian ini sesuai dengan penelitian Erdmann *et al.*, (2010) yang melihat adanya fibrosis, nekrosis dan *tissue cavities*. Hasil penelitian ini tidak ditemukan nekrosis, fibrosis maupun rongga antar jaringan. Sampel dari ketiga perlakuan menunjukkan hasil yang normal yaitu sama seperti hasil sampel jaringan otot yang diambil dari kontrol (Gambar 2.).

Hasil pengamatan dari ketiga sampel kelompok perlakuan yang diteliti menunjukkan bahwa tidak terjadi fibrosis. Pembentukan jaringan fibrosis adalah salah satu kunci respon jaringan terhadap adanya implan didalam tubuh. Pada penelitian ini dimungkinkan tidak terjadi respon jaringan terhadap adanya implan di dalam tubuh yang menyebabkan adanya fibrosis.

Hasil penelitian ini tidak menemukan adanya pembentukan jaringan fibrosis seperti yang dijelaskan oleh Eroschenko (2010) bahwa jaringan fibrosis merupakan pembentukan jaringan fibrin, dan dapat dikenali dengan melihat adanya serabut kolagen. Serabut kolagen (serabut putih) adalah jenis serabut yang bersifat liat dan ulet (memiliki

daya renggang tinggi dan elastitas rendah). Dalam jumlah sedikit serabut ini tidak berwarna tetapi dalam jumlah banyak jaringan ini berwarna putih, dan tampak berwarna pucat dengan pewarnaan Hemaktosilin-Eosin. Berikut perbandingan jaringan yang mengalami fibrosis menurut Santoso (2013) dengan preparat kontrol dan perlakuan. (Gambar 6).



Gambar 6. Perbandingan jaringan yang mengalami fibrosis dengan preparat kontrol dan perlakuan

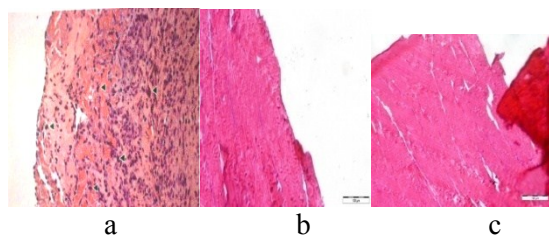
Keterangan: a. Fibrosis pada permukaan otot (Pewarnaan HE, Pembesaran 40x10) (Santoso, 2013), b. Preparat otot kontrol tanpa fibrosis, c. Preparat otot perlakuan tanpa fibrosis (Pewarnaan HE, Perbesaran 40x10)

Pengamatan yang dilakukan selanjutnya adalah melihat ada tidaknya nekrosis pada kelompok perlakuan. Nekrosis merupakan kematian sel yang disebabkan oleh cedera sel. Penyebab cedera sel bervariasi, sebagian besar stimulus yang mencederai yaitu kekurangan oksigen, agen fisik, zat kimia dan obat. Cedera sel terjadi jika sel-sel mengalami stress berat sehingga sel-sel tersebut tidak dapat lagi beradaptasi atau jika sel-sel tersebut terpapar oleh agen-agen perusak. Nekrosis merujuk pada suatu spektrum perubahan morfologi yang mengikuti kematian sel di jaringan hidup, terutama akibat efek degeneratif yang progresif dari enzim-enzim di sel yang mengalami cedera letal. Cedera dapat berkembang

melalui stadium reversible dan berakhir pada kematian sel (Kumar dkk., 2010).

Penelitian ini tidak menemukan adanya area nekrosis pada ketiga sampel perlakuan, diduga sel-sel pada jaringan otot ini tidak mengalami stress berat dan dapat beradaptasi dengan baik pada implan stainless steel AISI 316L.

Jaringan yang mengalami nekrosis akan tampak adanya perubahan pada inti. Inti dalam pewarnaan hemaktosilin-eosin akan tampak berwarna kusam keabu-abuan dan jaringan akan dikelilingi oleh massa eosinofilik (Kumar dkk., 2010). Hasil penelitian ini tidak ditemukan tanda-tanda adanya nekrosis seperti yang dijelaskan di atas.



Gambar 7. Perbandingan jaringan yang mengalami nekrosis dengan preparat kontrol dan perlakuan

Keterangan: a. Nekrosis jaringan otot (Pewarnaan HE, Pembesaran 40x10) (Erdmann *et al.*, 2010) b. Preparat otot kontrol tanpa nekrosis, c. Preparat otot perlakuan tanpa nekrosis (Pewarnaan HE, Pembesaran 40x10)

Pengamatan yang diamati berikutnya adalah reaksi berupa terbentuknya *tissue cavities* (kavitas jaringan). Pengamatan pada ketiga sampel kelompok perlakuan tidak ditemukan adanya *tissue cavities*. *Tissue cavities* dapat ditemukan pada implan yang dapat didegradasi oleh tubuh

(*biodegradable*) dimana kavitas terjadi oleh karena terjadinya pengumpulan ion hidrogen pasca degradasi implan (Santoso, 2013). Rongga jaringan tidak ditemukan diduga karena tidak ada degradasi implan yang menghasilkan ion hidrogen.

Tidak adanya perubahan histologis pada sample otot kelompok perlakuan diduga juga akibat adanya proses penyembuhan atau *recovery* pada jaringan yang menempel pada implan stainless steel AISI 316L sudah terjadi. Ketika implan dimasukkan kedalam tubuh maka implan akan melakukan integrasi dengan jaringan dan sistem internal tubuh. Secara otomatis implan tersebut akan terpapar oleh cairan ekstraseluler (Takagi, 2001). Integrasi tersebut dapat menginduksi korosi atau ionisasi dari implan yang ditanamkan yang dapat menyebabkan respon terhadap jaringan. Sehingga terjadi reaksi ringan akibat proses integrasi. Namun diduga dalam jangka waktu 2,5 bulan jaringan yang rusak ini dapat kembali seperti normal. Santonen (2010) menyebutkan bahwa pada waktu lebih dari 3 minggu pasca implantasi stainless steel, otot tidak menunjukkan adanya reaksi fibrosis inflamasi, hal ini mungkin terjadi karena kemampuan regenerasi jaringan otot yang sangat cepat.

## SIMPULAN

Stainless steel AISI 316L tidak menyebabkan perubahan struktur histologi pada otot femur kelinci pasca implantasi selama 2,5 bulan, sehingga material ini dapat digunakan sebagai bahan implan ortopedi di dalam tubuh.

## DAFTAR PUSTAKA

- Adya N. Corrosion in Titanium Dental Implants: Literature review, *J Indian Prosthodont Soc* 2005;5: 126-31
- Anderson, J.M. 2001. *Biological responses to materials*. *Annu. rev. mater. res.* Institute of pathology, Case western reserve university, Cleveland.
- Erdmann N, Bondarenko A, Hewicker-Trautwein M, Angrisani N, Reifenrath J, Lucas A, Meyer-Lindenberg A. 2010. Evaluation of the Softtissue Biocompatibility of MgCa0.8 and Surgical steel 316L in vivo: a Comparative Study in Rabbits. *BioMedical Engineering OnLine* 2010, 9:63
- Jamari, Iwan Budiman, Rifky Ismail, Sugiyanto, Muhammad Tauvqiirrahman, Dan Eko Saputra. 2012. *Pengembangan Prototype Sambungan Tulang Panggu; Produk Indonesia*. Prosiding Insinas. 0742:74-79.
- Kumar, V., Abbas, A.K., dan Fausto, N. 2010. *Robbin & Cotran Dasar Patologis Penyakit edisi ke-7*. Penerbit Buku Kedokteran. Jakarta.
- Pearce, E. 2006. *Anatomi dan Fisiologi untuk Paramedis*. Jakarta. Gramedia Pustaka Utama.
- Santonen T, Stockmann-juvala H, and Zitting A. 2010. Review on Toxicity of stainless steel. Finnish Institute of Occupational Health
- Santoso, S. 2013. *Tissue Reaction Study to Domestically available stainless steel 316L*. *Skripsi*. Universitas Sebelas Maret. Surakarta
- Smallman, R. E. dan Bishop, R. J., 2000. *Metalurgi Fisik Modern dan Rekayasa Material*, Jakarta. PT.Erlangga.
- Takagi, M. 2001. Bone-Implant Interface Biology, Foreign Body Reaction and Periprosthetic Osteolysis in Artificial Hip Joint. *J.Clin. Exp Hematopathol Vol 40. (P 78-80)*
- Wright, T.M. and Li, S. 2010. *Biomaterials. Orthopaedic Basic Science*. USA. American Academy of Orthopaedic Surgeons.