

## Studi Kasus: Paraplegia Lumbosacral Akibat Traumatik pada Anak Kucing Lokal

(Case Report: Lumbosacral Paraplegia due to Traumatic in Local Kitten)

Kusumaning Arumsari Wimbavitrati<sup>1\*</sup>, I Wayan Batan<sup>2</sup>, I Made Suma Anthara<sup>2</sup>

<sup>1</sup>Mahasiswa Pendidikan Profesi Dokter Hewan, Fakultas Kedokteran Hewan, Universitas Udayana. Jl. Sudirman, Sanglah, Denpasar, Bali, Indonesia 80234

<sup>2</sup>Laboratorium Diagnosis Klinik, Patologi Klinik dan Radiologi Veteriner Fakultas Kedokteran Hewan, Universitas Udayana. Jl. Sudirman, Sanglah, Denpasar, Bali, Indonesia 80234

### ARTICLE INFO

Received: 24 Jun 2020

Accepted: 23 Jul 2020

\*Corresponding author  
arumwimbavitrati13@gmail.com

#### Keywords:

Local cat  
Paraplegia  
Traumatic  
Os Lumbar Vertebrae

#### Kata Kunci:

Kucing Lokal  
Paraplegia  
Traumatik  
Os Vertebrae Lumbalis

### ABSTRACT

A local female cat who was  $\pm 3$  months old with a body weight of 1.5 kg presented to hind legs with complaints of being unable to stand. The inspection showed that the cat was not able to stand upright especially on its two hind legs. Based on the postural examination, pelvic limb reflexes, and nociceptive examinations, it was pointed to an abnormal disturbance in both hind legs and additionally, there was no response anal sphincter area. A series of neurological examinations indicated that the cat had a lumbosacral nerve disorder. Hematological examinations suggesting the anemia indicated. X-ray examination showed the fracture of an os. vertebrae lumbar I. The cat was diagnosed with paraplegia due to a trauma, where the muscles of the body are paralyzed and weak. The prognosis for this case was infausta. Medications and therapies provided were neurotropic vitamins, dexamethasone, and Hemobion<sup>®</sup>, and train cats to stand and walk every day. After being given treatment for ten days, the cat case did not show any changes in the two hind legs.

### ABSTRAK

Seekor kucing lokal berjenis kelamin betina berumur  $\pm 3$  bulan dengan bobot badan 1,5 kg diperiksa dengan keluhan tidak dapat berdiri. Hasil inspeksi kucing tidak dapat berdiri tegak terutama pada kedua kaki belakangnya. Pemeriksaan reaksi postural, refleks pelvic limb, dan pemeriksaan nosiseptif, menunjukkan adanya gangguan abnormal pada kedua kaki belakang serta tidak adanya respon pada area spinchter anal. Pemeriksaan neurologi mengindikasikan kucing kasus mengalami gangguan saraf lumbosacral. Hasil pemeriksaan hematologi menunjukkan hewan kasus mengalami anemia yang ditunjukkan dengan penurunan sel darah merah dan hemoglobin. Hasil pemeriksaan x-ray menunjukkan adanya fraktur os vertebrae lumbalis I. Kucing kasus didiagnosis menderita paraplegia akibat trauma dengan otot-otot tubuh pada bagian yang mengalami kelumpuhan dalam kondisi lemas dan terkulai. Prognosis untuk kasus ini adalah infausta. Pengobatan dan terapi yang diberikan adalah vitamin neurotropik, dexamethasone dan Hemobion<sup>®</sup>, serta melatih kucing untuk berdiri dan berjalan setiap hari. Setelah diberikan pengobatan selama sepuluh hari, kucing kasus belum menunjukkan adanya perubahan pada kedua kaki belakangnya.

## 1. Pendahuluan

Paraplegia merupakan suatu kondisi hilangnya kemampuan untuk menggerakkan anggota tubuh yang meliputi kedua tungkai dan organ panggul, yang disebabkan karena kerusakan syaraf pada tulang belakang. Hal ini menyebabkan inervasi dari otak terputus, sehingga terjadi kelumpuhan otot anggota gerak bawah. Kerusakan pada medula spinalis segment thoraco-lumbo-sacral akan mengakibatkan hilangnya fungsi motorik dan/atau sensorik. Paraplegia dikategorikan dalam dua penyebab yaitu karena trauma dan medis atau penyakit (Thomson & Hahn, 2012). Penyebab paraplegia pada umumnya adalah cedera pada sumsum tulang belakang atau *spinal cord injury* (SCI), *spondylitis tuberculosis*, gangguan genetik (*hereditary spastic paraplegia*), gangguan yang sifatnya menurun atau *congenital*, infeksi, penyakit autoimun, *syrinx* (gangguan korda spinalis) (Kohnle, 2011).

Salah satu penyebab paraplegia yang ditemukan pada hewan kasus ini yaitu *spinal cord injury* (SCI), akibat cedera parah pada medula spinalis segment lumbalis yang ditandai dengan otot-otot tubuh pada bagian yang mengalami kelumpuhan ketegangan ototnya menurun dan terkulai. *Spinal cord injury* (SCI) akan mempengaruhi fungsi sensoris dan motoris sehingga mengakibatkan tractus sensori motor dan percabangan saraf-saraf perifer dari medula spinalis mengalami kerusakan. Cedera tersebut menyebabkan seluruh impuls dari otak tidak dapat diteruskan oleh jaringan otot dibawah kendalinya, dan sebaliknya impuls yang berasal dari bawah level jaringan yang rusak tidak sampai atau tidak dapat diterima oleh otak. Akibatnya penderita paraplegia kehilangan fungsi motorik dan sensorik dibawah area yang rusak, kehilangan kekuatan dan menjadi lemah. Penderita paraplegia juga kehilangan kemampuan mengendalikan urinasi dan defekasi atau *bladder and bowel control* (Dewanto, Suwono, Riyanto, & Turana, 2009).

Cedera tulang belakang yang parah dapat menyebabkan cacat fisik dan dapat memengaruhi sistem tubuh yang lainnya, sehingga ketika melakukan evaluasi terhadap pasien dengan gangguan neurologi karena dugaan trauma, sangat penting untuk melakukan pemeriksaan menyeluruh, termasuk di dalamnya memeriksa fungsi sistem paru dan kardiovaskular. Diagnosis cedera korda spinal dapat ditegakkan melalui pemeriksaan menyeluruh meliputi anamnesis, pemeriksaan fisik, dan pemeriksaan penunjang. Pemeriksaan neurologi harus dilakukan secara sistematis dan sebaiknya dimulai dari pusat integrasi yang tertinggi sampai yang terendah. Dalam studi kasus ini penulis akan membahas

kejadian traumatik yang mengakibatkan paraplegia yang terjadi pada kucing lokal, dengan pemeriksaan sistem saraf melalui pemeriksaan reaksi postural, pemeriksaan saraf spinal, pemeriksaan nosiseptif, dan peneguhan diagnosis dengan pemeriksaan radiologi, serta terapi yang diberikan kepada hewan kasus.

## 2. Materi dan Metode

### 2.1. Sinyalemen dan Kondisi Umum

Kucing lokal berjenis kelamin betina, berumur sekitar 3 bulan dengan bobot badan 1,5 kg, serta memiliki warna rambut putih abu-abu. Kucing kasus memiliki postur tubuh membungkuk (Gambar 1A), tidak dapat berdiri tegak terutama pada kedua kaki belakang yang tidak mampu menopang tubuh, tingkah laku tenang, dan pasif serta menyeret kedua kaki belakangnya saat berpindah dari satu tempat ke tempat lainnya (Gambar 1B).

### 2.2. Anamnesa

Kucing mengalami kelumpuhan pada kedua kaki belakangnya sejak tiga minggu yang lalu sebelum dilakukan pemeriksaan. Menurut keterangan pemilik, pada suatu pagi kucing pernah terinjak pada bagian punggungnya. Sesaat setelah terinjak, kucing langsung pergi keluar rumah dalam kondisi pincang. Pada sore harinya pemilik mengetahui kucing berkelahi dengan kucing liar yang ukurannya lebih besar di depan halaman rumah. Pada saat itu pemilik baru menyadari bahwa kucing mengalami kelumpuhan pada kedua kaki belakang, karena kedua kaki belakangnya diseret pada saat berjalan. Hingga saat diperiksa, kucing hanya mampu berjalan dengan kedua kaki depan dan kehilangan kemampuan untuk mengatur urinasi dan defekasi.

### 2.3. Pemeriksaan Fisik dan Status Present

Pemeriksaan fisik dilakukan untuk mengidentifikasi tanda-tanda klinis. Pemeriksaan saraf meliputi reaksi postural, pemeriksaan saraf spinal dan pemeriksaan nosiseptif (persepsi rasa nyeri). Penilaian sensasi rasa nyeri dilakukan dengan menggunakan jarum yang ditusukkan pada bagian-bagian tertentu dari tubuh hewan yang dicurigai mengalami kelainan. Pemeriksaan status present dilakukan berdasarkan metode dari Widodo *et al.* (2011) yang meliputi temperatur, denyut jantung, pulsus, respirasi, *Capillary Refill Time* (CRT) dan turgor kulit.

### 2.4. Pemeriksaan Laboratorium

#### 2.4.1. Pemeriksaan Darah

Pengambilan darah dilakukan di vena *Cephalica antebrachii dorsalis* pada daerah kaki depan dengan menggunakan *dsyposable syringue* berkapasitas 3 ml. Sebelum dilakukan pengambilan darah, rambut pada daerah yang telah ditentukan dicukur dan dibasahi dengan alkohol 70%. Selanjutnya dilakukan pemasangan tourniquet atau alat pembendung sehingga vena terlihat jelas. Jarum ditusukkan ke dalam lumen vena dengan posisi sejajar terhadap pembuluh darah, kemudian dilakukan aspirasi sebanyak 1,5 ml. Spuit yang berisi darah ditempatkan ke dalam tabung penampung darah yang sudah mengandung antikoagulan. Sampel darah yang diperoleh kemudian diperiksa menggunakan *Auto Hematology Analyzer* (iCubio, Shenzhen, China).

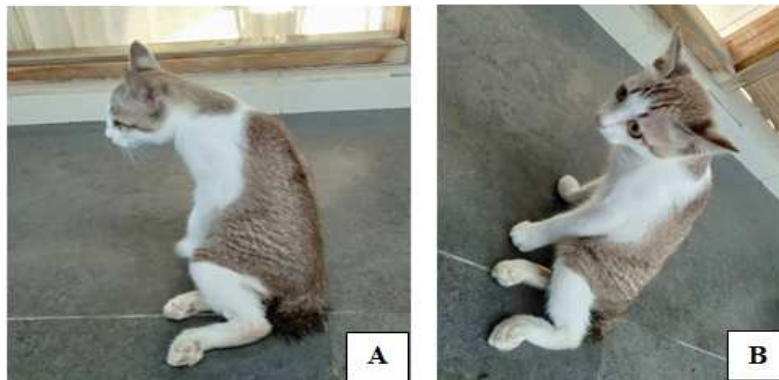
2.4.2. Pemeriksaan Radiologi

Hewan kasus harus dibebaskan dari logam yang menempel sebelum dilakukan pemeriksaan dengan sinar-x agar tidak mempengaruhi gambaran yang akan dihasilkan. Mesin x-ray yang akan digunakan dihubungkan kabelnya dengan sumber arus listrik. Akifkan detektor dengan menekan

tombol "ON". Tekan lama tombol power pada mesin, kemudian tekan "enter", sesuaikan KVp dan mAs dengan yang ada di komputer (nilai KVp dan mAs disesuaikan dengan berat badan pasien yang akan di-x-ray) diatur terlebih dahulu. Sebelum dilakukan pengambilan gambar, kucing dianestesi terlebih dahulu dengan kombinasi pemberian ketamine-xilazine secara intra muscular. Setelah teranestesi, letakkan kucing di atas meja x-ray dengan posisi lateral recumbency dan ventro-dorsal agar pengambilan gambar radiografi tulang belakang terlihat jelas. Gunakan *remote controller* untuk menekan tombol exposure. Hasil foto x-ray selanjutnya dapat dilihat di komputer x-ray.

3. Hasil dan Pembahasan

Berdasarkan anamnesa dan tanda klinis, hewan kasus mengalami kesulitan berdiri dan berjalan yang disebabkan karena adanya kelumpuhan pada kedua kaki belakang (Gambar 1). Hasil pemeriksaan status present (Tabel 1) yang meliputi temperature, degup jantung, pulsus, respirasi, CRT dan turgor masih dalam rentang normal.



Gambar 1. Kucing kasus yang mengalami paraplegia. Postur tubuh membungkuk (A) dan kedua kaki belakangnya menyeret (B).

Tabel 1. Hasil pemeriksaan status present kucing kasus

No.	Pemeriksaan	Hasil	Nilai Normal*)	Keterangan
1.	Temperatur (°C)	39,2	38,0-39,3	Normal
2.	Degup Jantung (kali/menit)	128	110-130	Normal
3.	Pulsus (kali/menit)	116	110-130	Normal
4.	Respirasi (kali/menit)	24	20-30	Normal
5.	CRT ( <i>Capillary Refill Time</i> ) (detik)	<2	<2	Normal
6.	Turgor	Cepat	Cepat	Normal

\* Sumber: Widodo et al. (2011)

Pada hasil pemeriksaan fisik (Tabel 2) menunjukkan adanya gangguan pada sistem saraf sehingga mempengaruhi anggota gerak, muskuloskeletal, urogenital dan sistem

pencernaan, serta adanya gangguan pada kulit berupa luka gesekan pada bagian sisi kanan yang diduga karena hewan kasus sering berbaring hanya dengan satu posisi.

Tabel 2. Hasil pemeriksaan klinis kucing kasus

No.	Bagian Pemeriksaan	Hasil	Keterangan
1.	Kulit dan Kuku	Tidak Normal	Terdapat luka pada bagian kaki belakang kanan
2.	Anggota Gerak	Tidak Normal	Tidak mampu berdiri, kedua kaki belakang tidak dapat menyangga tubuh
3.	Muskuloskeletal	Tidak Normal	Tidak mampu berdiri, kedua kaki belakang tidak dapat menyangga tubuh, ketegangan otot quadriceps femoris, gluteus medius, gluteus maximus, sartorius, tensor fascia latae, semitendinosus, biceps femoris, gastrocnemius menurun
4.	Saraf	Tidak Normal	Refleks pelvic limb mengalami penurunan, lumpuh pada kedua kaki belakang
5.	Sirkulasi	Normal	-
6.	Respirasi	Normal	-
7.	Urogenital	Tidak Normal	Kehilangan kemampuan untuk mengendalikan urinasi, urin keluar secara tidak sadar
8.	Pencernaan	Tidak Normal	Kehilangan kemampuan untuk mengendalikan defaekasi
9.	Mukosa	Normal	-

Pada pemeriksaan saraf dengan reaksi postural (Tabel 3) yang meliputi *hemistanding*, *wheelbarrowing* dan *hopping* menunjukkan hasil yang tidak normal pada bagian kaki belakang, karena kucing kasus tidak mampu berdiri.

Pada pemeriksaan refleks kaki belakang/ pelvic limb (Tabel 4) menunjukkan adanya gangguan pada kaki belakang, karena kucing kasus

tidak memperlihatkan adanya respons yang memadai. Saat dilakukan uji refleks anal pada kucing kasus, kucing tidak menunjukkan adanya kontraksi pada area spinchter anal ketika dirangsang rasa nyeri menggunakan pinset dan benda runcing.

Tabel 3. Hasil pemeriksaan saraf reaksi postural kucing kasus

Reaksi Postural	Kaki Depan		Kaki Belakang	
	Kanan	Kiri	Kanan	Kiri
<i>Hemistanding</i>	N	N	TN	TN
<i>Wheelbarrowing</i> ( <i>thoracic limbs dan pelvic limbs</i> )	N	N	TN	TN
<i>Hopping</i>	N	N	TN	TN

Keterangan : N= Normal, TN= Tidak Normal

Tabel 4. Refleks pelvic limb (kaki belakang)

Pemeriksaan Saraf Spinal	Prosedur	Respon	Reaksi
Refleks Patella	Perkusi tendon patella	TN	Tidak adanya ekstensi
Refleks otot gastrocnemicus	Jepit otot gastronomicus menggunakan jari dan lakukan perkusi	TN	Tidak adanya ekstensi
Refleks otot cranial tibial	Perkusi otot cranial tibial	TN	Tidak adanya flexi
Refleks saraf panggul	Perkusi pada daerah saraf panggul	TN	Tidak adanya ekstensi
Refleks with drawal (digiti)	Tekan bagian digiti menggunakan pinset	TN	Tidak adanya respon
Refleks anal	Tekan daerah perianal dengan menggunakan jari dan pinset	TN	Tidak ada kontraksi pada area spinchter anal

Keterangan : N= Normal, TN= Tidak Normal.

Bagian sensorik dari sistem saraf dapat diuji dengan pemeriksaan nosiseptif (persepsi rasa nyeri). Penilaian sensasi rasa nyeri dilakukan dengan menggunakan jarum yang ditusukkan pada bagian-bagian tertentu dari tubuh hewan yang dicurigai mengalami kelainan. Berikut area

kulit dari saraf kulit yang diperiksa pada ekstremitas panggul, disajikan pada Tabel 5. Bagian sensorik yang diuji dengan pemeriksaan nosiseptif menunjukkan tidak adanya respons pada bagian pinggul kebawah yang ditandai dengan tidak adanya rasa nyeri. Pemeriksaan

dengan memberi rasa nyeri dengan tekanan benda tajam atau jepitan pada sela jari (*digiti*) pada kucing kasus, dan kucing tersebut juga tidak memberikan respons nyeri berupa fleksor pada persendian yang ada di proksimal lokasi pemeriksaan. Pada pemeriksaan refleksi anal juga tidak memperlihatkan adanya respons berkedut atau kontraksi pada *spinchter anal*. Tidak adanya respons pada uji refleksi anal mengindikasikan bahwa kemungkinan terdapat gangguan pada *nervus pudendus*.

Pemeriksaan laboratorium yang dilakukan di Rumah Sakit Hewan Universitas Udayana untuk membantu peneguhan diagnosis adalah pemeriksaan hematologi rutin dan pemeriksaan radiologi (X-ray). Hasil pemeriksaan hematologi rutin (Tabel 6) menunjukkan hewan kasus mengalami anemia yang ditunjukkan dengan penurunan sel darah merah, dengan jenis anemia normositik (MCV normal) hiperkromik (MCHC meningkat).

Table 5. Pemeriksaan nosiseptif pada kaki belakang kucing kasus yang terinjak punggungnya

Posisi	Daerah pemeriksaan	Ket.
Lateral View	Dorsal cutaneous branch dari L1	+2
	Dorsal cutaneous branch dari L2	+2
	Dorsal cutaneous branch dari L3	+1
	N. Clunial tengah	+1
	N. Clunial caudal	+1
	Caudalcutaneous, N. Femoral	-
	Lateral cutaneous, N.Femoral	-
	N. Saphenous	-
	N. Superficial peroneal	-
	Lateral cutaneous, N. Sural	-
	Proximal caudal cutaneous, N.Sural	-
	Distal caudal cutaneous, N.Sural	-
	N. Superficial peroneal	-
	Lateral cutaneous branch, N. Iliohypogastric cranial	+1
Lateral cutaneous branch, N. Iliohypogastric caudal	+1	
Ventral View	Lateral cutaneus branch, N. Ilioinguinal	-
	Lateral cutaneous branch, N. Iliohypogastriccranial	+1
	Lateral cutaneous branch, N. ilioinguinal	-
	Lateral cutaneous, N.Femoral	-
	Caudal cutaneous, N.Femoral	-
	N. Saphenous	-
	N. Peroneal superficial	-
	Distal caudal cutaneous, N.Sural	-
	N. Genitofemoral	-
	Proximal caudal cutaneous, N. Sural	-
N. Peroneal superficial	-	

Keterangan: (+4)= sangat kuat, (+3) = kuat, (+2) = ada, (+1) = lemah, (-)= tidak ada

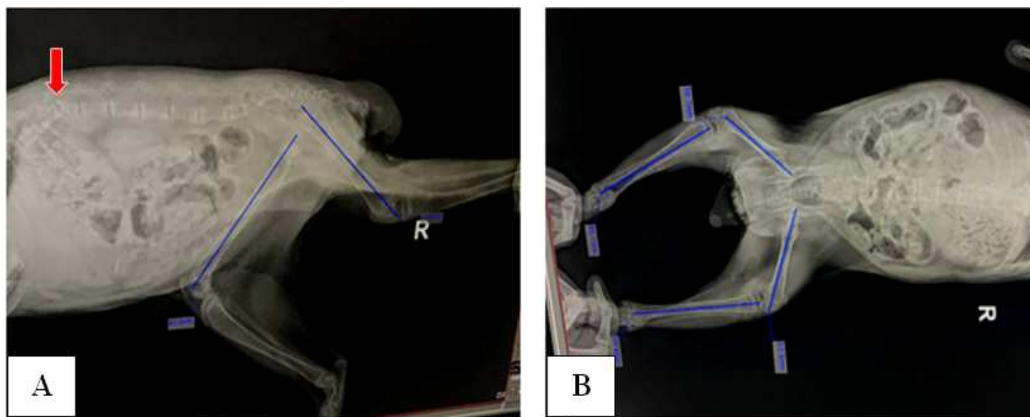
Tabel 6. Hasil pemeriksaan hematologi rutin kucing kasus

Parameter	Hasil	Nilai Rujukan*)	Keterangan
WBC	27,210 <sup>9</sup> /l	5,5-19,5x10 <sup>9</sup> /l	Meningkat
RBC	3,61x10 <sup>12</sup> /μl	5,0-10x10 <sup>12</sup> / μl	Menurun
HGB	6,4g/dl	8,0-15g/dl	Menurun
MCC	51.8fl	41,0-54 fl	Meningkat
	24,9pg	13,3-17,5 pg	
	48,9g/dl	31-36g/dl	
MCV	51,8 fl	39,0-55 fl	Normal
MCH	24,9 pg	13,0-17,0 pg	Meningkat
MCHC	46,9 g/dl	30,0-36.0 g/dl	Meningkat
HCT	22,4 %	30,0-45,0 %	Menurun

Keterangan: WBC: White Blood Cell; RBC: Red Blood Cell; HGB: Haemoglobine; MCV: Mean Corpuscular Volume; MCH: Mean Corpuscular Haemoglobine; MCHC: Mean CorpuscularHaemoglobine Concentration; HCT: Hematocrit. \*Sumber: Stedman (2005).

Pada hasil pemeriksaan sinar x-ray, kucing kasus menunjukkan adanya kelainan anatomi berupa fraktur pada os vertebrae lumbalis I (Gambar 2). Cedera sumsum tulang belakang atau *spinal cord injury* (SCI) mengakibatkan kerusakan pada medula spinalis dan menimbulkan perubahan baik sementara maupun permanen pada fungsi motorik, sensorik atau otonom. Cedera sumsum tulang belakang (SCI) yang parah, akan menyebabkan cacat fisik dan disertai dengan berbagai komplikasi yang serius. Pada kasus ini ditemukan adanya cedera

pada os vertebrae lumbalis I berupa fraktur yang ditunjukkan dari hasil foto x-ray. Selain itu dicurigai juga ada cedera akibat kucing terinjak pada bagian plexus lumbosacral yang memengaruhi inervasi saraf didalamnya. Cedera tersebut menyebabkan seluruh impuls saraf yang berasal dari otak tidak dapat diterima oleh jaringan otot di bawahnya, sehingga kucing kasus mengalami kehilangan fungsi motorik dan sensorik.



Gambar 2. Posisi foto x-ray. Pada posisi lateral recumbency ditemukan adanya fraktur pada os vertebrae lumbalis-I (A), sedangkan pada posisi ventro dorsal bentuk patahan tidak terlihat jelas (B).

Kelumpuhan yang terjadi tergantung dari level atau segmen medula spinalis yang mengalami gangguan. Kelumpuhan dapat diakibatkan karena terputusnya hubungan neuron motorik dengan otot atau karena perusakan pada ototnya sendiri serta *motor end plate* yang disebut dengan kelumpuhan *lower motor neuron* (LMN) dan kelumpuhan ini membuat otot mengendur atau disebut dengan paraplegia flasid. Paraplegia flasid memiliki karakteristik berupa kaki belakang lumpuh, langkah berjalan yang pendek, adanya atropi pada otot, refleks dan tegangan otot menurun dan terkadang timbul rasa nyeri pada tulang belakang serta otot mengalami kondisi lemah dan terkulai (Bush, 2015). Pada kasus paraplegia flasid terjadi gangguan pada LMN (*Lower Motor Neuron*) karena terjadi abnormalitas pada segmen sumsum tulang belakang bagian L4-S2 dan bagian lumbosacral (Chrisman, Mariani, Platt, & Clemmons, 2002).

Lesi yang meliputi segmen saraf tulang belakang L4-S3 merusak neuron motorik di dalam lumbosacral dari plexus lumbosakral. Kelainan yang berhubungan dengan nervus femoralis, n. ischiadicus (sciatic), n. pudendus, dan pelvis ditemukan pada hewan yang

menderita cedera segmen saraf tulang belakang L4-S3. Refleks pada kaki belakang (ekstremitas panggul) mengalami penurunan atau tidak ada sama sekali. Menurut Palus (2014), paraplegia flasid ditandai dengan penderita mengalami kesulitan dalam menahan bobot badan yang secara klinis terlihat gaya langkahnya menjadi pendek-pendek dengan ketidakmampuan untuk menopang beban bobot badan. Hal ini juga terlihat pada kucing kasus, yang ditandai dengan kedua kaki belakang kucing kasus tidak dapat berdiri dengan tegak dan tidak dapat digerakkan. Kedua kaki depan kucing kasus bergerak dengan langkah yang pendek-pendek dan sangat lambat karena kaki belakang yang diseret saat berjalan tidak mampu menopang beban.

Sebagian besar pasien yang mengalami tetraplegia atau paraplegia pasca trauma tidak dapat mengontrol perkencingan dan mengalami infeksi saluran kemih karena kandung kemih mengalami distensi dan stagnasi urin. Pada kucing kasus yang ditangani ini, kucing mengalami urinasi yang selalu mendadak dan kencing tersebut tidak terkontrol atau urinasi inkontinensi yang disebabkan karena adanya lesi pada *lower motor neuron* (LMN). Hal ini



sesuai dengan pernyataan Lorenz, Coates, & Kent (2011) yang menyatakan bahwa pada penderita paraplegia flasid terjadi paralisa anus dan vesica urinaria pada lesi *upper motor neuron* (UMN) dan *lower motor neuron* (LMN), bedanya pada lesi *upper motor neuron* masih terdapat refleks dan tonus otot, sedangkan pada *lower motor neuron* tidak terdapat refleks dan tonus otot. Disfungsi kandung kemih LMN terjadi dengan lesi medula spinalis sakralis atau saraf plexus lumbosakral. Ciri dari disfungsi kandung kemih LMN adalah menurunnya tekanan otot-otot detrusor urinae (otot polos penyusun dinding kantung kencing) serta otot-otot uretra. Lesi ini melemahkan atau menghilangkan refleks detrusor dan hewan akan terus-menerus menitiskan urin, tidak adanya refleks perineum dan hilangnya sensasi (Dewey & Da Costa, 2016).

Hewan yang mengalami paraplegia berisiko tinggi untuk terjadinya dekubitus, akibat penekanan yang lama pada kulit karena berbaring terus menerus pada satu posisi. Dekubitus menimbulkan kerusakan jaringan lunak akibat tekanan yang berkepanjangan di sekitar tonjolan tulang sehingga jaringan tersebut iskemia dan nekrosis (Kruger, Pires, Ngann, Sterling, & Rubayi, 2013). Mengubah posisi hewan pada kasus paraplegia (setiap dua jam) dan menghilangkan factor pendukung adalah tindakan pencegahan yang efektif (Olby, 2010).

Berdasarkan hasil pemeriksaan dan kondisi kucing kasus secara umum maka prognosinya adalah infausta. Hal tersebut karena hewan kasus penderita *spinal cord injury* (SCI) yang terjadi pada medula spinalis bersifat permanen, dan setiap kerusakan pada sistem saraf peluangnya kecil terjadi regenerasi dari sistem saraf tersebut. Dengan kata lain sistem tersebut akan tetap rusak walaupun ada regenerasi yang kecil sekali peluangnya. Pemberian vitamin berperan sebagai terapi suportif yang tidak dapat memberikan kesembuhan total. Pengobatan yang diberikan pada kucing kasus berupa vitamin neurotropic (Neurobion Forte<sup>®</sup>) yang mengandung Vitamin B1 100 mg, B6 100 mg, B12 5.000 mcg yang diberikan sebanyak 0,5 tablet/hari selama 10 hari, obat antiinflamasi dexamethasone (Dexaharsen<sup>®</sup>) 0,5 mg, diberikan sebanyak dua kali sehari 0,5 caplet selama lima hari. Untuk mengatasi anemia diberikan (Hemobion<sup>®</sup>) yang diberikan sebanyak 1 kapsul/hari selama tiga hari. Vitamin neurotropic diberikan untuk perbaikan sel saraf, sedangkan Hemobion<sup>®</sup> diberikan untuk membantu meningkatkan pembentukan sel darah merah. Menurut (Mimenza & Navarro, 2014), manfaat dari kombinasi vitamin B tersebut

dapat dibedakan menjadi dua, yaitu menurunkan efek kerusakan pada serabut saraf serta efek anti-nosiseptif dan anti hiperalgesi

Pada bagian sisi kanan kucing kasus yang mengalami luka, yang diduga karena hewan kasus sering berbaring hanya dengan satu posisi, rutin dibersihkan dan diberikan antiseptik (Betadine<sup>®</sup>) serta diberikan antibiotik serbuk (Enbatik<sup>®</sup>) yang mengandung Bacitracin zinc dan Neomycin sulfat. Kucing kasus juga rutin dilatih untuk berdiri dan berjalan, untuk mencegah atrofi otot.

Kucing kasus mulai mendapat perawatan pada hari ke-21 pasca gejala klinis terlihat. Kemudian kucing kasus diobservasi selama 10 hari dan kondisinya dari awal pemeriksaan hingga saat ini belum menunjukkan adanya perubahan. Kucing kasus masih mengalami kelumpuhan pada bagian kaki belakangnya. Hal ini kemungkinan disebabkan karena terlambatnya penanganan hewan kasus semenjak gejala awal. Selain itu, sistem saraf pusat pada mamalia tidak mampu beregenerasi dengan baik, sehingga gangguan neurologis pada kucing kasus akibat SCI, bersifat permanen.

#### 4. Kesimpulan

Berdasarkan anamnesis, pemeriksaan klinis, pemeriksaan saraf dan pemeriksaan laboratorium, kucing didiagnosis mengalami paraplegia karena fraktur traumatik pada os vertebrae lumbalis I dan cedera pada plexus lumbosacral dengan prognosis infausta. Setelah mendapatkan pengobatan berupa vitamin neurotropic, dexamethasone dan hemobion, serta melatih kucing untuk berdiri dan berjalan, kucing kasus belum menunjukkan adanya perubahan pada kedua kaki belakangnya. Hal ini dikarenakan setiap kerusakan pada sistem saraf peluangnya kecil terjadi regenerasi dari sistem saraf tersebut. Dengan kata lain sistem tersebut akan tetap rusak walaupun ada regenerasi yang kecil sekali peluangnya.

#### 5. Saran

Penanganan hewan dengan gangguan saraf sebaiknya segera dilakukan saat hewan menunjukkan gejala klinis, untuk mencegah terjadinya dekubitus. Pemasangan kursi roda modifikasi sangat disarankan untuk membantu dalam mobilitas kucing kasus yang mengalami paraplegia flasid akibat trauma dengan kelumpuhan kedua kaki belakang. Pemberian pijatan pada daerah kedua kaki belakang yang tidak pernah digunakan untuk beraktivitas juga harus rutin diberikan.

**Daftar Pustaka**

14432/j.macvetrev.2014.02.011

- Bush, W. (2015). Guide to neurolocalization. Retrieved December 1, 2019, from [http://www.delawarevalleyacademyvm.org/pdfs/mar15/DVA3-15Notes\(33\).pdf](http://www.delawarevalleyacademyvm.org/pdfs/mar15/DVA3-15Notes(33).pdf)
- Chrisman, C., Mariani, C., Platt, S., & Clemmons, R. (2002). *Neurology for The Small Animal Practitioner* (1st ed.). New York: Teton NewMedia. <https://doi.org/10.1201/9780367806002>
- Dewanto, G., Suwono, W. J., Riyanto, B., & Turana, Y. (2009). *Panduan Praktis Diagnosis dan Tata Laksana Penyakit Saraf* (1st ed.). Jakarta: Penerbit Buku Kedokteran EGC.
- Dewey, C. W., & Da Costa, R. C. (2016). *Practical Guide to Canine and Feline Neurology* (3rd ed.). Ames, Iowa, USA: John Wiley & Sons.
- Kohnle, D. (2011). Risk factors. *Paraplegia*, 907, 550–6100.
- Kruger, E. A., Pires, M., Ngann, Y., Sterling, M., & Rubayi, S. (2013). Comprehensive management of pressure ulcers in spinal cord injury: current concepts and future trends. *The Journal of Spinal Cord Medicine*, 36(6), 572–585. <https://doi.org/10.1179/2045772313Y.0000000093>
- Lorenz, M. D., Coates, J. R., & Kent, M. (2011). *Handbook of Veterinary Neurology* (5th, Ed.). United States of America: Elsevier Saunders.
- Mimenza, A. A., & Navarro, S. A. (2014). Comparative clinical trial of safety and tolerability of gabapentin plus vitamin B1/B12 versus pregabalin in the treatment of painful peripheral diabetic neuropathy. *Journal Pain & Relief*, S3(006), 1–6. <https://doi.org/10.4172/2167-0846.S3-006>
- Olby, N. (2010). The pathogenesis and treatment of acute spinal cord injuries in dogs. *Veterinary Clinics: Small Animal Practice*, 40(5), 791–807. <https://doi.org/10.1016/j.cvsm.2010.05.007>
- Palus, V. (2014). Neurological examination in small animals. *Macedonian Veterinary Review*, 37(1), 95–105. <https://doi.org/10.14432/j.macvetrev.2014.02.011>
- Stedman, T. L. (2005). *Stedman's Medical Dictionary for The Health Professions and Nursing*. Lippincott Williams & Wilkins.
- Thomson, C. E., & Hahn, C. (2012). *Veterinary Neuroanatomy: A Clinical Approach*. Elsevier Ltd.
- Widodo, S., Sajuthi, D., Choliq, C., Wijaya, A., Wulansari, R., & Lelana, R. A. (2011). *Diagnostik Klinik Hewan Kecil* (1st ed.; S. Widodo, Ed.). Bogor: IPB Press.