



Aspek Dermatologi Penuaan Kulit Periorbital

Rudi Chandra

Fakultas Kedokteran Universitas Prima Indonesia, Medan, Indonesia

ABSTRAK

Periorbital merupakan salah satu area pertama yang menunjukkan tanda-tanda penuaan, meliputi kerutan, perubahan tekstur, kekeringan, perubahan volume, dan pigmentasi yang tidak merata dan tidak teratur. Hiperpigmentasi periorbital adalah lingkaran hitam bilateral atau coklat homogen setengah lingkaran atau gelap makula berpigmen coklat di regio periokuler. Kantung kelopak mata disebabkan oleh melemahnya otot *orbicularis oculi*. Secara klinis, pola penurunan volume periorbital dapat dikategorikan menjadi kelas I sampai III. Kerutan periorbital disebabkan faktor intrinsik (seperti penuaan, genetik, dan status hormonal) dan faktor ekstrinsik (seperti paparan radiasi ultraviolet dan merokok). Berdasarkan kedalaman kerutan, Glogau mengusulkan klasifikasi tipe I (tidak ada kerutan), tipe II (kerutan saat bergerak), tipe III (kerutan saat istirahat), dan tipe IV (kerutan dalam)

Kata kunci: Hiperpigmentasi periorbital, kantung kelopak mata, kerutan periorbital, penuaan periorbital

ABSTRACT

Periorbital is one of the first areas that show the signs of aging, including wrinkles, changes in texture, dryness, changes in volume, and uneven and irregular pigmentation. Periorbital hyperpigmentation is bilateral or brown homogeneous semicircular or dark brown pigmented macules in the periocular region. Eyelid sacs are caused by weakening of the orbicularis oculi muscle. Clinically, patterns of periorbital volume decrease can be categorized into 3 classes. Periorbital wrinkles are caused by intrinsic factors (such as aging, genetic, and hormonal status) and by extrinsic factors (such as exposure to ultraviolet radiation and smoking). Glogau proposed a classification based on the depth of wrinkles consisting of type I (no wrinkles), type II (wrinkles when moving), type III (wrinkles at rest), and type IV (deep wrinkles). **Rudi Chandra. Dermatological Aspect of Periorbital Skin Aging**

Keywords: Eyelid pouches, periorbital aging, periorbital hyperpigmentation, periorbital wrinkles

PENDAHULUAN

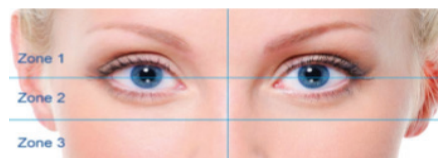Regio periorbital terdiri atas alis mata, kelopak mata atas dan bawah, glabella, dan perikantus, yang rentan terhadap tanda-tanda awal penuaan. Secara keseluruhan, proses ini dipengaruhi oleh faktor genetik dan lingkungan.²

Area periorbital merupakan salah satu area pertama yang menunjukkan tanda-tanda penuaan, yaitu kerutan, perubahan tekstur, kekeringan, perubahan volume, dan pigmentasi tidak merata dan tidak teratur.¹ Penuaan periorbital merupakan suatu proses tanpa henti dan tak terhindarkan yang pasti berkembang seiring waktu. Meskipun kondisi ini tidak membahayakan fisik, akan tetapi memiliki berbagai efek psikososial dan fungsional. Kesan umum terkait penuaan periorbital adalah tampak lelah, sedih, atau marah. Kelemahan jaringan yang parah di sekitar mata dapat mengganggu penglihatan

dan menyebabkan ketidaknyamanan okuler.³

Anatomi Area Periorbital

Klasifikasi anatomi membagi wajah menjadi: wajah bagian atas, bagian tengah, dan bagian bawah. Area periorbital berada di perbatasan wajah bagian atas dan tengah, meliputi tiga zona (**Gambar 1**).⁴



Gambar 1. Zona area periorbital⁴

Struktur Tulang, Inervasi, dan Vaskularisasi

Struktur tulang utama pada wajah bagian tengah adalah tulang pipi. Tulang pipi dibentuk oleh tulang zigomatikum di bagian lateral dan bagian tengah tulang maksilaris (**Gambar 2**). Struktur penting di bagian

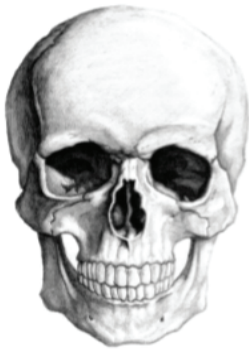medial tulang zigomatikum adalah foramen infraorbital yang terletak sekitar 1 cm di bawah lingkaran mata di bagian *mid-pupillary* di tulang maksilaris. Melalui foramen ini, saraf infraorbitalis dan arteri dan vena infraorbitalis keluar dari lekukan infraorbital. Di bagian yang lebih medial berjalan arteri dan vena angularis, yang merupakan cabang terminal arteri fasialis.^{4,6} Di bagian lateral tulang pipi terdapat inervasi sensoris oleh nervus zigomatikum yang merupakan cabang dari nervus maksilaris, muncul bersama arteri dan vena zigomatikum dari foramen *zygomaticofaciale* yang terletak di lateral pada tulang zigomatikum.^{4,7}

Kompartemen Lemak pada Area Periorbital

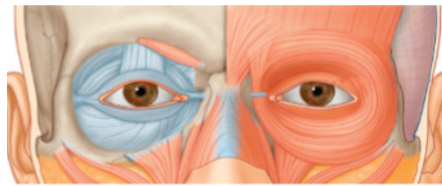Tepi bawah area periorbital dibentuk oleh bagian atas area wajah bagian tengah (zona 3), meliputi kantung lemak superfisial dan dalam (**Gambar 3**) yang memberi bentuk dan volume area wajah bagian tengah dan berperan penting pada pembentukan



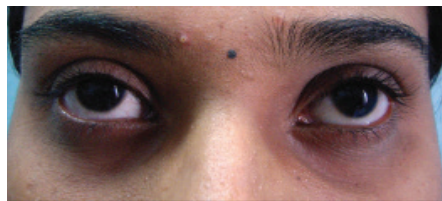kantung mata. Di antara kantung mata, terletak *m. orbicularis oculi*. Kompartemen lemak dalam adalah fibrosa, melekat pada tulang maksilaris, tidak kendur karena penuaan dan penurunan volume. Jaringan lemak superfisial menutupi *m. orbicularis oculi*, lebih lembut, sedikit fibrosa, melekat pada kulit, dan bergerak bersamaan selama berekspresi. Lemak superfisial pipi terdiri dari kompartemen temporal medial, tengah, dan lateral.^{8,9}



Gambar 2. Struktur tulang infraorbital⁴



Gambar 4. Letak *m. orbicularis oculi* di area periorbital⁴



Gambar 5. Hiperpigmentasi periorbital tipe konsitusional¹⁶

Otot Area Periorbital

M. orbicularis oculi merupakan otot paling penting di area periorbital dan memiliki hubungan yang kuat pada keadaan bengkak dan lingkaran di bawah mata. Sfingter otot ini dibagi menjadi tiga bagian: *pars orbital*, *pars lacrimal*, dan *pars palpebral* (Gambar 4). Fungsi otot ini adalah untuk menutup kelopak mata, kompresi *sacculus lacrimal*, dan menggerakkan alis mata.^{4,11} Otot-otot periorbital lainnya dibagi menjadi elevator alis mata (*frontalis*) dan depresor (*corrugator*, bagian orbital dari orbikularis okuli, depresor

supercilli, dan *procerus*). Otot *frontalis* ditutupi *galea aponeurotica*, berperan pada elevasi alis mata dan membuat kerutan transversal dahi. *Galea* juga berperan menaikkan alis mata dan glabella. Otot *corrugator supercilli* berasal dari tonjolan supraorbital tulang *frontalis*, meluas ke superolateral, menarik alis mata ke medial, dan membentuk kerutan vertikal *nasoglabellar*. Otot *procerus* berasal dari lateral tulang hidung dan meluas ke superolateral, kontraksinya akan menarik alis mata ke bawah, menaikkan hidung, dan membentuk kerutan horizontal area *frontonasalis*.¹²

TANDA PENUAAN

Tanda-tanda penuaan periorbital meliputi deformitas kelopak mata atas dan bawah, hiperpigmentasi, dan keriput. Abnormalitas kelopak mata bagian atas meliputi *dermatochalasis* dan *blepharochalasis*, ptosis kelopak mata (atau blefaroptosis), dan ptosis alis. Sedangkan pada kelopak mata bagian bawah meliputi pembentukan kantung kelopak mata, cekungan periorbital, dan hiperpigmentasi kelopak mata.³

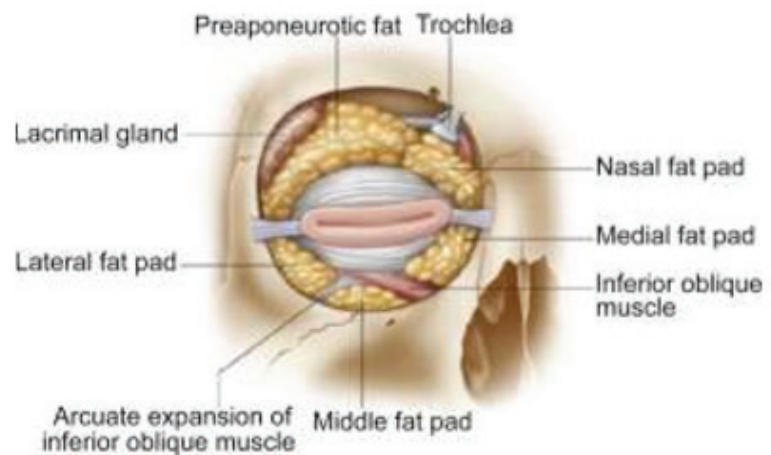
1. Hiperpigmentasi Periorbital

Hiperpigmentasi periorbital dikenal juga sebagai hiperpigmentasi periokuler, melanosis periorbital, lingkaran hitam, infraorbital gelap, perubahan warna infraorbital, atau hiperkromia kulit idiopatik di wilayah orbital, adalah kelainan kulit berupa lingkaran hitam bilateral atau coklat homogen setengah lingkaran atau gelap, makula berpigmen coklat di regio periokuler.¹³⁻¹⁵ Sheth, *et al*, yang meneliti prevalensi hiperpigmentasi periorbital melaporkan kelompok usia yang paling umum adalah 16-25 tahun dan lebih

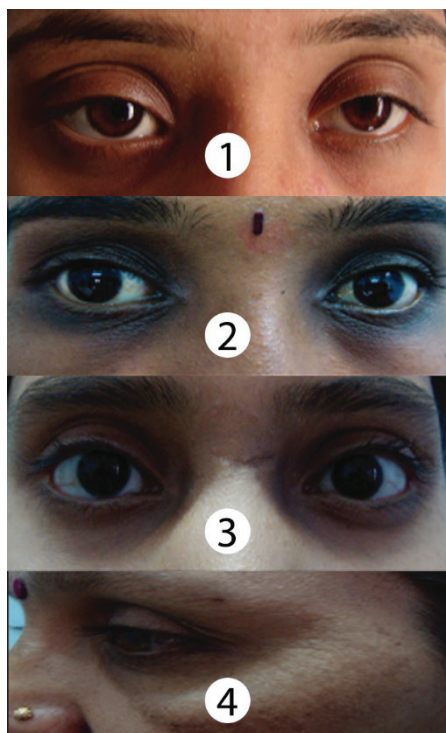
sering pada perempuan dibandingkan laki-laki (4,2 : 1).¹³ Etiologi hiperpigmentasi periorbital antara lain: genetik, hiperpigmentasi pasca-inflamasi, lokasi superfisial pembuluh darah, edema periorbital, lingkungan (radiasi ultraviolet, kurang tidur, stres, terlalu sering menggunakan alkohol, dan merokok).^{13,15,16} Proses fisiologis penuaan kulit palpebra yang menyebabkan kelemahan dan tertutup memperburuk tampilan lingkaran gelap mata. Selain itu, paparan sinar matahari berlebihan yang menyebabkan peningkatan pigmentasi, penurunan ketebalan kulit dan vasodilatasi lokal, bisa menjadi faktor etiologi signifikan untuk lingkaran gelap mata.¹³⁻¹⁵ Hiperpigmentasi periorbital secara klinis ditandai dengan daerah keabuan berwarna gelap, pigmentasi coklat-hitam di sekitar kelopak mata. yang memberikan tampilan leleh. Pita melengkung pigmentasi dari coklat hingga hitam pada kulit kelopak mata bawah dengan bentuk seperti bingkai orbital sering melibatkan kelopak mata atas.^{13,14}

Tingkatan hiperpigmentasi periorbital dilakukan dengan pembandingan area kulit di sekitarnya:¹⁶

- Tingkat 0 : warna kulit sebanding dengan daerah kulit wajah lainnya.
- Tingkat 1 : pigmentasi hampir tidak ada pada lipatan infraorbital.
- Tingkat 2 : pigmentasi lebih jelas.
- Tingkat 3: warna gelap lebih dalam, keempat kelopak mata terlibat.
- Tingkat 4 : tingkat 3 ditambah pigmentasi menyebar di area luar kelopak mata infraorbital.¹⁶



Gambar 3. Kompartemen lemak pada wajah¹⁰



Gambar 6. Tingkat hiperpigmentasi periorbital; tingkat 1 sampai 4.¹⁶

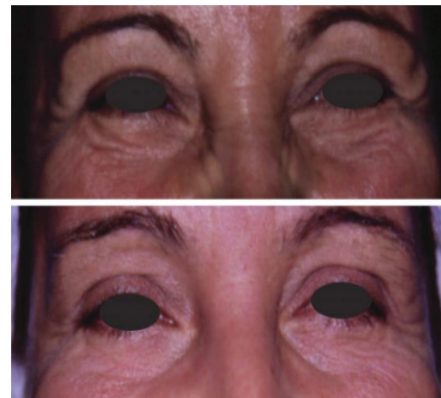
2. Kantung Mata pada Palpebra Inferior

Seiring bertambahnya usia, kekenduran kulit kelopak mata bawah menyebabkan menurunnya area periorbital, dikenal dengan “kantung kelopak mata”. Perubahan matriks ekstraseluler dan kehilangan protein kolagen dan elastin struktural penting menyebabkan kehilangan struktur pendukung dan elastisitas. Ketidakmampuan melawan gravitasi menyebabkan kulit bergantung pada batas kelopak bawah dan membentuk kantung palpebra. Kantung kelopak mata disebabkan

menurunnya kantung lemak periorbital, merupakan gejala *moderate aging* yang paling dikenal. Kantung kelopak mata disebabkan oleh melemahnya *m. orbicularis oculi*, menyebabkan herniasi lemak retro-okuler yang dapat meningkat dengan bertambahnya kavitas orbitalis. Kehilangan volume kantung kelopak mata dapat mengenai berbagai usia. Kondisi ‘*tear trough*’ dan alur palpebra memberikan tampilan terlihat lelah dan membuat wajah tampak lebih tua. Tampilan ‘*tear trough*’ disebabkan oleh hilangnya volume di bawah maksilaris sampai ke sisi lateral wajah, disebabkan oleh menurunnya penopang struktur tulang, penuaan kulit, dan melemahnya septum orbital. Akhirnya, jaringan lemak superfisial jatuh ke arah kaudal menyebabkan alur khas pada palpebra.^{3,4,17}

Secara klinis, pola penurunan volume periorbital dapat dikategorikan menjadi 3 kelas: Kelas I, kehilangan volume terbatas secara medial ke ‘*tear trough*’ dan pendataran ringan yang meluas sampai pertengahan pipi. Kelas II, kehilangan volume area orbital lateral sebagai tambahan pada area medial dan mengalami defisiensi volume sedang pada bagian tengah pipi dan pendataran pipi tengah atas. Kelas III, depresi penuh sirkumferensial di sepanjang lingkaran orbital dari medial ke lateral (Gambar 7). Pola ini sering berkaitan dengan defisiensi volume lebih lanjut pada medial pipi, tengah pipi, dan tonjolan malar. Pasien kelas II dan III sering menunjukkan depresi di sepanjang lipatan pipi oblik, antara dua kompartemen lemak pipi dan kehilangan volume pada regio temporal, kelopak mata bagian atas, alis, dan

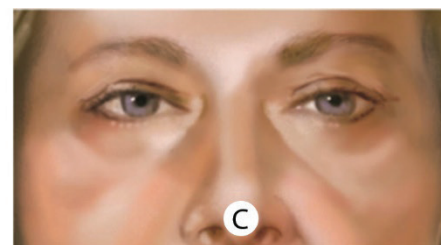
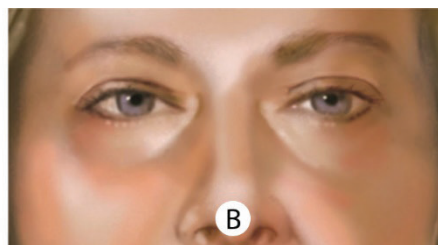
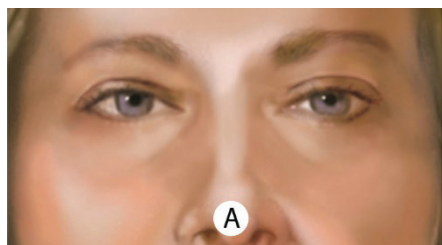
wajah bagian bawah.¹⁸



Gambar 8. Kerutan periorbital²²

3. Kerutan Periorbital

Keriput merupakan kerutan atau lipatan yang tampak pada kulit. Keriput kurang dari 1 mm lebar dan kedalamannya didefinisikan sebagai kerutan halus dan keriput lebih dari 1 mm disebut kerutan kasar. Keriput dapat disebabkan faktor intrinsik (seperti penuaan, genetik, dan status hormonal) dan faktor ekstrinsik (seperti pajanan radiasi ultraviolet dan merokok). Faktor-faktor ini berperan pada penipisan epidermal, hilangnya elastisitas, kerapuhan kulit, lipatan, dan garis-garis kulit.¹⁹ Fitzpatrick mengusulkan klasifikasi kerutan perioral dan periorbital untuk menunjukkan efek laser *resurfacing* pada kulit (Tabel.). Klasifikasi Fitzpatrick menggambarkan kerutan dan elastosis secara umum daripada kedalaman kerutan. Analisis kedalaman kerutan penting saat akan mempertimbangkan augmentasi kerutan dengan injeksi *filler*. Glogau mengusulkan



Gambar 7. Klasifikasi dari pola kehilangan volume periorbital; kelas I (A), kelas II (B), dan kelas III (C)¹⁸

Tabel. Klasifikasi Fitzpatrick pada kerutan periorbital²⁰

Class	Score	Wrinkling	Degree of Elastosis
I	1-3	Fine wrinkles	Mild (fine textural changes with subtly accentuated skin lines)
II	4-6	Fine to moderate depth wrinkles, moderate number of lines	Moderate (distinct popular elastosis, individual papules with yellow translucency, dyschromia)
III	7-9	Fine to deep wrinkles, numerous lines, with or without redundant skin	Severe (multipapular and confluent elastosis, thickened yellow and pallid cutis rhomboidalis)



suatu klasifikasi yang terdiri dari tipe I (tidak ada kerutan), tipe II (kerutan saat bergerak), tipe III (kerutan saat istirahat), dan tipe IV (kerutan dalam).^{20,21}

SIMPULAN

Periorbital merupakan area yang rentan terhadap perubahan akibat penuaan. Tanda-tanda penuaan periorbital yang paling sering

adalah hiperpigmentasi, kerutan, dan kantung mata palpebra inferior.

DAFTAR PUSTAKA

- Rousseaux I. Peri-orbital non-invasive and painless skin tightening-safe and highly effective use of multisource radio-frequency treatment platform. *Journal of Cosmetics, Dermatological Sciences and Applications* 2015;5:206-11. <http://dx.doi.org/10.4236/jcdsa.2015.53025>
- Beer KR, Bayers S, Beer J. Aesthetic treatment considerations for the eyebrows and periorbital complex. *J Drug Dermatol.* 2014;13(1):17-20.
- Chuang AYC, Liao SL. Periorbital rejuvenation surgery in the geriatric population. *International Journal of Gerontology* 2010;4(3):107-14.
- Ranneva E, Siquier G, Liplavk O. New medical approach for rejuvenation of the periorbital area. *Clin Med Invest.* 2016;1(1):27-30.
- Tan SR, Glogau RG. Fillers esthetics. In: Carruthers J, Carruthers A. *Procedures in cosmetic dermatology: Soft tissue augmentation.* New York: Elsevier-Saunders; 2008 .p.11-8.
- Gosling JA, Harris PF. *Atlas of human anatomy with integrated text;* Manchester University Department of Anatomy; Grower Medical Publishing Ltd.; 1958.
- Putz R, Pabst R. *Sobotta atlas of human anatomy; Head, neck, upper limb;* 2016.
- Rohrich RJ, Pessa JE. The fat compartments of the face: Anatomy and clinical implications for cosmetic surgery. *Plast Reconstr Surg.* 2007;119:2219-27.
- Small R, Hoang D. *A practical guide to dermal filler procedures;* Wolters Kluwer, Lippincott Williams & Wilkins 48; 2012.
- Shokri T, Lighthall JG. Periorbital rejuvenation, operative techniques in otolaryngology-head and neck surgery 2018. doi: <https://doi.org/10.1016/j.otot.2018.10.011>
- Hotta TA. Anatomy of the periorbital area. *Plastic surgical nurse journal* 2016; 36(4):162-6.
- Kashkoui MB, Abdolalizadeh P, Abolfathzadeh N, Sianati H, Sharepour M, Hadi Y. Periorbital facial rejuvenation; Applied anatomy and pre-operative assessment. *Journal of Current Ophthalmology* 2017;29:154-68.
- Sarkar M, Ranjan R, Garg S, Garg VK, Sonthalia S, Bansal S. Periorbital hyperpigmentation: A comprehensive review. *J Clin Aesthet Dermatol.* 2016;9(1):49-55.
- Taskin B. Periocular pigmentation: Overcoming the difficulties. *Journal of Pigmentary Disorders.* 2015;2(1):1-3.
- Boruah D, Manu V, Malik A, Chatterjee M, Vasudevan B, Srinivas V. Morphometric study of melanocytes in periorbital hyperpigmentation. *Indian Journal of Dermatology, Venereology, and Leprology.* 2015;81(6):588-93.
- Sheth, et al. Periorbital hyperpigmentation: Epidemiological study. *Indian Journal of Dermatology* 2014;59(2):151-7.
- Parsa AA, Lye KD, Radcliffe N, Parsa FD. Lower blepharoplasty with capsulopalpebral fascia repair for palpebral bags: A long-term prospective study. *Plast Reconstr Surg.* 2008;121:1387-97
- Hirmand H. Anatomy and nonsurgical correction of the tear trough deformity. *Plast Reconstr Surg.* 2010;125(2):699-708.
- Lemperle G, Holmes RE, Cohen SR, Lemperle SM. A classification of facial wrinkles. *Plastic and Reconstructive Surgery* 2001;108(6):1735-50.
- Fitzpatrick RE, Goldman MP, Satur NM, Tope WD. Pulsed carbon dioxide laser resurfacing of photo-aged facial skin. *Arch Dermatol.* 132;395:1996.
- Glogau RG. Aesthetic and anatomic analysis of the aging skin. *Semin Cutan Med Surg.* 1996;15:134.
- Tamura BM, Odo MY. Classification of periorbital wrinkles and treatment with Botulinum Toxin Type A. *Surg Cosmet Dermatol.* 2011;3(2):129-34.