



# Diagnosis Alopecia Areata Pada Anak: Kasus Serial

**Haken Tennizar Toena, Retno Danarti**

Departemen/KSM Dermatologi dan Venereologi

Fakultas Kedokteran, Kesehatan Masyarakat dan Keperawatan

Universitas Gadjah Mada/RSUP Dr. Sardjito Yogyakarta, Indonesia

## ABSTRAK

Alopecia areata (AA) merupakan penyakit autoimun yang ditandai dengan alopecia non-sikatrisional. Kondisi ini merupakan dermatosis yang umum ditemui pada anak. Gambaran klinisnya berupa alopecia non-sikatrisional fokal, perlu dibedakan dari kondisi dapatan serupa lainnya, terutama yang sering terjadi pada anak. Kami melaporkan 5 kasus AA pada anak berusia di bawah 18 tahun. Diagnosis berdasarkan pemeriksaan klinis dan penunjang. Pemahaman karakteristik AA perlu diketahui untuk diagnosis, terutama pada pasien anak.

**Kata kunci:** Alopecia areata, alopecia non-sikatrisional

## ABSTRACT

Alopecia areata (AA) is a chronic autoimmune disease characterized by non-scarring alopecia. It is one of the most commonly found dermatosis in pediatric population. The clinical manifestations of focal non-scarring alopecia must be differentiated from other acquired focal non-scarring alopecia, especially those in children. This paper report 5 AA cases in children. Diagnosis was based on clinical and supporting examinations. Understanding the characteristics of AA, particularly in children, is important to make correct diagnosis. **Haken Tennizar Toena, Retno Danarti.**

**Alopecia Areata in Children: Case Series**

**Keywords:** Alopecia areata, non-scarring alopecia

## PENDAHULUAN

Alopecia merupakan suatu kondisi gangguan pertumbuhan rambut yang mengakibatkan kerontokan dan berujung pada terjadinya kebotakan.<sup>1</sup> Kelainan ini dapat bersifat kongenital ataupun didapat, dengan manifestasi alopecia sikatrisional atau non-sikatrisional, yang luasnya bervariasi dari lokalisata hingga difus.<sup>2</sup> Salah satu bentuk alopecia yang sering ditemukan adalah alopecia areata (AA), yang merupakan penyakit autoimun kronik dengan karakteristik alopecia non-sikatrisional.<sup>3,4</sup>

Alopecia areata dapat terjadi pada anak ataupun dewasa, dengan prevalensi global 0,1 – 0,2%; risiko seseorang mendapatkan AA semasa hidupnya sekitar 2%.<sup>5,6</sup> Kondisi ini dapat terjadi pada 1 – 2% anak berusia di bawah 2 tahun dan bisa mencapai 21 – 24% pada anak berusia di bawah 16 tahun.<sup>7</sup> Berdasarkan data rekam medis Rumah Sakit Umum Pusat (RSUP) Dr. Sardjito tahun 2015 – 2019, tercatat 87 kasus AA, 16 di antaranya berusia di bawah 18 tahun.

Perjalanan klinis AA sulit diprediksi.<sup>1,8</sup> Pertumbuhan spontan kembali rambut dapat ditemukan pada beberapa kasus.<sup>8</sup> Penyakit ini dapat menimbulkan rasa cemas orang tua ataupun anak.<sup>9</sup> Selain itu, diagnosis kadang kala menjadi tantangan, mengingat kondisi alopecia non-sikatrisional pada anak tidak hanya akibat AA saja.<sup>10</sup> Diagnosis dan manajemen yang tepat penting karena dapat memengaruhi perkembangan psikososial anak.<sup>9</sup>

Kami melaporkan 5 kasus AA berusia di bawah 18 tahun. Pembahasan terutama pada diagnosis AA, baik melalui pemeriksaan klinis maupun pemeriksaan penunjang. Klinisi diharapkan dapat membedakan AA dari kondisi alopecia non-sikatrisional lainnya pada anak agar dapat memberikan tata laksana yang tepat.

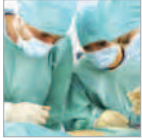## KASUS 1

Seorang remaja perempuan berusia 17 tahun datang berobat dengan keluhan botak pada kepala. Masalah ini dirasakan sejak 3 tahun.

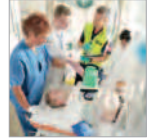Awalnya berupa rambut rontok di daerah bagian atas dahi, dalam beberapa minggu meluas hingga menjadi botak di beberapa area kulit kepala. Keluhan ini tidak disertai gatal, bercak, ataupun sisik di kulit kepala. Karena merasa stres dan rambut sangat rapuh, pasien mengaku kadangkala mencabut sendiri rambutnya, namun tidak menjadi kebiasaan rutin. Kerontokan rambut tidak didapatkan pada area selain kulit kepala. Adanya riwayat stres berat ataupun trauma disangkal. Pasien memiliki riwayat atopi berupa rinitis alergi. Riwayat rambut rontok ataupun kebotakan pada keluarga disangkal.

Pada pemeriksaan fisik, tampak *patch* alopecia non-sikatrisional dengan persebaran terutama pada area frontal dan vertex (**Gambar 1**). Pemeriksaan dengan manuver *hair pull test* menunjukkan hasil positif. Tidak didapatkan pembesaran limfonodi.

Pemeriksaan penunjang dermoskopi mendapatkan gambaran rambut "*exclamation mark*", serta gambaran *yellow dot*. Berdasarkan



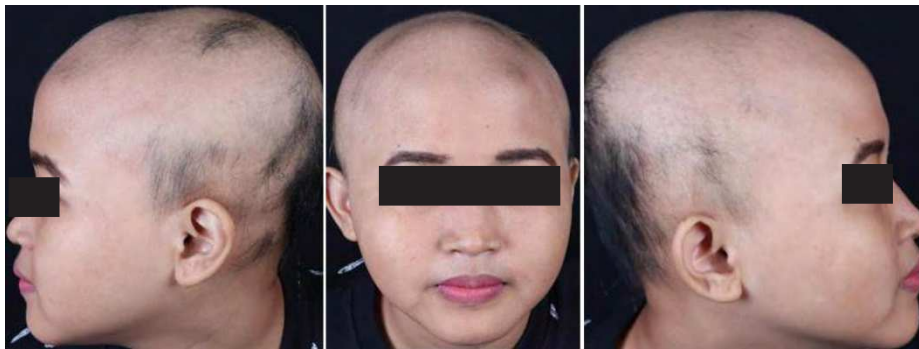## LAPORAN KASUS



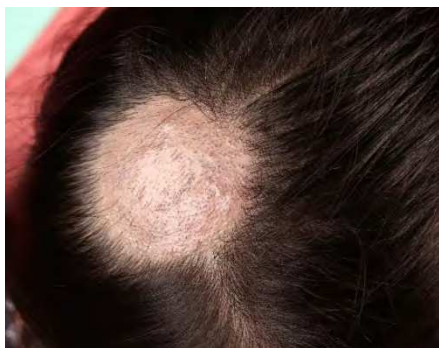gambaran klinis dan hasil pemeriksaan penunjang, diagnosis kerja pasien adalah AA tipe sisaipho.

### KASUS 2

Seorang anak perempuan berusia 5 tahun dibawa berobat dengan keluhan botak yang makin meluas di kepala. Menurut orang tua, pasien tidak merasa gatal ataupun menggaruk area botak tersebut, juga tidak mencabuti sendiri rambutnya. Riwayat atopi pasien disangkal oleh orang tua. Riwayat keluhan rambut rontok ataupun kebotakan pada keluarga disangkal. Pasien belum pernah berobat.

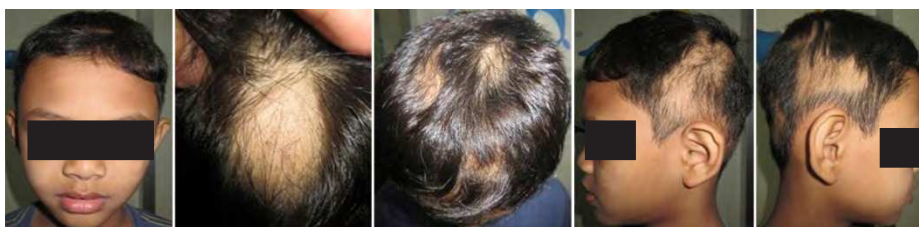

Gambar 1. Kasus 1. Alopesia non-sikatrissial



Pada pemeriksaan fisik area skalp, tampak *patch* alopesia non-sikatrissial berbatas tegas di daerah parietal kanan, berbentuk bulat dengan diameter sekitar 4 cm. Tampak eritema pada sebagian folikel rambut (Gambar 2). *Hair pull test* menunjukkan hasil negatif. Tidak didapatkan pembesaran limfonodi.

Gambar 2. Kasus 2. Alopesia non-sikatrissial



Gambar 3. Kasus 3. Alopesia non-sikatrissial

Pemeriksaan penunjang dermoskopi menunjukkan gambaran *black dot*, serta rambut "*exclamation mark*". Hasil kerokan kulit ataupun rambut dengan larutan KOH tidak menunjukkan adanya elemen jamur. Pemeriksaan lampu Wood tidak menunjukkan fluoresensi. Berdasarkan gambaran klinis dan pemeriksaan penunjang, pasien didiagnosis kerja AA tipe *patchy*.

### KASUS 3

Seorang anak laki-laki 9 tahun mengeluh rambut rontok pada area sisi samping kepala yang dalam hitungan minggu menjadi area botak. Area kebotakan meluas dan muncul di

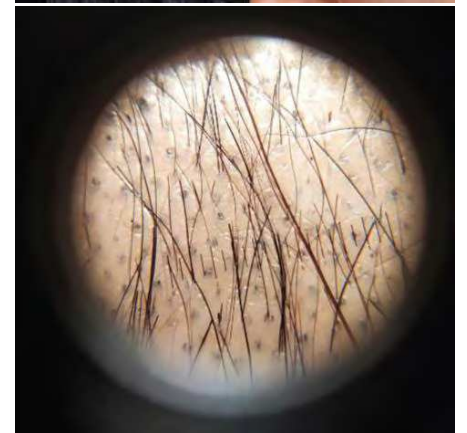
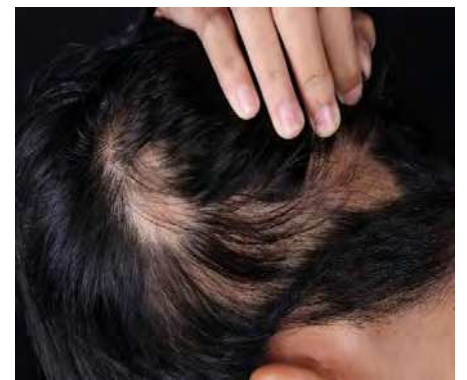beberapa area kulit kepala lain. Keluhan tidak disertai gatal, bercak kemerahan ataupun bersisik pada kulit kepala. Pasien menyangkal kebiasaan mencabut rambut sendiri. Orang tua pasien belum pernah membawa pasien berobat. Riwayat atopi, ataupun keluhan serupa pada keluarga disangkal.

Pada pemeriksaan fisik, tampak alopesia non-sikatrissial multipel berbatas tegas di area temporal, parietal, hingga oksipital, bentuk irreguler, sebagian oval (Gambar 3). Pada kuku digiti V manus sinistra, tampak *longitudinal ridging*. Pada kuku digiti I pedis dekstra tampak *pitting nail*. *Hair pull test* negatif. Tidak didapatkan pembesaran limfonodi. Pemeriksaan penunjang dermoskopi mendapatkan gambaran rambut "*exclamation mark*", dan *black dot*. Diagnosis kerja kasus ke-3

ini adalah AA tipe *patchy*.

### KASUS 4

Seorang remaja laki-laki berusia 16 tahun mengeluh kebotakan yang diawali dengan rontoknya rambut area puncak kepala. Rontoknya rambut makin memberat hingga menjadi area botak yang tiba-tiba disadari saat bercermin. Keluhan kadang disertai rasa gatal. Pasien mengaku kadang kala mencabuti sendiri rambutnya karena stres. Pasien dirujuk oleh dokter spesialis kulit ke Poli Kulit dengan diagnosis AA, dan telah mendapat terapi campuran *clobetasol* dan *ketoconazole* selama 1 minggu. Riwayat atopi ataupun keluhan serupa pada keluarga disangkal.



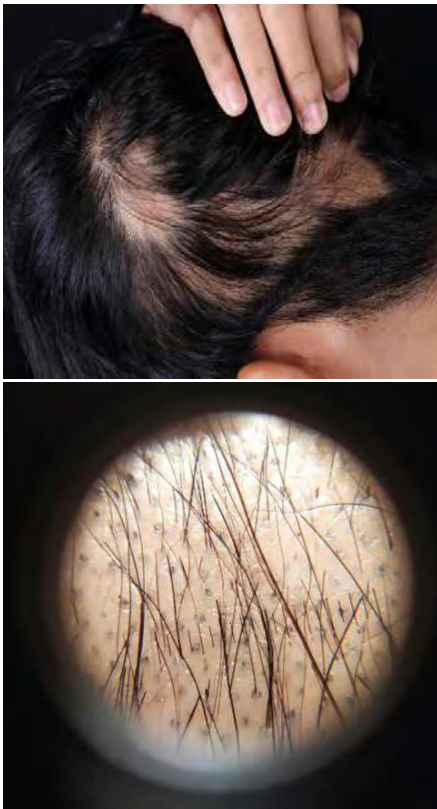Gambar 4. Kasus 4. Klinis dan gambaran dermoskopi

Pada pemeriksaan fisik, tampak 2 *patch* alopesia non-sikatrissial berbatas tegas pada area parietal berbentuk oval. Pada lesi alopesia tampak ekskoriasi multipel (Gambar 4). Pemeriksaan *hair pull test* negatif. Pada kuku jari tangan tampak leukonikia. Tidak didapatkan pembesaran limfonodi.

Dermoskopi menunjukkan gambaran *black dot*, tidak ditemukan gambaran "*exclamation mark*". Pemeriksaan KOH tidak mendapatkan



## LAPORAN KASUS



Gambar 4. Kasus 4. Klinis dan gambaran dermoskopi

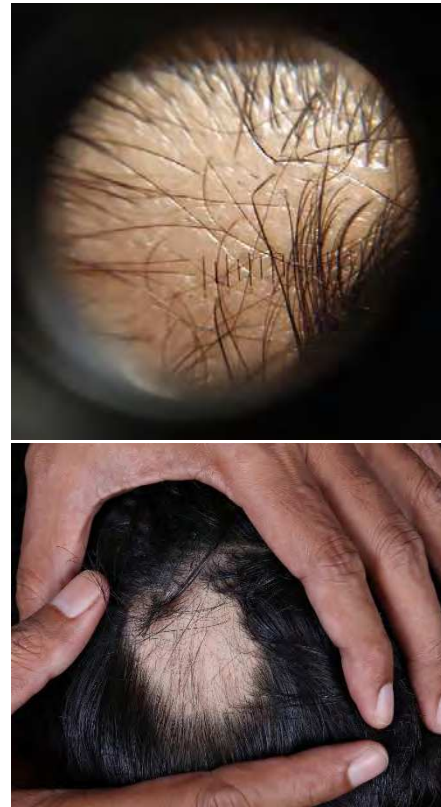Pada pemeriksaan fisik, tampak 2 patch alopesia non-sikatrisional berbatas tegas pada area parietal berbentuk oval. Pada lesi alopesia tampak ekskoriasi multipel (Gambar 4). Pemeriksaan *hair pull test* negatif. Pada kuku jari tangan tampak leukonikia. Tidak didapatkan pembesaran limfonodi.

Dermoskopi menunjukkan gambaran *black dot*, tidak ditemukan gambaran "*exclamation mark*". Pemeriksaan KOH tidak mendapatkan elemen jamur. Pemeriksaan lampu Wood tidak menunjukkan fluoresensi. Berdasarkan pemeriksaan klinis dan penunjang, diagnosis kerja adalah AA tipe *patchy*.

### KASUS 5

Seorang anak laki-laki berusia 8 tahun, dibawa berobat oleh orangtuanya dengan keluhan botak pada kulit kepala. Keluhan diawali rontoknya rambut pada area belakang kepala yang disadari orang tua pasien tiba-tiba menjadi area botak. Area kebotakan kemudian meluas dan bertambah banyak. Keluhan tidak disertai gatal, bercak kemerahan ataupun bersisik pada kulit kepala. Pasien mengaku kadang mencabut rambutnya sendiri. Orang tua pasien belum pernah membawa pasien

berobat. Riwayat atopi, ataupun keluhan serupa pada keluarga disangkal.



Gambar 5. Kasus 5. Klinis alopesia dan gambaran dermoskopi

Pada pemeriksaan fisik, tampak 2 alopesia non-sikatrisional multipel berbatas tegas pada area vertex dan parietookipital bentuk oval. *Hair pull test* positif. Tidak didapatkan pembesaran limfonodi. Dermoskopi menunjukkan gambaran *black dot*, tidak ditemukan gambaran "*exclamation mark*" (Gambar 5). Pemeriksaan KOH tidak menemukan elemen jamur. Gambaran lampu Wood tidak menunjukkan fluoresensi. Diagnosis kerja kasus ini adalah AA tipe *patchy*.

### DISKUSI

Alopesia pada anak merupakan spektrum yang meliputi berbagai kelainan, kongenital, ataupun didapat. Kelainan yang mengakibatkan rusaknya ostium folikel disebut alopesia sikatrisional atau *scarring*, sedangkan kondisi alopesia dengan ostium folikel masih utuh dikenal sebagai alopesia non-sikatrisional atau *non-scarring*.<sup>10</sup> Sekitar 90% kasus alopesia pada anak berupa alopesia non-sikatrisional dan didapat, dengan penyebab terbanyak di negara Barat adalah alopesia

areata (AA), tinea kapitis, dan trikotilomania.<sup>2</sup>

Alopesia areata (AA) merupakan penyakit autoimun kronis yang menyebabkan kebotakan tanpa disertai pembentukan jaringan parut.<sup>4</sup> Penyakit ini menyerang folikel rambut dan kadang-kadang kuku. Umumnya kelainan ini muncul tiba-tiba dengan ciri lesi kebotakan tunggal atau multipel, berbentuk bulat, oval, berbatas tegas dengan permukaan halus pada sebagian atau seluruh skalp (*totalis*), dan/atau area yang berambut lainnya (*universalis*).<sup>11</sup>

Studi epidemiologi AA pada anak hasilnya cukup beragam. Pada penelitian di Kuwait dan India, didapatkan bahwa AA merupakan dermatosis paling sering ketiga pada anak.<sup>3</sup> Risiko anak mengalami AA sebesar 6%, lebih tinggi dibandingkan orang dewasa.<sup>1</sup> Salah satu studi menyebutkan insiden tertinggi AA pada anak berada pada rentang usia 1 – 5 tahun.<sup>12</sup> Diperkirakan setidaknya ada 1 kasus baru pasien AA anak datang ke praktik dokter kulit setiap 2,4 bulan di Amerika Serikat.<sup>13</sup>

Banyak bukti menunjukkan bahwa AA merupakan penyakit autoimun.<sup>6</sup> Bukti tersebut antara lain; (1) didapatkan peningkatan penyakit autoimun lain pada pasien AA,<sup>14</sup> (2) peningkatan autoantibodi spesifik organ pada pasien AA,<sup>6</sup> (3) karakteristik patologi berupa infiltrasi limfosit-T pada *hair bulb*,<sup>4</sup> (4) pada model hewan AA, menurunnya sel-T CD4 dan CD8 berakibat pertumbuhan kembali rambut,<sup>1</sup> dan (5) AA memiliki asosiasi genetik dengan beberapa penyakit autoimun lain, terutama dengan gen *major histocompatibility complex* (MHC).<sup>1</sup> Antigen yang berhubungan dengan folikel rambut mengaktifkan respons imun yang tidak sesuai, menyerang folikel rambut pada fase anagen, menyebabkan gangguan pertumbuhan.<sup>11</sup>

Tingginya frekuensi riwayat keluarga menunjukkan pengaruh kuat faktor genetik pada alopesia areata; angka kejadian alopesia areata dengan riwayat keluarga sekitar 10% sampai 25%.<sup>11</sup> Pada kelima kasus dalam laporan ini, tidak ditemukan riwayat keluarga dengan keluhan serupa.

Alopesia areata dapat diklasifikasikan secara klinis berdasarkan pola kebotakan, yaitu alopesia areata tipe *patchy*, ophiasis (pola alopesia pada area posterior oksipital dan





## LAPORAN KASUS



temporal), sisaipho (pola alopesia pada area frontal dan parietal), retikularis, alopesia totalis (hilangnya rambut pada seluruh skalp), hingga alopesia universalis (hilangnya rambut pada skalp dan bagian tubuh lainnya).<sup>1,13,15</sup> Pada kasus ke-2,3,4, dan 5, tipe klinis alopesianya berupa tipe *patchy* karena lesi bersifat lokal, baik soliter maupun multipel. Sedangkan pada kasus 1, lesi fokal dengan persebaran terutama pada area frontal dan parietal, dapat digolongkan ke dalam tipe klinis sisaipho. Nageswaramma, dkk. (2017) melaporkan persentase tipe klinis AA pada anak sekitar 60% tipe *patchy*, 5% tipe retikular, 15% tipe ophiasis, 10% tipe sisaipho, dan 10% tipe difus.<sup>16</sup>

Sekitar 7 – 66% pasien AA mengalami keterlibatan kuku. Kelainan kuku dapat timbul sebelum, sesudah, atau selama lesi AA berlangsung.<sup>5</sup> Gambaran kelainan kuku dapat berupa *pitting*, *trachyonychia*, *onychorrhexis*, bintik merah pada lunula, leukonikia punctata, onikolisis, dan onikomadesis.<sup>5,11,17</sup> Pada kasus berat, bisa didapatkan distrofi seluruh kuku jari tangan dan kaki.<sup>1</sup> Pada laporan ini, kelainan kuku didapatkan pada kasus 3 dan 4. Pada kasus 3, didapatkan longitudinal *ridging* (*onychorrhexis*) serta *pitting nail*. Pada kasus 4 didapatkan leukonikia punctata. Keterlibatan kuku telah diasosiasikan dengan peningkatan keparahan AA.<sup>5</sup>

Riwayat kerontokan rambut yang tiba-tiba dan dengan cepat mengakibatkan kebotakan, merupakan gejala khas AA.<sup>4</sup> Anamnesis lain yang perlu adalah riwayat keluarga

dengan kondisi serupa, penyakit autoimun, riwayat obat-obatan, trauma, stres, hingga kehamilan.<sup>11</sup> Pada sebagian besar kasus, temuan klinis menunjukkan karakteristik khas, sehingga diagnosis kerja AA dapat ditegakkan.<sup>4</sup>

Pemeriksaan penunjang diagnosis AA antara lain pemeriksaan *hair pull test*, dermoskopi/trikoskopi, trikogram, dan histopatologi.<sup>10,12,18</sup> *Hair pull test* berupa tarikan bundel berjumlah 20 – 60 rambut secara lembut dari pangkal rambut hingga ke distal menggunakan ibu jari dan telunjuk. Pemeriksaan ini dianggap positif apabila lebih dari 10% rambut tercabut. Pada AA, pemeriksaan ini positif walaupun bukan patognomonik.<sup>10,18</sup> Dermoskopi dapat menunjukkan gambaran karakteristik AA pada rambut berupa "*exclamation mark*", *yellow dot*, dan *black dot*. Trikogram akan menunjukkan gambaran *tapered hair*.<sup>10,19</sup> Pemeriksaan histopatologi pada AA akan menunjukkan gambaran yang berbeda menurut perjalanan penyakitnya. Pada fase akut akan didapatkan gambaran infiltrat peribulbar yang membentuk gambaran "*swarm of bees*". Pada fase subakut akan didapatkan peningkatan proporsi folikel rambut fase katagen dan telogen serta berkurangnya jumlah folikel rambut anagen, dan fase kronik akan menunjukkan gambaran miniaturisasi folikel.<sup>4,5</sup>

Pendekatan diagnosis alopesia pada anak berdasarkan etiologi apakah kongenital atau didapat, klinis apakah sikatrisial atau non-sikatrisial, dan lokasi apakah fokal atau

difus.<sup>10</sup> Pada kelima kasus ini, alopesia bersifat didapat, non-sikatrisial, dan fokal. Gambaran klinis sesuai dengan karakteristik AA; berbagai pemeriksaan penunjang dapat membantu dalam menyingkirkan kemungkinan diagnosis banding lainnya.

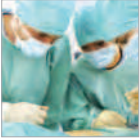Kelima pasien ini diterapi dengan *clobetasol* losio dicampur *minoxidil* solusi. Terapi ini sesuai *guideline* terapi AA pada anak, yaitu *corticosteroid* topikal yang bisa dikombinasikan dengan atau tanpa *minoxidil* 5%.<sup>4,8</sup> Dari lima pasien, hanya kasus nomor 1 yang kontrol kembali dan menunjukkan perbaikan berupa pertumbuhan rambut pada area vertex. Edukasi untuk kontrol sangat penting agar respons terapi dapat dinilai. Respons AA terhadap terapi sangat beragam, dan belum ada terapi yang konsisten efektif mengatasi kondisi ini.<sup>10</sup> *Onset* usia dini merupakan salah satu indikator prognosis buruk; AA dengan *patch* alopesia berjumlah sedikit secara umum menunjukkan prognosis cukup baik terutama dengan terapi adekuat.<sup>7</sup>

### SIMPULAN

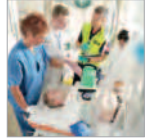Dilaporkan lima kasus AA pada pasien berusia di bawah 18 tahun. Diagnosis AA berdasarkan pemeriksaan klinis dan penunjang terutama dermoskopi. Pemeriksaan klinis berupa lesi alopesia *patchy* tanpa tanda inflamasi; pemeriksaan penunjang dermoskopi menunjukkan gambaran *exclamation mark*, *black dot*, dan *yellow dot*, merupakan petunjuk karakteristik lesi AA.

### DAFTAR PUSTAKA

1. Lau KF. Alopecia areata. In: Hoeger P, Kinsler V, Yan A, editors. Harper's textbook of pediatric dermatology. 4th ed. Oxford: Wiley Blackwell; 2020. p. 2139–46.
2. Sarifakioglu E, Yilmaz AE, Gorpelioglu C, Orun E. Prevalence of scalp disorders and hair loss in children. *Pediatr Dermatol*. 2012;90(November):225–9.
3. Rangu S, Rachel BA, Ms R, Castelo L. Understanding alopecia areata characteristics in children under the age of 4 years. *Pediatr Dermatol*. 2019;36:1–8.
4. Otberg N, Shapiro J. Alopecia areata. In: Kang S, Amagai M, Bruckner A, Enk A, Margolis D, editors. Fitzpatrick's dermatology. 9th ed. New York: McGraw-Hill Education; 2019. p. 1517–23.
5. Beigi PKM. Alopecia areata. In: Beigi PKM, editor. Alopecia areata - A clinician's guide. Cham: Springer; 2018. p. 39–54.
6. Messenger AG. Alopecia areata - Acquired disorders of hair. In: Griffiths C, Barker J, Bleiker T, Chalmers R, Creamer D, editors. Rook's textbook of dermatology. 9th ed. Chichester: Wiley Blackwell; 2016. p. 89.28-89.34.
7. Alves R, Grimalt R. Hair loss in children. *Curr Probl Dermatol*. 2015;47:55–66.
8. Wang E, Lee JSS, Tang M. Current treatment strategies in pediatric alopecia areata. *Indian J Dermatol*. 2012;57(6):459–65.
9. Al-Refu K. Hair loss in children, etiologies, and treatment. In: Kutlubay Z, Serdaroglu S, editors. Hair and scalp disorders. London: IntechOpen; 2017. p. 255–67.
10. Xu L, Liu KX, Senna MM. A practical approach to the diagnosis and management of hair loss in children and adolescents. *Front Med*. 2017;4(112):1–13.
11. Hariani E, Jusuf NK. Pengobatan alopesia areata berbasis bukti (evidence based treatment of alopecia areata). *Berk Ilmu Kesehat Kulit Kelamin*. 2017;29(2):126–34.
12. Castelo-soccio L. Diagnosis and management of alopecia in children. *Pediatr Clin North Am*. 2014;61(2):427–42.
13. Caldwell C, Saikaly S, Dellavalle R, Solomon J. Prevalence of pediatric alopecia areata among 572,617 dermatology patients. *J Am Acad Dermatol*. 2017;77(5):980–1.
14. Frank S, Jeff D. Alopecia areata: Part 1: Pathogenesis, diagnosis, and prognosis. *Can Fam Physician*. 2015;61(9):751–5.



## LAPORAN KASUS



15. Hyun Y, Young S, Ju W, Lee S. Alopecia areata progression index, a scoring system for evaluating overall hair loss activity in alopecia areata patients with pigmented hair. *Dermatology* 2016;232:143–9.
16. Nageswaramma S, Sarojini VL, Vani T, Madhuri S. A clinico - epidemiological study of pediatric hair disorders. *Indian J Pediatr Dermatol.* 2017;18:100–3.
17. Putterman E, Patel DP, Andrade G, Harfmann KL. Severity of disease and quality of life in parents of children with alopecia areata, totalis, and universalis: A prospective, cross-sectional study. *J Am Dermatol.* 2019;80(5):1–6.
18. Castelo-soccio L. Diagnosis and management of hair loss in children. *Curr Opin Pediatr.* 2016;28(4):1–7.
19. Cranwell W, Sinclair R. Common causes of paediatric alopecia. *Aust J Gen Pract.* 2018;47(10):692–6.