



Teknik–teknik Biopsi Kulit

Erlina Pricilla Sitorus, Indah Julianto

Subdivisi Bedah Kulit dan Tumor, Bagian Ilmu Kesehatan Kulit dan Kelamin,
Fakultas Kedokteran Universitas Negeri Sebelas Maret/RSUD Dr. Moewardi,
Surakarta, Indonesia

ABSTRAK

Prosedur biopsi merupakan tahap penting diagnosis di bidang dermatologi, karena informasi histopatologis dapat dengan mudah diperoleh dari sampel kulit. Teknik biopsi kulit terdiri dari biopsi *snip* atau gunting, kuretase, *shave*, plong, eksisi, dan biopsi insisi. Biopsi kulit perlu penjelasan dan mendapat persetujuan pasien. Dokumentasi lesi bertujuan untuk mencegah kekeliruan lokasi biopsi, meningkatkan kepercayaan pasien, dan dapat memantau ketepatan pengobatan. Seorang dermatologis hendaknya dapat mengaplikasikan tindakan ini secara aman dan tepat dalam praktik sehari-hari.

Kata kunci: Biopsi kulit, diagnosis, indikasi

ABSTRACT

Biopsy is an important step in dermatology diagnosis, because the histopathology information is easy to obtain from skin samples. Six type of skin biopsy are snip, curettage, shave, punch, excision, and incision biopsy. Explanation and informed consent is necessary. Documentation of lesion should prevent misplaced biopsy, enhance patient's confidence, and monitoring the accuracy of treatment. A dermatologist should apply these procedures safely and appropriately in daily practice. **Erlina Pricilla Sitorus, Indah Julianto. Skin Biopsy Techniques**

Keywords: Diagnosis, indication, skin biopsy

PENDAHULUAN

Prosedur biopsi merupakan tahap penting diagnosis di bidang dermatologi, karena informasi histopatologis dapat dengan mudah diperoleh dari sampel kulit. Tindakan ini sederhana namun dapat membantu diagnosis akurat dan tatalaksana berbagai penyakit kulit, terutama tumor.^{1,2}

Biopsi kulit paling banyak digunakan oleh dermatologis dibandingkan spesialisasi medis lainnya. Untuk tindakan-tindakan invasif, pasien harus diberi penjelasan dan membuat persetujuan tertulis.² Indikasi biopsi terutama untuk diagnosis atau menyingkirkan kasus keganasan kulit.^{2,3} Sebelum tindakan biopsi kulit, sangat penting untuk melakukan perjanjian dengan laboratorium dalam hal pengiriman spesimen, terutama untuk pemeriksaan imunofluoresensi direk atau biologi molekuler. Lebih baik mengirim sampel ke pusat penelitian terpilih meskipun jauh, karena salah diagnosis akan lebih buruk dibandingkan diagnosis yang kurang. Juga diperlukan sistem pengiriman sampel,

penerimaan dan penyimpanan hasil-hasil, serta dokumentasi dan penetapan rencana tindakan yang baik. Seorang dermatologis harus menjelaskan secara tepat indikasi tindakan biopsi, menjelaskan sepenuhnya tindakan intervensinya, hingga pengambilan spesimen jaringan.

Spesimen jaringan jangan terlalu kecil atau cacat karena efek elektrokoagulasi saat pengambilan, atau penggunaan forsep yang tidak tepat, atau spesimen kering sebelum ditempatkan pada larutan yang semestinya. Teknik pengambilan atau pemberian informasi yang tidak tepat ke ahli patologi juga dapat menyebabkan diagnosis sulit ditegakkan. Masalah lain adalah kurangnya pengalaman klinisi dalam menafsirkan hasil temuan histopatologi, terutama penyakit inflamasi kulit. Nomenklatur dermatopatologis dan bahwa penyakit kulit dapat memiliki berbagai diagnosis, sering menimbulkan perbedaan persepsi antara klinisi dan ahli patologi kulit.¹

Teknik biopsi kulit dibagi menjadi 6, yaitu

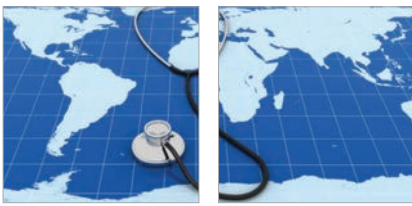biopsi *snip* atau gunting, kuretase, *shave*, plong, eksisi, dan biopsi insisi.⁴

TUJUAN

Biopsi kulit dilakukan untuk memperoleh diagnosis akurat kelainan kulit. Untuk kasus-kasus yang dicurigai sebagai tumor kulit, biopsi membantu memberikan informasi yang baik, membantu menentukan prognosis, dan dapat membantu mengarahkan pemilihan terapi dalam kaitan dengan batas bebas tumor.¹

Beberapa tujuan biopsi kulit antara lain:⁵

1. Menegakkan atau menyingkirkan diagnosis
2. Memantau perkembangan penyakit atau efek pengobatan
3. Menentukan luas tumor kulit
4. Sampel jaringan untuk dikultur (bakteri, jamur, atau virus)
5. Evaluasi penyusunan kembali gen atau genetika jaringan (limfoma sel T)
6. Menghilangkan jaringan untuk tujuan kosmetik



Sebelum persetujuan pasien, tentukan dahulu tipe dan daerah biopsi, lalu lakukan dokumentasi sesuai prosedur untuk dokumentasi lesi. Perlu dikaji kembali riwayat medis yang relevan, pemilihan teknik anestesi, dan pertimbangan profilaksis antibiotik.⁵ Biopsi kulit juga penting dilakukan dalam hal diagnosis kasus kulit pada anak-anak, seperti penyakit kusta, vesikobulosa, infeksi virus, jamur profundus (*deep fungal*), membedakan penyakit papuloskuamosa, lesi pigmentasi, kelainan metabolik, dan keganasan.⁶

PEMILIHAN LOKASI DAN LESI

Pemilihan lokasi biopsi harus mempertimbangkan lokasi lesi dan segi kosmetiknya, terutama jika proses penyakitnya difus, seperti pada kasus eksantem. Secara umum daerah biopsi di bawah lutut paling dihindari, karena sangat berisiko infeksi dan penyembuhan luka lambat. Di daerah sendi, hasil penyembuhan lukanya juga sangat buruk dan berpotensi memperberat munculnya skar atau bekas luka. Penyembuhan luka daerah punggung sering disertai pembentukan skar lunak dan perawatan lukanya sangat sulit. Biopsi daerah wajah sebaiknya juga dihindari karena alasan kosmetik. Gambaran morfologi dan dugaan patologi juga dapat membantu menentukan lokasi biopsi. Untuk kemungkinan kanker, paling baik lesi diambil seluruhnya. Jika tidak mungkin, yang diambil adalah bagian paling tebal untuk menilai dalamnya tumor.⁵ Untuk kelainan inflamasi vaskulitis, paling baik pada lesi yang baru muncul. Hindari jaringan nekrotik, ekskoriiasi, atau lesi infeksi sekunder. Pada vesikel atau bula baru, kulit yang harus dibiopsi yaitu tepi lesi dan sekitar lesi atau perilesi (untuk pemeriksaan imunofluoresensi direk). Untuk lesi ulkus atau jaringan nekrotik yang baru, biopsi dilakukan pada tepi lesi dan kulit yang berdekatan dengan lesi, sebagian besar tepi ulkus menunjukkan perubahan pseudoepiteliomatosis atau sekunder. Pada bercak anular atau plak, tepi biasanya "aktif" dibandingkan area tengahnya (Tabel 1).⁵

DOKUMENTASI LESI

Dokumentasi prebiopsi sangat penting, karena berpengaruh terhadap ketepatan lokasi lesi biopsi. Kualitas gambar dengan resolusi tinggi sangat membantu untuk dokumentasi morfologi dan lokasi lesi. Foto untuk dokumentasi lokasi lesi dan evaluasi perkembangannya. Foto lesi juga membantu mengetahui lokasi lesi untuk tindakan lain

seperti bedah eksisi atau bedah mikrografik Mohs. Foto pasien merupakan bagian dari catatan rekam medis dan harus sesuai dengan *Health Insurance Portability and Accountability Act (HIPAA)*.⁵ Manfaat dokumentasi lesi biopsi yakni dapat mencegah kekeliruan daerah yang akan dioperasi dan meningkatkan kepercayaan pasien.⁷

ANESTESI LOKAL

Banyak jenis obat anestesi dan teknik aplikasinya untuk biopsi kulit, namun pemilihan anestesi lokal sebagian besar didasarkan pada pengalaman dan kenyamanan klinisi, dapat juga dipengaruhi beberapa faktor pasien serta hal-hal lain. Orang-orang berambut merah atau ras Amerika Afrika lebih sensitif terhadap nyeri, sehingga memerlukan dosis obat anestesi lebih tinggi. Pada tabel 2 dijelaskan rekomendasi pemilihan anestesi lokal dalam praktik bedah kulit.⁸

Anestetik lokal yang paling sering digunakan dalam praktik klinis yaitu lidokain 1% atau 2%.² Alergi terhadap lidokain sangat jarang. Alergi terhadap prokain bukan kontraindikasi untuk lidokain karena struktur kimiawinya berbeda, dan jarang terjadi reaksi silang. Karena lidokain bersifat vasodilator, penambahan sedikit epinefrin (1:100.000) sebagai konstriktor pembuluh darah dapat menimbulkan hemostasis, memperpanjang waktu anestesi, dan mengurangi toksisitas lidokain. Hindari

penggunaan epinefrin pada daerah akral atau jika membutuhkan obat anestesi dalam jumlah banyak terutama pada pasien dengan penyakit kardiovaskular. Epinefrin juga kontraindikasi untuk area digital dan penis karena dapat mempengaruhi aliran darah daerah sekitarnya.⁹

TEKNIK-TEKNIK BIOPSI KULIT

Beberapa teknik biopsi kulit berdasarkan tipe lesi, lokasi, dan ketrampilan dokter yang melakukannya.^{5,10}

Shave Biopsy

Disebut juga teknik mencukur menggunakan pisau tipis. Sangat dianjurkan untuk lesi di atas kulit seperti keratosis seboroik, namun tidak dianjurkan untuk mengambil jaringan yang lebih dalam.¹⁰ Selain itu bisa dilakukan pada penyakit kulit lain, yaitu aktinik keratosis, *skin tag*, kutil, karsinoma sel basal, skuamosa superfisial,^{9,11} dan penyakit-penyakit inflamasi kulit.⁵ Teknik biopsi ini sebaiknya tidak digunakan untuk lesi-lesi pigmentasi kulit. Kelemahan teknik ini adalah dasar atau akar lesi tidak dapat diambil. Teknik ini paling banyak digunakan karena pelaksanaannya cepat, sederhana dari segi perawatan luka, kosmetik, dan hemat biaya.^{9,11}

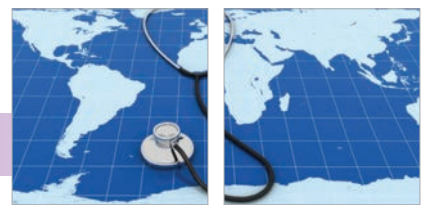Efek teknik ini akan terbentuk keropeng setelah seminggu pasca-tindakan. Tidak diperlukan penjahitan luka, tetapi pasca-penyembuhan

Tabel 1. Tipe lesi dan jenis biopsi yang sesuai⁵

Tipe Lesi	Tipe dan Lokasi Biopsi yang Dianjurkan
Kecurigaan tumor ganas	Biopsi eksisi atau sampel dari bagian tumor yang tebal
Penyakit inflamasi	Lesi yang muncul paling baru
Bula atau vesikel yang pertama kali	Tepi lesi juga kulit perilesi
Ulkus	Tepi ulkus juga kulit perilesi
Patch atau plak anular	Tepi yang meninggi
Kecurigaan panikulitis	Biopsi insisi atau teknik <i>punch ganda</i>

Tabel 2. Rekomendasi penggunaan anestesi topikal pada tindakan bedah kulit⁸

Golongan non-kokain lebih direkomendasikan dalam praktik klinis sehari-hari dibandingkan golongan kokain
Agen topikal dianjurkan sebagai anestesi lini pertama untuk pengobatan laser non-ablatif
Anestesi topikal dapat digunakan dalam praktik klinik, seperti biopsi kulit, eksisi kecil, <i>filler</i> , dan injeksi toksin botulinum
Agen topikal dianjurkan untuk mengurangi nyeri saat penyuntikan dan mengurangi dosis infiltrasi pada tindakan pembedahan yang lebih besar
Lidokain topikal sangat aman digunakan untuk wanita hamil dan menyusui, untuk agen topikal lain masih belum cukup banyak dasar ilmiah.
Untuk wanita hamil, lidokain topikal sebaiknya ditunda sampai pasien melahirkan. Tindakan medis sebaiknya ditunda hingga kehamilan memasuki trimester dua
Agen topikal direkomendasikan sebagai anestesi lini pertama untuk laserasi dermis pada anak-anak dan untuk tindakan dermatologi minor, termasuk kuretase.
Untuk biopsi kulit, eksisi, atau tindakan lain, perlu pertimbangan penambahan anestesi topikal lain untuk mengurangi ketidaknyamanan saat pemberian anestesi infiltrasi.
Untuk tindakan bedah yang lebih luas, perlu dipertimbangkan kombinasi topikal dan infiltrasi sebagai sedatif atau anestesi umum pada pasien anak-anak.

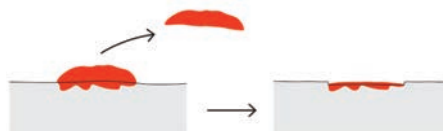


akan terbentuk bekas luka berwarna pucat, berbentuk melingkar, tepi bekas luka tidak meninggi atau sama dengan dasar lesi yang telah menyembuh (Gambar 1).¹²

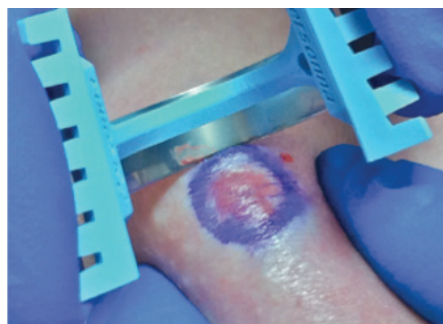
Klasifikasi *shave biopsy* antara lain:¹¹⁻¹³

a. Dangkal (superfisial)

Dilakukan biopsi pada atau hampir sejajar permukaan kulit hingga seluruh epidermis dan dermis atas (<1 mm).¹¹ Aplikasinya menggunakan pisau cukur atau pisau sederhana berbentuk melengkung.¹³ Caranya adalah pada lesi yang akan dibiopsi terlebih dahulu dianestesi hingga terbentuk *wheel*, lesi diregang dengan ibu jari dan telunjuk, kemudian disayat secara tangensial (Gambar 2).¹¹⁻¹³



Gambar 1. *Shave biopsy*. Memotong permukaan lesi, tetapi tidak sampai ke dasar lesi.¹²

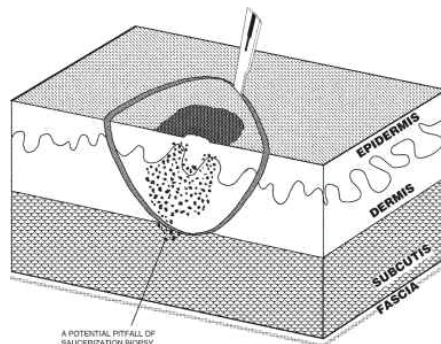


Gambar 2. Aplikasi teknik *shave biopsy* menggunakan pisau dengan kelengkungan 45°. Lesi diregangkan dengan ibu jari dan telunjuk kemudian dilakukan sayatan pada epidermis atau hanya terbatas pada epidermis atas.¹¹

b. Dalam (deep) atau saucerization biopsy

Disebut juga teknik “sendok” atau “scallop” karena bentuk teknik ini cembung seperti sendok atau mirip cangkang kerang. Teknik biopsi ini prinsipnya sama dengan tipe superfisial, tetapi kedalaman jaringan yang diambil hingga mencapai *mid-dermis* atau hingga jaringan lemak (kedalaman 1 hingga 4 mm) (Gambar 3). Teknik ini dapat juga dipertimbangkan sebagai biopsi eksisional. Banyak digunakan pada lesi pigmentasi luas atau pada lesi yang sulit diambil dengan teknik eksisi elips karena pertimbangan kosmetik atau lokasi anatomis lesi,^{5,11,13} misalnya daerah punggung atas, bahu, dada depan, lengan atas, ekstremitas bawah, dan daerah telinga,

pada daerah-daerah ini dapat terbentuk skar hipertrofik dan dapat meluas. Perbedaannya dengan eksisi elips, teknik *saucerization* meninggalkan skar kecil, berbentuk lingkaran, dan baik secara kosmetik.¹¹

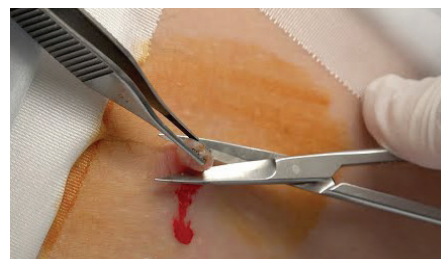


Gambar 3. *Saucerization shave biopsy*. Jaringan diambil hingga ke *mid-dermis* atau jaringan lemak subkutis, kedalaman 1-4 mm.⁵

Pada lesi melanositik tipis dan diameter lesi kecil, teknik *saucerization* dapat mengangkat seluruh lesi. Namun, teknik biopsi *shave* ini sangat sulit untuk menentukan kedalaman lesi. Teknik ini tidak direkomendasi untuk lesi yang dicurigai keganasan.¹³

Biopsi Snip

Teknik ini baik digunakan untuk lesi bertangkai (*pedunculated*), yaitu dengan cara menarik ujung lesi dari dasarnya kemudian dipotong. Teknik ini sering menggunakan gunting Gradle. Lesi ditarik tidak berlebihan dengan menggunakan forsep agar tidak merusak kulit lebih luas dan dalam. Menghentikan perdarahan pada teknik ini cukup dengan cara menekan lesi, namun untuk lesi yang lebih besar atau lesi yang banyak melibatkan pembuluh darah dapat diberikan cairan hemostasis kimiawi atau menggunakan bedah listrik (Gambar 4).⁵

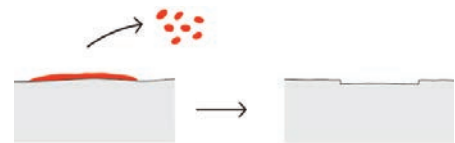


Gambar 4. Biopsi *snip*. Lesi ditarik menggunakan pinset kemudian dipotong menggunakan gunting.⁵

Biopsi Kuretase

Teknik ini menggunakan pisau berbentuk sendok dengan diameter pisau 2 mm hingga

10 mm. Caranya adalah dengan mengeruk lesi menggunakan kuret. Teknik ini dapat digunakan untuk menghilangkan kanker kulit non-melanositik.² Dua tipe kuret yaitu sendok kuret tipe Volkman dan kuret berbentuk cincin tajam (Gambar 5).⁵



Gambar 5. Biopsi kuretase. Lesi dikerok, sehingga meninggalkan luka atau koreng yang menyembuh dalam 1-2 minggu (untuk daerah tungkai bawah sekitar 6 minggu). Tidak memerlukan jahitan dan pada akhir penyembuhan luka meninggalkan bercak pucat.¹²

Biopsi Plong (Punch)

Dikenalkan pertama kali oleh seorang dermatologis bernama El Keyes (1887). Prosedurnya relatif sederhana, tetapi penting.¹⁴ Juga merupakan teknik yang paling baik untuk pengambilan sampel di dermis dan jaringan lemak subkutan, termasuk untuk penyakit inflamasi kulit, keganasan, dan panikulitis.⁵

Alat berbentuk lingkaran berbahan logam, berongga, pisau pemotongnya melekat pada gagang berbahan plastik.^{2,15} Diameter plong bervariasi 3 – 10 mm. Idealnya, diameter yang memadai adalah 4 mm, diameter 3 mm cukup untuk pemeriksaan histopatologis. Alat biopsi plong mudah sekali tumpul, sehingga dianjurkan hanya untuk sekali pemakaian.¹⁶

Cara pelaksanaannya setelah lesi ditandai, daerah tersebut dibersihkan dengan alkohol, sehingga vesikel dan skuama tidak menempel. Daerah yang akan dibiopsi dianestesi dengan 0,2-0,5 mL lignokain atau lidokain, disuntikkan hingga ke dermis bawah, sampai terbentuk *wheel*. Kemudian kulit di sekitarnya diregangkan dengan kencang searah RSTL (*relaxed skin tension line*). Pisau plong diarahkan tegak lurus permukaan kulit, kemudian didorong melawan kulit dan pisau diarahkan memutar dengan posisi di antara ibu jari dan telunjuk (Gambar 6).¹⁵

Berikut 2 tipe alat biopsi plong:

1. Plong yang dipegang dengan tangan (*hand held punches*)

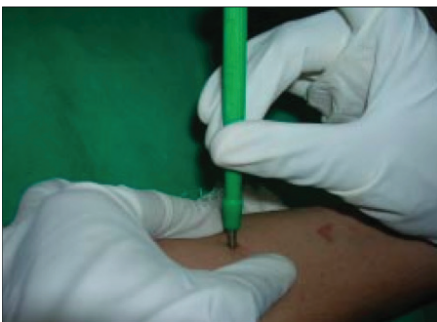Jenis alat plong ini berbahan dasar logam dengan ujung atau *tip*-nya berbentuk lingkaran, gagang berbahan logam dilapisi



bahan sebagai pegangan berbahan dasar plastik, untuk pemakaian satu kali, dan ukuran diameter 0,5-10 mm.

2. Plong elektrik atau menggunakan mesin (*power punches*)
Ujung plong dipasangkan pada mesin yang dipegang dengan tangan, kecepatan putaran bervariasi dari 2000 hingga 10.000 rpm. Tersedia diameter 0,5-1,3 mm.¹⁵

Penggunaan biopsi plong dalam praktik klinis dermatologis sangat sederhana dan mudah. Bila diameter alat plong kecil tidak perlu penjahitan untuk penyembuhan lukanya. Untuk lesi yang letaknya bukan di wajah (*non-facial*), ukuran plong sebaiknya 4 mm, namun untuk lesi granulomatososa atau lesi dengan gambaran tidak khas atau atipikal, diameter plong yang paling baik 5 mm.¹⁴ Luka biopsi diameter lebih kecil dapat sembuh sendiri, tetapi diameter biopsi lebih besar dari 3 mm dapat menimbulkan skar, sehingga perlu penjahitan luka 1-2 jahitan. Pelaksanaan teknik ini lebih mudah. Bila dibandingkan dengan teknik biopsi cukur (*shave*), insidens perdarahan, infeksi, dan skar lebih ringan.¹⁶



Gambar 6. Teknik plong. Kulit diregang dengan ibu jari dan telunjuk sesuai RSTL (*relaxed skin tension line*), alat plong diarahkan tegak lurus permukaan kulit, dorong pisau plong berlawanan dengan kulit sambil memutar pisau plong.¹⁵

Biopsi Eksisi

Biopsi eksisi disebut juga eksisi elips hingga ke jaringan lemak subkutan, biasanya digunakan untuk pemeriksaan histopatologi.^{2,5,10} Dianjurkan untuk lesi-lesi yang dicurigai sebagai keganasan, khususnya melanoma maligna; untuk pemeriksaan histopatologis sebagai penentu diagnosis dan derajat tumor, lesi diambil seluruhnya.^{5,17,18}

Perbandingan elips 3 : 1 dengan sudut elips sekurang-kurangnya 30° pada tepi lesi, jarak kulit normal dari tepi lesi 1-3 mm dan kedalaman lesi hingga jaringan lemak

subkutan serta sekitarnya. Pengambilan lesi menggunakan pisau atau skalpel no.15, dipegang seperti memegang pensil, dengan arah tegak lurus permukaan kulit, membentuk sayatan elips. Diperlukan penjahitan luka (**Gambar 7a – c**).^{2,5,12}

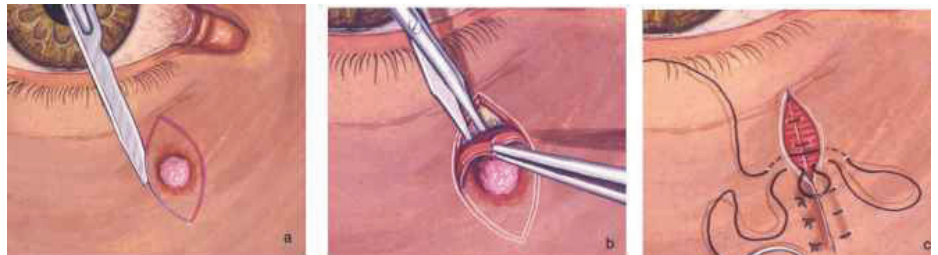
Biopsi Insisi

Teknik ini dapat digunakan untuk lesi besar dan secara patologi kedalamannya hingga ke dermis bawah atau subkutis. Prinsip teknik ini

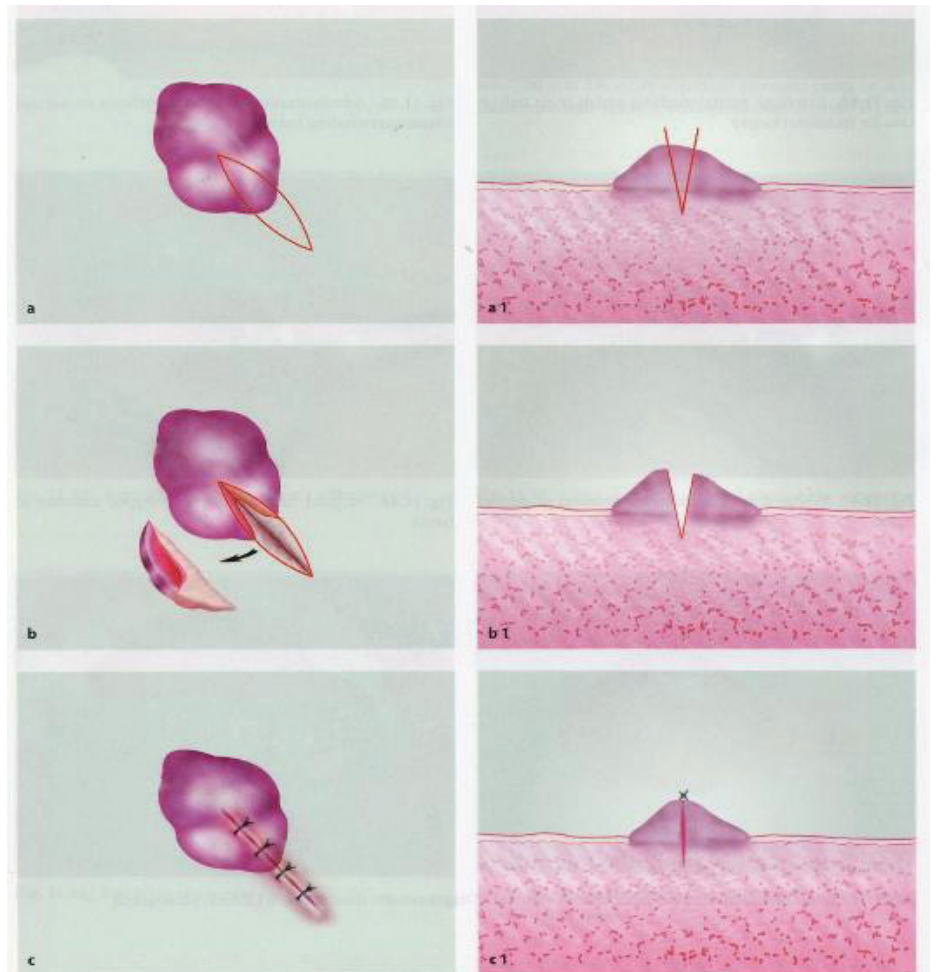
yaitu mengambil seluruh lesi atau sebagian lesi yang berbatasan dengan kulit normal, bertujuan untuk penegakan diagnosis, sering dilakukan pada penyakit-penyakit yang dicurigai inflamasi.

Perbedaannya dengan teknik eksisi, pada eksisi jaringan lesi diambil seluruhnya.

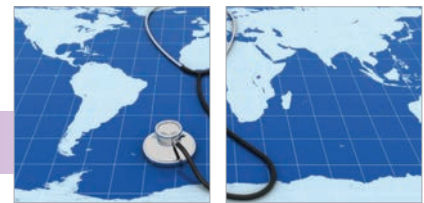Pelaksanaannya menggunakan skalpel nomor 15 dengan membuat sayatan tegak



Gambar 7. Biopsi eksisi. A. Dibuat sayatan sepanjang garis *marker*. B. Memisahkan lesi dari jaringan sekitar. C. Penjahitan luka pada bekas lesi.⁵



Gambar 8. Biopsi insisi. A. Dibuat sayatan sesuai garis *marker* pada lesi yang berbatasan dengan kulit normal. B. Dibuat sayatan hingga ke dermis bawah atau sampai jaringan lemak subkutan. C. Luka ditutup dengan jahitan, apabila ada perdarahan di lapisan dalam dapat dilakukan elektrokauter atau jahit luka dengan benang yang diserap dan diakhiri penutupan lesi di lapisan luar kulit dengan jahitan menggunakan benang tidak diserap.⁵



Tabel 3. Penyakit kulit dengan teknik biopsi yang direkomendasi disertai dengan lokasi dan pemeriksaan penunjang lainnya.¹⁹

Penyakit Kulit	Teknik yang Dianjurkan	Keterangan
Penyakit bula autoimun	*Pengecatan histopatologi Hematoksilin-eosin (HE): mengambil bula intak dengan teknik biopsi sendok (<i>saucerized</i>), atau mengambil secara luas pada tepi bula *Imunofloresensi direk (DI): kulit perilesi ≤1 cm dari bula	Hindari daerah ekstremitas bawah karena proses penyembuhan luka lama dan berisiko hasil negatif palsu.
Epidermolisis bulosa	Biopsi sendok (<i>saucerization</i>) pada bula intak, atau mengambil secara luas pada tepi bula	Tidak dilakukan pada bula yang muncul >12 jam; bula yang baru muncul di daerah kulit yang tidak terkena, atau di sekitar kulit tempat munculnya bula. Hindari pemberian anestesi topikal karena akan menyebabkan munculnya bula palsu.
Vaskulitis	HE: biopsi plong atau teknik irisan dalam (<i>deep shave</i>) pada lesi purpura dengan batas tegas (muncul >72 jam)	DI positif pada vaskulitis IgA dengan lesi yang terbatas
Panikulitis	Biopsi insisi dalam	Biopsi plong karena dapat menimbulkan kerusakan jaringan, inflamasi, atau nekrosis jaringan lemak; dapat dihindari dengan penggunaan plong elektrik Plong dengan diameter 6 mm dapat digunakan untuk kultur dan HE. Tepi yang nekrotik memberikan hasil akurat pada kultur dan pengecatan tertentu. Permukaan kulit harus dibersihkan dengan alkohol dan dibiarkan kering dengan sendirinya. Pengiriman spesimen kultur menghindari kontaminasi jamur dan bakteri tahan asam.
Lupus dan dermatomiositis	HE: biopsi plong dari lesi terbatas tegas (lesi muncul >6 bulan) dan masih aktif DI: Biopsi plong; pilih lesi yang terbatas tegas dan masih aktif (muncul >6 bulan)	
Sindrom Steven Johnson/Nekrosis epidermal toksis vs <i>Staphylococcal Scalded Skin Syndrome</i>	Biopsi <i>shave</i> atau plong, mengambil seluruh epidermis	Kulit yang mengelupas merupakan spesimen terbaik
<i>Scarring alopecia</i>	HE: biopsi plong ≥4 mm pada lesi aktif (muncul >6 bulan) DI: biopsi plong ≥4 mm pada lesi, pilih yang batas tegas (muncul >6 bulan) dan masih aktif	Untuk semua tipe alopesia, hindari batas yang meninggi, lebih dianjurkan yang terbatas tegas. 1 spesimen bisa dipotong melintang dengan ukuran 1 mm di atas dermis atau perbatasan dengan subkutan, atau bagian yang dipotong melintang dengan teknik HoVert atau Tyler dapat dikirim utuh ke laboratorium. Bagian lain yang dipotong vertikal, setengah bagian dapat dimasukkan dalam media Michel untuk DI dan setengah bagian lainnya dapat disimpan dalam botol berisi formalin
<i>Non-scarring alopecia</i>	Untuk tipe alopesia atau telogen efluvium: biopsi plong ukuran ≥4 mm pada lesi yang aktif dan baru muncul	Jika bentuknya alopesia atau telogen efluvium, 1 spesimen bisa dipotong melintang dengan ukuran 1 mm di atas dermis atau perbatasan dengan subkutan, atau bagian yang dipotong melintang dengan teknik HoVert atau Tyler. Untuk bentuk lain dari <i>non-scarring alopecia</i> , spesimen kulit harus intak
Karsinoma sel basal atau sel skuamosa	Biopsi <i>shave</i> atau plong pada tepi yang meninggi untuk melihat gambaran invasif dan mendeteksi jika ada invasi perineural	Pada kulit wajah yang tipis, biopsi yang sesuai yaitu teknik <i>shave</i> dangkal (superfisial). Kulit ditarik supaya dapat mengontrol kedalaman irisan. Hindari kerusakan area sebasa kulit
Curiga melanoma	Eksisi seluruh lesi	Mungkin dapat dilakukan dengan teknik <i>saucerization</i>
Dermatofibrosarkoma protuberans	Insisi dalam	
<i>Cutaneous T cell lymphoma</i> (CTCL)	Teknik biopsi <i>shave</i> luas hingga melewati perbatasan epidermis-dermis, mengambil jaringan lebih dalam dibandingkan biopsi plong	
Limfoma sel B (<i>primary cutaneous B-cell lymphoma</i>)	Jika mungkin dengan biopsi insisi dalam	Teknik biopsi plong atau <i>saucerization</i> tidak bisa menentukan diagnosis

lurus permukaan kulit pada kedua sisi lesi (Gambar 8a-c). Skalpel menyayat hingga ke dalam kulit, berjalan miring hingga ke bagian tengah dan mencapai kedalaman sayatan kulit dengan tepat.^{5,10} Lesi dilepaskan dari jaringan sekitar menggunakan pinset dan gunting. Perdarahan dihentikan dengan elektrokauter, atau dengan menjahit bagian dalam kulit menggunakan benang yang diserap (*absorbable*), dan penutupan luka dijahit dengan benang yang tidak diserap (*non-absorbable*).⁵

Penyakit-penyakit kulit yang dicurigai dengan tipe dan ukuran biopsi yang dianjurkan serta pemeriksaan laboratorium yang dibutuhkan untuk menunjang penegakan diagnosis tampak pada tabel 3.¹⁹

INDIKASI DAN KONTRAINDIKASI

Beberapa indikasi utama biopsi kulit yaitu:²⁰

1. Setiap lesi ulseratif progresif harus dibiopsi, jika muncul pada atau lebih dari 3 minggu dan pada kasus yang gagal terapi dalam 3 minggu pengobatan
2. Muncul massa dalam atau lebih dari 3 minggu
3. Lesi yang mengganggu fungsi lokal normal rongga mulut
4. Bercak putih pada membran mukosa, terutama yang berbentuk seperti kutil
5. Pada beberapa kasus, eksisi luas lesi dapat menentukan diagnosis dan terapi

Tidak ada kontraindikasi prosedur tindakan biopsi kulit, beberapa hal yang tidak boleh dilakukan, yaitu:²⁰

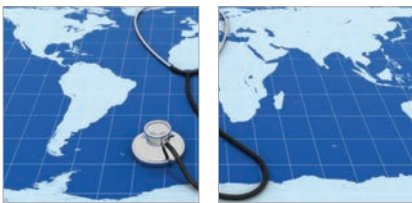1. Jika keadaan umum pasien buruk

2. Jika dalam keadaan infeksi akut, virulen, dan piogenik

KOMPLIKASI²¹

Pre-operatif

1. Komplikasi berhubungan dengan tindakan anestesi
Reaksi anafilaksis: mungkin terjadi berhubungan dengan penggunaan anestesi lokal. Reaksi hipersensitivitas tipe 1 pada penggunaan anestesi lokal, injeksi, atau topikal lebih sering disebabkan oleh golongan amida. Reaksi terhadap zat aditif sering menjadi penyebab hipersensitivitas. Dengan alasan ini dapat dipertimbangkan untuk dilakukan tes intradermal sebelum biopsi. Bila dicurigai alergi anestesi topikal, dapat dilakukan uji tempel kulit.
2. Komplikasi lain



Komplikasi mudah muncul jika obat anestesi disuntikkan dalam jumlah banyak, atau disuntikkan pada pembuluh darah. Penggunaan lidokain harus hati-hati pada pasien yang mengonsumsi obat beta bloker, antidepresan trisiklik, dan penghambat oksidasi monoamine, untuk mencegah terjadinya hipertensi berat.

Selalu lakukan aspirasi sebelum menyuntikkan cairan anestesi untuk menghindari area intravaskular, dan cairan anestesi disuntikkan perlahan-lahan.

Komplikasi lain yaitu serangan vasovagal, terutama pada pasien yang memiliki riwayat kejang dan sistem autonomiknya tidak stabil. Perlu ditanyakan riwayat serangan kejang.²¹

Intraoperatif²¹

1. Nyeri

Nyeri ringan sering terjadi saat tindakan biopsi kulit. Derajat keparahan nyeri sangat

bervariasi tergantung daerah biopsinya. Nyeri bisa hebat jika: penyuntikan obat anestesi lokal tidak adekuat, selang waktu pendek antara tindakan anestesi dan prosedur biopsi, dan aplikasi obat anestesi yang salah serta kedalaman pemberian obat anestesi tidak tepat.

2. Perdarahan

Pasca-operatif²¹

■ Segera

Nyeri, berdarah, dan bengkak

■ Lambat

Terutama infeksi pada luka. Pada 27 kasus pemeriksaan *swab* luka didapatkan kultur *Staphylococcus aureus*. Beberapa risiko infeksi luka yaitu riwayat penggunaan immunosupresan, diabetes melitus, alat tidak steril, dan antibiotik pasca-tindakan tidak adekuat.

■ Lama

Komplikasi paling sering yaitu jaringan

parut dengan atau tanpa hipo atau hiperpigmentasi. Skar hipopigmentasi paling sering pada daerah biopsi lesi hiperpigmentasi. Skar bisa atrofik atau hipertrofik. Kadang-kadang keloid terbentuk di atas kulit yang dibiopsi. Dapat juga terjadi dermatitis kontak alergi terhadap antiseptik seperti *povidine-iodine* atau heksidin.

SIMPULAN

Tindakan biopsi kulit banyak digunakan dalam praktik klinis dermatologis. Indikasi terutama adalah diagnosis atau menyingkirkan kasus keganasan kulit. Dikenal ada 6 teknik biopsi, yaitu biopsi *snip*, kuretase, *shave* (superfisial dan dalam), eksisional, dan biopsi insisi. Sebelum tindakan, perlu penjelasan dan mendapat persetujuan pasien. Dokumentasi lesi bertujuan untuk mencegah kekeliruan lokasi biopsi, meningkatkan kepercayaan pasien, dan memantau ketepatan pengobatan.

DAFTAR PUSTAKA

1. Velasco-Liomas M, Paredes BE. Basic concepts in skin biopsy. Part 1. *Actas Dermosifiliogr*. 2012;103(1):12-20.
2. Musso SZ, Palazzani S, Bertero M. Skin biopsy procedures: How and where to perform a proper biopsy [Internet]. 2011 [cited 2017 Feb 5]. Available from: www.intechopen.com.
3. Korfitis C, Gregoriou S, Antoniou C, Katsambas AD, Rigopoulos D. Skin biopsy in the context of dermatological diagnosis: A retrospective cohort study [Internet]. 2013 [cited 2017 Feb 5]. Available from: www.hindawi.com
4. Affleck AG, Colver G. Skin biopsy techniques. In: Robinson J, Hanke W, Siegel DM, Fratila A, Bhatia A, et al, editors. *Surgery of the skin. Procedural dermatology*. 3rd ed. New York: Elsevier; 2014. p. 165 – 76.
5. Rossi AM, Lee EH, Nehal KS. Biopsy techniques. In: Avram M, Avram M, Ratner D, editors. *Procedural dermatology*. New York: McGraw Hill; 2014. p. 123-33.
6. Nandakumar G. Skin biopsy in pediatric age group: Special considerations. *Indian J Paediatr Dermatol*. 2012;13(1):35-7.
7. Zhang J, Rosen A, Orenstein L, Voorhes AV, Miller CJ, Sobanko JF, et al. Factors associated with biopsy site identification, postponement of surgery, and patient confidence in a dermatologist surgery practice. *J Am Acad Dermatol*. 2016;74(6):1185-93.
8. Kouba DJ, LoPiccolo MC, Alam M, Bordeaux JS, Cohen B, Hanke CW, et al. Guidelines for the use of local anesthesia in office-based dermatology surgery. *J Am Acad Dermatol*. 2016; 74(6):1201-19.
9. Manocha D, Bansal N, Farah RS. Types and selection criteria for various skin biopsy procedures [Internet]. 2011 [cited 2017 Feb 5]. Available from: www.intechopen.com.
10. Nischal U, Khopkar U. Techniques of skin biopsy and practical consideration. *J Cutan Aesthet Surg*. 2008;1(2):107-11
11. Pickett H. Shave and punch biopsy for skin lesions. *Am Fam Physician*. 2011;84(9):995-1002.
12. Queen Elizabeth Hospital Birmingham. Skin biopsy [Internet]. 2015 [cited 2017 Feb 5]. Available from: www.uhb.nhs.uk.
13. Tran KT, Wright NA, Cockerell CJ. Biopsy of the pigmented lesion-when and how. *J Am Acad Dermatol*. 2008;59:852-71.
14. Hurkudli DS, Sarvajnamurthy S, Suryanarayan S, Chugh VS. Novel uses of skin biopsy punches in dermatosurgery. *Indian J Dermatol*. 2015;60:170-5.
15. Khopkar U, Doshi B. Improving diagnostic yield of punch biopsies of the skin. *Indian J Dermatol Venereol Leprol*. 2008;74(5):527-31.
16. Singh A, Weng X, Nath I. Skin biopsy in leprosy [Internet]. 2011 [cited 2017 Feb 5]. Available from: www.intechopen.com.
17. Hieken TJ, Hernández-Irizarry R, Boll JM, Coleman JE. Accuracy of diagnostic biopsy for cutaneous melanoma: Implications for surgical oncologists. *Int J Surg Oncol*. 2013;1:1-7.
18. Tadiparthi S, Panchani S, Iqbal A. Biopsy for malignant melanoma-are we following the guidelines? *Ann R Coll Surg Engl*. 2008;90:322-5.
19. Elston DM, Stratman EJ, Miller SJ. Skin biopsy-biopsy issues in specific disease. *J Am Acad Dermatol*. 2016;74:1-16.
20. Prasant MC, Singhai A, Pathak AD, Ali FM. Focus on basic principles of biopsy: A review. *Merit Res J Med Med Sci*. 2014;2(1):1-6.
21. Abhishek K, Khunger N. Complication of skin biopsy. *J Cutan Aesthet Surg*. 2015;8:239-41.