



# Hipotiroid Kongenital dan *Hypertrophic Pyloric Stenosis*: Pemantauan Selama 3 Bulan

Lanny Christine Gultom,<sup>1</sup> Valensia Vivian The<sup>2</sup>

<sup>1</sup>Departemen Ilmu Kesehatan Anak RSUP Fatmawati, Jakarta

<sup>2</sup>Fakultas Kedokteran Universitas Indonesia, Jakarta, Indonesia

## ABSTRAK

Angka kejadian hipotiroid kongenital (HK) berkisar 1 : 2000-4000 bayi. Deteksi dan tata laksana dini diperlukan agar fungsi neurologi dan perkembangan pasien optimal. Salah satu penyebab muntah berulang pada bayi adalah *hypertrophic pyloric stenosis* (HPS). Deteksi dan tata laksana HPS penting karena HPS dapat menyebabkan gagal tumbuh hingga gizi buruk yang berdampak pada IQ. **Kasus:** Bayi usia 2 bulan tanpa skrining hipotiroid kongenital, masuk ke rumah sakit dengan gejala khas hipotiroid kongenital, yaitu ubun-ubun terbuka, wajah tampak kasar, makroglosia, kulit kering dan dingin, gagal tumbuh, dan hernia umbilikalis. Selain gejala HK, bayi juga memiliki keluhan muntah berulang yang kemudian didiagnosis HPS. Terapi medikamentosa yang tepat dengan *levothyroxine*, tindakan pembedahan, dan nutrisi yang adekuat harus diberikan agar tumbuh kembang optimal.

**Kata kunci:** Endokrinologi, gagal tumbuh, hipotiroid kongenital, *hypertrophic pyloric stenosis*

## ABSTRACT

The incidence of congenital hypothyroidism (CH) is 1 in 2000 to 4000 babies. Screening and early detection are important to improve neurodevelopmental prognosis. Recurrent vomiting in infant can be caused by hypertrophic pyloric stenosis (HPS). Early detection and management is important to prevent growth retardation and malnutrition. **Case:** A 2-month-old baby, who was not previously screened, presented with features of CH such as open fontanelle, coarse facial feature, macroglossia, hypothermia, failure to thrive, and umbilical hernia. The infant also has recurrent vomiting due to HPS. Medical treatment with levothyroxine, surgery, and adequate nutrition should be given to ensure optimal growth and development. **Lanny Christine Gultom, Valensia Vivian The. Congenital Hypothyroid and Hypertrophic Pyloric Stenosis: 3-Months Follow-Up.**

**Keywords:** Congenital hypothyroidism, endokrinologi, growth retardation, hypertrophic pyloric stenosis

## PENDAHULUAN

Hipotiroid kongenital (HK) merupakan penyakit endokrinologi anak, termasuk kegawatdaruratan klinis karena dampaknya terhadap gangguan perkembangan. Deteksi dan tata laksana dini penting karena HK dapat mengakibatkan gangguan perkembangan fungsi neurologis dan kecerdasan anak.<sup>1,2</sup>

Angka kejadian HK di dunia adalah 1 dari 2000-4000 bayi, lebih sering pada perempuan.<sup>1,3</sup> Kejadian HK pada populasi Asia dilaporkan lebih tinggi dibandingkan populasi Barat.<sup>4</sup> Di Indonesia, belum ada data nasional angka kejadian HK. Cakupan deteksi dini HK di Indonesia masih kurang dari 2% dan hanya terpusat di kota besar seperti Jakarta.<sup>3</sup>

Saat munculnya gejala HK bergantung pada

keparahan defisiensi hormon tiroksin. Pada defisiensi hormon berat (misal, akibat agenesis kelenjar tiroid), gejala dapat muncul pada awal kehidupan. Gejala khas yaitu ubun-ubun terbuka, wajah tampak kasar, makroglosia, gagal tumbuh, kulit tampak dingin, dan konstipasi.<sup>5</sup>

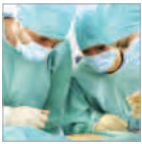HPS adalah penyempitan pilorus. Pada bayi, penyakit ini dapat terjadi sendiri atau bersamaan dengan kelainan kongenital lainnya.<sup>6</sup> Tata laksana utama HPS adalah tindakan piloromiotomi<sup>7</sup> seperti yang dilakukan pada pasien ini. Hubungan antara kejadian HK dan HPS belum diketahui pasti, hanya terdapat 1 laporan kasus yang melaporkan kedua diagnosis ini secara bersamaan.<sup>8</sup>

Tulisan ini melaporkan hasil pemantauan bayi berusia 2 bulan dengan HK dan HPS yang mendapat terapi pembedahan dan medikamentosa secara adekuat. Kedua kondisi pada pasien ini mungkin terjadi secara konkomitan.

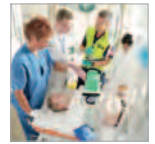## KASUS

Bayi perempuan, 2 bulan, dirujuk dari rumah sakit lain karena gagal tumbuh sejak usia 1 bulan. Saat minum ASI secara langsung, ASI sering keluar lagi dari mulut karena lidahnya yang besar. Selain itu, pusar terlihat menonjol, sulit BAB, dan kulit sering tampak kering. Pasien juga mengalami muntah berulang. Pasien lahir cukup bulan melalui *sectio caesarea* (SC) atas indikasi gagal induksi, langsung menangis saat lahir dengan berat badan lahir 3500 gram dan panjang badan 50 cm. Tidak dilakukan

**Alamat Korespondensi** email: lannygultom@yahoo.com



## LAPORAN KASUS



skrining hipotiroid saat lahir. Riwayat biru atau kuning sejak lahir disangkal.

Pada pemeriksaan fisik, bayi sadar dan tampak lemah, laju nadi 130x/menit, laju napas 35x/menit, dan suhu 36°C. Berat badan 4040 gram dengan panjang badan 55 cm dan lingkaran kepala 36 cm. Status gizi pasien baik, perawakan baik, dan berat badan baik dengan lingkaran kepala normosefali. Walaupun gizi baik, penambahan berat badan pasien hanya 540 gram sejak lahir (*weight increment* < P5 dari tabel *weight increment* WHO), sehingga pasien termasuk kategori berisiko gagal tumbuh (*at risk of failure to thrive*). Dari pemeriksaan fisik didapatkan juga ubun-ubun besar masih terbuka, wajah dan rambut tampak kasar, makroglosia, serta leher tampak pendek (**Gambar 1**). Pemeriksaan fisik jantung dan paru dalam batas normal. Perut tampak membuncit dengan hernia umbilikal, tidak terdapat kelainan pada pemeriksaan genitalia. Kulit pasien teraba dingin, kering, dan muncul kemerahan. Pada pemeriksaan darah tepi lengkap didapatkan anemia (Hb 9,3 g/dL), fungsi hati, fungsi ginjal, elektrolit, dan urinalisis dalam batas normal. Gambaran darah tepi tidak menunjukkan kelainan, kadar TSH >150.000 mIU/L dan fT4 0,07 ng/dL.

Diagnosis HK pasien ini ditegakkan berdasarkan gejala klinis dan pemeriksaan laboratorium. Pada pasien didapatkan ubun-ubun besar terbuka, wajah dan rambut tampak kasar, makroglosia, kutis marmorata, hipotermia, gagal tumbuh, dan hernia umbilikal. Pemeriksaan laboratorium yang menunjukkan angka TSH sangat tinggi dan fT4 rendah memastikan diagnosis HK.

Pasien diterapi dengan *levothyroxine* (LT-4) 15 mcg/kg/hari. Selain itu, juga dilakukan pemasangan *nasogastric tube* (NGT) untuk pemberian nutrisi. Pasien diberi susu formula 8x75 mL/hari karena produksi ASI ibu sudah sangat berkurang. Selama pemantauan, ibu mengeluh anak muntah setiap minum susu. Karena keluhan tersebut, dilakukan pemeriksaan *barium meal* dengan hasil kecurigaan *hypertrophic pyloric stenosis* (HPS). Selain terapi LT-4, direncanakan tindakan piloromiotomi untuk mengatasi HPS pada usia 5 bulan.

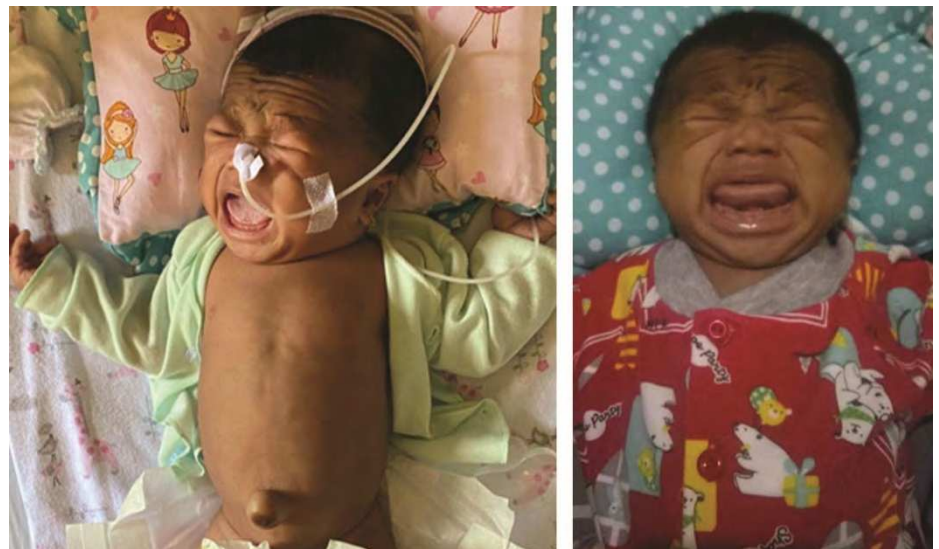Setelah terapi selama 2 minggu, kadar TSH menurun menjadi 0,929 mIU/L dan fT4 meningkat menjadi 2,51 ng/dL. Dosis *levothyroxine* selanjutnya disesuaikan menjadi setara 10 mcg/kg/hari dan pemantauan dilanjutkan setiap bulan (**Tabel**).

Saat usia 5 bulan, pasien menjalani tindakan piloromiotomi. Setelah tindakan tersebut pasien dapat minum susu formula 8x100 mL/hari tanpa keluhan. Saat usia 6 bulan, pasien bebas keluhan, wajah tidak tampak kasar, tidak ada makroglosia ataupun hernia umbilikal

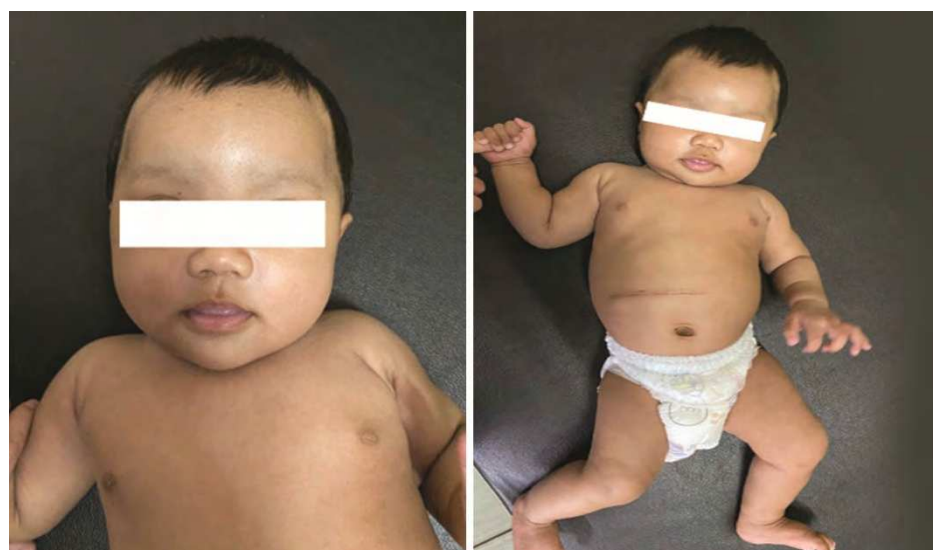(**Gambar 2**). Berat badan pasien naik menjadi 7060 gram dengan panjang badan 66 cm dengan status gizi baik, perawakan baik, berat badan baik. Perbandingan berat badan sesuai usia (BB/U), panjang badan sesuai usia (PB/U) dan berat badan sesuai panjang badan (BB/PB) (**Gambar 3-5**). Selama hampir 4 bulan, kenaikan berat badan dan panjang badan berturut-turut adalah 3020 gram (*weight increment* antara p85-p95) dan 11 cm (*length increment* = p97). Selama 4 bulan terapi, kadar fT4 dan TSH stabil dengan pemberian LT-4 1x30 mcg/hari (~4 mcg/kg/hari).

**Tabel.** Kadar TSH dan fT4 selama pemantauan

TSH (mIU/L)	0,87-6,15	>150.000	0,929	0,061	0,245
fT4 (ng/dl)	0,48-4,17	0,07	2,51	1,79	1,51



**Gambar 1.** Gambaran klinis pasien sebelum pemberian LT-4 (usia 2 bulan 3 minggu)



**Gambar 2.** Gambaran klinis pasien 4 bulan setelah pemberian LT-4 (usia 6 bulan)



# LAPORAN KASUS



## DISKUSI

HK dapat dibedakan menjadi primer dan sekunder. Pada HK primer lokasi kelainan di kelenjar tiroid, sedangkan pada HK sekunder lokasi kelainan di hipofisis dan/ atau hipotalamus. Selain itu, HK dapat bersifat permanen ataupun sementara.<sup>9,10</sup> Etiologi tersering HK adalah agenesis atau disgenesia kelenjar tiroid.<sup>7</sup> Pada awal kelahiran, gejala klinis sering belum terlihat karena masih ada hormon tiroksin dari ibu, sehingga hampir tidak mungkin mendeteksi HK secara klinis pada bayi baru lahir. Hal ini menunjukkan pentingnya skrining HK dengan pemeriksaan kadar TSH dalam 48-72 jam setelah bayi lahir pada semua bayi baru lahir.<sup>10,11</sup>

Kasus ini tidak menjalani skrining saat lahir dan manifestasi klinis baru terlihat saat usia 1 bulan. Gejala awal HK yaitu letargi, hipotonia, fontanel anterior dan posterior besar, kesulitan minum, kuning, konstipasi, dan hipotermia. Setelah usia 6 minggu, terlihat wajah tampak kasar, makroglosia, rambut kering, kasar dan tebal, kulit kering dan dingin, distensi abdomen, hernia umbilikalis, hiporefleksia, bradikardia, hipotensi, dan anemia.<sup>12</sup> Kasus ini memiliki sebagian besar manifestasi klinis yang mengarah ke HK.

Dari hasil pemeriksaan laboratorium, didapatkan kadar TSH  $\geq 20$  mIU/L dan ft4 sangat rendah ( $<0,89$  ng/dL), sehingga dapat ditegakkan diagnosis HK primer. Tata laksana harus sesegera mungkin dengan obat pengganti hormon tiroid (*thyroid hormone replacement*), dosis awal untuk bayi 0-3 bulan, yaitu 10-15 mcg/kg/hari.<sup>13,14</sup> Kasus ini langsung diberi LT-4 dengan dosis setara 15 mcg/kg/hari. Luaran terbaik apabila terapi dimulai sebelum usia 2 minggu. Pasien yang diterapi saat usia 12-30 hari memiliki IQ 15,7 poin lebih tinggi dibandingkan pasien yang mendapat terapi setelah usia 30 hari.<sup>7,13</sup> IQ anak HK yang mendapat terapi dini tidak berbeda bermakna dengan IQ anak normal.<sup>15</sup>

Pasien ini juga memiliki keluhan muntah berulang yang tidak ditemukan pada pasien HK pada umumnya. Setelah diteliti, muntah berulang pada pasien ini diketahui disebabkan oleh *hypertrophic pyloric stenosis* (HPS). Hirano T, dkk.<sup>8</sup> (1988) melaporkan satu kasus kejadian HK dan HPS, namun mekanisme hubungan keduanya belum jelas. Kedua penyakit ini mungkin merupakan tidak berhubungan,

namun ditemukan bersamaan.

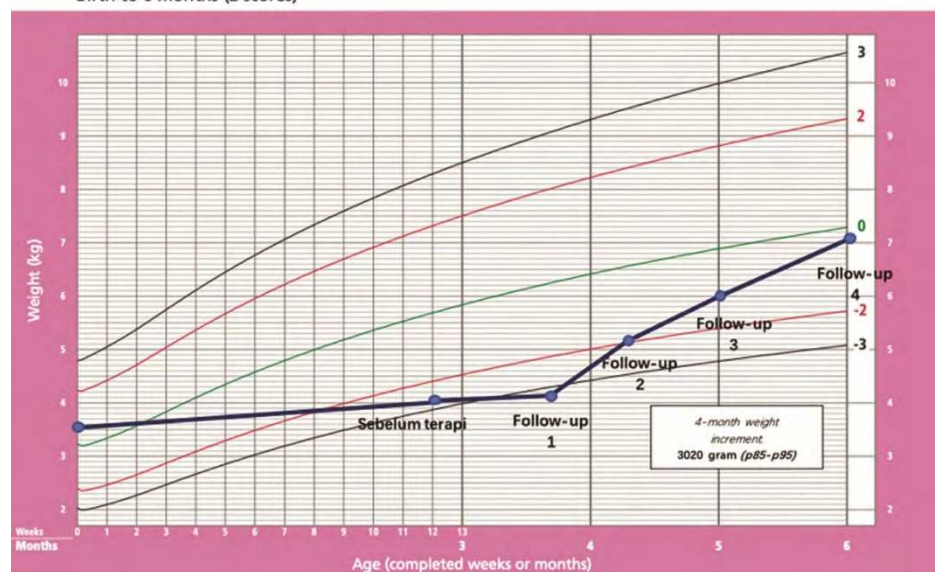
Pada pasien ini dilakukan piloromiotomi yang merupakan tindakan pembedahan yang umum dilakukan untuk kasus HPS.<sup>7</sup> Tata laksana HPS dan HK keduanya harus dilakukan untuk mengejar IQ anak yang optimal. Jika HPS tidak dikoreksi, kejadian muntah berulang akan mengakibatkan gagal tumbuh bahkan hingga gizi buruk.

Setelah pemantauan selama hampir 4 bulan,

kadar hormon TSH dan ft4 kembali normal, gejala klinis seperti wajah kasar, makroglosia, hernia umbilikalis, rambut kering dan kasar, serta kulit kering dan dingin menghilang. Pemberian nutrisi enteral dilakukan karena kesulitan minum dan telah terjadi gagal tumbuh. Nutrisi yang cukup penting dalam penanganan kasus HK, karena makronutrien terutama lemak dan mikronutrien yang adekuat merupakan komponen penting untuk pertumbuhan otak.

## Weight-for-age GIRLS

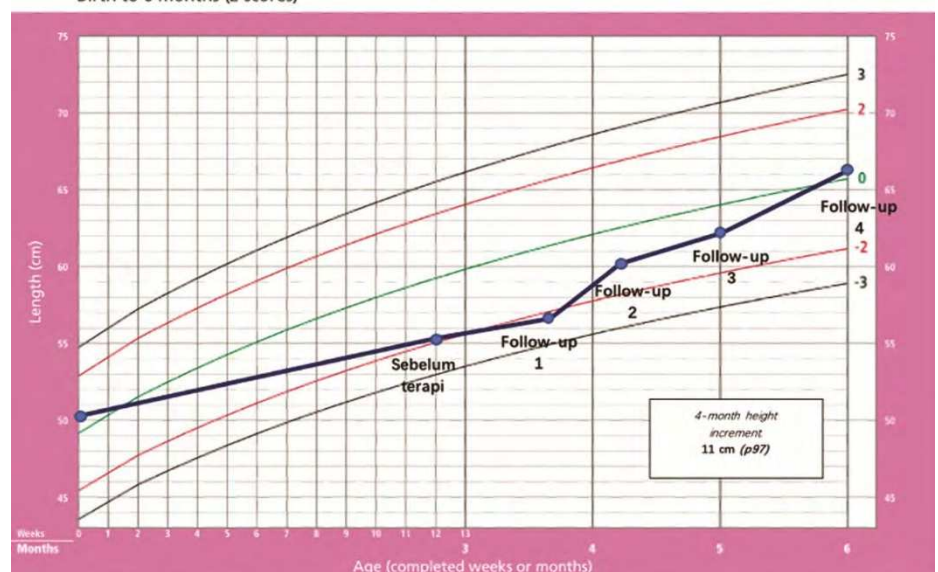
Birth to 6 months (z-scores)



Gambar 3. Berat badan pasien selama pemantauan (Dokumentasi pribadi)

## Length-for-age GIRLS

Birth to 6 months (z-scores)



Gambar 4. Panjang badan pasien selama pemantauan (Dokumentasi pribadi)





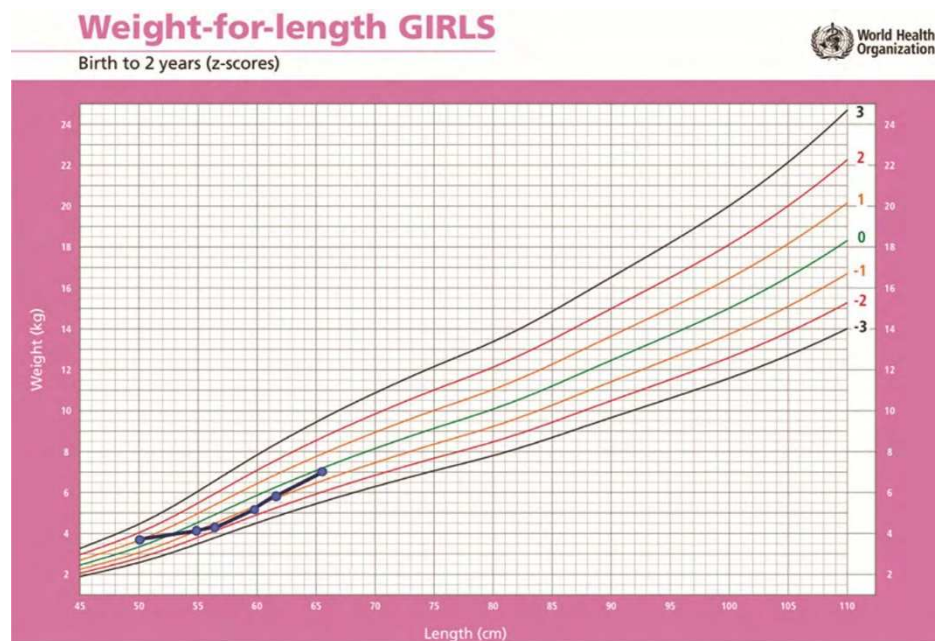
## LAPORAN KASUS



Pada pasien ini dapat dilihat perbaikan gizi yang bermakna. Pasien dapat mengejar keterlambatan pertumbuhan melalui tata laksana HK yang tepat, tindakan pembedahan dan pemberian nutrisi yang adekuat. Saat usia 6 bulan, kepala pasien sudah tegak dan dapat diberi makanan pendamping ASI (MPASI). Susu formula sudah dapat dikonsumsi per oral, sehingga nutrisi enteral dihentikan. Saat pemantauan usia 6 bulan, tumbuh kembang pasien sesuai usia. Pasien diminta tetap kontrol setiap bulan untuk pemantauan kualitas tumbuh kembang. Pada orang tua juga diajarkan untuk melakukan stimulasi sesuai usia di rumah sesuai Buku Kesehatan Ibu dan Anak tahun 2020 dari Kementerian Kesehatan Republik Indonesia.<sup>16</sup> Pasien direncanakan menjalani tes IQ saat pasien berumur 4-5 tahun.

### SIMPULAN

Hipotiroid kongenital merupakan salah satu penyakit bawaan yang dapat dideteksi melalui skrining. Deteksi dini pada beberapa hari awal kehidupan sangat penting untuk prognosis. Bayi dengan HK yang diberi tata laksana *levothyroxine* adekuat dalam 2 minggu



Gambar 5. Status gizi pasien selama pemantauan (Dokumentasi pribadi)

pertama kehidupan memiliki prognosis sangat baik dan dilanjutkan seumur hidup. HPS merupakan kejadian yang sering ditemukan pada bayi. Hingga saat ini belum ada literatur yang membahas keterkaitan antara HK

dan HPS. Tata laksana nutrisi, stimulasi, dan penanganan penyakit penyerta yang tepat diperlukan untuk meningkatkan kualitas tumbuh dan kembang anak dengan HK.

### DAFTAR PUSTAKA

1. Dayal D, Prasad R. Congenital hypothyroidism: Current perspectives. *Research and Reports in Endocrine Disorders*. 2015;5:91-102.
2. Zung A, Radi A, Almanshanu S. The natural history of congenital hypothyroidism with delayed TSH elevation in neonatal intensive care newborns. *Clin Endocrinol*. 2020;92:443-9.
3. Pulungan AB, Soesanti F, Utari A, Pritayati N, Julia M, Annisa D, et al. Preliminary study of newborn screening for congenital hypothyroidism and congenital adrenal hyperplasia in Indonesia. *eJKI*. 2020;8(2):98-103.
4. Chen CY, Lee KT, Lee CTC, Lai WT, Huang YB. Epidemiology and clinical characteristics of congenital hypothyroidism in an Asian population: A nationwide population-based study. *J Epidemiol*. 2013;23(2):85-94.
5. Bongers-Schokking J, Resing WCM, Oostdijk W, de Rijke YB, de Muinck Keizer-Schrama SMPF. Relation between early over- and undertreatment and behavioural problems in preadolescent children with congenital hypothyroidism. *Hormone Res Paediatr*. 2018;90:247-56.
6. Galea R, Said E. Infantile hypertrophic pyloric stenosis: An epidemiological review. *Neonatal Netw*. 2018;37(4):197-204.
7. Pyloric stenosis: An enigma more than a century after the first successful treatment. *Pediatr Surg Internat*. 2017;34:21-7.
8. Hirano T, Jogamoto M, Tamura K. Association of congenital hypothyroidism with congenital hypertrophic pyloric stenosis. *Acta Paediatr Jpn*. 1988;30(3):371-2.
9. Peters C, van Trotsenburg ASP, Schoenmakers N. Diagnosis of endocrine disease: Congenital hypothyroidism: Update and perspectives. *Eur J Endocrinol*. 2018;179(6):297-317.
10. Yati NP, Utari A, Rustama DS, Soenggoro EP, Marzuki ANS, Pulungan AB, et al. Diagnosis dan tata laksana hipotiroid kongenital. Jakarta: Badan Penerbit Ikatan Dokter Anak Indonesia; 2017. pp.1-2.
11. Pulungan AB, Oldenkamp ME, van Trotsenburg ASP, Windarti W, Gunardi H. Effect of delayed diagnosis and treatment of congenital hypothyroidism on intelligence and quality of life: An observational study. *Med J Indon*. 2019;28(4):396-401.
12. Wassner AJ, Brown RS. Congenital hypothyroidism recent advances. *Curr Opin Endocrinol, Diabetes and Obesity*. 2015;22(5):407-12.
13. Ahmad N, Asra I, Al Saedi SA. Congenital hypothyroidism: Screening, diagnosis, management, and outcome. *J Clin Neonatol*. 2017;6:64-70.
14. Rastogi MV, LaFranchi SH. Congenital hypothyroidism. *Orphanet J Rare Dis*. 2010;5:17.
15. Nili S, Ghaderi E, Ghotbi N, Baneh FV. Comparison of IQ between patients with treated congenital hypothyroidism and healthy children in the Kurdish population – a historical cohort. *Acta Endocrinol*. 2015;11(3):299-305.
16. Direktorat Kesehatan Keluarga Kementerian Kesehatan Republik Indonesia. Buku dan pedoman [Internet]. [cited 2021 Februari 6]. Available from: <https://kesga.kemkes.go.id/bukupedomam>