

PENGGUNAAN PELAPIS LUNAK UNTUK MENGURANGI RASA SAKIT PADA *ALVEOLAR RIDGE* YANG TAJAM

Ignatia Wurangian

Fakultas Kedokteran Gigi Universitas Prof. Dr. Moestopo (Beragama)

Email: ignatia.w@hotmail.com

Abstrak: Pemakaian gigi tiruan terutama pada penderita dengan *alveolar ridge* yang tajam kadang-kadang menimbulkan rasa sakit selama fungsi pengunyahan. Hal ini disebabkan karena adanya gaya yang diteruskan ke dasar mukosa mulut melalui basis gigi tiruan. Tujuan dari studi ini untuk membahas penggunaan pelapis lunak gigi tiruan di bawah bagian gigi tiruan yang kontak dengan mukosa yang melapisi sisa linggir *alveolar* yang memungkinkan mengurangi sakit pada pasien. Metode yang digunakan adalah kajian kepustakaan dengan pendekatan deskriptif dan eksploratif. Dapat disimpulkan bahwa: (1) pelapis lunak gigi tiruan dapat dipakai hanya sebagai bantuan dalam memecahkan masalah karena sifat viskoelastik bertindak sebagai alat penahan guncangan dan mengurangi serta menyalurkan tekanan pada jaringan yang menahan gigi tiruan pelapis lunak. (2) secara klinis bermanfaat untuk kenyamanan pasien. (3) dapat digunakan pada perawatan linggir yang atrophi, tulang yang mempunyai undercut, bruxism, xerostomiadan gigi tiruan yang berlawanan dengan gigi asli.

Kata kunci: pelapis lunak, *alveolar ridge*, *undercut*.

Abstract: Patient when using denture with a sharp *alveolar ridge* occasionally produce pain during function such as mastication. This problem is caused when the forces transmitted to the underlying mucosa via the denture base. The purpose of this study is to discuss the use of soft denture liners under that part of the denture which contacts the mucosa overlying the residual *alveolar ridge* may afford relief to the patient. The method used library research with the descriptive and eksplorative approach. It can be concluded that (1) soft denture liners serve merely as aids in solving problem because of their viscoelastic properties, they act as shock absorbers and reduce and distribute the stresses on the denture – bearing tissue. (2) Their use for patient comfort. (3) can be use for treatment of the atrophic ridge, bony undercuts, bruxism, xerostomia and denture opposing natural teeth.

Key words :soft denture liners, *alveolar ridge*, *undercuts*.

PENDAHULUAN

Pemakaian gigi tiruan terutama pada penderita dengan *alveolar ridge* yang tajam kadang-kadang menimbulkan rasa sakit selama fungsi pengunyahan. Gigi tiruan sebagian lepas yang telah berlangsung lama dapat menimbulkan perubahan pada jaringan mulut seperti *resorbsialveolar ridge* dan dapat menimbulkan rasa sakit atau kerusakan pada jaringan pendukung.

Resorpsialveolar ridge dapat mempengaruhi bentuk dan ukuran *ridge*, salah satunya *alveolar ridge* yang tajam. Permukaan *alveolar ridge* yang tajam ditutupi oleh mukosa yang tipis, atrofi dan terasa sakit bila dipalpasi. Pemasangan gigi tiruan lepas resin akrilik akan menimbulkan masalah yaitu rasa sakit, karena mukosa di atas *alveolar ridge* akan tertekan secara terus menerus antara puncak *alveolar ridge* dengan permukaan anatomis basis gigi tiruan lepas ketika berfungsi.

Salah satu cara untuk menanggulangi kekurangan dari basis gigi tiruan lepas resin akrilik adalah dengan penggunaan bahan pelapis lunak yang diaplikasikan pada permukaan anatomis basis gigi tiruan lepas. Bahan pelapis lunak permanen yang bersifat elastis dan kenyal dapat diaplikasikan pada permukaan anatomis basis gigi tiruan lepas, sehingga akan diperoleh daya tahan *ridge* terhadap tekanan pengunyahan, karena tekanan akan didistribusikan secara merata.

Tujuan penulisan ini adalah untuk menjelaskan tentang aplikasi bahan pelapis lunak untuk mengatasi masalah-masalah akibat penggunaan gigi tiruan lepas resin akrilik diatas *alveolar ridge* yang tajam terhadap tekanan kunyah. Penulisan ini dilakukan dengan penelaahan tinjauan pustaka dengan pendekatan secara deskriptif eksploratif.

PEMBAHASAN

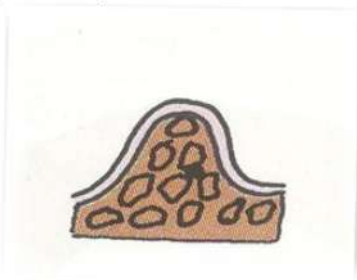
Alveolar Ridge

Alveolar ridge adalah jaringan pendukung utama basis gigi tiruan lepas untuk menahan tekanan pengunyahan. *Alveolar ridge* terdiri dari mukosa yang menghadap gigi tiruan, submukosa, periosteum dan tulang *alveolar* dibawahnya.(O Boucher Carl, 1975:7). *Alveolar ridge* yang tajam adalah *alveolar ridge* yang bentuk puncaknya kecil dan sangat tajam akibatnya tidak mampu menahan tekanan sebanyak *alveolar* yang masih lebar.(Zarb GA, 2002:78) *Resorpsi alveolar* biasanya terjadi secara merata, tetapi kadang-kadang *resorpsi* terjadi secara tidak teratur dan berlebihan pada salah satu dimensi, sehingga *alveolar ridge* yang terbentuk tidak sesuai untuk mendukung gigi tiruan sebagian lepas.(Hopkins, 1989:26). *Alveolar ridge* permukaannya ditutupi oleh mukosa tipis yang atropi dan bila terkena tekanan pengunyahan akan menimbulkan rasa sakit sehingga pasien merasa tidak nyaman..(Hopkins, 1989:26, Combe, 1992:283)

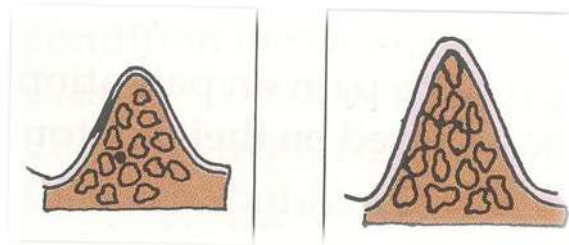
Macam-macam Bentuk *Alveolar Ridge*

Menurut (Itjningsi, 1996:8, Sudiono & Anggraeni, 2001:166) macam-macam bentuk *alveolar ridge* adalah sebagai berikut:

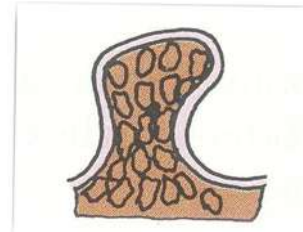
1. *Alveolar ridge* dengan bentuk U yaitu dimana permukaan labial atau bukal sejajar dengan permukaan lingual atau palatal.(gambar 1)
2. *Alveolar ridge* dengan bentuk V yaitu dimana ridge dengan puncak sempit, dan kadang-kadang tajam seperti pisau.(gambar 2)
3. *Alveolar ridge* dengan bentuk jamur atau bulbous atau omega yaitu dimana bentuknya membesar atau melebar di puncaknya. Bentuk jamur berleher dan menimbulkan *undercut*.(gambar 3)



Gambar 1 Alveolar Ridge bentuk “U”



Gambar 2 Alveolar Ridge bentuk “V”



Gambar 3 Alveolar Ridge bentuk “Omega”

Kepentingan bentuk lingir ialah: (1) Bentuk “U” yang paling menguntungkan dibandingkan dengan bentuk lainnya. Makin lebar puncak lingir makin dapat menahan daya kunyah. Sisi yang sejajar dapat menahan daya ungkit dan perpindahan tempat akibat daya horisontal, (2) Bentuk “V” kurang menguntungkan dibandingkan dengan bentuk “U” terutama bila tajam seperti pisau. Geligi tiruan yang dipasang akan menimbulkan rasa sakit, karena mukoperiosteum sekitar lingir terasa terjepit. Untuk mengatasi dapat kita lakukan peredaan pada bagian anatomi landasan di daerah sekitar tadi, (3) Bentuk “Jamur” (“*Bulbous*”) mempunyai keuntungan yang sama seperti bentuk “U” tetapi adanya gerong akan menyulitkan dan menimbulkan rasa sakit pada saat geligi tiruan dipasang ataupun saat dilepas. Bila dilakukan peredaan akan menjadi tempat penimbunan sisa makanan dan kebocoran karena “*seal*” terganggu. Akibatnya geligi tiruan akan kehilangan kekokohnya. Bila terdapat bentuk “Jamur” pada kedua sisi harus dikoreksi secara bedah.

Menurut (Syafirinani & Ismet, 2001:249, Sudiono & Anggraini, 2001:165) pada dasarnya, faktor-faktor yang mempengaruhi resorpsi dapat dikelompokkan dalam tiga kelompok yaitu: (1) faktor **anatomik**; termasuk dalam faktor ini adalah struktur tulang *alveolar*, ukuran dan bentuk residual *alveolar ridge*, kualitas tulang *alveolar*, serta kualitas mukosa di atas tulang *alveolar*. (2) faktor **biologik/metabolik**; meliputi usia, seks dan hormonal.

dan (3) faktor mekanik/fungsi; dipengaruhi oleh besar, arah dan frekuensi tekanan yang bekerja pada jaringan pendukung geligi tiruan. Pada pemakai geligi tiruan, faktor mekanik ini juga dipengaruhi oleh tekanan dari geligi tiruan pada saat berfungsi. Jadi dipengaruhi oleh cara pemakaian geligi tiruan, kebiasaan-kebiasaan parafungsi, serta kecekatan geligi tiruan.

Pelapis Lunak

Bahan pelapis lunak dapat digunakan untuk perawatan pada pasien yang mengalami trauma mukosa pendukung gigi tiruan, atrofi *ridge*, tulang yang *undercut*, *bruxism*, *xerostomia*, kelainan kongenital rongga mulut yang membutuhkan obturator, untuk menambah kecekatan gigi tiruan lepas dan pada gigi tiruan lepas yang mempunyai anatomis gigi asli.(Powers & Watata, 2008:306, Emmer et al, 1995:596). Storer (1962) menyatakan bahwa pertimbangan untuk menggunakan bahan pelapis lunak yaitu bagian gaya yang diteruskan dari pelapis lunak untuk membantu gigi tiruan lepas dalam membentuk elastisitas gigi tiruan lepas dan juga mengurangi beban langsung dari pengunyahan pada daerah yang atrofi. Kemudian, pelapis lunak menghasilkan sejumlah tekanan yang diberikan.(Morrow et al, 1989:432)

Bahan pelapis lunak merupakan bahan pelapis lunak yang diaplikasikan pada permukaan anatomis basis gigi tiruan lepas untuk mengatasi rasa sakit pada puncak *alveolar ridge* yang tajam, mendistribusikan tekanan pengunyahan terhadap jaringan pendukung gigi tiruan lepas, untuk menahan konsentrasi tekanan dan menambah kecekatan gigi tiruan lepas yang akan menghasilkan retensi dan stabilitas yang optimal, sehingga memberikan kenyamanan kepada pasien dalam menggunakan gigi tiruan lepas.

Syarat-syarat pelapis lunak adalah sebagai berikut: (1) Pelapis lunak harus memiliki bahan yang secara biologis sesuai dengan jaringan mulut dan tidak memicu pertumbuhan bakteri atau jamur, (2) Pelapis lunak harus kenyal dan mampu mengatur karakteristik kekenyalan tersebut. Periode kepuasan yang diharapkan dari bahan pelapis lunak adalah selama 2 tahun. Keistimewaan bahan pelapis lunak adalah karena sifatnya yang kenyal, maka

dapat beradaptasi dengan baik dan rapat terhadap jaringan pendukung gigi tiruan lepas, sehingga dapat meningkatkan daya kunyah pasien dan menambah kenyamanan pemakai gigi tiruan lepas.(3) Setelah *curing*, pelapis lunak harus memiliki dimensi yang stabil dan tidak larut dalam cairan mulut untuk mempertahankan kontak jaringan yang tepat, (4) Warna pelapis lunak harus stabil selama pemakaian, tahan terhadap noda, dan tahan terhadap bau. (5) Meskipun fleksibel, pelapis lunak tahan terhadap abrasi sehingga mudah dikontrol kebersihan permukaannya., (6) Pada saat *curing*, pelapis lunak harus mempertahankan ikatannya terhadap basis gigi tiruan tanpa merusaknya. (7) Pelapis lunak harus mudah digunakan, termasuk pembuatan lapisannya dan juga penyesuaiannya.(Combe, 1992:284-285)

Berdasarkan komposisi polimer yang digunakan dan jangka waktu penggunaannya, bahan pelapis lunak dibedakan menjadi bahan pelapis lunak untuk pemakaian jangka pendek dan jangka panjang.(Zarb, 2004:198)

Bahan pelapis lunak untuk pemakaian jangka pendek dapat diletakkan langsung ke basis gigi tiruan lepas, sedangkan untuk jangka panjang dilakukan dengan proses *curing* atau bersama-sama dengan pembuatan gigi tiruan lepas secara konvensional.(Basker et al, 1993:232). Pasien yang memiliki rasa tidak nyaman yang berkepanjangan pada pemakaian gigi tiruan lepas akan memperoleh keuntungan dengan menggunakan pelapis lunak. Hal ini dapat terjadi karena adanya penyerapan energi oleh bahan yang lunak tersebut yang kemudian merubahnya saat tekanan pengunyahan terjadi.(Grant & Johnson, 1992:55)

Pelapis Lunak Jangka Pendek

Pelapis ini disebut juga sebagai *tissue conditioner*, tersedia dalam bentuk bubuk dan cairan. Pelapis ini harus diganti setiap 2-3 hari. Bahan pelapis lunak ini harus tetap bersih dan pencegahan plak harus terkontrol.(Craig et al, 7th ed; 542, Zarb, 2004:198). Penggunaan klinisnya dimana jaringan yang tidak bergigi mengalami inflamasi atau pembengkakan, sehingga mudah terjadi iritasi atau kerusakan atau mudah mengalami perubahan bentuk yang signifikan selama beberapa hari.(Zarb, 2004:199) sebagai berikut:

(1) Sebagai bahan penyehat jaringan jika ditambahkan sementara pada permukaan cetakan gigi tiruan lepas, agar beban terbagi lebih merata, hingga memungkinkan mukosa kembali ke bentuk semula. Dalam hal ini, bahan harus bertindak sebagai bantalan, menyerap tekanan kunyah dan meningkatkan penyembuhan jaringan. Bahan semacam ini sebaiknya lunak dan elastis. (Basker et al, 1993:103-104)

(2) Sebagai bahan pelapis lunak sementara untuk meningkatkan kecekatan gigi tiruan lepas, khususnya yang imediat. Bila pelapisnya harus dipasang segera setelah pencabutan, pasien cenderung merasa lebih nyaman jika bahannya lunak. Jika penyembuhan telah cukup, tetapi masih diinginkan pemasangan pelapis lunak sementara, dapat dipilih bahan pelapis lunak yang agak lebih keras. Bahan ini juga harus memiliki derajat elastisitas yang memungkinkan untuk dipasang dan dikeluarkan dari daerah *undercut* tanpa menimbulkan rasa tidak enak atau menyebabkan perubahan bentuk yang tidak diinginkan. (Basker, 1993:101, Calverley, 1995:202)

(3) Sebagai alat diagnosis bila dokter gigi ingin memeriksa reaksi pasien dan respon jaringan terhadap perubahan kecekatan gigi tiruan lepas. (Basker, 1993:102)

(4) Sebagai bahan cetak fungsional yang diletakkan pada permukaan cetakan gigi tiruan lepas untuk memastikan bahwa cetakan dibuat dibawah beban fungsional. Dalam hal ini, bahan yang lunak harus mengalir hingga dapat dibentuk oleh tekanan-tekanan yang disebabkan oleh otot-otot pengunyahan disekitar mulut. (Basker, 1993:102)

Keuntungan dan Kerugian Pelapis Lunak Jangka Pendek :

Menurut (O'Brien, 2002:87) keuntungan pelapis lunak jangka pendek adalah bahan ini elastisitasnya tinggi, dapat diaplikasikan disemua sisi gigi tiruan lepas dan dapat mencatat *free way space*. Sedangkan (Zarb, 2004:199) berpendapat bahwa kerugian pelapis lunak jangka pendek adalah penyerapan air tinggi. Hal ini berkaitan dengan perlekatan antara pelapis lunak jangka pendek dan basis gigi tiruan lepas, misalnya dapat robek atau lepas dari basis gigi tiruan, sehingga mengurangi penyerapan tekanan.

Komposisi pelapis lunak jangka pendek terdiri dari

: (a) Bubuknya terdiri dari poly (*ethylmethacrylate*) dan polimer yang terkait, (b) Cairannya merupakan campuran dari *ester aromatic*, seperti *dibutyl phthalate* yang bertindak sebagai pembentuk (*plasticizer*), serta *etil alcohol*. (Zarb, 2004:198)

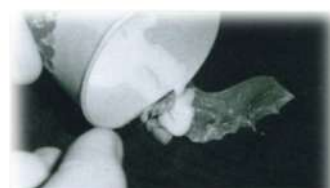Aplikasi Pelapis Lunak Jangka Pendek. (Stewart et al, 2008:483-485)

Pelapis lunak jangka pendek; Mekanisme aksi dari bahan ini adalah suatu kombinasi dari pendistribusian gaya untuk mendapatkan kontak jaringan seperti bahan penekan dan membuat jaringan menjadi rileks selama berfungsi.

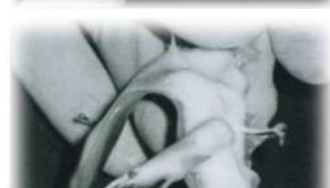Prosedur penggunaan pelapis lunak jangka pendek: (1) Gigi tiruan sebagian lepas dicobakan kedalam mulut pasien dengan menggunakan PIP (*Pressure Indicator Paste*). (2) Kemudian oklusi diperiksa dan diperbaiki setelah prosedur normal.



Gambar 4. Permukaan cameo protesadiulasidengansepartor (Stewart KL, David R.Cagna, Charles F.Defreest.2008)

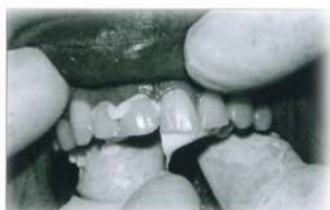

Gambar 5. Setelah tissue conditioner diaduk, letakkanadonanpelapislunakjangkapendek di permukaan intaglio denture. (Stewart KL, David R.Cagna, Charles F.Defreest.2008)



Gambar6: Bahan didistribusikan secara merata di atas permukaan basis Gigi tiruan lepas dengan semen spatula. (Stewart KL,Rodney, David R.Cagna, Charles F.Defreest.2008)

(3) Aplikasikan *tissue conditioner* kedalam mulut dengan tekanan ringan. Pertahankan tekanan ini saat bahan mulai mengalir dan manipulasi ke tepi jaringan untuk membuat border moulding pada bahan *tissue conditioner* tersebut.

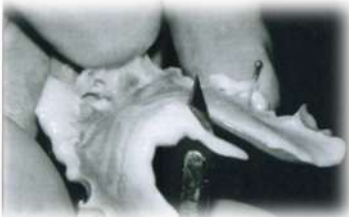

Gambar7. Gigi tiruan lepas dengan bahan pelapis lunak ditempatkan ke dalam mulut dengan tekanan ringan. (Stewart KL, David R.Cagna, Charles F.Defreest.2008).

(4) Pada gigi tiruan sebagian lepas rahang bawah, instruksikan pasien agar lidahnya dijulurkan kedepan dan agak dipaksa, kemudian lidah digerakkan ke setiap sisi pipi agar mendapatkan lingual extention yang tepat. Jika gigi posterior masih ada, pasien harus mengoklusikan gigi saat *tissue conditioner* mengalir dengan tujuan untuk mendapatkan keselarasan gigi tiruan lepas yang sesuai.

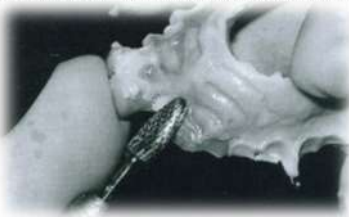(5) Pasien diinstruksikan agar duduk tenang sekitar 4 – 5 menit sehingga *tissue conditioner* dapat mencapai tahap gel.

(6) Kemudian lepaskan gigi tiruan sebagian lepas dan periksa kembali. Kemudian buang kelebihan bahan dengan menggunakan blade tajam.



Gambar 8. Bahan yang berlebihan di potong dengan blade tajam (Stewart KL.Rodney, David R. Cagna, Charles F. Defreest.2008)

(7) Jika gigi tiruan sebagian lepas terbuka, dan melewati bahan perawatan, maka daerah ini harus direlief dan kemudian ditambahkan bahan yang baru. Cara terbaik untuk merelief basis gigi tiruan sebagian lepas dengan melapisi permukaan dengan sabun cair kemudian potong bagian yang terbuka dari basis gigi tiruan resin akrilik dengan menggunakan bur. Hal ini, untuk mencegah serpihan melekat ke permukaan *tissue conditioner*.



Gambar 9. Daerah yang kontak direlief dengan menggunakan bur (Stewart KL.Rodney, David R. Cagna, Charles F. Defreest.2008)

(8) Bersihkan sabun, kemudian pada gigi tiruan sebagian lepas dapat ditambahkan *tissue conditioner* dan setelah selesai dapat dipakai oleh pasien.

(9) Pasien harus diajarkan cara merawat gigi tiruan lepas dirumah dan diajarkan bagaimana memakai bahan pelapis lunak jangka pendek ini sendiri dirumah. Bahan pelapis lunak jangka pendek ini tidak boleh dalam keadaan kering. Jika gigi tiruan tidak dipakai, maka gigi tiruan harus direndam dengan air atau cairan pembersih. Agar dapat menjadi efektif dalam perawatan jaringan mulut, *tissue conditioner*

harus diganti setiap 2 sampai 3 hari. (Zarb, 2004:199)

Pelapis Lunak Jangka Panjang

Menurut (Basker et al, 1993:229 - 233) bahwa pelapis lunak jangka panjang kebanyakan digunakan sebagai terapi pada pasien yang tidak sanggup mentoleransi rasa sakit akibat pemakaian gigi tiruan lepas. Bahan ini digunakan pada pasien yang memiliki sakit yang kronik, atau ketidaknyamanan akibat kontak yang berkepanjangan antara basis gigi tiruan dan jaringan lunak dibawahnya.

Bahan-bahan pelapis lunak jangka panjang yang tersedia untuk pelapisan gigi tiruan lepas antara lain:

1. Karet silikon

a. Bahan karet silikon yang berpolimerisasi tanpa panas; Bahan ini juga sering disebut RTV (*Room Temperature Vulcanition*). Salah satu hal penting pada komposisi bahan ini dengan bertambahnya jumlah bahan pengisi, maka makin besar pula absorbsinya terhadap air, akibatnya kestabilan bahan pelapis lunak menjadi berkurang. (Zarb, 2004:201). Daya tahan bahan ini terhadap robekan sangat rendah, dan mudah lepas dari basis gigi tiruan lepas serta mudah terjadi abrasi.

b. Bahan karet silikon yang berpolimerisasi dengan panas; Daya serap air bahan ini rendah. Sehingga kestabilan dimensi dan kekuatannya lebih baik dan hanya sedikit terpengaruh oleh lingkungan dalam mulut. Perlekatan bahan ini terhadap basis gigi tiruan lepas lebih baik dan tidak mudah robek. Bahan ini dapat tahan sampai 5 tahun atau lebih. Keuntungan bahan karet silikon berpolimerisasi dengan panas adalah kelenturannya lebih baik daripada yang dimiliki oleh bahan akrilik lunak. (Basker et al, 1993:233)

2. Bahan-bahan resin akrilik.

Umumnya bahan-bahan resin akrilik menggunakan poly (*ethymethacrylate*) sebagai bahan akrilik lunak dibandingkan dengan bahan-bahan silikon adalah akrilik lebih tahan terhadap robekan dan memiliki perlekatan yang lebih efektif terhadap basis gigi tiruan lepas. Keburukannya adalah kelenturannya untuk kembali ke bentuk semula lebih rendah dan mudah kehilangan bahan pembentukan, yang mengakibatkan bahan menjadi kaku dan mudah patah. (Basker et al, 1993:233)

Menurut (Zarb, 2004:201) bahwa keuntungan dan kerugian penggunaan bahan pelapis lunak jangka panjang dimana Pelapis lunak disamping memiliki manfaat klinis yang luas yang telah dikenali dengan nama *plasticizer* akrilik dan silikon, kedua bahan ini memperlihatkan sifatnya sebagai pendukung kebutuhan untuk pelapis permanen yang ideal. Pelapis lunak jangka panjang memiliki kekuatan ikatan lebih lama dan baik terhadap basis akrilik, tahan terhadap sobekan dan abrasi, dan lebih mudah dipoles dari pada silikon. Bagaimanapun unsur dari pelapis lunak jangka panjang tersebut mempunyai kerugian yaitu bahan ini tetap dapat berpengaruh terhadap kondisi lingkungan mulut yang dapat melemahkannya. Seperti *plasticizer* terpengaruh terhadap saliva, yaitu kehilangan daya lentingnya dan kehilangan efek bantalannya serta menjadi keras, permukaan menjadi kasar ketika ada timbunan kalkulus, adanya akumulasi makanan dan mudah tercemar oleh *mikroorganisme*.

PENUTUP

Kesimpulan

1. *Resorbsialveolar ridge* menyebabkan daerah puncak *alveolar ridge* menjadi lebih kecil dan tajam, akibatnya tidak mampu menahan tekanan sebanyak *alveolar* yang masih lebar.
2. Penggunaan bahan pelapis lunak yang diaplikasikan pada permukaan anatomis basis gigi tiruan lepas diklasifikasikan menjadi dua yaitu pelapis lunak jangka pendek dan pelapis lunak jangka panjang.
3. Pelapis lunak jangka pendek disebut sebagai *tissue conditioner* harus diganti 2 sampai 3 hari sekali, dan bertindak sebagai bantalan, menyerap tekanan kunyah dan meningkatkan penyembuhan jaringan.
4. Pelapis lunak jangka panjang berfungsi sebagai bantalan, dipakai pada pasien yang memiliki rasa sakit kronis pada daerah tidak bergigi serta rasa tidak nyaman. Selain itu memiliki kekuatan ikatan lebih lama dan baik terhadap basis akrilik, tahan terhadap sobekan dan abrasi, lebih mudah dipoles. Biasanya digunakan karet silikon dan bahan resin akrilik lunak.

Saran - saran

1. Sebaiknya pasien yang memiliki *alveolar ridge* yang tajam akan memperoleh kenyamanan dan tidak akan terasa sakit ketika memakai gigi tiruan lepas yang telah diaplikasikan oleh pelapis lunak.

2. Sebaiknya pelapis lunak berfungsi sebagai peredam tekanan antara permukaan basis gigi tiruan lepas dengan jaringan pendukung dibawahnya sehingga dapat menghindari rasa sakit terhadap sejumlah tekanan yang diberikan.

3. Pada pemakaian pelapis lunak jangka pendek bagian yang direlief cukup menghadap *ridge* yang tajam. Sedangkan pada pelapis lunak jangka panjang dilakukan pengurangan akrilik sebanyak 2-3 mm, karena daerah tersebut akan diganti dengan pelapis lunak jangka panjang, bahan ini berikatan kimiadengan basis gigi tiruan lepas.
4. Pasien diajarkan bagaimana cara merawat gigi tiruan lepas dengan pelapis lunak. Jika gigi tiruan tidak digunakan sebaiknya direndam dengan air atau cairan pembersih, tidak boleh dalam keadaan kering. Pembersihan pelapis lunak dapat dilakukan dengan sikat lembut bersamaan dengan deterjen yang lembut atau non abrasif pasta gigi. Karena penggunaan pelapis lunak memiliki kecenderungan meningkatkan pertumbuhan candida albicaus dan mikro organisme.

DAFTAR PUSTAKA

- Basker, R.M, DDS, MGDSRCS, LDSRCS, J.C. Davenport, PhD, BDS, FDSRCS, H.R.Tomlin, DDS, LDSRCS. 1993. *Perawatan Prostodontik Bagi Pasien Tak Bergigi*. Edisi III, EGC: Jakarta, 1993.
- Combe E.C Alihbahasa: Tarigan Slamet. *Sari Dental Material*.: Cetakan Pertama, Balai Pustaka, Jakarta. 1992..
- Craig Robert G, Phd, John M. Powers, PhD, John C. Wataha, . *Dental Material Properties and Manipulation*, 7th ed, Mosby, St Louis,.
- Emmer T J, Vaidynathan J, and Vaidynathan T K. *Bond Strength of permanent soft denture liners bonded to the denture base*. J Prosthet Dent 1995.
- Grant AA, Johnson LW, *Removable Denture Prosthodontics*. 2th ed, Churchill Livingstone, Edinburgh: 1992.
- Hapkins R Alihbahasa : Yuwono L. *Bedah Mulut Preprostetik*, Jakarta: EGC.
- Itjingsih WH, Gigi Tiruan Lengkap Lepas, EGC, Jakarta; 1996.
- Morrow RM, Rudd KD, Rhoads JE, *Dental Laboratory Procedures Complete Denture*, Volume 1. The CV Mosby Company, ST Louis: 1989.
- O. Boucher Carl, Judson C. Hickey, George A. Zarb. *Prostodontic Treatment For Edentulous Patient*. Saint Louis. 1975.
- O'Brien WJ, *Dental Material and Their Selection*. 3th ed, Quintessence Publishing Co, Inc: 2002.
- Powers JM, Wataha JC, . *Dental Materials Properties and Manipulation*, 9th ed. Mosby Elsevier, St Louis: 2008.
- Stewart KL, David R, Charles F. *Clinical Removable Partial Prosthodontics*. 4th ed. Chicago: Quintessence Publishing Co, Inc. 2008.
- Sudiono J, Anggraini W, . *Resorpsi Jaringan Pendukung Keras Gigi Tiruan Lengkap Rahang Bawah pada Wanita*. MKG (Dental Jurnal) 2001.
- Syafrinani, Ismet Danial Nasution, *Penatalaksanaan Cetakan Pada Pembuatan Gigi Tiruan Penuh Dengan Linggir Alveolus Yang Datar*. Dentika Dental Journal. 2001.
- Zarb GA, et all, . *Buku Ajar Prostodonti Untuk Pasien Tak Bergigi*. Edisi 10. EGC: 2002.
- Zarb GA, et all, . *Prostodontic Treatment For Edentulous Patients*. 12th ed, Mosby Company, ST Louis: 2004.