



*Case Report*

## Etiologi dan Patofisiologi Kasus *Intractable Hiccups* pada Pasien Laki-laki 57 Tahun

Desy Iriani, Dwi Antono, Muyassaroh

Divisi Bronkoesofagus / KSM THT–KL Fakultas Kedokteran Universitas Diponegoro / RSUP Dr. Kariadi Semarang

### Abstrak

p-ISSN: 2301-4369 e-ISSN: 2685-7898  
<https://doi.org/10.36408/mhjcm.v8i3.676>

**Diajukan:** 04 Januari 2019

**Diterima:** 01 Februari 2019

**Afiliasi Penulis:**

KSM Ilmu Kesehatan THT–KL  
RSUP Dr. Kariadi

**Korespondensi Penulis:**

Desy Iriani  
Jln. Dr. Sutomo No. 16, Semarang,  
Jawa Tengah, 50244,  
Indonesia

**E-mail:**

[desyirianiht@gmail.com](mailto:desyirianiht@gmail.com)

**Latar belakang :** *Hiccup* adalah hembusan napas yang mengacu dari suara yang dihasilkan kontraksi diafragma dan otot intercostal secara tidak sadar dan mendadak dilanjutkan dengan kontraksi mendadak dari glotis. *Hiccup* merupakan gejala yang biasa dikenal setiap orang namun tetap merupakan gejala patologis.

**Laporan kasus :** Dilaporkan laki-laki usia 57 tahun dengan cegukan sejak 1 tahun. Pemeriksaan laringoskopi fleksibel menunjukkan adanya LPR (RFS 15). Pasien didiagnosis LPR dan *intractablehiccup* ec susp gangguan sentral (CNS), diagnosis bandingsikogenik. Pasien diberikan terapi metochlopramid dan chlorpromazine selama 5 hari. Hasil evaluasi pasien mengeluh cegukan tidak berkurang. Pasien lalu diberikan terapi omeprazole 20 mg per 12 jam.

**Pembahasan :** *Persistent* dan *intractablehiccup* merupakan gejala yang sulit diobati, bila penyebab diketahui maka diobati sesuai penyebabnya, namun bila penyebab tidak diketahui terapi empiris dilakukan untuk menekan GERD sehingga gejala *hiccup* perbaikan. Apabila terapi ini gagal agen farmakologi ditujukan ke reseptor dopaminergik dan GABA-ergik.

**Simpulan :** Penatalaksanaan *hiccup* perlu diketahui etiologi terutama gangguan LPR, GERD dan CNS hingga perlu penanganan multidisipliner dari bagian THT, interna, neurologi dan psikiatri.

**Kata kunci :** *hiccup*, singultus, cegukan, *intractable hiccup*, *persistent hiccup*

## Etiology and Pathophysiology Intractable Hiccups Case on 57 Years Old Men's

### Abstract

**Background :** Hiccup is a breath that refers to the sound produced by contraction of the diaphragm and unconscious and sudden intercostal muscles followed by a sudden contraction of the glottis. Hiccup is a symptom commonly known but still a pathological symptom.

**Case report :** We reported to a 57-year-old male with hiccups for 1 year. Flexible laryngoscopy shows the presence of LPR (RFS 15). The patient is diagnosed with LPR and intractable hiccup et causa central disorder (CNS) and psychogenic. Patients were given metochlopramid and chlorpromazine therapy for 5 days. The evaluation results of patients complaining did not improve. The patient then given omeprazole 20 mg per 12 hours.

**Discussion :** Persistent and intractable hiccup is a difficult symptom to treat, if the cause is known then treated according to the cause, but if the cause is unknown, empirical therapy is carried out to suppress GERD so that symptoms of hiccup are repaired. If this therapy fails the pharmacological agent is directed to dopaminergic and GABA-ergic receptors.

**Conclusion :** Hiccup management needs to be known for etiology, especially LPR, GERD and CNS disorders, it needs multidisciplinary treatment from ENT, internal, neurology and psychiatry department.

**Keywords :** hiccup, singultus, intractable hiccup, persistent hiccup

### PENDAHULUAN

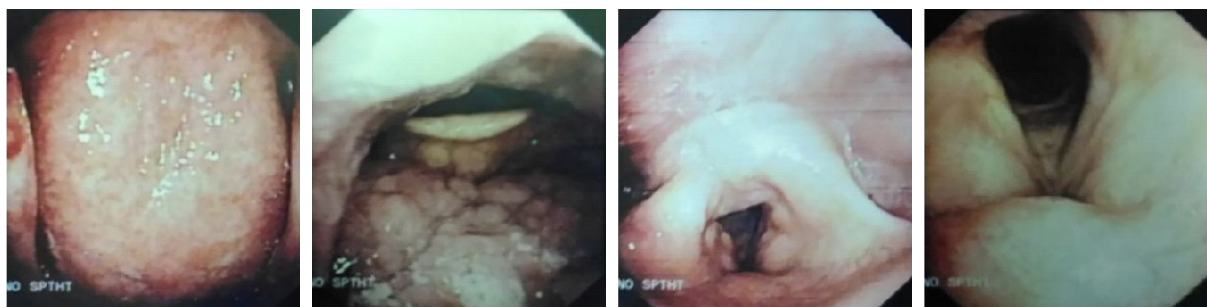Singultus (*hiccup*/cegukan) yang berasal dari bahasa latin "*singult*" yang artinya sob (sedu sedan) atau gasp (dengap/hembusan napas), mengacu dari suara yang dihasilkan kontraksi diafragma dan otot intercostal secara tidak sadar dan mendadak dilanjutkan dengan kontraksi mendadak dari glottis. Dokter spesialis yang terlibat dalam penatalaksanaan *hiccup* yaitu ahli otorinolaringologi, gastroenterologi, neurologi, pulmonologi dan psikologi.<sup>1</sup>

Dobelle, 1999 melaporkan sebanyak 4000 pasien per tahun yang berobat untuk *hiccup* di RS di Amerika. *Intractable hiccups* terjadi terutama pada laki-laki (82%) dibanding wanita. Angka kejadian *hiccup* biasanya 4–60 kali permenit dengan frekuensi konstan tiap individu. Insidensi dan prevalensi *persistent hiccup* dan *intractable hiccup* pada komunitas belum banyak diteliti.<sup>1</sup> Tujuan penulisan laporan kasus ini adalah untuk menambah pengetahuan kepada sejawat mengenai patofisiologi dan etiologi *hiccup* sehingga dapat memberikan alternatif penatalaksanaan *hiccup* yang direkomendasikan dari penelitian-penelitian sebelumnya.

### LAPORAN KASUS

Seorang laki-laki usia 57 tahun datang ke klinik THT RSUP Dr. Kariadi dengan keluhan cegukan sejak 1 tahun SMRS. Keluhan cegukan timbul setiap hari, tidak pernah berhenti. Hanya berhenti bila pasien memaksakan memuntahkan makanan. Pada saat tidur pasien tidakmerasakan cegukan, makan maupun minum tidak terganggu, tidak ada nyeri ulu hati, tidak ada batuk mengganggu, tidak serak, tidak sesak. Analisa Reflux Symptom Index (RSI) 12. Pasien mengaku keluhan cegukan tidak berhubungan dengan kondisi stress, kekenyangan maupun hal lain. Pasien merasa keluhan ini sangat mengganggu aktivitas.

Riwayat penyakit dahulu, pasien tidak pernah menderita penyakit serupa sebelumnya, riwayat hipertensi ada, DM tidak ada dan penyakit kronis lain disangkal. Riwayat pengobatan, sebelumnya pasien berobat ke dokter saraf dan penyakit dalam untuk keluhan ini. Pemeriksaan USG abdomen didapatkan *fatty liver*, pasien mendapat terapi UDCA 2 tablet per 12 jam peroral, omeprazole dari bagian interna. Pasien dikonsulkan ke bagian neurologi dan dilakukan pemeriksaan CT scan kepala. Pasien didiagnosis stroke



**Gambar 4.** Hasil laringoskopi fleksibel

infark, singultus dan polineuropati, mendapat terapi neurotropik, carbamazepine dan alprazolam dari bagian Neurologi. Setelah pemberian obat pasien mengaku tidak ada perubahan sama sekali, hingga pasien tidak kontrol ulang dan berobat ke SpTHT.

Pemeriksaan fisik status generalis dan lokalis telinga dan hidung didapatkan dalam batas normal. Pemeriksaan tenggorok tampak faring hiperemis, granulasi, reflex muntah tidak ada, uvula di tengah, deviasi lidah tidak ada dan gerak bahu normal. Tidak ditemukan defisit neurologis lain. Pemeriksaan laringoskopi fleksibel, ditemukan nasofaring hiperemis, granulasi tonsila lingualis, laring hiperemis, granulasi, edema aritenoid, edema pada plika ventrikularis dan hiposensitif pada epiglottis (reflex batuk tidak ada). Selama pemeriksaan laringoskopi fleksibel tidak tampak gejala *hiccup*, pasien mengaku menginduksi muntah sebelumnya di rumah agar gejala *hiccup* menghilang. Penilaian *reflux finding score* (RFS), edema subglotik 0, obliterasi ventrikuler 2, eritema 4, edema pita suara 2, edema laring difus 2, hipertrofi komisura posterior 3, granulasi 2, thick endolaryngeal mucus 0. (RFS 15). (Gambar 4.)

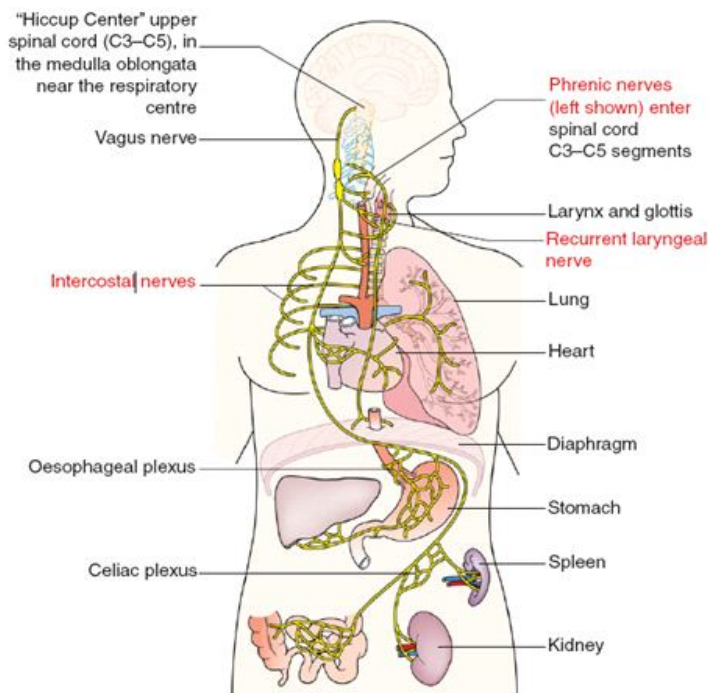
Pasien didiagnosis LPR dan *intractable hiccup* ec susp gangguan sentral (CNS), diagnosis banding psikogenik. Pasien diberikan terapi metochlopramid dan chlorpromazine selama 5 hari. Hasil evaluasi pasien mengeluh menjadi lemas dan sering mengantuk namun cegukan tidak berkurang, bahkan cegukan ada saat makan, sedangkan cegukan saat tidur, tidak ada. Pemberian chlorpromazine dihentikan, pasien diberikan

terapi omeprazole 20 mg per 12 jam selama 2 minggu pasien tidak kembali kontrol dan evaluasi melalui telepon keluhan berkurang.

## PEMBAHASAN

Cegukan (*hiccup*) adalah kondisi kontraksi spasmodik diafragma dan otot intrinsik yang berulang dan involunter diikuti dengan penutupan mendadak dari glotis, kondisi ini menghasilkan suara khas yaitu suara "*hiccup*".<sup>2</sup> *Hiccup* merupakan refleks normal yang berasal dari area vagus. *Hiccup* biasanya tidak berat dan dapat sembuh sendiri, umumnya timbul tanpa alasan tertentu dan hilang dalam beberapa menit. Episode singkat cegukan umumnya terjadi pada orang sehat setelah makan besar, asupan alkohol atau sangat bersemangat tiba-tiba.<sup>1</sup>

*Hiccup* dibagi menjadi 3 kategori, *hiccup* akut, *persistent hiccup* dan *intractable hiccup*. *Hiccup* merupakan keluhan yang jarang, dilaporkan pada penelitian retrospektif di RS Baltimore sejak tahun 1995 hingga 2000 ditemukan 54 pasien dari 100.000 pasien yang berobat jalan (0.00055%), namun gejala *persistent hiccup* atau *intractable hiccup* pada pasien kanker stadium lanjut dilaporkan sebanyak 3,9% hingga 4,5%.<sup>2</sup> *Hiccup* akut merupakan gejala yang dapat sembuh sendiri, dengan berbagai penyebab, diantaranya distensi gaster, konsumsi alkohol atau minuman bersoda, minuman terlalu panas atau terlalu dingin, ansietas dan stres. *Hiccup* sulit diatasi bila timbul lebih dari 1 bulan.



Gambar 1. Anatomi *hiccup* reflex arc (after Bailey 1943)<sup>3</sup>

TABEL 1  
Karakteristik subjek penelitian

Central nervous system			
Vaskular	Infeksi	Struktural	Lain-lain
Iskemik / hemoragik CVS	Meningitis	Cedera otak	Neuromyelitis optica
	Encephalitis	Tumor intrakranial	Synd. Parkinson Epilepsi, multiple sklerosis
Peripheral nervous sistem (phrenic, vagal dan saraf simpatik )			
Gastrointestinal		Thorasic	
Gastro-esofageal reflux disease	Cardiovascular		Ear, nose and throat
Hiatus hernia	Myocardial ischaemia		Herpes zooster
Kanker esofagus	Pericarditis		Rhinitis
Distensi perut	Thoracic aneurysm		Otitis
Peptic ulcer	Pulmonary		Faringitis
Pancreatitis	Bronkitis		Benda asing hidung/telinga
Abses abdomen	Pneumonia		
Tumor abdomen	Asma		
Bowel obstruction	Tuberkulosis		
Penyebab lain			
Toksik metabolik	Farmakologi	Pembedahan	Psikosomatik
Hiponatremi	Steroid	Intubasi faringeal	Ansietas
Hipokalemi	Dopamin agonis	Agen anestesi	Excitement
Hipokalsemi	Kemoterapi (agen platinum)	Pembedahan thorax dan abdomen atas	Stress
Hipokapnia	Benzodiazepin	Endoskopi	Ketakutan
Gangguan ginjal	Opioid	Pemasangan CVC	
DM	Barbiturat		
Alkohol	Antibiotik (makrolid)		

*Persistent hiccup* terbatas pada kondisi rutin seperti makan, tidur, berkerja dan aktivitas sehari-hari sehingga dapat menyebabkan ansietas depresi, dehidrasi, aspirasi, kesulitan bicara dan mudah lelah. Kejadian *hiccup* berkisar 20–60 kali per menit. *Persistent hiccup* dapat berhubungan dengan penyakit patologi yang mendasari, anatomi maupun proses penyakit organik, lebih dari 100 penyebab *hiccup* yang transien maupun persisten telah didokumentasi, terutama disebabkan karena masalah gastrointestinal. Namun kebanyakan pasien tidak berobat/konsultasi untuk keluhannya. *Intractable hiccups* yang berlangsung lebih dari 1 bulan biasanya merupakan indikasi serius dari suatu penyakit organik.<sup>1</sup>

*Persistent hiccup* dan *intractable hiccup* relatif jarang terjadi namun dapat menyebabkan efek serius yang

menurunkan kualitas hidup. *Hiccup* yang tidak diobati dapat menyebabkan ketidaknyamanan yang berakibat depresi, ansietas, kurangnya kekuatan fisik, kurang konsentrasi, gangguan tidur dan makan. Dehidrasi dan kehilangan berat badan juga dapat terjadi akibat intoleransi terhadap makanan dan minuman. Pada pasien pasca pembedahan thorax dan abdomen, *hiccup* dapat menyebabkan *wound dehiscence*, pernah juga dilaporkan menyebabkan ventrikular disritmi.<sup>1,2</sup> Kasus pasien ini termasuk *intractable hiccup*, namun dari anamnesis dan pemeriksaan fisik etiologi *hiccup* belum jelas. Berdasarkan anamnesis RSI=12 (<13) dan dari laringoskopi fleksibel RFS= 15 (>7), sehingga pasien juga didiagnosis LPR. Iritasi daerah orofaring hingga laring diduga karena kebiasaan pasien sering menginduksi

TABEL 2  
Terapi fisik *hiccup*

Stimulasi nasofaring	Stimulasi vagal	Manuver respiratori
Aplikasi cuka pada intranasal	Kompres dingin pada wajah	Menahan napas (inspirasi, ekspirasi)
Inhalasi “smelling salts” atau stimulan/iritan (amonia, ether)	Masase karotis	<i>Re-breathing</i> (hiperkania)
Stimulasi orofaring (air es)	Induced fright	Manuver valsava
	Induced vomiting	CPAP-respirasi

Manuver ini hanya efektif untuk serangan akut, tidak untuk persistent/*intractable hiccup*.  
None have been subjected to clinical trials (level of evidence IV, grade of recommendation C).

muntah dengan batang tanaman.

**Patofisiologi**

Mekanisme patofisiologi *hiccup* berhubungan dengan lesi pada reflex arc yang ditunjukkan pada gambar 1. Reflex arc terdiri dari tiga komponen, yang pertama jalur aferen termasuk nervus vagus, nervus phrenic dan serat nervus simpatik (*thorasic outflow T6-T12*), ke sinyal sensori somatik dan visceral.<sup>3,4</sup> Aferen utama yaitu perut, esofagus dan faring, namun peritoneum, kulit, pleura dan organ lain yang jauh dapat juga menyebabkan *hiccup* jalur sekunder. Aferen esensial yaitu otot inspirator dan faringolaring.<sup>5</sup> Komponen kedua yaitu sentral area CNS yang menyebabkan *hiccup* yaitu *spinal cord* atas (C3–C5), batang otak di medula oblongata dekat pusat respiratori, formasi retikular dan hipotalamus. Neurotransmitter dopaminergic dan gamma amino butyric acid (GAMA-ergic) dapat memodulasi mekanisme sentral ini. Ketiga, respon eferen yang berjalan sepanjang serat motorik nervus phrenic ke diafragma. Aktivasi dari nervus assessorius ini memicu kontraksi muskulus intercostal yang dilanjutkan dengan penutupan glotis oleh cabang laringeal rekuren dari nervus vagus. Eferen terdiri dari nervus laringeal, musculus intercostal dan cabang cervical C5 sampai C7.<sup>3,4</sup> (Gambar 1)

**Etiologi**

Proses yang mempengaruhi komponen aferen, sentral atau eferen dapat menimbulkan reflex arc. dapat memicu *hiccup*. Distensi gaster karena makan besar atau minuman bersoda merupakan penyebab terumum dari *hiccup*. Reflex arc. juga dapat terpicu oleh makan pedas, alkohol, rokok dan iritan lain ke saluran gastrointestinal maupun pulmonary. *Hiccup* juga dapat terpicu oleh bersemangat yang berlebihan, ansietas terutama bila disertai dengan *over-breathing* atau menelan udara (*aerophagia*). Etiologi *persistent hiccup* dan *intractable hiccup* telah banyak digambarkan (lebih dari 100 penyebab), dibagi menjadi lesi di CNS (*Central Nervous System*) seperti tumor otak dan cedera intrakranial, iritasi diafragma, iritasi nervus vagus, *drug-induced*, metabolik, pembedahan, infeksi,

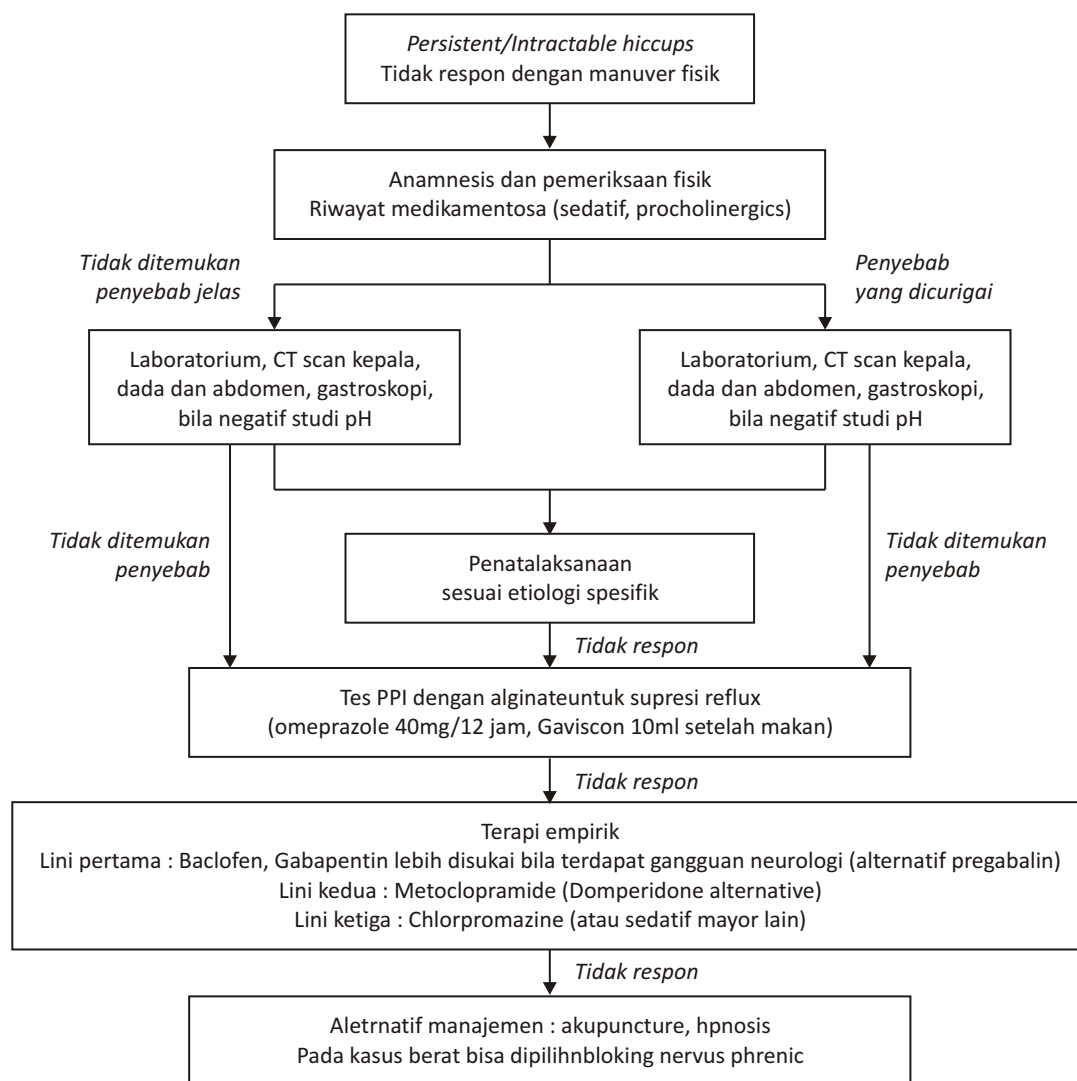
psikogenik, medikasi dan idiopatik.<sup>2-4</sup>

Etiologi perifer didominasi oleh gangguan gastrointestinal, rangsangan gastrointestinal dapat menyebabkan eksitasi refleks saraf untuk *hiccup*. Reseptor di esofagus yang tereksitasi mengirimkan impuls melalui nervus vagus ke CNS, sehingga menghasilkan eksitasi dari motor neuron respirator dan *hiccup*.<sup>6</sup> Refluks esofagus sering menyebabkan *persistent hiccup*, namun reflux juga dapat merupakan efek dari *hiccup*. Manometri dan pH-impedance menunjukkan *hiccup* dapat menghambat motilitas esofagus normal, menurunkan tekanan sphincter esofagus bawah dan mengubah anatomi normal dari *junction* esofago-gaster yang akhirnya menyebabkan GERD (gastro esofageal reflux).

Gangguan hidung, faring dan laring termasuk adanya benda asing pada canalis auditorius eksterna (CAE) juga dapat menyebabkan *persistent hiccup*. Nardone 2016 melaporkan satu kasus *persistent hiccup* pada pasien KNF (kanker nasofaring) yang mendapat kemoradiasi dan menyimpulkan inflamasi medular karena radiasi dan pemberian steroid dosis tinggi (terutama dexametason) dapat menginduksi *hiccup*.<sup>7,8</sup> Gejala *hiccup* jarang berdiri sendiri tanpa gejala neurologi lain. Penyebab lain yaitu gangguan elektrolit, uremia, hiperglikemia dan obat-obatan (seperti benzodiazepin, opiat dan steroid). Penyebab psikogenik seperti gangguan ansietas, stress akut atau bersemangat yang berlebihan tidak boleh diabaikan, tetapi pada *persistent hiccup* yang berlangsung terus saat tidur, diagnosis ini dieksklusi.<sup>3</sup> (Tabel 1.) Pasien pada di kasus ini, mengaku tidak mengalami cegukan saat tidur dan mengaku makan minum tidak terganggu. Etiologi *hiccup* yang diketahui sangat banyak, namun esofagitis karena GERD merupakan penyebab penting.

**PENATALAKSANAAN**

Penatalaksanaan *hiccup* disesuaikan dengan penyakit yang mendasari, bila tidak ada patologi spesifik yang



**Gambar 2.** Algoritme penatalaksanaan :  
investigasi klinik dan manajemen penatalaksanaan *persistent* dan *intractable hiccups*

teridentifikasi atau tidak ada terapi definitif yang mungkin, maka dilakukan terapi fisik non farmakologi (Tabel 2) dan terapi farmakologi. *Hiccup* akut biasanya dapat perbaikan dengan manuver fisik, prinsipnya yaitu memutus atau menekan refleksi arc dengan cara menahan napas, manuver valsava atau *re-breathing* di dalam *paper bag*. Penelitian menunjukkan frekuensi *hiccup* menurun bila  $p\text{CO}_2$  meningkat. Cara lain yaitu stimulasi dari hidung, telinga dan tenggorok (misalnya dengan minuman dingin), tekanan pada bola mata, masase karotis atau menginduksi muntah oleh diri sendiri, mengangkat kaki hingga dada (seperti *rolling into a ball*). Rekomendasi manuver tersebut harus dilakukan hati-hati dan diseleksi sesuai kondisi pasien.<sup>3</sup> Pasien pada kasus ini sering menginduksi muntah dengan batang tanaman untuk menghilangkan cegukannya.

Penatalaksanaan secara farmakologi

menggunakan obat-obatan yaitu chlorpromazine, metoclopramide, sodium valproate, haloperidol, amitriptyline, carbamazepine, magnesium sulphate, baclofen, gabapentin, peppermint water, simeticone, benzodiazepines and nifedipine.<sup>2,3</sup> Obat yang dikenal oleh FDA untuk keluhan cegukan yaitu chlorpromazine, antagonis hipotalamic dopaminergik meskipun toleransi rendah pada pasien yang baru saja mengalami stroke infark. Efek samping obat ini yaitu sedasi dan diskinesis pada pemberian jangka panjang. Dosis yang direkomendasikan yaitu 35 mg setiap 8 jam selama 4 minggu.<sup>9</sup>

Metoclopramide merupakan bentuk benzamide yang mempunyai struktur kimia yang serupa dengan agen neuroleptik, namun mempunyai efek sedasi rendah dan mempunyai efek penting pada reseptor dopamin (D3 antagonis) dan serotonergik (5-HT<sub>4</sub> agonis) dengan

efek antiemesis sentral dan prokinetik perifer sehingga memicu pengosongan gaster dan mereduksi distensi gaster dan GERD. Terapi inisial dosis 10mg setiap 8 jam untuk 10–20 hari. Terdapat risiko efek ekstrapiramidal namun tidak sebanyak obat neuroleptik lain (haloperidol, olanzipine).<sup>3,9,10</sup> Baclofen merupakan agonis GABA-B dengan pre-sinaptik, mempunyai efek menghambat motor neuron yang digunakan untuk mereduksi kontraksi spastik dari otot skeletal pada kondisi neurologikal. Baclofen juga mempunyai efek sentral dan perifer pada eferen nervus vagal yang menghambat relaksasi transien dari sphincter esofagus bawah dan diafragma dan juga berefek pada junction esofago-gaster yang menekan reflux setelah makan. Pasien *hiccup* yang berhubungan dengan patologi CNS diberikan gabapentin yang merupakan penghambat neurotransmitter GABA yang digunakan untuk terapi epilepsi.<sup>3</sup> Pendekatan alternatif seperti hipnosis dan akupunktur juga dapat digunakan pada *persistent* dan *intractable hiccup*. (Moretto 2013, Cochrane review meta-analisa)

### Penelitian

Penelitian retrospektif Callejo et al, 2016 yang dilakukan pada 37 pasien dengan 23 pasien (62%) *persistent hiccup*, ditemukan etiologi potensial yang diobservasi pada 24 kasus yaitu gangguan esofageal terutama gastroesophageal reflux terdeteksi 14 kasus dan kasus onkologi konkoman ditemukan pada 8 pasien. Tiga kasus memerlukan pembedahan, strategi penatalaksanaan pada 18 pasien dengan metoclopramide, 17 pasien dengan chlorpromazine dan 13 pasien dengan baclofen, sementara carbamazepine atau haloperidol sedikit digunakan. Stimulasi nervus phrenicus dilakukan pada 6 pasien. *Hiccup* menghilang pada 32 kasus, terdapat 22 kasus yang dapat terus dievaluasi, 5 pasien rekuren dan 11 pasien meninggal. Terapi yang paling sering digunakan yaitu kombinasi metoclopramid 10mg tiap 8 jam dengan chlorpromazine 35mg tiap 12 jam selama 45 hari dengan efek samping nyeri kepala (13,5%), pusing (10,8%), retensi urin, mual, hipotensi dan mulut kering (5,4%).<sup>9</sup>

Guelaud 1995, melakukan penelitian serial kasus besar pada pasien *persistent hiccup* lebih dari 1 tahun. Pasien dibagi menjadi 2 kelompok yaitu pasien dengan gangguan gastro-esofageal (55 pasien), yang mendapat terapi cisapride dan omeprazole sebanyak 35 pasien respon terhadap terapi. Kelompok kedua yaitu pasien tanpa gangguan gastro-esofageal (20 pasien) yang mendapat baclofen (dosis 15–75mg/hari). Dua puluh pasien yang tidak perbaikan dengan cisapride dan omeprazole juga diberikan baclofen, dari 37 pasien tersebut 18 pasien sembuh, 10 pasien keluhannya berkurang dan sisanya tidak terevaluasi.<sup>2</sup>

### SIMPULAN

*Hiccup* merupakan gejala yang biasa dikenal setiap orang namun tetap merupakan gejala patologis. *Hiccup* akut umum terjadi, dapat sembuh sendiri dalam beberapa menit dengan manuver fisik sederhana. *Persistent* dan *intractable hiccup* merupakan gejala yang sulit diobati, bila penyebab diketahui maka diobati sesuai penyebabnya, namun bila penyebab tidak diketahui terapi empiris dilakukan untuk menekan GERD sehingga gejala *hiccup* perbaikan. Apabila terapi ini gagal agen farmakologi ditujukan ke reseptor dopaminergik dan GABA-ergik. Gabapentin cukup aman dan efektif dalam penggunaan jangka panjang terutama pada kondisi gangguan CNS. Penggunaan obat-obatan tertentu (phenothiazides, metochlopramid, chlorpromazine dan agen neuroleptik lain) jangka panjang harus mempertimbangkan efek neurologi maupun efek lain.

Pasien pada kasus ini didiagnosis esofagitis, LPR dan *intractable hiccup* ec susp gangguan sentral (CNS), diagnosis banding psikogenik. *Intractable hiccup* pada pasien ini sulit diasesmen dan tidak respon terhadap beberapa terapi farmakologik yang telah diberikan. Masih diperlukan pemeriksaan lebih lanjut untuk mencari etiologi terutama gangguan CNS, konsul ke bagian psikiatri, edukasi dan motivasi kepada pasien.

### DAFTAR PUSTAKA

1. Nausheen F, Mohsin H, Lakhan SE. Neurotransmitters in hiccups. Springer Plus. 2016;5:1–7.
2. Moretto EN, Wee B, Wiffen PJ, Murchison AG. Interventions for treating persistent and intractable hiccups in adults. The Cochrane Library. 2013(1):1–19.
3. Steger M, Schneemann M, Fox M. Systemic review: the pathogenesis and pharmacological treatment of hiccups. Alimentary Pharmacology and Therapeutics. 2015;42:1037–50.
4. Rizzo C, Vitale C, Montagnini M. Management of intractable hiccups: An illustrative case and review. American Journal of Hospice & Palliative Medicine. 2014;31(2):220–4.
5. J C. Chronic hiccup In: A B, editor. Orphanet Encyclopedia. France 2004. p.1–2.
6. Koçkar C, İşler M, Cüre E, Şenol A, Baştürk A. Hiccup due to gastroesophageal reflux disease. European Journal of General Medicine. 2009;6(4):262–4.
7. Nardone V, Vinciguerra C, Tini P, Rocchi R, Pirtoli L. Persistent hiccup after chemo-radiotherapy in nasopharyngeal cancer: an atypical side effect? Acta Neurol Belg. 2016:1–3.
8. Lee GW, Oh SY, Kang MH, Kang JH, Park SH, Hwang IG, et al. Treatment of dexamethasone-induced hiccup in chemotherapy patients by methylprednisolone rotation. The Oncologist Express. 2013;18:1229–34.
9. Callejoa FJG, Martíneza JR, Carbonella TP, Gandíab RM, Beneytoae MPM, Piedrahita IR. Hiccups. Attitude in otorhinolaryngology towards consulting patients. A diagnostic and therapeutic approach. Acta Otorrinolaringol Esp 2016:1–8.
10. Wang TG, Wang D. Metoclopramide for patients with intractable hiccups: A multi-center, randomized, controlled pilot study. Intern Med J 2014;44:1205–9.