

**PERBEDAAN KUALITAS CITRA ANATOMI MSCT THORAX POTONGAN AXIAL PADA VARIASI REKONSTRUKSI *SLICE THICKNESS* DENGAN KLINIS TUMOR**

*Differences Study Of Anatomy Image Quality MSCT Thorax Axial In slice Thickness Recons Variation With Tumor Clinical*

Marido Bisra<sup>1)</sup>,

<sup>12)</sup>STIKes Awal Bros Pekanbaru

e-mail: [maridobisra@gmail.com](mailto:maridobisra@gmail.com)

**ABSTRACT**

*MSCT Thorax examination is using to diagnose disease inside thorax include mass, MSCT Thorax using 3-5 mm slice thickness and can be recons into 1 mm. Slice thickness value will affect to spatial resolution and contrast resolution, then this research has doing in recons variation 2, 3 and 4 mm with mass clinical. This research had done in Radiology Installation RS Panti Rapih Yogyakarta. The purposes is to know the different in MSCT Thorax image quality with slice thickness variation and to know which give the best image quality in MSCT Thorax. The type of this research is an experimental research using analytical study. The experiment is conducted by three scanning in CT Scan thorax using the same parameters and different slice thickness there are 2 mm, 3 mm to 4 mm. The image taken on same area scanning for each slice thickness. Furthermore, for each image was measured by radiologist with check list. From each image was evaluated by radiologist with check list. Data from estimation was analyzed with Friedman test because hipotesis type is comparatif with more than two sample and type data is ordinal. The results of the study showed that there is differences image quality in MSCT Thorax with p value is 0,001 (< 0,05). Between three slice thickness variation, slice thickness 2 mm have the optimal image quality with mean rank 2,57. The result of this study show that slice thickness 2 mm is better than 3 and 4 mm*

**Keywords:** Kualitas citra anatomi, MSCT Thorax, Slice thickness, Rekonstruksi.

**PENDAHULUAN**

CT Scan merupakan perpaduan antara teknologi sinar-X, komputer dan televisi. Prinsip kerjanya yaitu berkas sinar-X yang terkolimasi dan adanya detektor. Di dalam komputer terjadi proses pengolahan dan perekonstruksian gambar dengan penerapan prinsip matematika atau yang lebih dikenal dengan rekonstruksi algoritma. Setelah proses pengolahan selesai, data yang telah diperoleh berupa data digital yang selanjutnya diubah menjadi data analog untuk ditampilkan di layar monitor. Gambar yang ditampilkan dalam layar monitor berupa informasi anatomis irisan tubuh (Rasad, 2005). Seiring berkembangnya teknologi telah diciptakan alat CT Scan yang lebih canggih yaitu MSCT (*Multislice Computed Tomography*). *Multislice* CT Scan memiliki arti suatu kemampuan dari CT Scanner untuk memperoleh data lebih dari *slice* secara simultan, yang memiliki lebih

banyak keuntungan daripada konvensional CT scanner, antara lain, waktu scan yang lebih cepat, *slice thickness* yang lebih tipis, berkurang sampai 1 mm, sehingga dapat mengidentifikasi lesi yang lebih kecil, potongan axial dapat direkonstruksi menjadi potongan coronal, sagital dan oblique (European Guildnes for MSCT, 2013). Salah satu aplikasi pemakaian MSCT adalah pada pemeriksaan Thorax.

Thorax merupakan suatu rongga yang berbentuk kerucut yang dibatasi oleh tulang sejati dan tulang rawan. Pada bagian inferior lebih lebar daripada bagian superior dan pada bagian posterior lebih panjang daripada bagian anterior. Di dalam rongga thorax terdapat beberapa organ yang terdiri dari trakea, bronchus, paru-paru, jantung dan diafragma yang memiliki densitas dan kontras yang berbeda (Pearce, 2010). Patologi umum pada thorax adalah tumor/massa, kelainan

*circulatory*, radang, trauma, kelainan pada perikardium, dan infeksi penyakit lain pada rongga dada.

Tumor adalah salah satu jenis dari patologi pada Thorax yang disebabkan oleh sel yang membelah dan tumbuh tak terkendali. MSCT memiliki peranan penting dalam dalam mendiagnosis tumor tersebut. Beberapa kasus tumor dapat diidentifikasi pada *slice thickness* tipis pada MSCT, dengan menggunakan *slice thickness* tipis dapat membantu menentukan metastase dan jenis dari tumor (Muller, 2013).

Pemeriksaan MSCT Thorax merupakan pemeriksaan secara radiologi untuk mendapatkan informasi anatomi irisan atau penampang melintang dari thoraks (Rasad, 2005). Pemeriksaan ini sangat berguna untuk menentukan kelainan konfigurasi trakhea, serta cabang bronkus utama, menentukan lesi pada pleura atau mediastinum dan secara umum untuk mengungkapkan sifat serta derajat kelainan bayangan yang terdapat pada paru-paru dan jaringan lain dari thorax.

Komponen yang mempengaruhi kualitas gambar CT Scan adalah spatial resolusi, kontras resolusi, noise dan artefak (Bushberg, 2012). Salah satu parameter yang mempengaruhi kualitas gambar adalah pemilihan *slice thickness*. Perubahan *slice thickness* akan mempengaruhi spatial resolusi, kontras resolusi, noise dan artefak pada gambar. Dengan *slice thickness* yang lebih tebal maka kontras resolusi akan meningkat sedangkan spatial resolusi dan noise akan berkurang, dan sebaliknya (Bushong, 2000).

Menurut Bontrager (2010) MSCT Thorax menggunakan *slice thickness* yang rutin yaitu 5 mm dan dapat direkonstruksi hingga 1 mm pada lokasi tertentu yang membutuhkan resolusi tinggi. Menurut Aziz (2004), *slice thickness* yang digunakan antara 3-5 mm dan dapat direkonstruksi menjadi 1,25 mm untuk mengobservasi tumor yang berukuran kecil dan dalam stage awal..

Penelitian ini dimaksudkan untuk menentukan pada variasi *slice thickness* berapa yang menghasilkan kualitas citra anatomi yang paling baik.

## METODE

Jenis penelitian ini adalah penelitian kualitatif dengan pendekatan eksperimental. Subyek dari penelitian ini adalah dokter spesialis radiologi sebanyak 2 orang sebagai responden dengan menggunakan kuisioner sebagai parameter penilaian. Objek dari penelitian ini adalah gambar MSCT thorax pada linis tumor dengan potongan axial dengan variasi 3 *slice thickness* yaitu 2 mm, 3 mm, 4 mm.

Populasi penelitian ini adalah pemeriksaan MSCT thorax dengan potongan axial pada klinis tumor dengan 6 pasien. Sedangkan sampel penelitian adalah reformat kualitas citra anatomi MSCT thorax klinis tumor dengan variasi 3 *slice thickness* yaitu 2 mm, 3 mm, 4 mm.

Pengumpulan data dilakukan di Instalasi Radiologi RS Panti Rapih mulai November sampai dengan Desember 2016.

## HASIL

Penelitian perbedaan informasi anatomi potongan axial MSCT thorax dengan variasi *slice thickness* 2, 3 dan 4 mm dilakukan dengan sampel terdiri 6 pasien berumur 35 tahun sampai 60 tahun berjenis kelamin laki-laki dan perempuan dengan pemeriksaan CT Scan Thorax potongan axial dengan menggunakan MSCT merk Siemens 64 slices.

Tabel 1. Sampel pasien pada penelitian variasi *slice thickness* 2, 3 dan 4 mm pada MSCT thorax

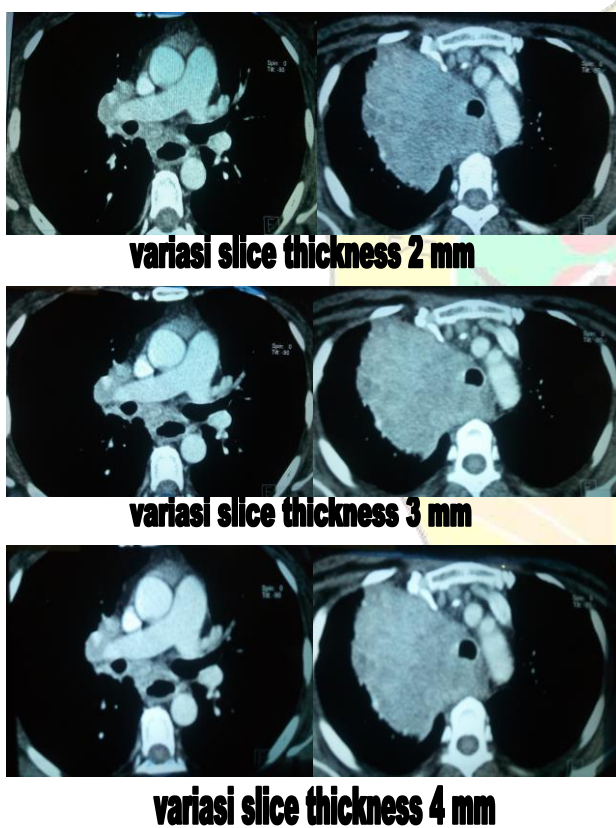
Sampel pasien	Usia	Jenis Kelamin
Pasien A	45	Laki-laki
Pasien B	55	Perempuan
Pasien C	35	Laki-laki
Pasien D	48	Laki-laki
Pasien E	58	Perempuan
Pasien F	60	Laki-laki

Terdapat 2 responden (dokter radiolog) dengan jenis kelamin 1 responden berjenis kelamin laki-laki, 1 responden berjenis kelamin perempuan dengan pengalaman 5 tahun dan 7 tahun.

Tabel 2. Responden pada penelitian variasi slice thickness 2, 3 dan 4 mm MSCT thorax

Responden	Jenis Kelamin	Pengalaman MSCT
Responden I	Laki-laki	7 Tahun
Responden II	Perempuan	5 Tahun

Gambar 1. Variasi Slice Thickness 2, 3 dan 4mm MSCT Thorax Potongan Axial



Sebelum hasil penelitian dari masing-masing variasi slice thickness terhadap informasi anatomi dari dua dokter spesialis radiologi sebagai responden penelitian dianalisis dengan uji *Friedman Test*, terlebih dahulu melakukan analisis uji statistic Kappa (*Realibility inter observer*) untuk mengetahui tingkat kesepakatan atau tingkat persamaan persepsi dari penilaian kedua responden terhadap penilaian tersebut.

Tabel 3. Hasil Uji kappa variasi slice thickness 2, 3 dan 4 mm

Variasi Slice Thickness	p-value Measure of agreement
mm	,833
3 mm	,831
4 mm	,810

1. Hasil uji beda variasi rekonstruksi *slice thickness*

Uji *friedman* perbedaan informasi anatomi pada variasi slice thickness 2, 3 dan 4 mm memperoleh hasil sebagai berikut :

- a. Uji statistik informasi citra anatomi sesuai kriteria penilaian pada variasi slice thickness 2, 3 dan 4 mm potongan sagittal yang dapat menampakkan *vena cava superior, aorta ascenden, arteri pulmonalis utama, arteri pulmonalis kiri, aorta descenden, vertebrae thorakal 6-7, artei pulmonalis kanan* dan gambaran tumor.

Tabel 4. Hasil Uji *Friedman* perbedaan informasi citra anatomi secara keseluruhan antara variasi slice thickness 2, 3 dan 4 mm

Variasi slice thickness	p-value	Keterangan
2 mm	0,00	
3 mm	1	Ada perbedaan
4 mm		

Sumber: data penelitian hasil SPSS 16

Berdasarkan hasil uji statistik non parametrik diatas menunjukkan nilai signifikan *p value* = 0.001 atau  $p < 0.05$ , artinya  $H_0$  ditolak dan  $H_a$  diterima, menunjukkan adanya perbedaan yang signifikan pada informasi anatomi antara variasi slice thickness 2, 3 dan 4 mm pada pemeriksaan MSCT Thorak potongan axial.

- b. Uji statistik informasi citra per kriteria anatomi pada variasi slice thickness 2, 3 dan 4 mm MSCT Thorax potongan sagital.

Tabel 5. Hasil Uji *Friedman* informasi citra per kriteria anatomi dengan variasi slice thickness 2, 3 dan 4 mm

No	Kriteria	Sekuen	<i>p-value</i>	Keterangan
1	<i>Vena cava superior</i>	2mm, 3mm, 4mm	<b>0,097</b>	Tidak ada perbedaan
2	<i>Aorta ascenden</i>	2mm, 3mm, 4mm	<b>0,022</b>	Ada perbedaan
3	<i>Arteri pulmonalis utama</i>	2mm, 3mm, 4mm	<b>0,022</b>	Ada perbedaan
4	<i>Arteri pulmonalis kiri</i>	2mm, 3mm, 4mm	<b>0,015</b>	Ada perbedaan
5	<i>Aorta descend</i>	2mm, 3mm, 4mm	<b>0,039</b>	Ada perbedaan
6	<i>Vertebrae thorakal 6-7</i>	2mm, 3mm, 4mm	<b>0,039</b>	Ada perbedaan
7	<i>Arteri pulmonalis kanan</i>	2mm, 3mm, 4mm	<b>0,039</b>	Ada perbedaan
8	<i>Tumor</i>	2mm, 3mm, 4mm	<b>0,015</b>	Ada perbedaan

Berdasarkan hasil uji statistik non parametrik *friedman* menggunakan SPSS 16 pada tabel dengan menyatakan bahwa tingkat kemaknaan (signifikan) *p value* = 0.097 ( $p > 0.05$ ), hal ini menunjukkan tidak adanya perbedaan yang signifikan pada *vena cava superior* pada variasi slice thickness 2, 3 dan 4 mm, dengan nilai *mean rank* pada slice thickness 2 mm yaitu 2,33, pada slice thickness 3 mm yaitu 2,08 sedangkan *mean rank* pada slice thickness 4 mm yaitu 1,58, hal ini menunjukkan bahwa variasi slice thickness

2, 3 dan 4mm sama baiknya dalam menunjukkan citra *Vena Cava Superior*, hal ini disebabkan organ ini berada pada posisi yang tidak terjepit diantara organ lain dan mendapat aliran kontras lebih banyak dari organ lainnya.

Berdasarkan analisis uji *friedman* menyatakan tingkat kemaknaan (*p value*) pada *aorta ascenden* adalah 0.022 ( $p < 0.05$ ). Hal ini menunjukkan adanya perbedaan yang signifikan pada *Aorta ascenden* pada variasi slice thickness 2, 3 dan 4 mm, dengan nilai *mean rank* pada slice thickness 2 mm yaitu 2,67, *mean rank* pada slice thickness 3 mm yaitu 1,92 dan pada slice thickness 4 mm yaitu 1,42 hal ini menunjukkan bahwa variasi slice thickness 2 mm pada pemeriksaan MSCT Thorax menghasilkan informasi anatomi yang lebih baik daripada slice thickness 3 dan 4 mm.

Berdasarkan analisis uji *friedman* menyatakan tingkat kemaknaan (*p value*) pada *aorta descend* adalah 0.039 ( $p < 0.05$ ). Hal ini menunjukkan adanya perbedaan yang signifikan pada *Aorta descend* pada variasi slice thickness 2, 3 dan 4 mm, dengan nilai *mean rank* pada slice thickness 2 mm yaitu 2,42, *mean rank* pada slice thickness 3 mm yaitu 2,17 dan pada slice thickness 4 mm yaitu 1,42 hal ini menunjukkan bahwa variasi slice thickness 2 mm pada pemeriksaan MSCT Thorax menghasilkan informasi anatomi yang lebih baik daripada slice thickness 3 dan 4 mm.

Berdasarkan analisis uji *friedman* menyatakan tingkat kemaknaan (*p value*) pada *arteri pulmonalis kanan* adalah 0.039 ( $p < 0.05$ ). Hal ini menunjukkan adanya perbedaan yang signifikan pada *Arteri pulmonalis kanan* pada variasi slice thickness 2, 3 dan 4 mm, dengan nilai *mean rank* pada slice thickness 2 mm yaitu 2,42, *mean rank* pada slice thickness 3 mm yaitu 2,17 dan pada slice thickness 4 mm yaitu 1,42 hal ini menunjukkan bahwa variasi slice thickness 2 mm pada pemeriksaan MSCT thorax menghasilkan informasi anatomi yang lebih baik daripada slice thickness 3 dan 4 mm.

Berdasarkan analisis uji *friedman* menyatakan tingkat kemaknaan (*p value*) pada *arteri pulmonalis kiri* adalah 0.015 ( $p < 0.05$ ).

Hal ini menunjukkan adanya perbedaan yang signifikan pada *arteri pulmonalis kiri* pada variasi slice thickness 2, 3 dan 4 mm, dengan nilai *mean rank* pada slice thickness 2 mm yaitu 2,75, *mean rank* pada slice thickness 3 mm yaitu 1,92 dan pada slice thickness 4 mm yaitu 1,42 hal ini menunjukkan bahwa variasi slice thickness 2 mm pada pemeriksaan MSCT thorax menghasilkan informasi anatomi yang lebih baik daripada slice thickness 3 dan 4 mm.

Berdasarkan analisis uji friedman menyatakan tingkat kemaknaan ( $p$  value) pada *arteri pulmonalis utama* adalah 0.022 ( $p < 0.05$ ). Hal ini menunjukkan adanya perbedaan yang signifikan pada *arteri pulmonalis utama* pada variasi slice thickness 2, 3 dan 4 mm, dengan nilai *mean rank* pada slice thickness 2 mm yaitu 2,67, *mean rank* pada slice thickness 3 mm yaitu 1,92 dan pada slice thickness 4 mm yaitu 1,42 hal ini menunjukkan bahwa variasi slice thickness 2 mm pada pemeriksaan MSCT thorax menghasilkan informasi anatomi yang lebih baik daripada slice thickness 3 dan 4 mm.

Berdasarkan analisis uji friedman menyatakan tingkat kemaknaan ( $p$  value) pada *vertebrae thorakal 6-7* adalah 0.039 ( $p < 0.05$ ). Hal ini menunjukkan adanya perbedaan yang signifikan pada *vertebrae thorakal 6-7* pada variasi slice thickness 2, 3 dan 4 mm, dengan nilai *mean rank* pada slice thickness 2 mm yaitu 2,58, *mean rank* pada slice thickness 3 mm yaitu 1,83 dan pada slice thickness 4 mm yaitu 1,58 hal ini menunjukkan bahwa variasi slice thickness 2 mm pada pemeriksaan MSCT thorax menghasilkan informasi anatomi yang lebih baik daripada slice thickness 3 dan 4 mm.

Berdasarkan analisis uji friedman menyatakan tingkat kemaknaan ( $p$  value) pada *tumor* adalah 0.015 ( $p < 0.05$ ). Hal ini menunjukkan adanya perbedaan yang signifikan pada *tumor* pada variasi slice thickness 2, 3 dan 4 mm, dengan nilai *mean rank* pada slice thickness 2 mm yaitu 2,75, *mean rank* pada slice thickness 3 mm yaitu 1,75 dan pada slice thickness 4 mm yaitu 1,50 hal ini menunjukkan bahwa variasi slice thickness 2 mm pada pemeriksaan MSCT thorax menghasilkan informasi anatomi yang

lebih baik daripada slice thickness 3 dan 4 mm.

2. Informasi citra anatomi MSCT thorax, dan gambaran tumor yang lebih baik antara penggunaan variasi slice thickness 2, 3 dan 4 mm

Penelitian mengenai perbedaan informasi anatomi antara variasi slice thickness 2, 3 dan 4 mm pada pemeriksaan MSCT thorax dianalisis dengan melihat *mean rank* untuk mengetahui sekuens yang lebih baik dalam menghasilkan informasi anatomi. Berikut nilai *mean rank* pada uji statistik non parametrik *friedman*. Dari pengujian didapatkan bahwa slice thickness 2 mm lebih baik dalam menampilkan citra berdasarkan nilai mean rank.

Tabel 6. Hasil *Mean Rank* Uji Statistik *Friedman* pada variasi slice thickness 2, 3 dan 4 mm

Variasi slice thickness	Mean rank
2 mm	2,57
3 mm	1,95
4 mm	1,48

Sumber: data penelitian hasil SPSS 16

## PEMBAHASAN

1. Perbedaan informasi citra antara variasi rekonstruksi slice thickness 2, 3 dan 4 mm pada pemeriksaan MSCT thorax potongan Axial

Berdasarkan hasil uji statistik non parametrik menunjukkan nilai signifikan  $p$  value = 0.001 atau  $p < 0.05$ , artinya  $H_0$  ditolak dan  $H_a$  diterima, menunjukkan adanya perbedaan yang signifikan pada informasi anatomi antara variasi slice thickness 2, 3 dan 4 mm pada pemeriksaan MSCT Thorax potongan axial pada kasus *Tumor*. Dan pada hasil uji *Friedman* pada informasi citra per kriteria anatomi juga terdapat perbedaan yang signifikan secara garis besar pada kriteria anatomi. Pada uji *posthoc* dengan metode *wilcoxon* didapatkan  $p$  value antara slice thickness 2 mm dengan 3 mm adalah 0,001, antara 2 mm dengan 4 mm adalah 0,001 dan di antara 3 mm dengan 4 mm adalah 0,001

atau  $p < 0,005$ , artinya di antara masing – masing variasi slice thickness juga terdapat perbedaan.

Menurut Bushberg (2012) proses pembentukan gambar CT Scan melalui beberapa tahap yaitu akuisisi data (*data acquisition*), rekonstruksi gambar (*image reconstruction*) dan *image display*. Akuisisi data adalah proses pengambilan data dari pasien dan ditangkap oleh detektor untuk mendapatkan *intensity profil* dan kemudian diubah menjadi data digital berupa profil atenuasi atau *raw data*. Untuk menjadi sebuah gambar, dari *raw data* kemudian direkonstruksi dengan filter kernel dan *back projection* ke dalam matriks gambar.

Matriks gambar terdiri dari *picture element* atau *pixel*. Sebuah *pixel* merupakan elemen dasar dari gambar digital dua dimensi. Setiap *pixel* pada gambar CT Scan berhubungan dengan *voxel* (*volume element*). *Voxel* memiliki dimensi bidang yang sama dengan *pixel* tetapi termasuk juga *slice thickness*. Setiap *pixel* pada gambar CT Scan menampilkan rata-rata atenuasi sinar X dari jaringan dalam satu *voxel* (Bushberg, 2012). *Slice thickness* semakin tebal maka ukuran *voxel* akan semakin besar sehingga kontras resolusi akan meningkat sedangkan spatial resolusi akan menurun dan *noise* akan berkurang. Penelitian ini dilakukan tiga perlakuan yaitu slice thickness 2 mm, 3 mm, dan 4 mm. Perubahan nilai slice thickness akan mempengaruhi gambaran, nilai slice thickness akan mempengaruhi spatial resolusi, kontras resolusi, noise dan artefak pada gambaran. Pada umumnya ukuran yang tebal akan menghasilkan gambaran dengan detail yang rendah dan sebaliknya ukuran yang tipis akan menghasilkan gambaran dengan detail yang tinggi. Dengan slice thickness yang lebih tebal maka kontras resolusi akan meningkat sedangkan spatial resolusi dan noise akan berkurang, sebaliknya dengan slice thickness yang lebih tipis maka kontras resolusi akan berkurang sedangkan spatial resolusi dan noise akan meningkat (Bushong, 2000).

- Berdasarkan hasil dari penelitian didapatkan bahwa tiap-tiap slice thickness memiliki perbedaan yang signifikan dalam menampilkan citra dari MSCT thorax potongan axial dengan kasus tumor
2. Hasil penilaian informasi citra yang lebih baik antara variasi slice thickness 2, 3 dan 4 mm pada pemeriksaan MSCT Thorax potongan axial

Penilaian dari keseluruhan informasi anatomi dilakukan berdasarkan subjektivitas dari responden yaitu radiolog yang telah berpengalaman minimal 5 tahun dalam membaca citra MSCT..

Terutama dalam menampakkan *Vena cava superior*, *Aorta ascenden*, *Aorta descendens*, *Arteri pulmonalis kanan*, *Arteri pulmonalis kiri*, *Arteri pulmonalis utama*, *Vertebrae thorakal*, dan gambaran serta batas-batas dari *Tumor*. Terlihat dari nilai *mean rank* secara keseluruhan yang memiliki jarak yang cukup jauh, slice thickness 2 mm memiliki nilai *mean rank* 2,57, slice thickness 3 mm memiliki nilai *mean rank* 1,95 sedangkan slice thickness 4 mm memiliki nilai *mean rank* 1,48.

Tumor adalah salah satu jenis dari patologi pada Thorax yang disebabkan oleh sel yang membelah dan tumbuh tak terkendali. MSCT memiliki peranan penting dalam dalam mendiagnosis tumor tersebut. Beberapa kasus tumor dapat diidentifikasi pada slice thickness tipis pada MSCT, dengan menggunakan slice thickness tipis dapat membantu menentukan metastase dan jenis dari tumor (Muller, 2013). Karena dengan menggunakan slice lebih kecil akan meningkatkan spatial resolusi sehingga gambaran akan semakin tajam (Bushong, 2000).

Jika dilihat dari hasil *mean rank* untuk keseluruhan anatomi maupun perkriteria pada pengujian Statistik Non Parametrik *Friedman* didapatkan hasil bahwa slice thickness 2 mm lebih baik dalam menampakkan informasi anatomi dari pada slice thickness 3 dan 4 mm. Dari nilai *mean rank* di atas dapat di ketahui bahwa slice thickness 2 mm dapat memberikan informasi citra lebih baik dari pada slice

thickness 3 dan 4 mm. Karena dengan menggunakan slice lebih kecil akan meningkatkan spatial resolusi sehingga gambaran akan semakin tajam (Bushong, 2000).

## KESIMPULAN

Terdapat perbedaan informasi citra anatomi secara keseluruhan yang signifikan antara variasi *slice thickness* 2, 3 dan 4 mm MSCT thorax potongan axial dengan *p-value* 0,001 ( $p < 0,05$ ).

Berdasarkan nilai *p value* dan nilai *mean rank* dapat disimpulkan bahwa *slice thickness* 2 mm dengan nilai *mean rank* 2,57 lebih baik dalam menampilkan citra anatomi dan gambaran dari tumor dari pada *slice thickness* 3 mm dengan *mean rank* 1,95 dan 4 mm dengan *mean rank* 1,48 dalam pemeriksaan MSCT thorax dengan klinis tumor pada potongan axial dengan menggunakan pesawat Siemens 64 slice.

## DAFTAR PUSTAKA

- Bontrager, Kenneth L. 2010, *Textbook of Positioning and Related Anatomy, seventh Edition*. CV. Mosby Company, St. Louis.
- Bushberg, J. T., 2012, *The Essential Physics of Medical Imaging*, third Edition, Lippincot Williams & Wilkins, Philadelphia.
- Bushong, C, Stewart. 2000, *Computed Tomography*, Mc Graw Hill Company, New York.
- Neseth, Roland, 2000, *Prosedure and Documentation for CT and MRI*. McGraw-Hill Medical Publishing Division, Kansas.
- Pearce, E.C, 2010, *Anatomi dan fisiologi untuk paramedis*, PT Gramedia Pustaka Utama, Jakarta.
- Rasad, Sjahriar, dkk. 2005. *Radiologi Diagnostik, Edisi Kedua*. Balai Penerbit FKUI, Jakarta.

Seeram E, 2001, *Computed Tomography: physical principles, clinical applications, and quality control*, Second edition, WB Saunders Company, Philadelphia.

Aziz, Z.A, 2004. *CT Technique for Imaging the Lung: Recomendations for Multislice and Single Slice Computed Tomography*. [www.elsevier.com](http://www.elsevier.com)

Muller, 2013. *Imaging of The Chest*. WB Saunders Company, Philadelphia.

European Guildnes for MSCT, [ondordjournals.org](http://ondordjournals.org) akses tanggal 20 september 2016.

Galanski & Prokop, 2003, *Priciples and Techniques of images Reconstruction With CT in Cerebral Computed Tomography*, WB Saunders Company, Second Edition.