

19. Петри А., Сэбин К. Наглядная медицинская статистика: уч. пос. / ред. Леонова В. П. Москва: ГЭОТАР-Медиа, 2015. 216 с.

20. Лядов В. К., Буланова Е. А., Сеницын В. Е. Возможности КТ при выявлении саркомы и опухоли с опухольными и воспалительными заболеваниями поджелудочной железы // Диагностическая и интервенционная радиология. 2012. №1. С. 13–18.

Дата надходження рукопису 18.12.2018

Забудська Любов Романівна, ТОВ «Олександрівський консультативно-діагностичний центр», пр. Перемоги, 119, м. Київ, Україна, 03115
E-mail: zabudskalr@gmail.com

Колеснік Олена Олександрівна, доктор медичних наук, професор, Національний інститут раку, вул. Ломаносова, 33/43, м. Київ, Україна, 03022
E-mail: eakolesnik@ukr.net

УДК 616.441-006.6-037

DOI: 10.15587/2519-4798.2019.155632

ПРОГНОСТИЧНІ МОЖЛИВОСТІ ІМУНОГІСТОХІМІЧНИХ МАРКЕРІВ ПАПІЛЯРНОГО РАКУ ЩИТОПОДІБНОЇ ЗАЛОЗИ

© Ю. О. Віннік, В. В. Хазієв, А. Г. Коркелія, О. В. Горбуліч

При папілярному раку щитоподібної залози (ПРЩЗ) в останні роки визначають експресію імуногістохімічних маркерів. Ряд авторів вважає перспективним їх використання для прогнозування ризику рецидиву ПРЩЗ та для диференційної діагностики між різними варіантами ПРЩЗ. Але дані отримані під час різних досліджень мають суперечливий характер, що обумовлює необхідність подальших досліджень.

Матеріали і методи: стандартними методами досліджувався патогістологічний матеріал отриманий після оперативного лікування 273 хворих з ПРЩЗ. Імуногістохімічними методами вивчалася експресія імуногістохімічних маркерів: TTF1 та Gal3 – у 48 пацієнтів, p53 – у 50 хворих, Ki-67 – у 53 хворих, NIS – у 44 пацієнтів. Проаналізований зв'язок гістологічного типу пухлини, рівня експресії імуногістохімічних маркерів та гістологічних ознак агресивної поведінки пухлини: мультифокальність, інвазія в капсулу, екстратиреоїдна інвазія, ураження лімфовузлів.

Результати: При аналізі даних, що отримані з застосуванням стандартних гістологічних методик виявлено, що найбільш агресивним виявився ПРЩЗ з циліндричних клітин, який характеризувався високою частотою екстратиреоїдної інвазії 5,4 %, інвазії в капсулу – 7,2 %, мультифокального росту – 10,8 %, наявністю метастатичного ураження лімфовузлів – 17,1 %. При аналізі імуногістохімічних даних виявлено, що високий рівень експресії TTF1 та Ki-67, а також відсутність експресії NIS були достовірно пов'язані з метастатичним ураженням лімфовузлів ($p < 0.05$). Достовірного зв'язку з іншими гістологічними ознаками агресивної поведінки пухлини не виявлено. Також не виявлено зв'язку між рівнем експресії Gal3 і p53 та ознаками агресивної поведінки пухлини. Отримані в дослідженні дані дозволяють припустити, що імуногістохімічні маркери відображають процеси, що характеризують біологічний патоморфоз пухлини та свідчать про поступову втрату ознак диференціювання у більш агресивних пухлин.

Висновки: Аналіз імуногістохімічних маркерів дозволяє оцінити біологічний патоморфоз пухлини, гіперекспресія Ki67 і TTF1, а так само втрата NIS вказують на більший злоякісний потенціал пухлини. Отримані дані можуть бути використані для індивідуалізованого вибору об'єму оперативного втручання

Ключові слова: папілярний тиреоїдний рак, TTF1, Ki-67, NIS, Gal3, p53, прогноз лікування

1. Вступ

Папілярний рак щитоподібної залози (ПРЩЗ) згідно прогнозів Американської тиреоїдної асоціації в 2019 році може вийти на третє місце за поширеністю у жінок [1]. ПРЩЗ, якщо він оперований, зазвичай має хороший прогноз, тому для лікування ПРЩЗ на ранніх стадіях (зазвичай при пухлинах менше 1 см) в останні роки використовують органощадні підходи – виконують гемітиреоїдектомію (видален-

ня однієї долі щитоподібної залози на стороні ураження). Такі операції мають кращі функціональні результати, оскільки зменшується необхідність в застосуванні замісної гормональної терапії, зменшується доза препаратів та їх побічних ефектів. Але така тактика є обґрунтованою, якщо не виявляють ознак «агресивної» поведінки пухлини [1, 2]. Тотальна тиреоїдектомія має гірші функціональні результати, але при розмірах пухлин більше 1 см та

при наявності ознак агресивної поведінки пухлини вона дає кращі онкологічні результати. Одним з методів, що дає оцінку агресивної поведінки пухлини є стандартне гістологічне дослідження. Існує декілька добре відомих ознак, що вказують на агресивну поведінку пухлини та впливають на прогноз рецидиву захворювання при ПРЩЗ: мультифокальність росту пухлини, вік хворого, наявність «агресивного» гістологічного типу пухлини, розмір пухлини, інвазія в капсулу та екстратиреоїдна інвазія [3]. Крім того, в останні роки, важливу роль приділяють біологічним властивостям пухлини, що також впливають на прогноз захворювання, проте ознаки біологічної поведінки пухлини не завжди корелюють з даними, що виявляються при стандартному гістологічному дослідженні.

2. Обґрунтування дослідження

При ПРЩЗ визначають експресію імуногістохімічних маркерів проліферації (p53, ki67) та маркерів диференціювання (NIS, TTF1, Gal3) [3–5]. Ряд авторів вважає перспективним їх використання для диференціальної діагностики з доброякісною патологією та для прогнозування ризику рецидиву ПРЩЗ після оперативного втручання [3, 6]. Але дані отримані під час різних досліджень мають суперечливий характер, до того ж різняться інтерпретації та рекомендації до їх клінічного застосування [7, 8]. Тому клінічне дослідження зв'язку між наявністю та рівнем експресії вищезазначених імуногістохімічних маркерів та вже відомими ознаками «агресивного» перебігу ПРЩЗ вважаємо актуальною задачею, оскільки це допоможе встановити діагностичні критерії імуногістохімічної діагностики, що можуть бути корисними для обґрунтування вибору об'єму оперативного втручання при ПРЩЗ [3]. Впровадження цих критеріїв у клінічну практику дозволить оптимізувати хірургічну тактику та покращити функціональні та онкологічні результати лікування.

3. Мета дослідження

Провести оцінку діагностичної та прогностичної цінності імуногістохімічних маркерів ПРЩЗ (TTF1, Gal3, p53, Ki-67 та NIS) і з'ясувати можливість їх використання для вибору тактики хірургічного лікування хворих.

4. Матеріали та методи дослідження

Робота виконана в ДУ «Інститут проблем ендокринної патології ім. В. Я. Данилевського НАМН України». Проаналізовані дані обстеження хворих на папілярний рак щитоподібної залози за період з 2013 по 2017 рр. Матеріал для гістологічного дослідження отримували під час оперативних втручань у 273 хворих оперованих з приводу ПРЩЗ. Після макроскопічного вивчення і опису операційного матеріалу проводилася прицільний забір препаратів з вузлів ЩЗ і околуузлової тканини (в середньому проводився забір 8–10 препаратів). Матеріал фіксували в 10 % розчині нейтрального формаліну,

зневоднювали в спиртах, заливали в парафін, після чого виготовляли серійні зрізи товщиною 4–5×10⁻⁶ мкм. Оглядові препарати, забарвлені гематоксиліном і еозином, використовували для загальної оцінки стану досліджуваних тканин. Вивчення стандартних гістопрепаратів 273 хворих виконували за допомогою мікроскопа «Granum R-60» (КНР). Наявність метастатичного ураження лімфатичних вузлів підтверджували гістологічно. Оцінювали гістологічні фактори, що могли впливати на негативний прогноз оперативного лікування: наявність мультифокального росту, інвазії в капсулу пухлини, екстратиреоїдну інвазію, а також наявність метастатичного процесу в лімфовузлах. Окрім гістологічних ознак вважаємо за необхідне враховувати біологічні особливості пухлини, оцінку яких може дати імуногістохімічне дослідження, що підтверджується іншими авторами [3, 4]. Імуногістохімічним методом в епітеліальних клітинах пухлин виявляли експресію тиреоїдного фактору транскрипції (TTF1) та галектину-3 (Gal3) – у 48 пацієнтів, p53-онкопротеїну – у 50 хворих, Ki-67 – у 53 хворих, натрій-йод-симпортера (NIS) – у 44 пацієнтів. Використовували первинні моноклональні антитіла (МКАТ) фірми DAKO (Данія), Ready-to-Use. Для візуалізації первинних антитіл застосовувалася система детекції LSAB-2 System, HRP (стрептавідін-біотин-пероксидазний комплекс), фірма DAKO (Данія). В якості хромогену використано DAB (діамінобензидін). Комплекс морфологічних досліджень проводився на мікроскопі Primo Star (Carl Zeiss) з використанням програм AxioCam (ERc 5s). Статистична обробка проводилася на персональному комп'ютері за допомогою програми Microsoft Excel 2007 з використанням критерію Пірсона (χ^2).

5. Результати дослідження

При стандартному гістологічному дослідженні в наших спостереженнях мікроскопічно визначалися шість основних гістологічних форм ПРЩЗ: найбільш часто зустрічався ПРЩЗ з циліндричних клітин – виявлений у 111 (40,7 %) хворих, проста аденокарцинома (далі аденокарцинома) – виявлена у 88 (32,2 %) хворих, фолікулярний варіант ПРЩЗ виявлений у 35 (12,8 %) хворих, папілярна мікрокарцинома – у 24 (8,8%), склерозуюча мікрокарцинома – у 5 (1,8 %), папілярна цистаденокарцинома – у 7 (2,6 %), ПРЩЗ з оксифільних клітин – у 3 (1,1 %). Дані гістологічного дослідження були проаналізовані нами по ряду параметрів: залежно від розміру пухлини, термінів від виявлення вузлів до виконання операції, інвазії в капсулу, екстратиреоїдної інвазії і метастазів в регіонарні лімфовузли.

Найбільш агресивним варіантом ПРЩЗ, згідно отриманих даних, була аденокарцинома з циліндричних клітин, яка характеризувалася достовірно більш високою частотою екстратиреоїдної інвазії 5,4 %, інвазії в капсулу – 7,2 %, високою частотою мультифокального росту 10,8 %, наявністю метастатичного ураження лімфовузлів – 17,1 % порівняно з іншими варіантами пухлини ($p < 0.05$). Аденокарцинома мала

також високу частоту ураження регіонарних лімфовузлів – 22,7 %, дещо меншу частоту інвазії в капсулу – 6,8 %, помірну частоту мультифокального росту (4,5 %) та невисоку частоту екстратиреоїдної інвазії (1,1 %). Дані щодо інших варіантів гістологічної будови пухлин не були достовірними.

Не виявлено зв'язку між розміром інтра-тиреоїдно розташованої пухлини та її гістологічним типом, або іншими факторами ризику. Виділяли слабку експресію TTF1 «+», помірну – «++» і виражену – «+++» (рис. 1).

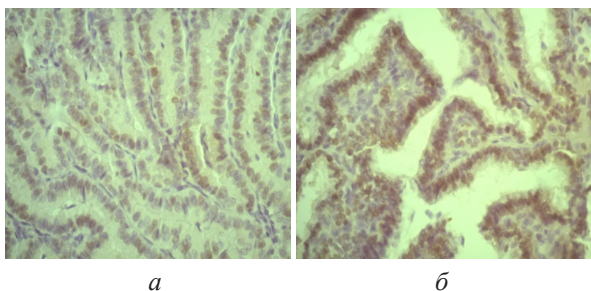


Рис. 1. Експресія TTF1:

a – аденокарцинома, ×240 – «+» (30 %);
б – ПРЩЗ з циліндричних клітин, ×240 – «+++» (100 %)

Проаналізований взаємозв'язок між кількісним рівнем експресії TTF1 і факторами, що характеризують агресивну поведінку пухлини: наявність метастатичного процесу в лімфовузлах, мультифокальним ростом, інвазією в капсулу, наявністю екстратиреоїдної інвазії. Не виявлено достовірного зв'язку між рівнем експресії TTF1 та наявністю мультифокального росту, інвазією в капсулу та екстратиреоїдною інвазією. Проте існувала достовірна залежність між рівнем експресії TTF1 і наявністю метастатичного ураження лімфовузлів – табл. 1.

Таблиця 1

Зв'язок між рівнем експресії TTF1 і наявністю ураження лімфовузлів

Експресія TTF1, %	Ураження лімфовузлів				Разом
	Відсутнє		Присутнє		
	N	%	N	%	
Відсутня	17	94,4	1	5,6	18
10-50 %	10	90,9	1	9,1	11
50-100 %	10	58,8	7	41,2	17
Разом	37	80,4	9	19,6	46

Примітка: відмінності достовірні ($\chi^2_{розр} = 8,05$, $\chi^2_{крит} = 5,99$, $p < 0,05$)

Виділяли слабку експресію Gal3 «+», помірну – «++» і виражену – «+++» – рис. 2.

У нашому дослідженні цей маркер виявлений майже при всіх гістологічних варіантах ПРЩЗ. При звичайній аденокарциномі експресія Gal3 була виявлена в 94 % (15 з 16 випадків). Інтенсивність

світіння в 8 з 17 випадків (47 %) була поміною, в 3 випадках – слабкою і в 4 випадках інтенсивною. Три випадки фолікулярного варіанту продемонстрували чітку імунореактивність на Gal3 в 100 %. Gal3 виявлено в 100 % випадків при ПРЩЗ з циліндричних клітин. Визначалася інтенсивна експресія маркера в 40 % зразків (10 з 25), помірна – в 52 % (13 випадків) і слабка – 8 % (в двох зразках). В одному зразку мікроскопічного ПРЩЗ Gal3 експресувався на всій поверхні карциноми з поміною інтенсивністю. У одному зразку ПРЩЗ з наявністю капсули виявлена слабка експресія Gal3. У двох зразках карциноми ПРЩЗ з оксифільних клітин виявлена неоднозначна експресія Gal3: слабка – в одному випадку і сильна – у одного пацієнта. Не виявлений взаємозв'язок між кількісним рівнем експресії Gal3 і ознаками, що характеризують агресивну поведінку пухлини. Експресія NIS спостерігалася при всіх вивчених нами гістопатологічних формах папілярного раку щитовидної залози з поміною або слабкою експресією (рис. 3).

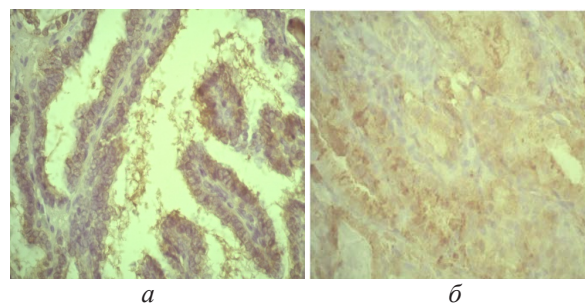


Рис. 2. Експресія Gal3:

a – аденокарцинома, ×240 – «+» (10 %);
б – ПРЩЗ з циліндричних клітин, ×240 – «+++» (100 %)

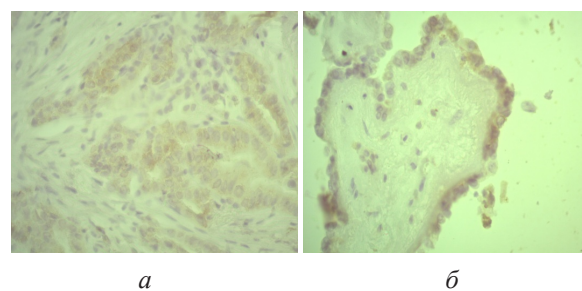


Рис. 3. Експресія NIS:

a – ПРЩЗ з циліндричних клітин, ×240 – «+++» (70 %);
б – ПРЩЗ з наявністю капсули, ×240 – «+» (20 %)

При папілярній аденокарциномі експресія NIS виявлена в 81,25 % (13 з 16 випадків). Інтенсивність світіння в 6 з 16 випадків (38 %) була слабкою, в 5 (31 %) – поміною і в 2 (13 %) була інтенсивною. Вивчено 3 зразка фолікулярного варіанту ПРЩЗ – в одному випадку мала місце слабка експресія, в одному – помірна і в одному – виражена експресія. Експресію NIS виявлено в 84 % випадків при ПРЩЗ з циліндричних клітин, інтенсивна експресію маркера виявлена у 2 (8 %) хворих, помірна – у 13 (52 %) і слабка – у 6 (24 %). У двох карциномах ПРЩЗ з оксифільних клітин виявлено неоднозначну експресію

NIS: слабку в одному випадку і помірну так само в одному випадку. Проведено оцінку взаємозв'язку між наявністю метастазів в регіонарні лімфовузли і наявністю експресії NIS, який оцінювався кількісним методом – ці дані представлені в табл. 2.

Таблиця 2
Зв'язок між експресією NIS і наявністю ураження лімфовузлів

Наявність експресії NIS	Ураження лімфовузлів				Разом
	Відсутнє		Присутнє		
	N	%	N	%	
Присутня	33	84,6	6	15,4	39
Відсутня	3	50	3	50	6
Разом	36	36	8	2	44

Примітка: відмінності достовірні ($\chi^2_{розр} = 5,42$, $\chi^2_{крит} = 3,84$, $p < 0,05$)

Отримані дані свідчать про наявність достовірного зв'язку між відсутністю експресії NIS та наявністю метастатичного ураження лімфовузлів. Достовірного зв'язку з іншими гістологічними ознаками агресивної поведінки пухлини та наявністю і рівнем експресії NIS не були виявлені.

Виділяли слабку експресію p53 «+», помірну – «++» і виражену – «+++» – рис. 4.

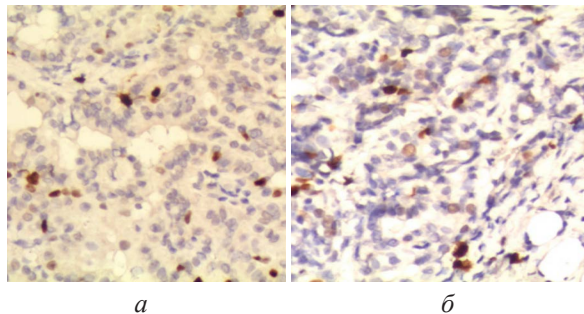


Рис. 4. Експресія p53:

а – ПРЦЗ з циліндричних клітин, $\times 240$ – «+» (20 %);
б – аденокарцинома, $\times 240$ – «++» (20 %).

При аденокарциномі p53 експресувався в 87 % (14 з 16 випадків). Інтенсивність світіння в 8 з 16 випадків (50 %) була слабкою, в 4 (25 %) – помірною і в 2 (12 %) випадків була інтенсивною. Вивчено 3 зразки фолікулярного варіанту ПРЦЗ – в двох випадках мала місце слабка експресія, в одному – помірна і в одному – виражена експресія. Експресію p53 виявлено в 100 % випадків при ПРЦЗ з циліндричних клітин, інтенсивна експресія маркера виявлена у 13 (52 %) хворих, помірна – у 10 (40 %) і слабка – у 2 (8 %). У двох хворих з карциномою ПРЦЗ з оксифільних клітин виявлено неоднозначну експресію p53: слабку – в одному випадку і помірну – в другому.

Проаналізовано зв'язок між рівнем експресії p53 та параметрами що характеризують агресивну поведінку пухлини: наявністю метастазів в лімфо-

вузлах, екстратиреоїдної інвазії, інвазії в капсулу, мультифокального росту. За результатами дослідження можна говорити про наявність молодостовірного взаємозв'язку між інтенсивністю світіння і наявністю метастатичного ураження регіонарних лімфовузлів ($p=0,108$). За іншими показниками статистично достовірного взаємозв'язку не було виявлено.

Виділяли слабку експресію ki67 «+» (до 5 % клітин експресували маркер), помірну – «++» (маркер експресувався в 5–10 % клітин) і виражену – «+++» (експресія маркера визначалася в більш ніж 10 % клітин) – рис. 5.

При аденокарциномі експресія ki67 виявлена у всіх випадках. Інтенсивність світіння в 14 з 18 випадків (78 %) була слабкою, в 2 (11 %) – помірною, і в 2 (11 %) була інтенсивною. Вивчено 3 зразки фолікулярного варіанту ПРЦЗ – в двох випадках мала місце слабка експресія, в одному – помірна. Експресія ki67 виявлена у всіх випадках ПРЦЗ з циліндричних клітин, інтенсивна експресію маркера виявлена у 3 (11,5 %) хворих, помірна – у 3 (11,5 %) і слабка – у 20 (77 %). При мікрокарциномі у 2 (66 %) хворих виявлено слабе світіння, а у 1 (33 %) – помірне. У двох карциномах ПРЦЗ з оксифільних клітин (100 %) виявлено слабку експресію ki67. Проаналізований зв'язок між рівнем експресії ki67 та наявністю метастазів в лімфовузлах (табл. 3).

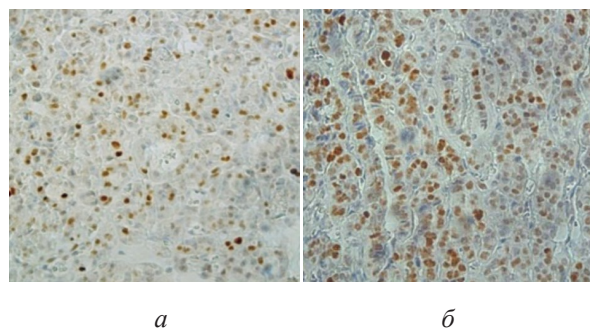


Рис. 5. Експресія ki67:

а – аденокарцинома, $\times 400$ – «+» (4 %);
б – ПРЦЗ з циліндричних клітин, $\times 400$ – «+++» (15 %)

Таблиця 3
Зв'язок між рівнем експресії ki 67 та ураженням лімфовузлів

Ураження лімфовузлів	Рівень експресії Ki 67						Разом
	+		++		+++		
	N	%	N	%	N	%	
Присутнє	36	85,7	4	9,5	2	4,8	42
Відсутнє	5	45,5	3	27,3	3	27,3	11
Разом	41		7		5		53

Примітка: відмінності достовірні ($\chi^2_{розр} = 8,58$, $\chi^2_{крит} = 5,99$, $p < 0,05$)

Таким чином, дані таблиці вказують на достовірний взаємозв'язок між рівнем експресії Ki-67

і наявністю ураження регіонарних лімфовузлів. Достовірної зв'язку з іншими факторами «агресивної» поведінки пухлини виявити не вдалося.

6. Обговорення результатів дослідження

Таким чином, згідно наших даних, ПРЦЗ з циліндричних клітин мав найбільшу агресивність, тому при виявленні цього варіанту при інтраопераційному експресгістологічному дослідженні вважаємо обирати більш радикальний метод оперативного лікування – тиреоїдектомію. Також тиреоїдектомію виконуємо при виявленні вищеназваних несприятливих гістологічних ознак агресивного перебігу при інших гістологічних варіантах ПРЦЗ, якщо ці ознаки виявляються під час експресбіопсії, або рекомендуємо пацієнтам повторне втручання, якщо ці ознаки виявлені після гемітиреоїдектомії під час післяопераційного гістологічного дослідження.

Відсутність зв'язку між розміром інтратиреоїдно розташованої пухлини та її гістологічним типом, або іншими факторами ризику може мати клінічне значення. Якщо інтратиреоїдна пухлина не має ознак розповсюдження та факторів ризику «агресивного перебігу» є можливість для виконання органозберігаючої операції. Це наше припущення підтверджується дослідженням Tang J. та співавт. (2017), що не знаходять різниці між показниками безрецидивного виживання навіть для інтратиреоїдних пухлин розмірами до 4 см без ознак агресивного перебігу [9]. Згідно нашого клінічного досвіду використання гемітиреоїдектомії можливо при розмірі інтратиреоїдної пухлини розміром до 2 см без ознак інвазії та факторів ризику [10]. Такий варіант оперативного лікування не погіршує онкологічні результати лікування та супроводжується меншою частотою ускладнень [10].

Згідно наших даних, був відсутній зв'язок між рівнем експресії Gal3 та факторами агресивного перебігу ПРЦЗ, тому цей маркер може бути корисним тільки для диференційної діагностики між ПРЦЗ та доброякісними процесами, на що вказують його висока чутливість та специфічність, що отримана в інших дослідженнях [11].

Як видно з табл. 2 відсутність експресії NIS була достовірно пов'язана з наявністю ураження лімфовузлів, тому, на нашу думку, він може бути маркером «агресивної» поведінки пухлини. Отримані дані, на наш погляд можуть бути пов'язані з тим, що при збільшенні злоякісного потенціалу пухлини можуть втрачатися видоспецифічні ознаки, що характеризують вискодиференційований рак [11, 12]. До того ж, втрата експресії NIS пов'язана з резистентністю до радіоїодтерапії і цей зв'язок є незалежним фактором ризику несприятливий результатів лікування. Тому, методом вибору у разі відсутності експресії NIS вважаємо тиреоїдектомію.

Відсутність достовірного зв'язку між рівнем експресії p53 та факторами, що характеризують агресивність пухлини, на нашу думку, може пояснюватися тим, що в пухлинній тканині присутній мутований

p53, а в здоровій – нативний або так званий «дикий» тип p53 [13]. Методика, яку ми застосовували в своєму дослідженні не дозволила диференціювати між цими варіантами експресії, що, можливо, і зумовило такі результати.

Даними нашого дослідження встановлений зв'язок з метастатичним ураженням лімфатичних вузлів та рівнем експресії Ki-67, в інших дослідженнях підтверджується роль Ki-67 у прогнозі ураження лімфатичних колекторів та рецидиві захворювання [5].

Всі отримані в дослідженні дані дозволяють припустити, що імуногістохімічні маркери відображають процеси, що характеризують біологічний патоморфоз пухлини. Їх визначення дозволяє запідозрити варіанти ПРЦЗ, що характеризуються активацією проліферативного процесу (ki67) і початки порушення диференціювання пухлини (NIS і TTF1). Наявність гіперекспресії ki67 і TTF1, а так само втрата здатності експресувати NIS вказують на більший злоякісний потенціал пухлини. Вважаємо, що запропонований підхід до використання комплексу маркерів може мати цінність не тільки для диференційної діагностики ПРЦЗ, але використовувати маркери TTF1, NIS та Ki67 для виявлення «агресивних» варіантів ПРЦЗ, наявність яких у пацієнта говорить про необхідність виконання більш радикального варіанту оперативного втручання.

Згідно даних літератури несприятливими прогностичними факторами безрецидивного виживання хворих ПРЦЗ є розмір пухлини, мультифокальність росту, наявність інвазії в капсулу, екстратиреоїдна інвазія і наявність регіонарних метастазів в лімфовузлі. Наявність власної капсули карциноми має достовірно сприятливий прогностичний вплив на виживання хворих з ПРЦЗ [1]. Відповідно до цих даних, а також отриманих в цьому дослідженні результатів нами були внесені зміни в лікувальний алгоритм. Вибір методу оперативного втручання базується на оцінці розміру пухлини та на результатах інтраопераційного експресгістологічного обстеження. При розмірах пухлини більше 2 см та наявності факторів ризику виконували тиреоїдектомію, а при їх відсутності і розмірах пухлини менше 2 см – гемітиреоїдектомію або субтотальну резекцію. Дані імуногістохімічного обстеження ми, на жаль, отримували тільки після оперативного втручання. Але, якщо ми виявляли імуногістохімічні фактори ризику, пацієнтам пропонували повторну операцію – тотальну тиреоїдектомію. Впровадження експресімуногістохімічних методів дозволило б отримувати інформацію про «агресивну» поведінку пухлини під час виконання оперативного втручання та уникнути двохетапного підходу до лікування [7].

Перспективи подальших досліджень: впровадження експресімуногістохімічних методів дозволило б отримувати інформацію про «агресивну» поведінку пухлини під час виконання оперативного втручання та уникнути двохетапного підходу до лікування.

7. Висновки

1. Оцінка зв'язку гістологічного типу пухлини з показниками, що характеризують її агресивність дозволила виявити, що аденокарцинома з циліндричних клітин характеризувалася найбільш високою частотою екстратиреоїдної інвазії 5,4 %, інвазії в капсулу – 7,2 %, мультифокального зростання 10,8 %, наявністю метастатичного ураження лімфовузлів – 17,1 %.

2. Аналіз імуногістохімічних маркерів дозволяє оцінити процеси біологічного патоморфозу пухлини.

3. Гіперекспресія Ki67 і TTF1, а також втрата експресії NIS вказують на більший злоякісний потенціал пухлини.

4. Отримані результати можуть бути використані для індивідуалізованого вибору об'єму хірургічного втручання при папілярному раку щитоподібної залози – при наявності імуногістохімічних даних за агресивну поведінку пухлини більш обґрунтованим, на нашу думку, є виконання тиреоїдектомії.

Література

1. 2015 American Thyroid Association Management Guidelines for Adult Patients with Thyroid Nodules and Differentiated Thyroid Cancer: The American Thyroid Association Guidelines Task Force on Thyroid Nodules and Differentiated Thyroid Cancer / Haugen B. R. et. al. // *Thyroid*. 2016. Vol. 26, Issue 1. P. 1–133. doi: <http://doi.org/10.1089/thy.2015.0020>
2. Tailored surgery according to molecular analysis in differentiated thyroid carcinomas / Miccoli P. et. al. // *Gland Surgery*. 2018. Vol. 7, Issue S1. P. S30–S33. doi: <http://doi.org/10.21037/gs.2017.10.07>
3. Визначення гістологічних форм папілярного раку щитоподібної залози з використанням імуногістохімічних маркерів / Караченцев Ю. І. та ін. // *Ендокринологія*. 2014. Т. 19, № 4. С. 302.
4. Прогностическое значение экспрессии натрий-йодного симпортера для высококодифференцированного рака щитовидной железы / Семенов Д. Ю. и др. // *Клиническая и экспериментальная тиреоидология*. 2015. Т. 11, № 1. С. 50–58.
5. Study of Immunohistochemical Markers (CK-19, CD-56, Ki-67, p53) in Differentiating Benign and Malignant Solitary Thyroid Nodules with special Reference to Papillary Thyroid Carcinomas / Dwivedi S. S. et. al. // *Journal of Clinical and Diagnostic Research*. 2016. Vol. 10, Issue 12. P. EC14–EC19. doi: <http://doi.org/10.7860/jcdr/2016/22428.9114>
6. Рак щитовидной железы и методы его иммуногистохимической диагностики / Гервальд В. Я. и др. // *Фундаментальные исследования*. 2014. № 10. С. 1911–1917.
7. Comparative analysis of diagnostic performance, feasibility and cost of different test-methods for thyroid nodules with indeterminate cytology / Sciacchitano S. et. al. // *Oncotarget*. 2017. Vol. 8, Issue 30. P. 49421–49442. doi: <http://doi.org/10.18632/oncotarget.17220>
8. Ki-67 Labeling Index Is a Predictor of Postoperative Persistent Disease and Cancer Growth and a Prognostic Indicator in Papillary Thyroid Carcinoma / Miyauchi A. et. al. // *European Thyroid Journal*. 2013. Vol. 2, Issue 1. P. 57–64. doi: <http://doi.org/10.1159/000347148>
9. Surgical management for follicular variant of papillary thyroid carcinoma / Tang J. et. al. // *Oncotarget*. 2017. Vol. 8, Issue 45. P. 79507–79516. doi: <http://doi.org/10.18632/oncotarget.18525>
10. Дубовик В. Н., Караченцев Ю. И., Хазиев В. В. Отдаленные результаты хирургического лечения папиллярного рака щитовидной железы // *Сучасні медичні технології*. 2013. № 3. С. 60–62.
11. Xing M., Haugen B. R., Schlumberger M. Progress in molecular-based management of differentiated thyroid cancer // *The Lancet*. 2013. Vol. 381, Issue 9871. P. 1058–1069. doi: [http://doi.org/10.1016/s0140-6736\(13\)60109-9](http://doi.org/10.1016/s0140-6736(13)60109-9)
12. Gonçalves C., de Freitas M., Ferreira A. Flavonoids, Thyroid Iodide Uptake and Thyroid Cancer – A Review // *International Journal of Molecular Sciences*. 2017. Vol. 18, Issue 6. P. 1247. doi: <http://doi.org/10.3390/ijms18061247>
13. New Insights in Thyroid Cancer and p53 Family Proteins / Manzella L. et. al. // *International Journal of Molecular Sciences*. 2017. Vol. 18, Issue 6. P. 1325. doi: <http://doi.org/10.3390/ijms18061325>

Дата надходження рукопису 22.11.2018

Вінник Юрій Олексійович, доктор медичних наук, професор, кафедра онкологічної хірургії, променевої терапії та паліативної допомоги, Харківська медична академія післядипломної освіти, вул. Амосова, 58, м. Харків, Україна, 61176
E-mail: profvinnik@gmail.com

Хазієв Вадим Віталійович, доктор медичних наук, завідувач відділенням, хірургічне відділення, Державна установа «Інститут проблем ендокринної патології ім. В. Я. Данілевського Академії медичних наук України», вул. Алчевских, 10, м. Харків, Україна, 61002
E-mail: khaziev6544@gmail.com

Коркелія Аліка Гуладієвич, аспірант, кафедра онкологічної хірургії, променевої терапії та паліативної допомоги, Харківська медична академія післядипломної освіти, вул. Амосова, 58, м. Харків, Україна, 61176

Горбуліч Олександр Вікторович, кандидат медичних наук, доцент, кафедра торакоабдомінальної хірургії, Харківська медична академія післядипломної освіти, вул. Амосова, 58, м. Харків, Україна, 61176
E-mail: gorbulitch@gmail.com