

ANTERIOR TALOFIBULAR LIGAMENT (ATFL) RECONSTRUCTION WITH MODIFIED BROSTROM-GOULD TECHNIQUE USING FIBER WIRE

Andre Triadi Desnantyo¹, Mouli Edward¹, Asyumaredha^{2*}

¹Staff of Orthopaedic and Traumatology Department, Faculty of Medicine, Universitas Airlangga/Dr Soetomo General Hospital, Surabaya

²Resident of Orthopaedic and Traumatology Department, Faculty of Medicine, Universitas Airlangga/Dr Soetomo General Hospital, Surabaya

*Corresponding Author: Asyumaredha, Resident of Orthopaedic and Traumatology Department, Faculty of Medicine, Universitas Airlangga/Dr Soetomo General Hospital, Jl. Mayjen Prof. Dr. Moestopo 6-8, Surabaya.
E-mail: maredha.asriel@gmail.com

ABSTRAK

Latar belakang: Cedera pada ligamen *ankle* dilaporkan 1 dari setiap 10.000 orang perhari. Dimana penderita terbanyak adalah laki-laki 22-24 tahun dan aktif berolahraga. Pada kasus ini dilaporkan 2 pasien (perempuan umur 15 tahun dan laki-laki umur 21 tahun).

Kasus: Kami melaporkan 2 kasus, laki-laki 21 tahun dan perempuan 15 tahun, sama-sama mengalami cedera ligamen anterior talofibular, keduanya memiliki skor AOFAS *fair* (nilai di bawah 80) serta pada pemeriksaan MRI didapatkan ruptur dari ATFL.

Diskusi: Setelah mengalami cedera saat berolahraga, kedua pasien dibawa ke rumah sakit dan dilakukan pemeriksaan fisik (dengan nilai AOFAS *fair*) dan radiologis, didapatkan kesimpulan bahwa mengalami robekan ligamen anterior talofibular kemudian diputuskan untuk rekonstruksi dengan menggunakan teknik modified Brostrom-Gould menggunakan *fiber wire*. Setelah dilakukan evaluasi \pm 3 bulan dilakukan evaluasi ulang fisik dan radiologis didapatkan nilai AOFAS yang *excellent* dan kedua pasien tidak mengalami gangguan dalam kegiatan harian.

Kesimpulan: ATFL merupakan ligamen bagian lateral yang berfungsi menahan gerakan ke arah plantar fleksi. Teknik *modified* Brostrom-Gould dengan *fiber wire* didapatkan hasil yang memuaskan.

Kata kunci: Brostrom-Gould, AOFAS, ATFL

ABSTRACT

Background: The incident of ankle sprain reported 1 of 10.000 case each day. The most incident was male about 22-24 year and sport active. We reported 2 cases (15 years old female and 21 years old male) both of them played routine basketball and futsal.

Case: We reported 2 cases, male 21 years old and female 15 years old, both of them suffered from anterior talofibular ligament rupture, with AOFAS score fair (below 80 point) from the MRI there is rupture of ATFL.

Discussion: The patient administered to the hospital after injury at sport. By physical examination (fair at AOFAS score) and radiological finding, they was decided underwent rupture anterior talofibular ligament and prepared for reconstruction with modified Brostrom-Gould technique using fiber wire. After \pm 3 month, the evaluation from physical diagnostic, radiology and we got an excellent AOFAS score, which means the 2 patient got really satisfaction and has no limitation at doing daily activities.

Conclusion: ATFL is one of the lateral ligament of the ankle which protect the foot while moving at plantar flexion. Modified Brostrom-Gould technique using fiber wire gave good result for reconstruction ATFL rupture for these 2 patients.

Keywords: Brostrom-Gould, AOFAS, ATFL

PENDAHULUAN

Setiap hari sekitar 1 dari 10.000 orang mengalami cedera inversi pergelangan kaki. Tujuh hingga sepuluh persen dari semua kejadian yang ditemui di IGD rumah sakit disebabkan oleh *ankle sprain*. *Sprain ligament ankle* merupakan cedera yang sering terjadi, terutama banyak terjadi pada kompleks ligamen lateral. *Ankle sprain* lebih banyak ditemukan pada individu di bawah 35 tahun, yang berarti bahwa cedera ini sebagian besar melibatkan populasi muda yang aktif. Laki-laki berusia antara 15-24 tahun dan perempuan berusia 30 tahun memiliki peluang terkena *ankle sprain* lebih tinggi. Setengah dari semua keseleo pergelangan kaki (58,3%) terjadi selama kegiatan atletik, dengan basket (41,1%), dan sepak bola (7,9%). Hal ini dapat membuktikan bahwa persentase tertinggi *ankle sprain* terjadi selama berolahraga.³ Pada 2/3 kasus datang dengan derajat cedera *grade* 1 atau 2. Cedera *ankle* merupakan 25% dari cedera pada seluruh olahraga, dimana 21-53% cedera pada basket dan 17-29% pada sepak bola.

Gejala yang biasanya terlihat adalah kekakuan pergelangan kaki yang menetap, pembengkakan dan nyeri dengan sinovitis yang tertunda, tendinitis dan kelemahan otot. Fenomena '*giving away*' seringkali dapat diamati. Membuat diagnosis yang andal dan akurat tidaklah mudah, karena beberapa gejala tergantung pada

subjektivitas pasien yang hadir pada saat pemeriksaan.

Struktur yang mendukung stabilitas pergelangan kaki termasuk dalam kompleks ligamen lateral yang dibentuk oleh tiga ligamen kapsular: anterior talofibular (ATFL), calcaneofibular (CFL) dan posterior talofibular (PTFL). ATFL dan CFL adalah stabilisator utama dari sisi lateral pergelangan kaki. ATFL adalah ligamen yang paling umum mengalami cedera. Kombinasi gangguan ATFL dan CFL merupakan pola cedera paling umum kedua.

Penanganan *ankle sprain* biasanya disesuaikan dengan tingkat keparahan. Klasifikasi *ankle sprain* yang paling umum digunakan dalam praktik klinis, yaitu *grade* I (ringan), *grade* II (sedang) dan *grade* III (berat). *Grade* I dan II umumnya akan pulih dengan manajemen konservatif, namun pada *grade* III manajemen pengobatannya masih menjadi perdebatan. Ada yang memilih bedah primer, namun ada yang memilih perawatan konservatif. Menurut Trč, Handl dan Havlas, pembedahan direkomendasikan untuk mengembalikan fungsi normal pergelangan kaki dan ligamennya, terutama pada pasien yang menderita rasa sakit dan ketidakstabilan berjalan di medan yang tidak rata berdasarkan lesi kronis ATFL. Lebih dari 50 teknik bedah telah dijelaskan untuk

merekonstruksi ligamen pergelangan kaki dan memperbaiki ketidakstabilan pergelangan kaki, sebagian besar dengan tingkat keberhasilan 80-90%. Salah satu teknik yang digunakan adalah teknik modifikasi Brostrom-gould.

Teknik modifikasi Brostrom-gould mulanya dikembangkan oleh Broström pada tahun 1966 dan melibatkan perbaikan langsung ligamen pergelangan kaki lateral. Gould *et al* kemudian memodifikasi gambaran rekonstruksi anatomi yang melibatkan mobilisasi dan pemasangan retinakulum ekstensor sebagai perbaikan. Penelitian yang dilakukan oleh Wainright *et al.* menunjukkan adanya perbaikan anatomi menggunakan teknik modifikasi Brostrom-gould dalam membantu mengembalikan gerakan normal setelah pergelangan kaki lateral yang tidak stabil. Sebuah penelitian lain yang dilakukan di populasi pasien dengan instabilitas persendiaan kaki lateral menemukan perbedaan yang signifikan pada *in vivo* kinematik *unstable ankle* dibandingkan sisi yang sehat pada persendiaan pergelangan kaki di bawah kondisi pembebanan *quasi static*. Teknik modifikasi Brostrom-gould menunjukkan perbaikan signifikan dalam menurunkan translasi anterior talus sekitar 1 mm pada 100% berat badan dan menurunkan rotasi internal talus sekitar 3° pada 75% dan 100% berat badan.

Penelitian ini memaparkan studi kasus rekonstruksi talofibular ligamen (ATFL) anterior dengan teknik modifikasi Brostrom-gould dengan menggunakan *fiber wire*.

Tabel 1. Skor AOFAS

AOFAS ANKLE-HINDFOOT SCALE (100 POINTS TOTAL) ¹⁰	
Pain (40 points)	
• No pain	40
• Mild, occasional	30
• Moderate, daily	20
• Severe, almost always present	0
Functional (50 points) Restraints in activities, support required	
• No restraints, no support	10
• No restraints in daily activities, restrained recreational activities, no support	7
• Restraints in daily and recreational activities, cane required	4
• Strong restraints in daily and recreational activities;walker, crutches, wheelchair, orthosis (ankle restraint,ankle immobilizer)	0
Maximum walking distance, in blocks	
• More than 6	5
• 4 - 6	4
• 1 - 3	2
• Less than 1	0
Walking surfaces	
• No difficulties in any surface	5
• Some difficulty on irregular floors, stairs, steeps and hills	3
• Strong difficulties on irregular floors, stairs, steeps and hills	0
Gait abnormality	
• No abnormality, mild	8
• Evident	4
• Strong	0
Sagittal mobility (flexion + extension)	
• Normal or slightly limited (30° or more)	8
• Moderate limitation (15° – 29°)	4
• Strong limitation (less than 15°)	0
Hindfoot mobility (inversion + eversion)	
• Normal or slightly limited (75- 100% of the normal mobility)	6
• Moderate limitation (25 – 74% of the normal)	3
• Strong limitation (less than 25% of the normal)	0
Ankle-Hindfoot stability (anteroposterior, varus-	

valgus)	
• Stable	8
• Unstable	0
Alignment (10 points)	
• Good, plantigrade foot, well-aligned forefoot and hindfoot	10
• Fair, plantigrade foot, some degree of misalignment of the ankle and hindfoot, asymptomatic	5
• Poor, non-plantigrade foot, strong and symptomatic misalignment	0
TOTAL SCORE: ___100___	

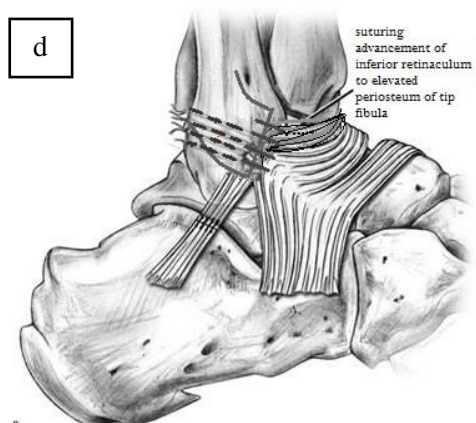
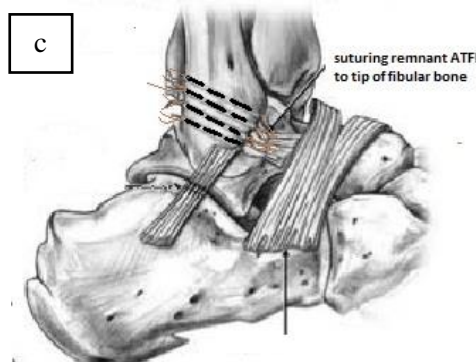
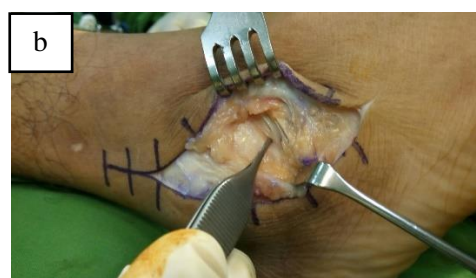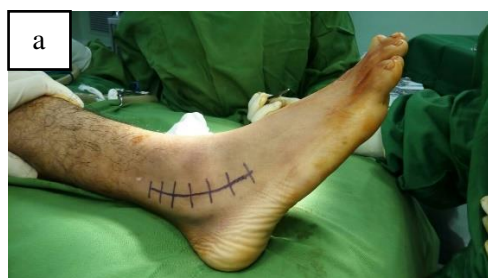Ada 3 kategori pada penilaian AOFAS yakni:¹⁰

- *Excellent* 90-100
- *Good* 80-90
- *Fair* di bawah 80

Teknik Modifikasi Brostrom-Gould

Teknik Modifikasi Brostrom-Gould (Gambar 1) merupakan metode standar untuk memperbaiki anatomis dari simptomatis kronik instabilitas *ankle* lateral, karena:¹¹

1. Tekniknya jelas
2. Bisa mencapai ROM *ankle* secara penuh
3. Membantu memperbaiki instabilitas ligamen subtalar
4. Memperbaiki instabilitas fungsional



Gambar 1. Modifikasi Brostrom Gould. (a) pasien pada posisi *supine* panggul dimiringkan serta internal rotasi dari kaki, (b) identifikasi ATFL *tear*, (c) jahit *remnant* ATFL ke tip dari fibula, (d) jahit retinaculum inferior ke periosteum dari tip fibula.

LAPORAN KASUS

➤ Kasus 1

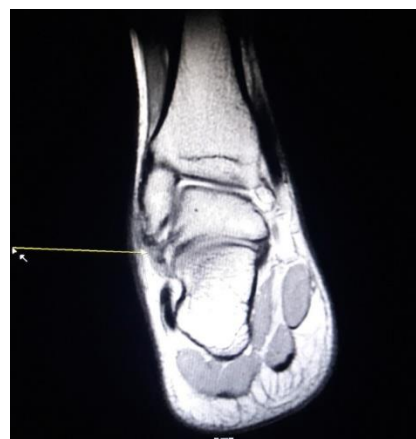Laki-laki berumur 21 tahun dengan *Anterior Talofibular Ligament rupture* dan *syndesmotic injury*, dengan nyeri saat berjalan sejak 2,5 bulan yang lalu. Riwayat jatuh terpeleset saat bermain futsal dengan

posisi punggung kaki tertekuk pada tanggal 27 Mei 2016. Pada pemeriksaan pada pergelangan kaki kanan didapatkan *swelling*, oedem, nyeri tekan, serta ROM terbatas saat melangkah. *Anterior drawer test (+)*, *Varus test (-)* *Valgus test (-)*. Skor AOFAS adalah *fair* (53) seperti dijabarkan pada Tabel 2. Pada MRI tampak *tear* dari ATFL (Gambar 2).

Tabel 2. Skor AOFAS kasus 1

AOFAS ANKLE-HINDFOOT SCALE	
Pain	
• Moderate, daily	20
Functional (50 points) Restraints in activities, support required	
• Restraints in daily and recreational activities, cane required	4
Maximum walking distance, in blocks	
• Less than 1	0
Walking surfaces	
• Strong difficulties on irregular floors, stairs, steeps and hills	0
Gait abnormality	
• Strong	0
Sagittal mobility (flexion + extension)	
• Normal or slightly limited (30° or more)	8
Hindfoot mobility (inversion + eversion)	
• Moderate limitation (25 – 74% of the normal)	3
Ankle-Hindfoot stability (anteroposterior, varus-valgus)	
• Stable	8
Alignment (10 points)	
• Good, plantigrade foot, well-aligned forefoot and hindfoot	10
TOTAL SCORE: <u>53</u>	

Pemeriksaan penunjang



Gambar 2. MRI *ankle*

Pada gambar 2 tampak *tear* dari ATFL.

Diagnosis kerja

Ruptur Anterior Talofibular ligament Ankle Dextra + Ruptur Deltoid Ligamen

Penatalaksanaan

Dilakukan rekonstruksi anterior talofibular ligamen dengan menggunakan teknik Brostrom-Gould modifikasi.

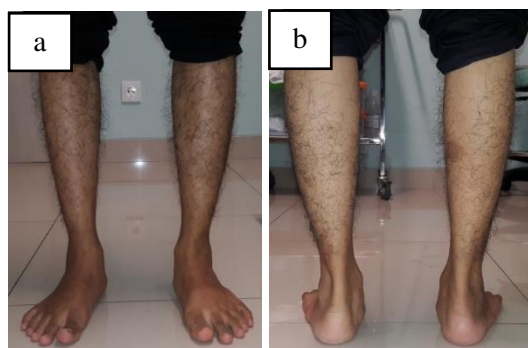Follow up

Evaluasi setelah 2 bulan pasien sudah bisa melakukan aktivitas sehari-hari. Didapatkan skor *excellent* (100) seperti pada Tabel 3 berikut.

Tabel 3. Skor AOFAS post rekonstruksi

AOFAS ANKLE-HINDFOOT SCALE	
Pain	
• No pain	40
Functional (50 points) Restraints in activities, support required	
• No restraints, no support	10
Maximum walking distance, in blocks	
• More than 6	5
Walking surfaces	

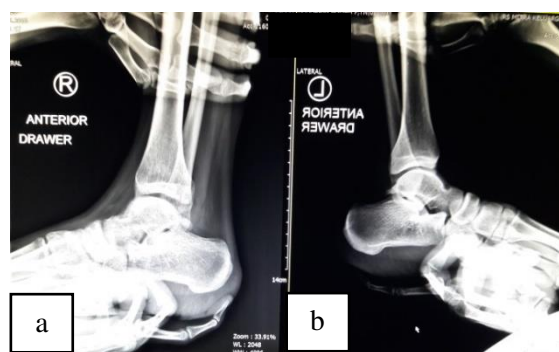• Some difficulty on irregular floors, stairs, steeps and hills	3
Gait abnormality	
• No abnormality, mild	8
Sagittal mobility (flexion + extension)	
• Normal or slightly limited (30° or more)	8
Hindfoot mobility (inversion + eversion)	
• Normal or slightly limited (75- 100% of the normal mobility)	6
Ankle-Hindfoot stability (anteroposterior, varus-valgus)	
• Stable	8
Alignment (10 points)	
• Good, plantigrade foot, well-aligned forefoot and hindfoot	10
TOTAL SCORE: _100_	



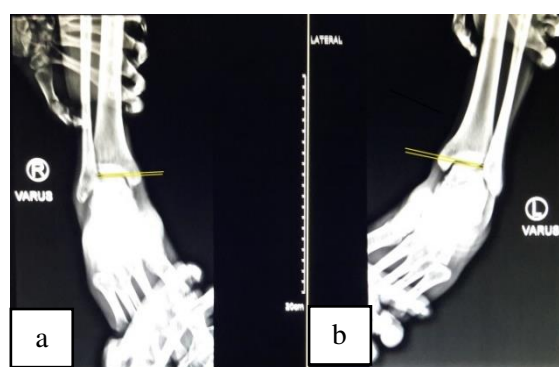
Gambar 3. Dua bulan pasca rekonstruksi.
(a) sisi anterior, (b) sisi posterior

Pada Gambar 3 tidak terdapat perbedaan posisi pergelangan kaki saat berdiri. Pada pemeriksaan didapatkan *anterior drawer test* positif (Gambar 4), *varus stress test* negatif (Gambar 5), dan *valgus stress test* negatif (Gambar 6).

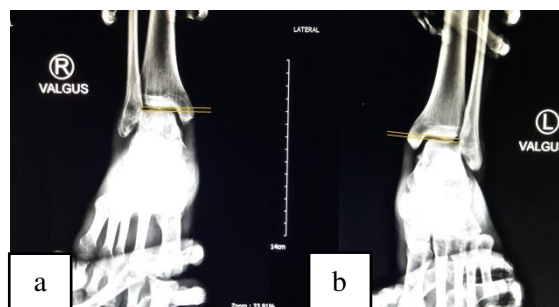
Pemeriksaan Radiologi



Gambar 4. *Anterior drawer test*



Gambar 5. *Varus stress test*. (a) kanan dan (b) kiri



Gambar 6. *Valgus stress test*. (a) kanan dan (b) kiri

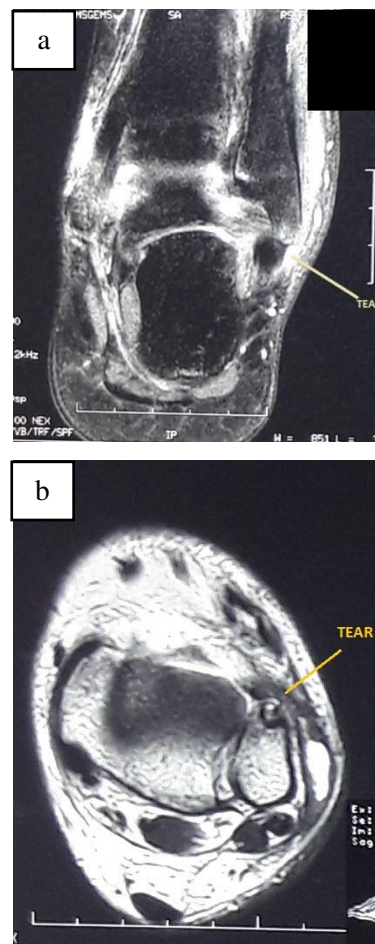
➤ Kasus 2

Perempuan umur 15 tahun dengan Anterior Talofibular Ligament ruptur, dengan nyeri saat melangkah pada kaki kiri

sejak 1 bulan yang lalu. Riwayat jatuh dengan posisi punggung kaki kiri menyentuh lantai saat bermain basket pada 1 Februari 2016. Pada pemeriksaan *ankle Sinistra* didapatkan *swelling*, oedem, nyeri tekan serta ROM terbatas saat melangkah. *Anterior drawer test* (+), *varus test* (-), *valgus test* (-). Skor AOFAS *fair* (76) seperti dijabarkan pada Tabel 4. Pemeriksaan MRI (Gambar 7a dan 7b) tampak *tear* dari ATFL

Tabel 4. Skor AOFAS kasus 2

AOFAS ANKLE-HINDFOOT SCALE	
Pain	
• No pain	40
Functional (50 points) Restraints in activities, support required	
• Strong restraints in daily and recreational activities;walker, crutches, wheelchair, orthosis (ankle restraint,ankle immobilizer)	0
Maximum walking distance, in blocks	
• Less than 1	0
Walking surfaces	
• Strong difficulties on irregular floors, stairs, steeps and hills	0
Gait abnormality	
• No abnormality, mild	8
Sagittal mobility (flexion + extension)	
• Moderate limitation (15o – 29o)	4
Hindfoot mobility (inversion + eversion)	
• Normal or slightly limited (75- 100% of the normal mobility)	6
Ankle-Hindfoot stability (anteroposterior, varus-valgus)	
• Stable	8
Alignment (10 points)	
• Good, plantigrade foot, well-aligned forefoot and hindfoot	10
TOTAL SCORE: <u> 76 </u>	



Gambar 7. MRI *ankle sinistra*. (a) coronal, (b) axial

Penatalaksanaan

Dilakukan rekonstruksi anterior talofibular ligamen dengan menggunakan teknik modified **Brostrom-Gould**.

Follow up

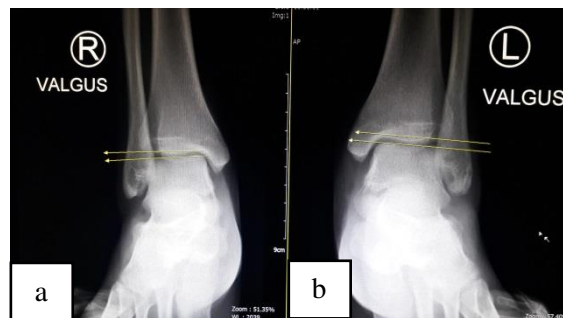
Evaluasi setelah 3 bulan pasien sudah bisa melakukan aktivitas sehari-hari. Pada gambar 8 tampak posisi berdiri yang kokoh setelah 3 bulan. Pada pemeriksaan anterior *drawer test* negatif (Gambar 11), *varus stress test* negatif (Gambar 10), *valgus*

stress test negatif (Gambar 9), serta skor AOFAS *excellent* (100) (Tabel 5).

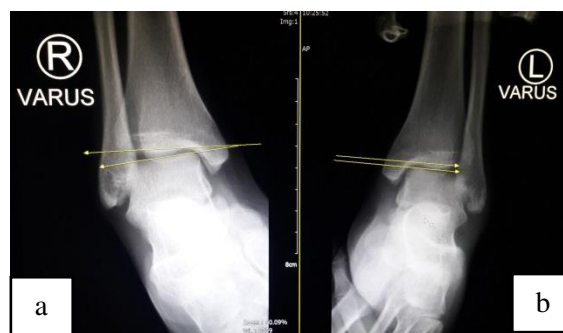Gambar 8. Tiga bulan setelah rekonstruksi ATFL

Tabel 5. Skor AOFAS pasca rekonstruksi

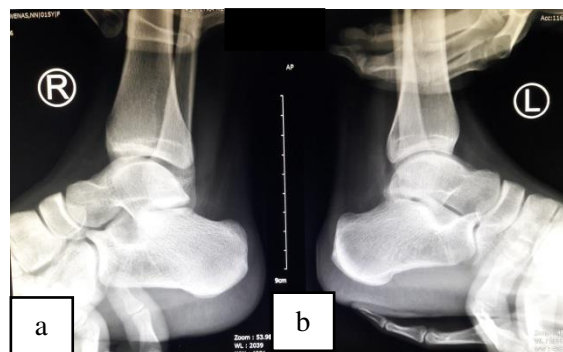
AOFAS ANKLE-HINDFOOT SCALE	
Pain	
• No pain	40
Functional (50 points) Restraints in activities, support required	
• No restraints, no support	10
Maximum walking distance, in blocks	
• More than 6	5
Walking surfaces	
• Some difficulty on irregular floors, stairs, steeps and hills	3
Gait abnormality	
• No abnormality, mild	8
Sagittal mobility (flexion + extension)	
• Normal or slightly limited (30° or more)	8
Hindfoot mobility (inversion + eversion)	
• Normal or slightly limited (75- 100% of the normal mobility)	6
Ankle-Hindfoot stability (anteroposterior, varus-valgus)	
• Stable	8
Alignment (10 points)	
• Good, plantigrade foot, well-aligned forefoot and hindfoot	10
TOTAL SCORE: <u>100</u>	



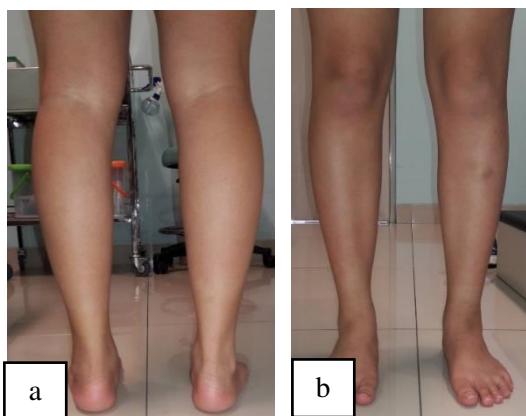
Gambar 9. Valgus stress test. (a) kanan, (b) kiri



Gambar 10. Varus stress test. (a) kanan, (b) kiri



Gambar 11. Anterior drawer test. (a) kanan, (b) kiri



DISKUSI

Pada kedua kasus yang telah dilaporkan diatas, yakni wanita 15 tahun dan pria 21 tahun datang dengan keluhan nyeri pada *ankle*, nyeri bertambah jika

digerakan, sendi kaki dirasakan goyang jika berjalan. Mekanisme trauma pada kedua kasus ini adalah terjatuh dengan posisi punggung kaki tertekuk (*plantar fleksi*) ketika olahraga, dan ini sesuai patofisiologi penyebab cedera yang paling sering terjadi pada cedera ATFL.

Pemeriksaan fisik yang rutin dilakukan untuk identifikasi kerusakan ATFL adalah *anterior drawer test*, dengan cara mendorong *calcaneus* ke anterior atau dengan cara menekan *tibia* ke posterior. Pada kedua pasien ditemukan *anterior drawer test* positif. Selain itu juga dilakukan penilaian berdasarkan AOFAS *ankle-hindfoot scale*, dengan melakukan penilaian beberapa aspek yaitu *pain*, *functional restraints in activities*, *maximum walking*, *walking surface gait abnormality*, *sagittal mobility*, *hind foot mobility*, *ankle-hind foot stability* dan *alignment*. Total maksimal 100 poin. Pada kedua pasien diatas didapatkan nilai kategori *Fair* (cukup), 76 poin (Tabel 3) pada wanita 15 tahun dan 53 poin (Tabel 1) pada pria 21 tahun. Pada pasien ini tidak dilakukan pemeriksaan X-ray *varus valgus stress test* karena *ankle* pasien masih mengalami eritem dan *swelling* sehingga untuk memastikan diagnosa pada kedua pasien ini dilakukan pemeriksaan MRI. Dari pemeriksaan MRI didapatkan adanya *tear* dari ligamen anterior talofibular.

Setelah dilakukan semua pemeriksaan dilakukan tatalaksana operatif pada kedua pasien yakni rekonstruksi ATFL dengan teknik Brostrom-Gould modifikasi yaitu suatu teknik rekonstruksi ATFL dengan cara menjahit remnant ATFL ke *tip* dari fibula dan inferior *retinaculum* ke *priosteum* dari *tip* fibula. Setelah dilakukan tatalaksana operatif, kedua pasien di *follow up* 3 bulan setelah operasi pada pasien ke-2 dan 2 bulan pascaoperasi pada pasien pertama dengan menggunakan AOFAS *Ankle-hindfoot scale*. Pada kedua pasien didapatkan hasil yang sangat maksimal, terjadi peningkatan *score* AOFAS (Tabel 2 dan 5) ke nilai maksimal 100 poin (*excellent*). Selain itu juga dilakukan penilaian stabilitas *ankle* yang kokoh yang dibuktikan dengan foto X-ray menggunakan beban, yakni tidak terdapat pergeseran pada foto *anterior drawer test* dan tidak terdapat kelainan pada *varus valgus stress test* pada pasien kedua. Namun *anterior drawer test* pada pasien pertama masih memperlihatkan hasil positif hal ini disebabkan oleh beberapa faktor yakni pemeriksaan dilakukan pada bulan kedua, masih berada pada regenerasi dan perbaikan (fase fibroelastik/fase pembentukan kolagen) yang masih memungkinkan *laxity*. Sedangkan fase remodeling dimulai pada bulan ke-3 sampai bulan ke-12, serta pasien ini mengalami *deltoid ligament tear*. Pada saat sekarang

ini pasien sudah bisa beraktivitas seperti biasa tanpa mengeluhkan nyeri dan gangguan dalam berjalan.

Hasil tersebut sesuai dengan penelitian sebelumnya dengan subjek penelitian *chronic lateral ankle instability* yang menunjukkan bahwa dari 41 pasien; 27 pasien sangat puas, 11 puas dan 3 tidak puas. Mobilitas pergelangan kaki kembali normal pada 93% pasien. Pada tindak lanjut AOFAS adalah 89/100 (37-100), FAAM 85/100% (35-100%), CAIT 20/30 (5-30), dan CAIS 74/100% (27- 100%). Hasil lainnya juga ditemukan pada penelitian Wainright *et al.* yang menyatakan bahwa perbaikan modifikasi Brostrom gould meningkatkan pergerakan abnormal persendian yang diamati pada pasien dengan lateral *instability*, mengurangi translasi anterior dan rotasi internal talus.

KESIMPULAN DAN SARAN

Berdasarkan pemaparan di atas, dapat disimpulkan bahwa teknik modifikasi Brostrom-gould dapat digunakan sebagai teknik untuk rekonstruksi anterior talofibular ligament (ATFL). Setelah dilakukan *follow up*, tidak terdapat pergeseran pada foto *anterior drawer test* dan tidak terdapat kelainan pada *varus valgus stress test* pada pasien kedua. Namun *anterior drawer test* pada pasien pertama masih memperlihatkan hasil positif. Hal ini disebabkan oleh beberapa

faktor yakni pemeriksaan dilakukan pada bulan kedua, masih berada pada regenerasi dan perbaikan yang masih memungkinkan *laxity*. Saat sekarang ini pasien sudah bisa beraktivitas seperti biasa tanpa mengeluhkan nyeri dan gangguan dalam berjalan.

REFERENSI

1. Behrens, Steve B, Mark Drakos, Byung J Lee, Dave Paller, Eve Hoffman, Sarath Korupolu, and Christopher W Digiovanni. Biomechanical Analysis of Brostrom Versus Brostrom-Gould Lateral Ankle Instability Repairs. *Foot & Ankle International* 2015;34(4): 587–592.
2. Buerer, Yannick, Michaela Winkler, Alexandre Burn, Swati Chopra Pt, and Xavier Crevoisier. Foot and Ankle Surgery – Gould Procedure for Treatment of Chronic Evaluation of a Modified Brostro Lateral Ankle Instability : A Retrospective Study with Critical Analysis of Outcome Scoring. *Foot and Ankle Surgery* 2013;19(1): 36–41.
3. Trč, Tomáš, Milan Handl, and Vojtech Havlas. The Anterior Talo-Fibular Ligament Reconstruction in Surgical Treatment of Chronic Lateral Ankle Instability. *International Orthopaedics* 2010;34: 991–96.
4. Wainright, William B, Charles E Spritzer, Jun Young Lee, Mark E Easley, James K Deorio, James A Nunley, and Louis E Defrate. The Effect of Modified Brostrom-Gould Repair for Lateral Ankle Instability on In Vivo Tibiotalar Kinematics. *Am J Sports Med* 2009;40(9): 2099–2104.
5. Croy T, Koppenhaver S, Saliba S, Hertel J. Anterior talocrural joint laxity: diagnostic accuracy of the anterior drawer test of the ankle. *J Orthop Sport Phys Ther* 2013;

- 43(12):911-919.
6. Oae K, Takao M, Uchio Y, Ochi M. Evaluation of anterior talofibular ligament injury with stress radiography, ultrasonography and MR imaging. *Skeletal Radiol* 2010; 39(1):41-47.
 7. Wolfe M, Uhl T, Mattacola C, McCluskey L. *Management of Ankle Sprains*; 63: 2001.
 8. Kaminski TW, Hertel J, Amendola N, Docherty CL, Dolan MG, Hopkins J et al. National Athletic Trainers' Association Position Statement: Conservative Management and Prevention of Ankle Sprains in Athletes. *J Athl Train*. 2013;48(4):528-545.
 9. Eugene C. Modified Brostrom-Gould Technique for Lateral Ankle Ligament Reconstruction. Company Publication. <https://www.arthrex.com/link/asset/sjje6fkEEeCRTQBQVoRH0w>. Published 2018.
 10. Pena F, Agel J, Coetzee JC. Comparison of the MFA to the AOFAS Outcome Tool in a Population Undergoing Total Ankle Replacement. *Foot Ankle Int*. 2007;28(7):788-793.
 11. Lee KT, Park YU, Kim JS, Kim JB, Kim KC, Kang SK. Long-Term Results after Modified Brostrom Procedure without Calcaneo-fibular Ligament Reconstruction. *Foot Ankle Int*. 2011;32(2):153-7.