

Pengaruh Pemberian Ekstrak Etanol Daun Sambiloto (*Andrographis paniculata* Nees) Terhadap Histopatologi Pankreas Mencit (*Mus musculus*) Diabetes Melitus (DM) Tipe I

*(The Effect Of Ethanol Extract Of Sambiloto Leaf (*Andrographis paniculata* Nees) on pancreatic histopathology of Alloxan induced diabetic mice)*

Dwielma C. Nubatonis¹, Nemay Anggadewi Ndaong², Yulfia Nelymalik Selan³

¹Fakultas Kedokteran Hewan, Universitas Nusa Cendana

E-mail: dwichristhin@gmail.com

²Laboratorium Farmakologi, Fakultas Kedokteran Hewan,
Universitas Nusa Cendana

³Laboratorium Anatomi, Fakultas Kedokteran Hewan,
Universitas Nusa Cendana

ABSTRACT

Diabetes mellitus (DM) is a metabolic disorder which damage the beta cells (β) which led to the destruction of langerhans of pancreas gland. Diabetes mellitus is characterized by increased blood glucose levels and progressive changes to the structure of the histopathology of the pancreas. The purpose of this study was to determine the effect of ethanol extract of sambiloto leaf (*Andrographis paniculata* Nees) on pancreatic histopathology of Alloxan induced diabetic mice. This research is an experimental research design by *Post Test Randomized Control Group Design*. Experimental animals used were mice (*Mus musculus*) 12 sample of mice ± 2 weeks old were adapted for 5 days. Mice were divided into 4 groups, namely, negative control, positive control (3 days of alloxan injection) and diabetic mice treated with the ethanol extract of sambiloto leaf with 2 different doses (doses I = 2,2mg/kg and doses II = 4,4mg/kg) for 14 days. On day 15, mice were necropsy and pancreas were collected for further *Hematoxiline Eosin* (HE) coloration. The results showed that DM alloxan-induced type 1 mice (*Mus musculus*), the pancreas characterized by the occurrence of necrosis, langerhans islet was not bounded clear and break the linkage of the langerhans islet with a cinar while on ethanol extract therapy of sambiloto leaf dose 2,2 mg/kg and 4,4 mg/kg in mice DM type I showed the results an improvement on the langerhans islet. Based on these results, it can be concluded that a dose of 2,2 mg/kg and 4,4 mg/kg is effective dose to repair the structure of langerhans islet of mice Type I DM, but it is more advisable to us a therapeutic dose of 4,4 mg/kg because it changes the structure of Langerhans islet.

Key words: Diabetes Mellitus, Sambiloto, Langerhans Islet, Alloxan, Mice.

PENDAHULUAN

Penyakit Diabetes Melitus (DM) adalah suatu penyakit kelainan metabolisme terutama metabolisme karbohidrat dan lemak. Penyakit ini disebabkan karena pankreas tidak menghasilkan insulin dalam jumlah yang cukup untuk menurunkan kadar glukosa dalam darah (Laksmitawati dan Arifiandi, 2008; Kardika dkk., 2014). Diabetes Melitus tipe I terjadi secara lambat dan membutuhkan waktu bertahun-tahun, biasanya terjadi sejak umur muda. Penyakit ini diperantarai oleh degenerasi sel beta (β) langerhans pankreas akibat pemberian senyawa toksin, diabetogenik (streptozotosin dan aloksan), atau secara genetik (*wolfram*

sindrome) yang mengakibatkan produksi insulin sangat rendah atau berhenti sama sekali (Lawrence, 1994).

Perubahan histopatologi pulau langerhans pada penderita diabetes telah dilaporkan sejumlah peneliti. Perubahan ini dapat terjadi baik secara kuantitatif (pengurangan jumlah atau ukuran) maupun secara kualitatif (terjadi nekrosis, degenerasi dan amyloidosis). Pada penderita DM tipe I kondisi sel-sel langerhans pankreas mengalami kerusakan (nekrosis dan vakuolisasi) apabila dibandingkan dengan yang normal (Nugroho, 2006).

Pengobatan tradisional menjadi salah satu alternatif dalam pengobatan penyakit Diabetes Melitus. Aplikasi pengobatan tradisional untuk terapi Diabetes Melitus hingga kini terus berkembang dan salah satu aplikasi pengobatan tradisional yaitu dengan terapi herbal (Putri dkk., 2014). Obat herbal adalah sediaan obat yang dibuat dari bahan tumbuhan, baik tumbuhan yang belum atau sudah dibudidayakan.

Herbal sambiloto (*Andrographis paniculata* Nees) adalah salah satu tanaman obat yang terdapat hampir diseluruh daerah Indonesia (Kloppenburger, 1998). Sambiloto (*Andrographis paniculata* Nees) merupakan obat tradisional yang diketahui memiliki efek menurunkan kadar glukosa darah yang bersifat antioksidan dan juga dikenal sebagai anti bakteri, anti inflamasi, reaksi imunitas, analgesik, anti piretik, menghilangkan panas dalam dan detoksikasi.

Menurut Laksmiawati dan Arifiandi (2008), ekstrak daun sambiloto (*Andrographis paniculata* Nees) dengan dosis 10 mg/kg BB dapat mencegah hiperglikemik. Yulinah dkk., (2001) melaporkan bahwa dosis 2,0 g/kg BB ekstrak etanol herbal sambiloto merupakan kadar optimal yang dapat menurunkan kadar glukosa tikus. Penelitian yang lain melaporkan bahwa rebusan herbal sambiloto menurunkan kadar glukosa darah pada tikus Diabetes Melitus tipe I yang diinduksi aloksan (Reyes dkk., 2006).

Variasi dosis ekstrak etanol daun sambiloto (*Andrographis paniculata* Nees) yang berbeda pada penanganan penyakit DM, dapat menyebabkan ketidakefektifan penyembuhan terhadap penderita DM. Oleh karena itu, penelitian ini bertujuan untuk mengetahui efek serta keefektifan variasi dosis pemberian ekstrak etanol daun sambiloto (*Andrographis paniculata* Nees) terhadap histopatologi pankreas mencit (*Mus musculus*) DM tipe I.

MATERI DAN METODE

Hewan model yang digunakan dalam penelitian ini adalah mencit (*Mus musculus*) jenis kelamin jantan, berumur \pm dua minggu berjumlah 12 ekor. Bahan uji yang digunakan adalah 2 kg daun sambiloto (*Andrographis paniculata* Nees) yang dibuat dalam bentuk ekstrak etanol dan bahan induksi untuk Diabetes Melitus tipe I adalah *Aloksan monohidrat* dosis 125 mg/kg BB.

Pembuatan Larutan Aloksan

Pembuatan larutan aloksan dilakukan dengan melarutkan aloksan ke dalam bahan pelarut *aqua bidestilata steril*.

Prosedur Ekstraksi

Tahap pertama, 2 kg daun sambiloto yang telah dibersihkan dari kotoran, dibilas dengan air mengalir sebanyak 3 kali, lalu dikeringkan dengan cara dianginkan selama satu malam. Tahap kedua, daun dikeringkan di dalam oven bersuhu 37°C. Daun yang telah kering, kemudian diblender hingga menjadi serbuk. Tahap ketiga, serbuk daun dimaserasi dengan larutan etanol 96% selama 4 hari. Hasil maserasi disaring, filtrat dipekatkan dengan *rotary evaporator* pada suhu maksimal 60°C. Tahap ke empat, ekstrak basah yang diperoleh dari proses ini ditimbang dan dimasukkan ke dalam botol kaca (Yulinah dkk., 2001).

Prosedur Perlakuan

Mencit (*Mus musculus*) sejumlah 12 ekor diperiksa kondisi fisik dan diadaptasikan selama 5 hari kemudian dibagi dalam 4 kelompok perlakuan dengan jumlah mencit tiap kelompok 3 ekor. Selama penelitian semua mencit diberi pakan dan minum secara *ad libitum*. Setiap kelompok diberi perlakuan sebagai berikut: Kelompok A (kontrol negatif) diberikan *aqua bidestilata steril* dengan dosis 10-20 ml/kg BB sedangkan Kelompok B (kontrol positif), Kelompok C dan Kelompok D diinduksi aloksan dosis 125 mg/kg BB secara IP. Aloksan diberikan selama 3 hari. Pada hari ke-10 perlakuan, hewan model diberi terapi ekstrak etanol daun sambiloto (*Andrographis paniculata* Nees) dengan dosis bertingkat pada Kelompok C dengan dosis 2,2 mg/kg BB secara PO dan Kelompok D dengan dosis 4,4 mg/kg BB secara PO. Ekstrak etanol daun sambiloto diberikan 2 kali sehari selama 14 hari yang setara dengan hari ke-24 perlakuan. Pada hari ke-25 perlakuan setiap mencit dieutanasi menggunakan *cloroform*, mencit dikropsi dan organ pankreas dikoleksi, dimasukkan ke dalam pot yang berisi *neutral buffer* formalin 10%.

Pembuatan Sediaan Histopatologi

Sampel jaringan yang dikoleksi kemudian difiksasi menggunakan formalin 10%. Tahap selanjutnya yaitu proses penarikan air dari jaringan (*dehidrasi*) dilakukan menggunakan alkohol konsentrasi rendah hingga konsentrasi tinggi yaitu 70%, 80%, 95% dan alkohol absolut dan dijernihkan dengan xilol (*clearing*) sebelum ditanam dalam parafin (*embedding*). Selanjutnya, Jaringan yang telah ditanam dalam blok parafin dipotong (*sectioning*) menggunakan mikrotom dengan ketebalan 5 µm. Potongan blok selanjutnya dipindahkan pada permukaan gelas objek yang telah diberi nomor registrasi blok kemudian preparat diinkubasi di atas *hot plate* dengan suhu 50⁰C (dibawah titik cair parafin) selama 15 menit (Ndaong, 2013).

Pewarnaan Hematoxiline Eosin (HE)

Metode pewarnaan *Hematoxilin-Eosin* dilakukan dengan beberapa tahap. Tahap deparafinisasi menggunakan xilol dengan cara dicelupkan pada larutan *xilol I*, *xilol II* dan *xilol III*, masing-masing selama 3 menit. Tahap rehidrasi menggunakan alkohol dengan konsentrasi bertingkat yaitu alkohol absolut, alkohol 95%, 80%, 70% masing-masing selama 2 menit. Sediaan lalu direndam dalam *Harri's Hematoxylin* selama 10 menit dan dibilas dengan air mengalir selama 10 menit. Perendaman dalam *eosin* selama 10 menit, selanjutnya didehidrasi dengan etanol bertingkat dari 70% hingga absolut kemudian *clearing* dengan *xylol I, II, III*. Setelah proses pewarnaan selesai, sediaan ditetesi perekat (*Canada balsam*) dan ditutup dengan gelas penutup lalu dikeringkan (Ndaong, 2013 dan Selan, 2013).

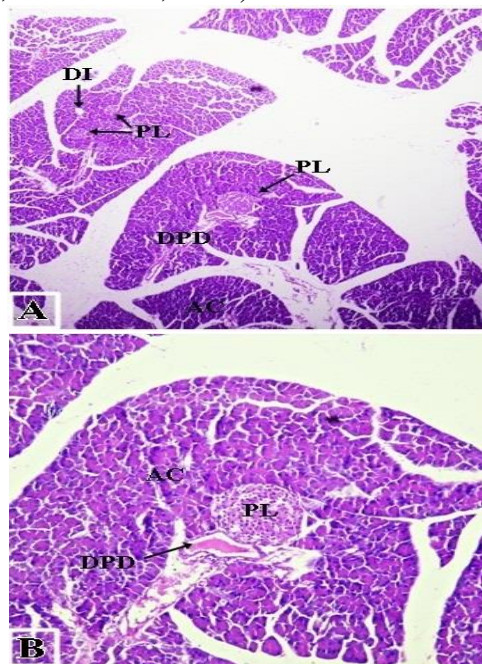
Analisis Hasil

Pembacaan dilakukan pada masing-masing preparat dengan mengamati perubahan sel-sel pada pulau langerhans pankreas. Pembacaan preparat menggunakan mikroskop cahaya (Olympus BX51) dengan 2 kali perbesaran yaitu perbesaran 10 x 10 dan 40 x 10. Hasil pembacaan dianalisis secara deskriptif dan disajikan dalam bentuk gambar.

HASIL DAN PEMBAHASAN

Histopatologi Pankreas Mencit (*Mus musculus*) Normal

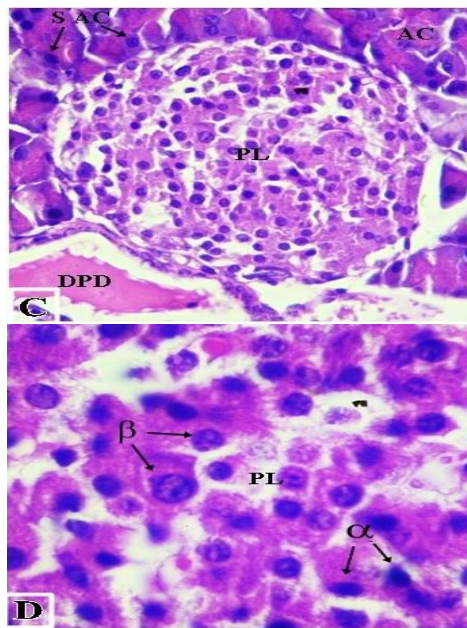
Berdasarkan hasil pengamatan pada histopatologi jaringan pankreas mencit (*Mus musculus*) dengan metode pewarnaan *Hematoxylen-Eosin*(HE), terlihat pulau langerhans tersebar diseluruh organ pankreas, berbentuk seperti pulau dan banyak dilalui oleh kapiler-kapiler darah, terlihat lebih pucat dibandingkan dengan sel-sel kelenjar asinar disekelilingnya sehingga pulau langerhans mudah dibedakan, sedangkan pada hewan penderita DM akan mengalami perubahan morfologi pada pulau langerhans, baik dalam jumlah maupun ukurannya (Guz dkk., 2001; Butler dkk., 2001).



Gambar 1. Pankreas mencit (*Mus musculus*) kontrol negatif (normal); A: Perbesaran 4x10: Pulau Langerhans (PL), Saluran pembuluh darah (DPD), Duktus Intralobular (DI) dan Asinar (AC); B: Perbesaran 10x10, Pulau Langerhans (PL), Asinar (AC) dan Saluran pembuluh darah (DPD).

Berdasarkan pengamatan gambaran histopatologi pankreas mencit (*Mus musculus*) pada kelompok kontrol negatif (Gambar 1), menggambarkan secara mikroskopik morfologi normal pankreas mencit (*Mus musculus*) yang terdiri dari duktus kelenjar, bagian eksokrin dan bagian endokrin (Gambar 1A dan 1B). Kelenjar eksokrin terdiri atas kumpulan sel-sel serous yang berbentuk piramid dengan sel-sel asinarnya (Gambar 2C).

Histopatologi pankreas mencit (Gambar 2C) dengan perbesaran 40x menunjukkan bagian sitoplasma dari sel-sel di pulau langerhans yang mengambil warna bersifat eosinofilik lemah dan lebih muda pada pewarnaan HE, sehingga sangat mudah untuk dibedakan dengan bagian eksokrin sel-sel asinar serta daerah pulau langerhans menunjukkan batas yang jelas, terisi penuh oleh sel-sel penghasil hormon yang padat dan kompak serta tidak terdapat sel-sel yang mengalami edema (pembengkakan), hal ini mengindikasikan bahwa pulau langerhans dalam keadaan normal atau tidak terjadi kerusakan.

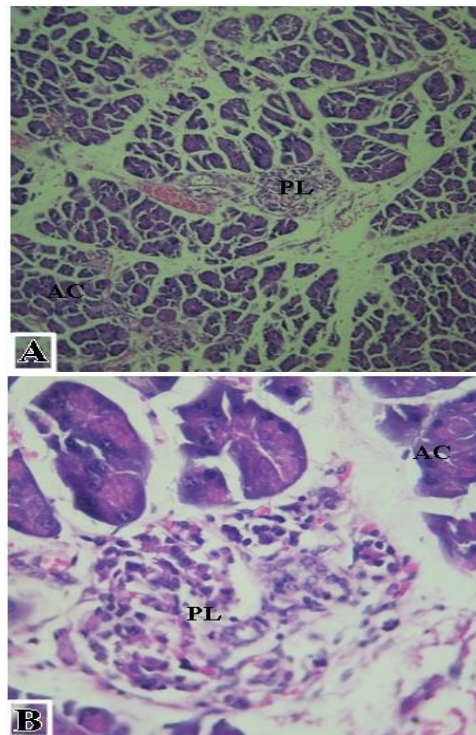


Gambar 2. Pankreas mencit (*Mus musculus*) kontrol negatif (normal); C: Perbesaran 40x10, Pulau Langerhans (PL), Saluran pembuluh darah (DPD), Asinar (AC) dan Sel-sel Asinar (S AC); D: Perbesaran 100x10, Pulau Langerhans (PL), Sel Beta (β), dan Sel Alfa (α).

Gambaran histopatologi pankreas mencit (Gambar 2D) menunjukkan sel-sel yang terdapat di dalam pulau langerhans yaitu sel alfa (α) dan sel beta (β). Sel beta mensekresi insulin 70% dari sel-sel endokrin pulau langerhans dan terletak ditengah pulau langerhans serta mempunyai inti besar dan bulat. Sel alfa mensekresi glukagon, sel ini merupakan 15% dari sel-sel endokrin pulau langerhans dan terletak sepanjang bagian perifer pulau langerhans serta mempunyai inti yang bentuknya tidak teratur dan granula sekretori yang mengandung glukagon (Kurt, 1994).

Histopatologi Pankreas Mencit (*Mus musculus*) Diabetik yang Diinduksi Aloksan

Hasil pengamatan pada gambaran histopatologi pankreas mencit (*Mus musculus*) kelompok kontrol positif (Gambar 3A) menunjukkan area pulau langerhans yang tidak berbatas jelas, tampak terlihat adanya ruang-ruang kosong serta adanya degenerasi dan nekrosis yang ditandai dengan piknosis pada inti sel. Kejadian nekrosis dan degenerasi pada pulau langerhans ditandai dengan adanya ruang-ruang kosong dibagian tengah pulau langerhans. Menurut Prameswari dan Widjanarko, (2014) ruang-ruang kosong pada pulau langerhans terjadi karena adanya nekrosis sel beta.



Gambar 3. Pankreas mencit (*Mus musculus*) kelompok kontrol positif; A : Perbesaran 10x10, Pulau Langerhans (PL) dan Asinar (AC); B: Perbesaran 40x10, Pulau Langerhans (PL) dan Asinar (AC).

Pada gambaran histopatologi pankreas dapat terlihat penurunan jumlah sel pulau langerhans dan pengecilan diameter pulau langerhans (Gambar 3B), hal tersebut sesuai dengan pernyataan Vessal dkk., (2001) bahwa sel beta merupakan 60% pembentuk pulau langerhans sehingga kerusakan sel beta pulau langerhans yang banyak akan mengecilkan diameter dari sel pulau langerhans. Selain itu, pada gambaran histopatologi pulau langerhans (Gambar 3B) menunjukkan adanya piknosis maupun kariolisis terhadap inti sel di area pulau langerhans dan terlihat pertautan sel asinar dengan pulau langerhans lepas. Kanter dkk., (2013) mengatakan bahwa sebagian dari inti sel piknosis yang mempunyai sitoplasma eosinofilik ditandai dengan warna gelap akibat dari terjadinya nekrosis sehingga terjadi pembekuan nekrosis.

Kerusakan sel-sel beta pankreas dapat disebabkan oleh banyak faktor. Faktor tersebut diantaranya faktor genetik, infeksi oleh kuman, faktor nutrisi, zat diabetogenik dan radikal bebas (stres oksidatif). Senyawa aloksan merupakan salah satu zat diabetogenik yang bersifat toksik, terutama terhadap sel beta pankreas dan apabila diberikan kepada hewan coba seperti mencit (*Mus musculus*) dapat menyebabkan hewan coba mencit menjadi diabetes.

Menurut Nugroho, (2012) mekanisme kerja aloksan dapat melalui dua proses, yaitu terbentuknya radikal bebas yang menyebabkan teroksidasinya LDL (*Low Density Lipoprotein*) yang merupakan alat angkut bagi kolesterol. *Low Density Lipoprotein* (LDL) ini merupakan suatu kolesterol yang kurang stabil dan rentan terhadap proses oksidasi. Mekanisme yang kedua yaitu, aloksan menyebabkan kerusakan permeabilitas membran sel sehingga terjadi kerusakan sel beta pankreas yang berfungsi menghasilkan insulin.

Pada kontrol positif dengan induksi aloksan secara intra peritoneal (IP) mampu merusak pulau langerhans, hal tersebut terlihat dari histopatologi dari pulau langerhans yang menunjukkan bahwa sebagian sel-sel atau hampir seluruhnya di dalam pulau langerhans

mengalami nekrosis, selain itu batas dari pulau langerhans yang tidak jelas lagi, warna tampak pucat atau keruh dan ukuran pulau langerhans yang mengecil (atrofi).

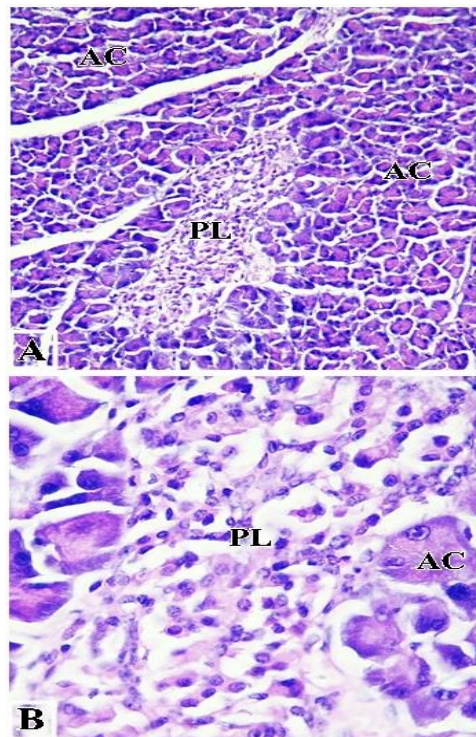
Pada pengamatan histopatologi pankreas mencit kontrol positif jika dibandingkan dengan kontrol negatif sangatlah berbeda, pada kontrol negatif tampak gambaran pulau langerhans sel beta dan sel alfa yang terlihat jelas, namun pada kontrol positif sangat sulit membedakan antara sel beta dengan sel alfa. Berdasarkan hal tersebut maka dapat diartikan bahwa terjadi kerusakan hampir setengah bagian pada pulau langerhans.

Beberapa peneliti telah melaporkan perubahan histopatologi sel beta pulau langerhans pada kondisi diabetes. Menurut Jorns dkk., (1997), efek senyawa aloksan terhadap sel beta menyebabkan nekrosis dan degenerasi bahkan dilaporkan 40-50% sel beta mengalami nekrosis. Demikian juga hasil penelitian Boudreau dkk., (2006) yang menunjukkan bahwa inti sel beta mengalami kariolisis, komponen sitoplasma mengalami disintegrasi, batas-batas sel tidak jelas dan terdapat masa debris yang mengandung fragmen-fragmen inti serta nekrosis.

Histopatologi Pankreas Mencit (*Mus musculus*) Diabetik yang Diberikan Terapi Ekstrak Etanol Daun Sambiloto (*Andrographis paniculata* Nees) Dosis 2,2 mg/kg BB.

Pengamatan pada gambaran histopatologi pulau langerhans mencit (*Mus musculus*) yang diinduksi aloksan dengan dosis 125 mg/kg BB secara IP yang diberikan selama 3 hari, dilanjutkan dengan terapi menggunakan ekstrak etanol daun sambiloto (*Andrographis paniculata* Nees) dengan dosis 2,2 mg/kg BB secara PO, menunjukkan hasil bahwa nampak terlihat ada perbaikan sel. Jika dibandingkan dengan kelompok kontrol negatif (normal), area pulau langerhans mencit pada kelompok perlakuan dengan dosis sambiloto 2,2 mg/kg BB tampak lebih kecil ukurannya dan sel beta tidak terlihat jelas (Gambar 4) seperti pada kelompok kontrol negatif (normal).

Kerusakan sel beta pulau langerhans merupakan kelainan sekunder yang terjadi kemudian setelah progresivitas penyakit dimana sel beta pulau Langerhans tak mampu lagi meningkatkan sekresi insulin (Haffner dkk., 1999). Senyawa flavonoid dalam usaha penyembuhan diabetes meningkatkan pengeluaran insulin yang dihasilkan oleh sel beta pulau langerhans pankreas dengan cara merubah metabolisme Ca^{2+} (Hii dan Howell, 1985) dan meregenerasi pulau langerhans pankreas terutama sel beta (Nuraliev dan Avezov, 1992).



Gambar 4. Pankreas mencit (*Mus musculus*) kelompok perlakuan terapi ekstrak etanol daun sambiloto (*Andrographis paniculata* Nees) dosis 2,2 mg/kg BB; A: Perbesaran 10x10, Pulau Langerhans (PL) dan Asinar (AC); B: Perbesaran 40x10, Pulau Langerhans (PL) dan Asinar (AC)

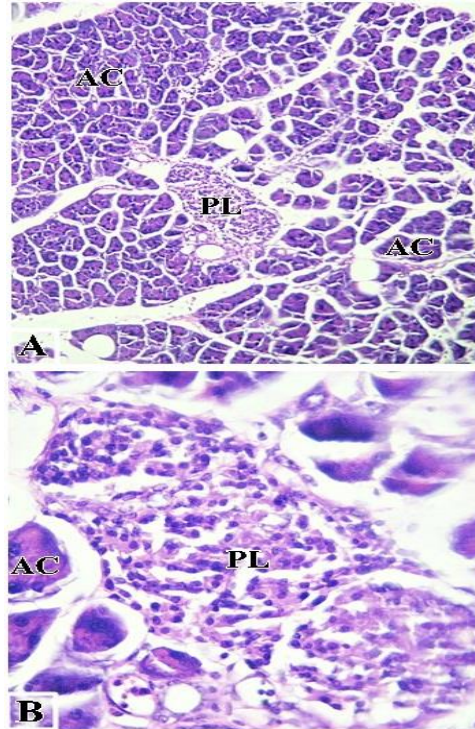
Pada pengamatan histopatologi pankreas mencit kelompok perlakuan terapi ekstrak etanol daun sambiloto (*Andrographis paniculata* Nees) dosis 2,2 mg/kg BB, tampak pulau langerhans mengalami regenerasi sel dengan adanya penambahan kembali ukuran pulau langerhans, batas dari pulau langerhans berbeda dengan kelompok kontrol negatif (normal) dan berbeda nyata dengan kelompok kontrol positif. Kondisi pulau langerhans mulai nampak terisi dengan sel-sel walaupun belum terisi penuh seperti pada kelompok kontrol negatif. Selain itu, sel alfa dan sel beta pada kelompok perlakuan dengan dosis sambiloto 2,2 mg/kg BB bisa dibedakan namun tidak sejelas pada kelompok negatif (normal).

Histopatologi Pankreas Mencit (*Mus musculus*) Diabetik yang Diberikan Terapi Ekstrak Etanol Daun Sambiloto (*Andrographis paniculata* Nees) Dosis 4,4 mg/kg BB.

Pada kelompok perlakuan terapi ekstrak etanol daun sambiloto (*Andrographis paniculata* Nees) dosis 4,4 mg/kg BB menunjukkan gambaran histopatologi yang berbeda dengan kelompok positif diabetes maupun kelompok perlakuan terapi ekstrak etanol daun sambiloto dosis 2,2 mg/kg BB (Gambar 5). Berdasarkan gambaran histopatologi pulau langerhans mencit (*Mus musculus*) terlihat ada perbaikan pada pulau langerhans dan sel-sel di dalam pulau langerhans.

Jika dibandingkan dengan mencit kelompok kontrol positif, pulau langerhans tampak tidak terlihat kosong namun nampak terisi penuh dengan sel-sel karena adanya regenerasi dari sel-sel beta di dalam pulau langerhans, adanya pembesaran atau perluasan dari area pulau langerhans walaupun tidak sebaik pada mencit kelompok kontrol negatif (normal). Namun, jika dibandingkan dengan kelompok perlakuan terapi ekstrak etanol daun sambiloto (*Andrographis paniculata* Nees) dosis 2,2 mg/kg BB, kelompok perlakuan dengan terapi ekstrak etanol daun sambiloto (*Andrographis paniculata* Nees) dosis 4,4 mg/kg BB

menunjukkan perbaikan yang lebih baik pada pulau langerhans beserta sel-sel yang ada di dalam pulau langerhans. Selain itu pada gambaran histopatologi pankreas mencit kelompok perlakuan terapi ekstrak etanol daun sambiloto dosis 4,4 mg/kg BB dapat terlihat batas dari daerah pulau langerhans yang mulai jelas, adanya pertautan antara pulau langerhans dengan asinar dan bertambahnya jumlah sel di dalam pulau langerhans jika dibandingkan dengan kelompok perlakuan dosis 2,2 mg/kg BB. Hal ini diduga dipengaruhi oleh meningkatnya jumlah senyawa aktif seiring dengan meningkatnya dosis.



Gambar 5. Pankreas mencit (*Mus musculus*) kelompok perlakuan terapi ekstrak etanol daun sambiloto (*Andrographis paniculata* Nees) dosis 4,4 mg/kg BB; A: Perbesaran 10x10, Pulau Langerhans (PL) dan Asinar (AC); B: Perbesaran 40x10, Pulau Langerhans (PL) dan Asinar (AC).

Peningkatan dosis mengakibatkan peningkatan jumlah senyawa aktif yang terkandung dalam ekstrak etanol daun sambiloto (*Andrographis paniculata* Nees). Perbaikan pada kelompok perlakuan terapi ekstrak etanol daun sambiloto (*Andrographis paniculata* Nees) diduga karena adanya senyawa aktif seperti *lakton* dan *flavonoid*. Berdasarkan Prameswari dan Widjanarko, (2014) senyawa tersebut dapat bertindak sebagai antioksidan. Antioksidan terlibat dalam proses perbaikan sel yang rusak. Kerusakan sel yang diakibatkan oleh adanya radikal bebas dapat diatasi dengan adanya antioksidan yang berfungsi sebagai agen yang menurunkan oksidator sebelum merusak sel sehingga kerusakan sel dapat dikurangi. Selain itu *flavonoid* diketahui mampu berperan menangkap radikal bebas atau berfungsi sebagai antioksidan alami. Aktivitas antioksidan tersebut memungkinkan *flavonoid* untuk menangkap atau menetralkan radikal bebas (seperti ROS atau RNS) sehingga dapat memperbaiki keadaan jaringan yang rusak dengan kata lain proses inflamasi dapat terhambat. *Flavonoid* dilaporkan memiliki aktivitas antidiabetes yang mampu meregenerasi sel pada pulau langerhans.

Pemberian ekstrak etanol daun sambiloto (*Andrographis paniculata* Nees) untuk memperbaiki struktur dari pulau langerhans pada kelompok mencit yang dikondisikan diabetes melitus mampu untuk meregenerasi sel-sel pulau langerhans menuju ke keadaan yang normal atau kearah kesembuhan dari penyakit diabetes melitus dan dari hasil

pengamatan histopatologi dapat dikatakan bahwa pemberian ekstrak etanol daun sambiloto (*Andrographis paniculata* Nees) dosis 2,2 mg/kg BB mampu meregenerasi struktur dari pankreas sedangkan dengan terapi dosis 4,4 mg/kg BB mampu memperbaiki pulau langerhans lebih baik yaitu meregenerasi sel-sel didalam pulau langerhans serta meningkatkan pertambahan jumlah sel di dalam pulau langerhans.

SIMPULAN

Terapi ekstrak etanol daun sambiloto (*Andrographis paniculata* Nees) dapat memberikan efek terhadap perbaikan struktur histopatologi pulau langerhans pankreas mencit (*Mus musculus*) yang diinduksi aloksan. Hal ini terlihat dengan adanya perubahan pada pulau langerhans berupa peningkatan jumlah sel didalam pulau langerhans, pembesaran atau perluasan dari daerah pulau langerhans, batas dari pulau langerhans yang mulai terlihat jelas serta pertautan pulau langerhans dengan asinar yang semakin jelas. Pada dosis 2,2 mg/kg BB dan 4,4 mg/kg BB ekstrak etanol daun sambiloto (*Andrographis paniculata* Nees), merupakan dosis terapi yang efektif untuk memperbaiki struktur pulau langerhans mencit (*Mus musculus*) yang dikondisikan diabetes. Namun terdapat perbedaan yang nyata antara kedua dosis tersebut dalam memperbaiki struktur histopatologi pankreas mencit, sehingga dianjurkan menggunakan dosis terapi 4,4 mg/kg BB karena memberikan hasil perubahan yang lebih baik pada struktur dan jumlah sel pada pulau langerhans.

DAFTAR PUSTAKA

- Badole, S.L., Patel, N.M., Thakurdesai, P.A. dan Bodhankar, S.L. 2007, Interaction of Aqueous Extract of *Pleurotus pulmonarius* (Fr.) Quel-Champ with Glyburide in Alloxan Induced Diabetic Mice, *eCAM*: 1-6.
- Boudreau, M.D., Taylor, H.W., Baker, D.G. dan Means, J.C. 2006, Dietary exposure to 2-aminoanthracene induces morphological and immunocytochemical changes in pancreatic tissues of Fisher-344 rats, *Toxicol, Sci*, 93: 50-61
- Butler, A. E., Janson, J., Bonner-Weir, S., Ritzel, R., Rizza, R. A. dan Butler, P.C. 2001, *Cell Deficit and Increased Cell Apoptosis in Humans with Type 2 Diabetes*, *Diabetes*, 32: 102-110.
- Departemen Kesehatan Republik Indonesia, 1989, *Badan Penelitian dan Pengembangan Kesehatan*, Daftar Tanaman Obat, Hal 26, Jakarta.
- Guz, Y., Nasir, I. dan Teitelman, G. 2001, Regeneration of pancreatic-cell from intra islet precursor cells in an experimental model of diabetes, *Endocrin*, 142:4956-4968.
- Haffner, S.M., Valdez, R.A., Hazuda, H.P., Mitchell, B.D., Morales, P.A. dan Stern, M.P. 1999, Prospective analysis of the insulin resistance syndrome, *Diabetes*, 41: 715-22.
- Hii, C.S. dan Howell, S.L. 1985, Effects On Flavonoids On Insulin Secretin and 4sca²⁺ Handling In Rat Islet Of Langerhans, *J. Endocrinol*, 107: 18.
- Jorns, A., Munday, R., Tiegeand, M. dan Lenzen, S. 1997, Comparative toxicity of alloxan, N-alkylalloxans and ninhydrin to isolated pancreatic islet in vitro, *J. Endocrinol*, 155: 283-293.
- Jucket, G. 2004, Herbal Medicine, In: Craig C.R., Stitzel R.E. editors. *Modern Pharmacology With Clinical Applications*. Edisi 6. Philadelphia: Lippincott Williams & Wilkins. p. 785
- Kanter, M., Meral, I., Yener, Z., Ozbek, H., dan Demir, H. 2003, Partial Regeneration/Proliferation of B-cells in Islets of Langerhans by *Nigella sativa* l in Streptozotocin-Induced Diabetic Rats, *Tohoku J. Exp. Med*, Turkey.

- Kardika, I.B.W., Herawati, S. dan Yasa, I.W.P.S. 2014, Preanalitik dan Interpretasi Glukosa Darah Untuk Diagnosis Diabetes Melitus, Bagian Patologi Klinik Fakultas Kedokteran Universitas Udayana
- Kloppenborg, J. 1998, Petunjuk Lengkap Mengenai Tanaman-Tanaman di Indonesia dan Khasiatnya Sebagai Obat-obatan Tradisional (Terjemahan), Halaman 144, CDRS Bethesda dan Andi Offset. Yogyakarta
- Kurt, E. Jhonson. 1994, *Histologi dan Biologi Sel*, Jakarta. Binarupa Aksara
- Laksmiawati, D.R. dan Arifiandi, Y. 2008, Efek Hipoglikemi dan Proteksi Fungsi Pankreas Ekstrak Etanol Daun Sambiloto (*Andrographis paniculata* [Burm.f.] Nees) Pada Mencit (*Mus musculus*) Terinduksi Aloksan, *Proseeding Kongres Ilmiah ISFI XVI*.
- Lawrence, J.C. 1994, Insulin dan Oral Hypoglycemic Agents, In Brody, T.M., Larner, J., Minneman, K.P., dan Neu, H.C. *Human Pharmacology*, edisi 2, 523-539. Mosby, London
- Ndaong, N.A. 2013, Efek Pemaparan Deltamethrin Pada Broiler Terhadap Aktivitas Enzim Alanine Amino Transferase, Asparat Aminotransferase, Gambaran Histopatologi Hepar Dan Feed Conversion Ratio, *Tesis*. Fakultas Kedokteran Hewan. Universitas Gadjah Madah.
- Nugroho, A.E. 2006, Animal models of diabetes mellitus: Pathology and mechanism of some diabetogenics, *Biodiversitas*. Volume 7: 378-382.
- Nugroho, A.E. 2012, *Review Hewan Percobaan Diabetes Mellitus: Patologi Dan Mekanisme Aksi Diabetogenik*, Fakultas Farmasi, Universitas Gadjah Mada
- Nuraliev, I.N. dan Avezov. 1992, The Efficacy of quarcetin in alloxan diabetes, *Eksp. Klin. Farmakol*, 55 : 42-4.
- Prameswari, O.M. dan Widjanarko, S.B. 2014, Uji Efek Ekstrak Air Daun Pandan Wangi Terhadap Penurunan Kadar Glukosa Darah dan Histopatologi Tikus Diabetes Mellitus, *Jurnal Pangan dan Agroindustri*, Vol.2: 16-27
- Putri, D.K.S.C., Hermanto, B. dan Wardani, T. 2014, Effect of Infusum Salam Leaves (*Eugenia polyantha*) on Blood Glucose Level on The Rat (*Rattus norvegicus*) in Alloxan Induced, *Veterinaria Medika*. Vol 7.
- Reyes, B.A., Bautistas, N.D., Tanquilit, N.C., Anunciado, R.V., Leung, A.B., Sanchez, G.C., Magtoto, R.L., Castronuevo, P., Tsukamura, H. dan Maeda, K.I. 2006, Anti-diabetic potentials of *Momordica charantia* and *Andrographis paniculata* and their effects on estrous cyclicity of alloxan-induced diabetic rats, *J. Ethnopharmacol*. 105:196-200
- Robertson, R.P., Harmon, J., Tran, P.O., Tanakaand, Y. dan Takahashi, H. 2003, Glucose toxicity in beta-cells: type 2 diabetes, good radicals gone bad, and the glutathione connection, *Diabetes*, 52: 581-587.
- Selan, Y.N. 2013, Morfologi Dan Momfometri Saluran Pencernaan Kalong Kapauk (*Pteropus vampyrus*) Beserta Distribusi Sarafnya. *Tesis*. Fakultas Kedokteran Hewan. Universitas Gadjah Madah
- Subramanian, R., Asmawi, M.Z. dan Sadikun, A. 2008, In Vitro Alpha-Glucosidase And Alphaamylase Enzyme Inhibitory Effects Of *Andrographis Paniculata* Extract And *Andrographolide*, *Acta, J. Biochem*. Pol. 55:391-398.
- Sukandar, E.Y., Andrajati, R., Sigit, J.I., Adnyana, I.K., Setiadi, A.A.P. dan Kusnandar, 2008, *ISO Farmakoterapi*. PT.ISFI Penerbitan. Jakarta.
- Suryani, N., Endang. T dan Aulanni'am. 2013, Pengaruh Ekstrak Metanol Biji Mahoni Terhadap Peningkatan Kadar Insulin, Penurunan Ekspresi TNF-a dan Perbaikan Jaringan Pankreas Tikus Diabetes, *Jurnal Kedokteran Brawijaya*, Vol. 27.
- Szkudelski, T. 2001, The mechanism of alloxan and streptozotocin action in β cells of the rat pancreas, *Physiology Research*, 50:537-546.

- Vessal, M., Fatemeh, Z. dan Mohammad, V. 2001, Effects of Teucrium Polium On Oral Glucose Tolerance Test, Regeneration of Pancreatic Islets And Activity Of Hepatic Glukosinase in Diabetic Rats, *Arch Iranian Med*; 4: 188 – 92
- Yulinah, E., Sukrasno, Fitri, M.A. 2001, Aktivitas Antidiabetika Ekstrak Etanol Herba Sambiloto (*Andrographis paniculata* Nees (Acanthaceae)), *JMS ITB Vol. 6*