

## **Studi Anatomi Intestinum Krasum pada Kalong Kapauk (*Pteropus vampyrus*)**

*(Anatomy Studies of Intestinal Krasum on Kapauk Bats (*Pteropus vampyrus*)*

**Yulfia Nelymalik Selan<sup>1</sup>, Dwi Liliek Kusindarta<sup>2</sup>, Tri Wahyu Pangestiniingsih<sup>2</sup>**

<sup>1</sup>Laboratorium Anatomi Fakultas Kedokteran Hewan Universitas Nusa Cendana Kupang

Email: [yulfia.nelly@gmail.com](mailto:yulfia.nelly@gmail.com)

<sup>2</sup>Laboratorium Anatomi Fakultas Kedokteran Hewan Universitas Gadjah Mada Yogyakarta

### **ABSTRACT**

*Pteropus vampyrus* is one of the animal species that plays an important role in the ecosystem by spreading the seeds of the edible fruits. Feed variations on each animal greatly affect the digestive tract. This study was aimed to determine the anatomical structure of the large intestine. Five adult large flying foxes weighing 500-800 g were used as the sample in this study. Large intestines were embedded in paraffin and stained with H & E method. H & E staining resulted in the presence of intestinal villi on colon and rectum.

Key word: Intestinal Krasum, *Pteropus vampyrus*.

### **PENDAHULUAN**

*Pteropus vampyrus* merupakan salah satu satwa yang berperan penting dalam ekosistem yaitu menyebarkan benih dari buah yang dimakan. Satwa ini merupakan mamalia terbang yang hidup pada malam hari (*nocturnal*), bersarang pada pohon-pohon yang tinggi, besar namun tidak berdaun rimbun dan hidup berkelompok (Corbet dan Hill, 1992, Kunz dan Fenton 2003, Altringham 1996). Taksonomi *Pteropus vampyrus* adalah kingdom Animalia, filum Chordata, subfilum Vertebrata, kelas Mamalia, ordo Chiroptera, Subordo Megachiroptera, famili Pteropodidae, genus *Pteropus*, spesies *Pteropus vampyrus* (Linnaeus 1758 dalam Simmons 2005, Nowak 1995). Variasi pakan pada tiap hewan

sangat mempengaruhi struktur saluran pencernaannya.

Saluran pencernaan terdiri dari mulut, faring, esofagus, ventrikulus, intestinum tenue, intestinum krasum, dan anus. Fungsi saluran pencernaan merupakan tempat masuknya pakan, menggiling, mencerna, dan menyerap nutrisi serta mengeluarkan sisa buangnya berbentuk padat. Intestinum krasum terdiri atas sekum, kolon dan rektum. Sekum merupakan suatu kantung buntu, sangat kecil atau bahkan rudimenter pada hewan yang pakannya tinggi protein (karnivora, insektivora), dan cukup besar pada hewan yang pakannya serat kasar (herbivora) seperti kuda dan kelinci (Esther dan Edward 2008 yang disitasi oleh Ali *et al.* 2008, Dellmann dan Brown 1992). Histologi intestinum krasum terdiri dari

tunika mukosa, submukosa, muskularis dan serosa (Banks 1993, Suwiti *et al.* 2010). Kelelawar pemakan serangga (*insectivore*) seperti *Myotis frater kaguae* tidak memiliki sekum (Ishikawa *et al.* 1985) demikian juga pada burung pemakan buah (*frugivore*) seperti *Bombycilla cedrorum*, sekum tidak berkembang bahkan mengalami rudimenter (Levey dan Duke 1992).

Penelitian ini bertujuan untuk mengetahui struktur anatomi pada intestinum krasum. Hasil penelitian ini dapat digunakan sebagai studi awal untuk melihat melihat lebih jelas saraf maupun karbohidrat yang berperan dalam intestinum krasum *Pteropus vampyrus*

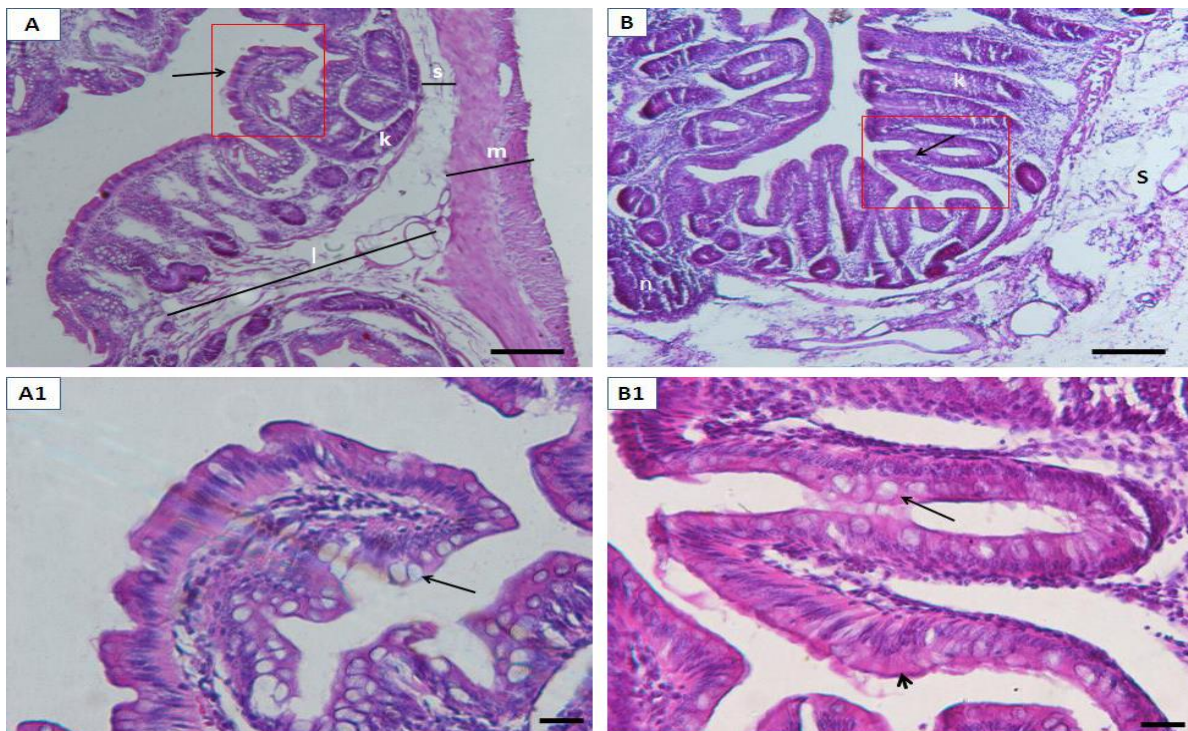
### MATERI DAN METODE

Penelitian ini menggunakan 5 ekor kalong (*Pteropus vampyrus*) dewasa. Hewan dianastesi kemudian diperfusi dengan NaCl fisiologi 0,9 %. Sampel intestinum krasum difiksasi dalam larutan

formalin buffer 10 %. Sampel dipotong secara transversal dan dimasukan dalam tissue casset, dilanjutkan proses dehidrasi dalam larutan etanol bertingkat, dijemihkan dalam xilol dan diblok dalam paraffin. Blok paraffin disayat dengan ketebalan 12 µm dan diwarnai dengan *Hematoxilin-Eosin* (HE), pewarnaan HE sesuai Luna (1968). Hasil pewarnaan jaringan diamati dibawah mikroskop cahaya yang dilengkapi dengan kamera digital, data dianalisis secara deskriptif dalam bentuk gambar.

### HASIL DAN PEMBAHASAN

Secara makroskopik, intestinum krasum *Pteropus vampyrus* terdiri dari kolon dan rektum tanpa memiliki sekum. Hal ini berbeda dengan mamalia lainya seperti ruminansia, kuda, anjing dan kucing yang memiliki tiga area pada intestinum krasum yaitu sekum, kolon dan rektum (Sisson dan Grossman 1953).



Gambar 1. Pewarnaan HE. A: kolon depan yang memiliki vili intestinal (panah), kripte lieberkhun (k), dan tunika submukosa (s), tunika muskularis (m), plika longitudinal (l); A1: insert vili intestinal pada kolon, sel piala (panah) banyak; B: rektum, nodulus limfatikus (n), kripte lieberkhun (k) lebih panjang dan mencapai lumen, tunika submukosa (s) terdapat jaringan ikat longgar, terdapat vili intestinal (panah); B1: sel piala (panah) yang berlimpah terdapat diantara epitel kolumner simplek (kepala panah). *Scale bar* : 20 $\mu$ m.

Sekum merupakan tempat fermentasi oleh mikroba, pada kuda, kelinci dan herbivora lain yang memiliki sekum lebih berkembang dibanding pada anjing dan kucing (Esther dan Edward 2008 yang disitasi oleh Ali *et al.* 2008, Dellmann dan Brown 1992). Pada insektivora (burung wallet Linci) dan frugivora seperti *Bombycilla cedrorum*, sekum tidak berkembang bahkan rudimenter (Levey dan Duke 1992, Evalina 2007). *Pteropus vampyrus* termasuk frugivora yang mirip dengan *Bombycilla cedrorum*, sekum tidak berkembang atau rudimenter.

Histologi intestinum krasum (kolon dan rektum) tersusun atas tunika mukosa, tunika submukosa, tunika muskularis dan tunika serosa. Tunika mukosa terdiri atas lamina epitel kolumnar simplek dan disisipi oleh banyak sel piala, lamina propria dan lamina muskularis. Kelenjar intestinal (*crypt lieberkuhn*) lebih panjang, terdapat vili intestinal (Gambar 1).

Berbeda dengan mamalia umumnya yaitu tidak terdapat vili pada intestinum krasum sehingga epitelnya tampak lebih rata (Dellmann dan Brown 1992), diduga sebagai adaptasi proses pencernaan pada intestinum krasum karena tidak memiliki sekum sebagai tempat fermentasi oleh mikroba maupun sebagai tempat penyerapan air.

Tunika submukosa tersusun oleh sel dan jaringan ikat longgar, hal ini sesuai

dengan tunika submukosa pada sapi Bali yang terdiri dari jaringan ikat longgar (Suwiti *et al.* 2010). Tunika muskularis terdiri dari otot sirkular dan otot longitudinal, lapisan terluar adalah tunika serosa.

## KESIMPULAN

Intestinum krasum hanya terdiri dari kolon dan rektum. Histologinya, tersusun atas tunika mukosa, submukosa, muskularis dan serosa. Kolon dan rektum memiliki vili intestinal, kripte lieberkhun lebih panjang, plika longitudinal sangat berkembang dan sel piala yang berlimpah.

## UCAPAN TERIMA KASIH

Penelitian ini dapat terlaksana atas bantuan dana dari Rektor Universitas Nusa Cendana.

## DAFTAR PUSTAKA

Ali MN, Byanet O, Salami SO, Imam J, Maidawa SM, Umosen AD, Alphonsus C and Nzalak JO. 2008. Gross anatomical aspects of the gastrointestinal tract of the wild African giant pouched rat (*Cricetomys gambianus*). *Scientific Research Essays* 3: 518-520.

- Altringham JD. 1996. *Bats. Biology and Behavior*. New York: Oxford University press.
- Banks WJ. 1993 *Digestive System I- Alimentary Canal: Applied Veterinary Histology*. Edisi ke 3. Missouri: Mosby Year Book.
- Corbet GB and Hill JE. 1992. *The Mammals of the Indomalayan Region: a systematic review*. London.
- Dellmann HD, Brown EM. 1992. *Buku Teks Histologi Veteriner I*. Penerjemah Hartono. Ed ke-3. Jakarta: Universitas Indonesia.
- Evalina. 2007. Kajian Morfologi Saluran Pencernaan Burung Walet Linchi (*Collocalia linchi*). [skripsi]. Bogor: Fakultas Kedokteran Hewan, Institut Pertanian Bogor.
- Ishikawa K, Matoba M, Tanaka H, and Ono K. 1985. Anatomical Study of the Intestine of the Insect-feeder Bat, *Myotis frater kaguae*. *Journal Anatomy* 142: 141-150.
- Kunz TH and Fenton MB. 2003. *Bat Ecology*. Chicago: University of Chicago Press. Pp 779.
- Levey D and Duke EG. 1992. How do Frugivores Process Fruit? Gastrointestinal Transit and Glucose Absorption in Cedar Waxwings (*Bombycilla cedrorum*). *The American Ornithologists Union* 109: 722-730.
- Luna LG. 1968. *Manual Histologic Staining Methods of Pathology*. Edisi ke 3. New York: The Mc Graw-Hill. Pp 125.
- Nowak RM. 1995. *Walker's Bat of the World*. Baltimore: John Hopkins University Press.
- Sisson S and Grossman JD. 1953. *The Anatomy of the Domestic Animal*. Ed. ke-4. Philadelphia: W. B. Saunders Company.
- Simmons NB. 2005. *Order Chiroptera*. Dalam: *Mammals Species of the World: Taxonomic and Geographic Reference*. Wilson, D. E dan Reeder, D. M. Edisi ke tiga. Baltimore: Jhon Hopkins University press. Pp 312- 329.
- Suwiti NK, Setiasih NLE, Suastika IP, Piraksa IW, and Susari NNW. 2010. Studi Histologi Usus Besar Sapi Bali. *Buletin Veteriner Udayana* 2: 101- 107.