

## Spinal Structure of Mice Fetus (*Mus musculus* L.) Treated by *Acanthus ilicifolius* L. Leaves Extract

Tunggal Van Roy, Nuning Nurcahyani, Sutyarso, Hendri Busman

Jurusan Biologi FMIPA Universitas Lampung  
Jl. Soemantri Brojonegoro, Gedung Meneng, Bandar Lampung, 35145, Lampung, Indonesia  
Email : [vanroytunggal@gmail.com](mailto:vanroytunggal@gmail.com)

### ABSTRACT

Jeruju had various chemical components. This study was conducted on the teratogenic test of jeruju leaf extract to determine abnormalities in fetal mice (*Mus musculus* L.). This study used a completely randomized design (CRD) method with 20 pregnant female mice divided into 4 groups: 1 group as a control and 3 groups treated with a dose of 3.75 mg/30grBB, 7.5 mg/30grBB, 15 mg/grBB, each with jeruju leaf extract consists of 5 repetitions. The results showed that the doses of 7.5 mg/30grBB and 15 mg/grBB significantly decreased fetal weight and length when compared with controls. This is suspected because there is an active substance in the jeruju leaf extract which is cytotoxic. Anatomically the administration of jeruju leaf extract does not cause abnormalities in the structure of the fetal spine of mice. This is due to the growing fetus taking priority from the many types of nutrients in the mother fluid so that the fetal bone can continue to grow and develop.

Keywords: leaves, mice, spinal, alizarin red

### PENDAHULUAN

Masyarakat Indonesia sudah menggunakan sumber bahan obat dari alam sebagai obat tradisional secara turun-temurun. Hingga saat ini pemakaian obat tradisional berkembang dengan baik sebagai salah satu alternatif untuk menanggulangi masalah kesehatan. Tanaman obat akan memberikan hasil optimal bila dikonsumsi secukupnya untuk tujuan pengobatan (Agusta, 2011). Jeruju merupakan tumbuhan akuatik yang biasa dimanfaatkan masyarakat di daerah pantai sebagai obat tradisional. Untuk saat ini tumbuhan akuatik sangat digemari masyarakat sebagai tanaman hias taman, karena keindahan bentuk dan warna, baik pada daun maupun bunga (Hidayat, *et al.* 2004). Tanaman ini dimanfaatkan di banyak negara sebagai obat tradisional karena memiliki khasiat sebagai anti radang dan juga dapat digunakan sebagai obat kanker, obat penyakit hepatitis, obat bisul dan juga obat penyakit cacangan. Kandungan senyawa kimia dalam *Acanthus ilicifolius* berfungsi sebagai neuralgia, analgesik, antiinflamasi, antioksidan, antifertilitas, hepatoprotektif,

antitumor, antileukimia, antikanker, antimikroba, antivirus dan antijamur, serta dapat digunakan sebagai insektisida alami. Kandungan senyawa kimia lain yang dimiliki tanaman jeruju antara lain feniletanoid glikosida : ilisifoliosida A dan ilisifoliosida B7; alkaloid: akantisifolin: steroid: stigmasterol, flavonoid. Mengingat banyaknya manfaat jeruju dan banyaknya kandungan kimia yang terdapat pada tanaman jeruju sedangkan tingkat keamanan pemakaiannya belum diketahui dengan jelas, maka perlu dilakukan penelitian tentang jeruju, khususnya pada ibu hamil yang mengkonsumsi jeruju sebagai obat. Pada penelitian ini yang diamati adalah tentang efek samping ekstrak daun jeruju terhadap struktur tulang belakang pada fetus mencit.

### METODE PENELITIAN

#### Persiapan Kandang dan Hewan Uji Kandang Mencit Beserta Penutupnya

Sebanyak 20 unit dibersihkan dengan alkohol dan diberi alas berupa sekam padi. 20 ekor mencit jantan dan 20 ekor mencit betina disiapkan dalam kondisi yang fertil, berumur 10 minggu, dan berat

sekitar 40 gram. Mencit kemudian diaklimatisasi selama 1 minggu dengan diberi pakan berupa pelet dan air minum setiap harinya. Aklimatisasi ini bertujuan agar mencit melakukan penyesuaian kondisi dengan lingkungan sekitar.

### Persiapan dan Pembuatan Ekstrak Daun Jeruju

Pada penelitian ini untuk mendapatkan ekstrak daun jeruju digunakan metode evaporasi. Daun jeruju dibersihkan, dicuci, dan dijemur hingga kering. Setelah kering, daun jeruju kemudian digiling hingga menjadi serbuk. Kemudian dilakukan maserasi dengan cara merendam 500 gram serbuk daun jeruju dalam 2 liter larutan etanol selama 24 jam. Kemudian disaring menggunakan kertas saring. Cairan hasil saringan tersebut kemudian dipisahkan dengan cara evaporasi menggunakan alat *rotary evaporator* selama 4 jam dengan suhu 50°C dan tekanan 120 atm. Setelah itu didapatkan ekstrak daun jeruju sebanyak  $\pm 200$ ml.

### Proses Kopulasi Mencit

Satu ekor mencit betina disatukan secara alami dengan satu ekor mencit jantan ke dalam satu kandang dan diberi pakan berupa pelet dan air minum. Proses persetubuhan mencit jantan dan betina untuk tujuan fertilisasi atau disebut dengan kopulasi mencit ini terjadi pada sore menjelang petang. Hal ini disebabkan proses kopulasi mencit terjadi pada fase estrus, dimana fase estrus dimulai antara pukul 16.00-22.00 WIB (Mangkoewidjojo, dan Smith, 1988).

### Pembuktian Kopulasi Mencit

Pada keesokan pagi setelah mencit betina dan jantan disatukan, dilakukan pengamatan di daerah vagina pada mencit betina. Sumbat vagina (*copulatory plug* atau *vagina plug*) yaitu sumbat kekuningan pada vagina yang merupakan campuran sekret betina dengan ejakulat jantan yang mengeras. Apabila ditemukan sumbat vagina, maka mencit dinyatakan telah melakukan kopulasi dan dihitung sebagai kehamilan hari ke-0 (Silvia, 2011).

### Pemberian Ekstrak Daun Jeruju

Dilakukan dengan cara dicekok (secara oral) menggunakan spuit yang ujungnya ditumpulkan dan diberi pipa karet kecil. Untuk setiap perlakuan digunakan 4 ekor mencit dengan 5 kali pengulangan. Perlakuan pencekokan ini dilakukan satu kali sehari selama 14 hari dengan pemberian dosis yang berbeda-beda untuk setiap kelompok perlakuan. Menurut Christijanti (2009) dosis yang diberikan pada tikus putih sebagai berikut:

1. Kelompok kontrol dengan diberi 0 ml/200 grBB dalam 1 ml aquabides (A)
2. Kelompok dosis 10 mg/200 grBB dalam 1 ml aquabides (B)
3. Kelompok dosis 20 mg/200 grBB dalam 1 ml aquabides (C)
4. Kelompok dosis 40 mg/200 grBB dalam 1 ml aquabides (D)

Dosis ini diberikan pada hewan uji tikus putih yang beratnya 5 kali mencit (sekitar  $\pm 200$ gr), dikonversi ke berat badan mencit sehingga dosis ekstrak daun jeruju yang digunakan adalah sebagai berikut:

1. Kelompok kontrol, perlakuan dengan diberi 0,3ml aquabides
2. Kelompok dosis 3,75 mg/30 grBB dalam 0,3 ml aquabides (P1)
3. Kelompok dosis 7,5 mg/30 grBB dalam 0,3 ml aquabides (P2)
4. Kelompok dosis 15 mg/30 grBB dalam 0,3 ml aquabides (P3)

### Pengamatan

Pembedahan terhadap mencit betina dilakukan dengan menggunakan seperangkat alat bedah setelah kehamilan hari ke 18. Seluruh mencit baik dari kelompok kontrol maupun perlakuan dibius menggunakan kloroform. Mencit dibedah dan fetus dikeluarkan dari uterus, kemudian dibersihkan dengan air mengalir dan dilakukan penimbangan berat badan dan pengukuran panjang fetus.

Selanjutnya dikeluarkan organ dalam fetus dan dilakukan preparasi tulang belakang fetus dengan pewarna Alizarin Red. Pembuatan larutan Alizarin Red dengan

cara menambahkan 6 mg bubuk Alizarin Red ke dalam 1 liter larutan KOH 1% (Manson, 1982).

### Rancangan Percobaan

Rancangan percobaan yang digunakan dalam penelitian ini adalah Rancangan Acak Lengkap dengan 4 perlakuan dan masing-masing perlakuan dilakukan pengulangan sebanyak 5 kali. Dalam penelitian ini terdapat 20 ekor mencit yang dibagi menjadi 4 kelompok, yaitu 1 kelompok sebagai kontrol dan 3 kelompok sebagai perlakuan.

## HASIL DAN PEMBAHASAN

### Tulang Belakang Fetus

Fetus mencit yang sudah dikeluarkan dari uterus dan dibersihkan organ dalamnya kemudian dilakukan preparasi untuk mengamati struktur tulang belakang menggunakan larutan Alizarin Red. Hasil pengamatan tulang belakang fetus mencit setelah diberi ekstrak daun jeruju disajikan pada Tabel 1.

Tabel 1. Struktur anatomi tulang belakang fetus mencit setelah pemberian ekstrak daun jeruju

Perlakuan	Jumlah Fetus Keseluruhan (ekor)	Kejadian Kelainan Tulang Belakang		
		Servikalis	Torakalis	Lumbalis
A	20	-	-	-
B	25	-	-	-
C	38	-	-	-
D	19	-	-	-

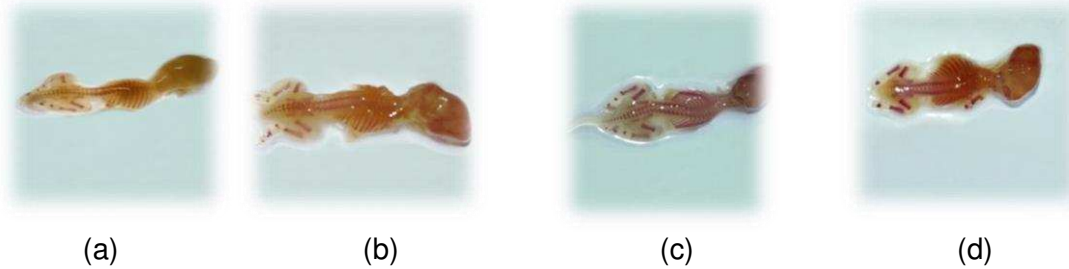
Keterangan :

- A = Kontrol (0,4),
- B = Dosis 3,75 mg/30 gram BB,
- C = Dosis 7,5 mg/30 gram BB,
- D = 15mg/30 gram BB

Berdasarkan Tabel 1, pengamatan terhadap tulang belakang fetus mencit dilakukan dengan cara mengamati struktur tulang belakang fetus meliputi servikalis, torakalis, dan lumbalis. Setelah dibandingkan antara tulang belakang fetus normal dan yang diberi perlakuan, tidak ditemukan adanya kelainan pada tulang belakang pada semua tingkatan dosis. Perbandingan antara tulang belakang fetus normal (kontrol) dengan fetus yang diberi perlakuan ekstrak rimpang teki disajikan pada gambar 1.

Dari hasil fiksasi dengan larutan alizarin red dapat diamati secara visual atau secara deskriptif terhadap struktur anatomi tulang belakang fetus setelah pemberian ekstrak daun jeruju (*Acanthus ilicifolius* .L) pada induk mencit yang menunjukkan tidak adanya pengaruh

ataupun tidak adanya kelainan pada tiap-tiap perlakuan. Hal ini dapat diketahui dengan membandingkan antara fetus kontrol dengan fetus dari induk yang telah diberikan perlakuan. Pada fetus normal (kontrol) terdapat 7 tulang servik, 13 tulang thorak, 6 tulang lumbalis, 6 tulang sakral, dan 2 atau 3 tulang kaudal (Sukandar, dkk., 2008). Dari perbandingan tersebut juga diketahui pada perlakuan dengan dosis 3,75 mg/30 gram BB juga memiliki 7 tulang servik, 13 tulang thorak, 6 tulang lumbalis, 6 tulang sakral, dan 2 atau 3 tulang kaudal, begitupun pada dosis 7,5 mg/30 gam BB dan dosis 15 mg/30 gram BB diketahui juga 7 tulang servik, 13 tulang thorak, 6 tulang lumbalis, 6 tulang sakral, dan 2 atau 3 tulang kaudal memiliki menghasilkan dengan tidak adanya kelainan pada fetus yang diberikan tiap-tiap perlakuan.



Gambar 1. Perbandingan antara tulang belakang fetus normal (kontrol) dengan fetus yang diberi perlakuan ekstrak rimpang teki; A = Kontrol (0,4) , B = Dosis 3,75 mg/30 gram BB, C = Dosis 7,5 mg/30 gram BB, D= 15mg/30 gram BB

Proses kalsifikasi (penulangan) terjadi melalui dua cara, yaitu osifikasi intra membran dan endokondral. Osifikasi intra membran merupakan proses pembentukan tulang dari jaringan mesenkim menjadi jaringan tulang, misalnya pembentukan tulang pipih. Osifikasi endokondral merupakan proses pembentukan tulang yang terjadi dimana sel-sel mesenkim berdiferensiasi terlebih dahulu menjadi kartilago (jaringan tulang rawan), lalu berubah menjadi jaringan tulang, misalnya pembentukan tulang panjang, ruas tulang belakang, dan pelvis (Muna, dkk., 2011).

Skeleton pada fetus berasal dari perkembangan mesoderm. Pada mesoderm terjadi diferensiasi meliputi mesoderm kepala, badan, dan ekor yang dalam tingkat perkembangan ini disebut mesenkim embrional. Mesenkim berkembang menjadi struktur mesoderm tubuh, termasuk jaringan pengikat yaitu kartilago (tulang rawan) dan tulang sejati (Sagi, 1977; Muna, dkk., 2011).

Skeleton mempunyai fungsi sebagai penunjang, pelindung tubuh, dan sebagai tempat penyimpanan  $Ca^{2+}$ . Di samping itu, tulang merupakan tempat pertautan otot dan tendon sebagai alat gerak. Proses kalsifikasi tulang diawali dengan penimbunan garam kalsium pada serabut kolagen yaitu suatu proses yang diinduksi oleh proteoglikan dan glikoprotein yang mengikat kalsium berafinitas besar (Junqueira & Carneiro, 2008). Pertumbuhan skeleton merupakan salah satu parameter yang sering diamati untuk melihat ada tidaknya efek teratogenik

suatu senyawa yang terkandung pada organisme. Menurut Dewoto (2007), nutrisi yang paling penting untuk pertumbuhan dan perkembangan tulang adalah kalsium. Kalsium memegang dua peranan fisiologis penting di dalam tubuh. Di dalam tulang, garam-garam kalsium berperan pada proses kalsifikasi, sehingga tulang menjadi keras. Pengerasan tulang berfungsi untuk menopang berat badan. Dalam cairan ekstraseluler dan sitosol, kalsium berperan pada berbagai proses biokimia tubuh dalam bentuk ion-ion kalsium (Setiyohadi, 2009).

Dari pengamatan yang telah dilakukan secara deskriptif dengan menggunakan larutan pewarna alizarin red, pada fetus normal (kontrol) terdapat 7 tulang servik, 13 tulang thorak, 6 tulang lumbalis, 6 tulang sakral, dan 2 atau 3 tulang kaudal (Sukandar, dkk., 2008). Kemudian hasil tersebut dibandingkan dengan tulang pada fetus yang telah diberi ekstrak daun jeruju dengan dosis 3,75 mg/30 gram BB, dosis 7,5 mg/30 gram BB, dan dosis 15 mg/30 gram BB. Dari hasil perbandingan tersebut tidak ditemukan adanya perbedaan dengan tulang pada fetus normal baik jumlah ruas belakangnya maupun strukturnya. Tidak terjadinya kelainan struktur tulang belakang pada ketiga fetus tersebut setelah diberi perlakuan ekstrak daun jeruju diduga disebabkan oleh fetus yang sedang tumbuh mengambil prioritas dari banyaknya jenis nutrisi dalam cairan induk sehingga tulang fetus dapat terus tumbuh dan berkembang. Hal ini berhubungan dengan fungsi plasenta sebagai tempat

penyimpanan nutrisi bagi fetus. Plasenta menyimpan sejumlah besar nutrisi seperti kalsium, besi, protein, dan glukosa yang digunakan untuk pertumbuhan fetus. Selain plasenta, sebagian kalsium juga disimpan dalam tubuh induk seperti pada gigi dan tulang. Apabila kebutuhan kalsium fetus berkurang maka simpanan kalsium pada tulang dan gigi inilah yang akan dimobilisasi untuk osifikasi tulang pada fetus (Guyton, 1990).

## KESIMPULAN

Dari penelitian yang telah dilakukan dapat bahwa Struktur Tulang Belakang Fetus Tidak menyebabkan kelainan setelah pemberian ekstrak daun jeruju dengan dosis 3,75 mg/30 gram BB, dosis 7,5 mg/30 gam BB, dan dosis 15 mg/30 gram BB. Hal ini disebabkan oleh fetus yang sedang tumbuh mengambil prioritas dari banyaknya jenis nutrisi dalam cairan induk sehingga tulang fetus dapat terus tumbuh dan berkembang. Hal ini berhu bungan dengan fungsi plasenta sebagai tempat penyimpanan nutrisi bagi fetus. Plasenta menyimpan sejumlah besar nutrisi seperti kalsium, besi, protein, dan glukosa yang digunakan untuk pertumbuhan fetus.

## SARAN

Perlu dilakukan penelitian lebih lanjut mengenai zat atau kandungan spesifik dalam ekstrak daun jeruju yang dapat menyebabkan efek teratogen terhadap fetus mencit.

## DAFTAR PUSTAKA

- Agusta, A. (2011). Perbandingan komponen kimia rimpang temu hitam (*curcuma aeruginosa roxb.*) dan temu putih (*c. zedoaria*) yang tumbuh di indonesia dengan gajatsu (*c. zedoaria*) asal jepang. *Artikel Ilmiah*. Laboratorium Fitokimia, Bidang Botani, Puslit Biologi-LIPI.
- Christijanti, W. (2009). Penurunan jumlah dan motilitas spermatozoa setelah pemberian ekstrak biji pepaya (kajian potensi biji pepaya sebagai bahan kontrasepsi alternatif). *Biosaintifika*. 19 – 26.
- Dewoto, H. R. (2007). *Farmakologi dan Terapi: Vitamin dan Mineral Edisi 5*. Balai Penerbit FK UI. Jakarta.
- Guyton, A. C. (1990). *Fisiologi Kedokteran*. Terjemahan Dharrna, A., dan P., Lukmanto. Jakarta: EGC.
- Hidayat, S., Yuzammi, S., Hartini, I., Astuti, P. (2004). *Tanaman Air Kebun Raya Bogor*. 1(5).
- Junqueira L.C., Carneiro, J., Kelley, R.O. (1998). *Histologi Dasar*. Terjemahan Jan Tambayong. Edisi 8. Jakarta: Penerbit Buku Kedokteran EGC.
- Mangkoewidjojo dan Smith. (1988). *Pemeliharaan, Pembiakan, dan Penggunaan Hewan Percobaan di Daerah Tropis*. Jakarta: UI Press.
- Manson, J. M., Zenick, H., dan Costlow, R. D. (1982). *Teratology Test Methods for Laboratory Animals*. New York: Raven Press.
- Muna, L., Astirin, O. P., dan Sugiyarto. (2011). Uji teratogenik ekstrak *Pandanus conoideus* varietas buah kuning terhadap perkembangan embrio tikus putih (*Rattus norvegicus*). *Nusantara Bioscience*, 2, 126-134.
- Sagi, M. (1997). *Embriologi Perbandingan Pada Vertebrata*. Fakultas Biologi, Yogyakarta: Universitas Gadjah Mada.
- Setiyohadi, B. (2009). *Peran Kalsium dan Vitamin D Pada Metabolisme Tulang*. Jakarta: Sub bagian Reumatologi, Bagian Ilmu Penyakit Dalam FKUI/RSCM.
- Sukandar, E. Y., Fidrianny, I., dan Garmana, A. N. (2008). Pengaruh kombinasi ekstrak umbi lapis bawang putih dan ekstrak rimpang kunyit terhadap janin mencit Swiss-Webster. *JKM*, 8(1), 36-44.