

Research Article

Perubahan Histopatologi Jaringan Kulit Ikan Komet (*Carassius auratus auratus*) Akibat Infestasi *Argulus japonicus*

Histopathological Change of Comet Fish (*Carassius auratus auratus*) Skin Tissues Caused *Argulus japonicus*

Renita Efa Ratna Sari¹, Wahyu Tjahjaningsih^{2*}, dan Kismiyati³

¹Budidaya Perairan, Fakultas Perikanan dan Kelautan Universitas Airlangga, Surabaya 60115

²Departemen Kelautan, Fakultas Perikanan dan Kelautan Universitas Airlangga, Surabaya 60115

³Departemen Manajemen Kesehatan Ikan dan Akuakultur, Fakultas Perikanan dan Kelautan Universitas Airlangga, Surabaya 60115

ARTICLE INFO

Received: March 12, 2018

Accepted: April 27, 2018

*) Corresponding author:

E-mail: wahju_fpk@yahoo.com

Kata Kunci:

Carassius auratus auratus,

Argulus japonicus,

Histopatologi

Keywords:

Carassius auratus auratus,

Argulus japonicus,

Histopathology

Abstrak

Ektoparasit merupakan salah satu penyebab menurunnya nilai jual komoditas ikan hias di Indonesia. Infestasi tingkat akut *A. japonicus* dapat mengakibatkan kematian dan kerugian ekonomi bagi pembudidaya. Penetrasi *stylet* ektoparasit *Argulus* dapat menyebabkan kerusakan yang cukup besar dengan memecah konsistensi jaringan dan dapat menimbulkan iritasi pada kulit ikan. Tujuan dari penelitian ini adalah untuk dapat mengetahui perubahan atau kelainan pada tingkat jaringan yang disebabkan oleh ektoparasit *A. japonicus* pada jaringan kulit ikan komet. Variabel yang diamati adalah perubahan patologi anatomi dan perubahan histopatologi jaringan kulit ikan komet akibat infestasi *A. japonicus*. Skoring dilakukan untuk menentukan derajat kerusakan histopatologi jaringan kulit ikan komet. Hasil penelitian menunjukkan bahwa infestasi *A. japonicus* mengakibatkan perubahan hemoragi, erosi epitel epidermis, infiltrasi sel radang, kongesti, dan *ballooning degeneration* pada jaringan kulit ikan komet. Derajat infestasi ektoparasit *A. japonicus* berbanding lurus dengan tingkat kerusakan jaringan kulit ikan komet. Jenis kerusakan jaringan tidak menunjukkan hubungan yang linear dengan derajat infestasi *A. japonicus*

Abstract

Acute infestation of *A. japonicus* can give occasion death and economic loss to farmers. Stylet penetration of ectoparasites *A. japonicus* caused considerable damage by breaking consistency of fish tissue and skin irritation. The purpose of this research was ascertain the level of comet fish skin tissues changes or abnormalities caused by ectoparasites *A. japonicus*. The variables observed in this study is the anatomic pathology and histopathological changes in the skin tissue of fish comet due to *A. japonicus* infestation. Scoring is done to determine the level of comet fish histopathology skin tissues damage. The results showed that the infestation of *A. japonicus* provide an overview histopathological changes inflammation, epidermis erosion, congestion, ballooning degeneration, and haemorrhage in comet fish skin tissues. Infestation

level of ectoparasites *A. japonicus* is directly proportional with the level of comet fish tissue damages. Type of tissue damage does not have linear relationship with the level of *A. japonicus* infestation.

Cite this as: Renita, E. R. S., Wahju, T., & Kismiyati. (2018). Perubahan Histopatologi Jaringan Kulit Ikan Komet (*Carassius auratus auratus*) Akibat Infestasi *Argulus japonicus*. *Jurnal Ilmiah Perikanan dan Kelautan*, 10(1):1-7. <http://doi.org/10.20473/jipk.v10i1.8202>

1. Pendahuluan

Argulus japonicus merupakan agen penyebab penyakit argulosis terutama pada ikan air tawar (Walker et al., 2011). Ektoparasit *A. japonicus* dapat menyebabkan mortalitas tinggi yang bersifat akut, yaitu kematian yang terjadi tanpa menunjukkan gejala terlebih dahulu. Infestasi ektoparasit juga dapat menimbulkan kerugian nonlethal, yaitu pertumbuhan lambat, penurunan efisiensi pencernaan, dan menjadi predisposisi bagi infeksi jamur, bakteri dan virus. Selain itu dapat mempengaruhi tingkah laku ikan dan sensitivitas terhadap stresor, serta menurunkan nilai jual ikan (Scholz, 1999).

Penetrasi stylet ektoparasit *Argulus* dapat menyebabkan kerusakan yang cukup besar dengan memecah konsistensi jaringan dan dapat menimbulkan iritasi pada kulit ikan. Tingkat kerusakan kulit ikan akibat *Argulus* dapat dilihat secara detail melalui pengamatan pada jaringan. (Camargo and Martinez, 2007).

Berdasarkan tingkat kerusakan kulit yang ditimbulkan akibat infestasi *Argulus*, maka dilakukan penelitian laboratorium untuk mengetahui pengaruh infestasi *A. japonicus* dan korelasi derajat infestasi *A. japonicus* terhadap perubahan histopatologi jaringan kulit ikan komet (*C. auratus auratus*).

2. Materi dan Metode

2.1 Materi Penelitian

Materi yang digunakan dalam penelitian ini adalah: kulit dari ikan komet (*Carassius auratus auratus*), buffer netral formalin (BNF) 10%, xylol, alkohol 70%, alkohol 80%, alkohol 90% dan alkohol absolut 96%, parafin, pewarna Haematoxylin Eosin (HE).

2.2 Metode Penelitian

2.2.1 Rancangan Penelitian

Penelitian ini menggunakan metode eksperimental untuk mengetahui perubahan histopatologi jaringan kulit ikan komet (*Carassius auratus auratus*) akibat infestasi *A. japonicus*. Perlakuan terdiri dari empat perlakuan (kontrol, infestasi ringan, sedang, dan berat) dengan lima ulangan untuk setiap perlakuan. Rancangan percobaan yang menggunakan analisis *Kruskal Wallis* untuk mengetahui pengaruh derajat infestasi dengan kerusakan jaringan kulit ikan komet. Hasil data hubungan derajat

infestasi dengan tingkat kerusakan patologi anatomi dibahas menggunakan analisis regresi dan korelasi.

2.2.2 Prosedur Kerja

a. Pengambilan Sampel

Ikan komet diperoleh dari pasar ikan hias Gunungsari Surabaya. Ikan komet yang digunakan sebagai ikan uji adalah ikan sehat yang berukuran 7-10 cm. Menurut Isyagi et al (2009) ciri ikan yang sehat adalah memiliki bentuk dan fungsi tubuh yang normal, bersifat aktif dalam mengambil makan, dan tidak menunjukkan gejala abnormal akibat pengaruh stres atau penyakit. Sedangkan sampel ikan koi yang terinfestasi ektoparasit *A. japonicus* diperoleh dari Desa Penataran Kabupaten Blitar. Sampel ikan koi dimasukkan ke dalam kantong plastik dengan perbandingan oksigen dan air 1 : 3, kemudian dibawa menggunakan kotak styrofoam untuk menghindari guncangan berlebih selama perjalanan.

b. Persiapan Media Pemeliharaan

Setiap perlakuan dan ulangan menggunakan satu akuarium berukuran (20x10x10) cm³ yang berisi 4 liter air tawar. Padat tebar yang digunakan adalah satu ekor/akuarium. Ikan dipuasakan terlebih dahulu selama 24 jam untuk menghilangkan pengaruh sisa pakan dalam tubuh ikan. Kualitas air media pemeliharaan dijaga agar kondisinya tetap baik dengan menyipon kotoran sisa pakan dan hasil metabolisme setiap hari. Penyiponan sekaligus mengganti air sebanyak 50% dari air sebelumnya. Air baru yang ditambahkan berasal dari bak tandon. Air tandon berasal dari sumur. Pengamatan kualitas air dilakukan setiap hari meliputi pH dengan refraktometer, suhu dengan termometer, dan kelarutan oksigen dengan *dissolved oxygen* meter.

2.2.3 Pelaksanaan Penelitian

a. Penentuan Derajat Infestasi *A. japonicus*

Identifikasi dilakukan secara mikroskopis terhadap *A. japonicus* berdasarkan kunci identifikasi Seng (1986) dan Stammer (1959) dengan perbesaran 400x. Hasil identifikasi menunjukkan bahwa *A. japonicus* memiliki ciri tubuh pipih dorso ventral yang terbagi menjadi tiga bagian, yaitu cephal, thorax dan abdomen. Tubuh *A. japonicus* memiliki panjang antara 4 mm – 6 mm. *Argulus japonicus* memiliki *carapace* mulai bagian dorsal sampai pangkal abdomen, *respiratory area* kecil pada bagian anterior dan bagian posterior yang hampir

memenuhi area respirasi. Ciri spesifik yang lain *A. japonicus* adalah mempunyai 6-7 *supporting rods*, serta terdapat tiga tonjolan pada *maxilla*. Infestasi buatan *A. japonicus* pada ikan komet dibagi dalam tiga kategori, yaitu infestasi ringan untuk lima ekor *A. japonicus*, infestasi sedang untuk 10 ekor *A. japonicus*, dan infestasi berat untuk 15 ekor *A. japonicas*. Infestasi buatan dilakukan dengan cara menempatkan *A. japonicus* dan ikan komet yang sehat dalam Beaker *glass* berisi air 400 ml selama kurang lebih 15 menit. Ikan yang sudah terinfestasi *Argulus* dimasukkan kembali ke dalam akuarium perlakuan.

b. Pengamatan Perubahan Patologi Anatomi Ikan Komet

Pengamatan dan analisis perubahan patologi anatomi dilakukan dengan skoring berdasarkan luasan kerusakan pada permukaan sisi ikan dari bagian kepala sampai sirip *caudal*. Dasar skoring yang digunakan yaitu:

Nilai 0 : Jika belum terjadi kerusakan pada kedua sisi ikan komet (belum terjadi perubahan patologi).

Nilai 1 : Jika terdapat bagian yang luka kurang dari atau sama dengan 25% pada kedua sisi ikan komet.

Nilai 2 : Jika terdapat bagian yang luka lebih dari atau sama dengan 26-50% pada kedua sisi ikan komet.

Nilai 3 : Jika terdapat bagian luka lebih dari atau sama dengan 51-75% pada kedua sisi ikan komet.

Nilai 4 : Jika terdapat bagian yang luka lebih dari atau sama dengan 76% pada kedua sisi ikan komet.

c. Pemeriksaan Histopatologi Jaringan Kulit Ikan Komet

Pemeliharaan ikan dalam akuarium dilakukan selama seminggu. Skoring dilakukan pada hari ke tujuh untuk menentukan derajat kerusakan jaringan pada kulit ikan secara histopatologi. Dasar skoring yang digunakan yaitu :

Nilai 1 : Jika terdapat perubahan histopatologi kurang dari atau sama dengan 25% pada satu lapang pandang, merupakan tingkat kerusakan ringan

Nilai 2 : Jika terdapat perubahan histopatologi lebih dari atau sama dengan 26-50% pada satu lapang pandang, merupakan tingkat kerusakan sedang.

Nilai 3 : Jika terdapat perubahan histopatologi lebih dari atau sama dengan 51-75% pada satu lapang pandang, merupakan tingkat kerusakan berat.

Nilai 4 : Jika terdapat perubahan histopatologi lebih dari atau sama dengan 76% pada satu lapang pandang, merupakan tingkat kerusakan sangat berat.

Pengamatan dan analisa gambaran histopatologi dilakukan pada hari ke-tujuh infestasi *A. Japonicus*. Perubahan gambaran histopatologi jaringan kulit ikan komet dicatat dan diamati untuk mengetahui tingkat kerusakan jaringan pada ikan komet.

2.2.4 Parameter

Parameter utama pada penelitian ini adalah perubahan histopatologi jaringan kulit ikan komet terinfestasi *A. japonicus* berdasarkan pada perubahan abnormalitas jaringan kulit yang dilihat secara mikroskopik. Parameter penunjang pada penelitian adalah derajat kerusakan patologi anatomi yang diamati pada hari ke-tujuh dan pengukuran kualitas air meliputi suhu, pH dan oksigen terlarut yang diukur setiap hari selama penelitian.

2.2.5 Analisis Data

Analisis statistik menggunakan *Kruskal Wallis* untuk mengetahui pengaruh perlakuan. Hasil data hubungan derajat infestasi dengan tingkat kerusakan patologi anatomi dibahas menggunakan analisis regresi dan korelasi.

Tabel 1. Kerusakan patologi anatomi ikan komet

Derajat infestasi	Nilai rerata	Derajat kerusakan
Kontrol	0 ^d	Normal
Ringan (5 <i>A. japonicus</i>)	1 ^c	Ringan
Sedang (10 <i>A. japonicus</i>)	1,5 ^b	Sedang
Berat (15 <i>A. japonicus</i>)	2,5 ^a	Berat

Keterangan: notasi a, b, c, dan d menunjukkan perbedaan yang signifikan(p<0,05)

Nilai 0 : Jika belum terjadi kerusakan pada satu lapang pandang (belum terdapat perubahan patologi).

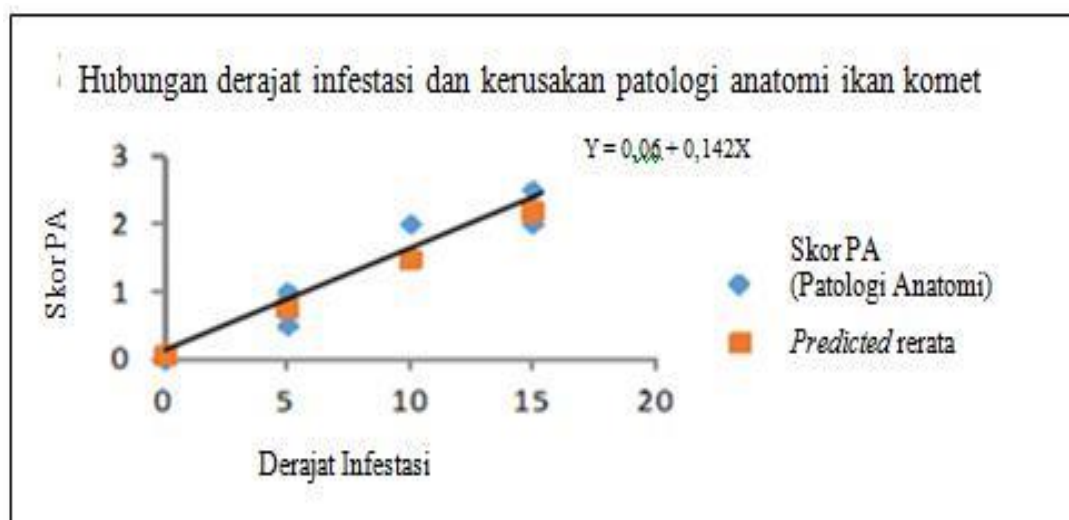
3. Hasil dan Pembahasan

Ikan kontrol menunjukkan aktivitas berenang yang normal dan terlihat sehat sampai akhir penelitian. Perubahan patologi anatomi ikan komet

sangat terlihat pada sirip *caudal* dan sirip *ventral*. Pendarahan ditandai dengan terdapatnya guratan berwarna merah pada sirip. Pendarahan juga ditemukan pada kulit. Pada akhir perlakuan, terlihat sisik ikan rontok dan warna kulit yang agak pucat. Beberapa ikan berenang tidak teratur, dan beberapa mati pada hari keenam perlakuan. Kerusakan patologi anatomi dapat dilihat pada Tabel 1. Hubungan derajat infestasi *A. japonicus* dan kerusakan patologi anatomi ikan komet Gambar 1.

Hasil pengamatan kerusakan histopatologi jaringan kulit ikan komet (Tabel 2) menunjukkan bahwa pada kulit ikan komet kontrol tidak terdapat perubahan histopatologi. Perubahan histopatologi jaringan kulit ikan komet (Gambar 2) yang terinfestasi *A. japonicus* adalah infiltrasi sel radang (IR), hemoragi (H), kongesti (K), erosi epitel epidermis (EP), dan *ballooning degeneration* (BD).

Gambar 1. Hubungan derajat infestasi *A. japonicus* dan kerusakan patologi anatomi ikan komet



Tabel 2. Kerusakan histopatologi jaringan kulit ikan komet

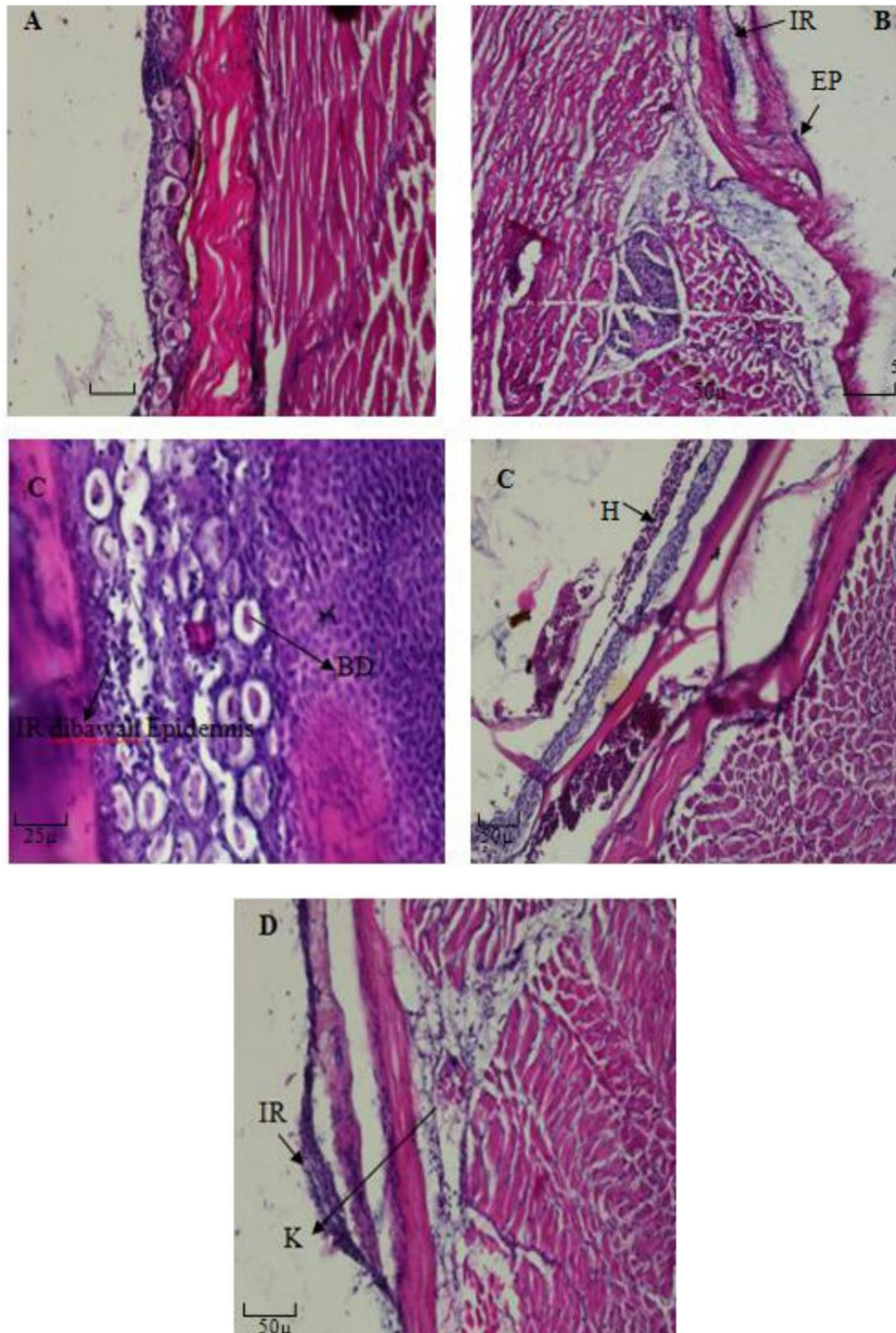
Derajat infestasi	Nilai rerata	Derajat kerusakan	Perubahan histopatologi
Kontrol	0 ^d	Normal	Normal
Ringan (5 <i>A. japonicus</i>)	1,2 ^c	Ringan	Infiltrasi sel radang, erosi epitel epidermis
Sedang (10 <i>A. japonicus</i>)	2,2 ^b	Sedang	Infiltrasi sel radang, <i>ballooning degeneration</i>
Berat (15 <i>A. japonicus</i>)	3,8 ^a	Berat	Infiltrasi sel radang, hemoragi, kongesti

Rerata skoring perubahan gambaran histopatologi jaringan mempunyai hubungan linear dengan perubahan patologi anatomi kulit

ikan komet. Semakin banyak jumlah *A. japonicus* yang menginfestasi, rerata skoring pada perubahan patologi anatomi semakin tinggi.

Hal ini menunjukkan bahwa semakin banyak jumlah parasit, maka semakin parah menimbulkan kerusakan patologis. Hal ini juga terjadi pada perubahan histopatologi jaringan secara mikroskopik. Hubungan derajat infestasi dan

kerusakan patologi anatomi ikan komet menunjukkan korelasi yang positif. Grafik persamaan $y = 0,06 + 0,142x$ menunjukkan bahwa semakin tinggi derajat infestasi *A. japonicus*, semakin tinggi skor patologi anatomi ikan komet.



Gambar 2. Perubahan histopatologi jaringan kulit ikan komet (perbesaran 200x;400x) Keterangan : (A) kontrol, (B) infestasi ringan, (C) infestasi sedang, (D) infestasi berat (I) infiltrasi sel radang, (H) hemoragi, (K) kongesti, (EP) erosi epitel epidermis, dan (BD) *ballooning degeneration*

Nilai koefisien korelasi ($r = 0,98$) menunjukkan adanya pengaruh yang kuat antara derajat infestasi *A. japonicus* terhadap perubahan patologi anatomi. Hal ini juga dapat dilihat dari nilai rerata derajat infestasi berat (2,5) yang memberikan dampak kerusakan patologi anatomi yang berbeda nyata ($p < 0,05$) dengan perlakuan kontrol (0), derajat infestasi ringan (1) dan derajat infestasi sedang (1,5). Semakin tinggi derajat infestasi *A. japonicus*, semakin tinggi tingkat kerusakan patologi anatomi ikan komet yang ditimbulkan. Hal ini terlihat dari adanya pendarahan pada beberapa bagian kulit dan sirip. Pendarahan pada infestasi berat terlihat lebih jelas dan dominan dibandingkan dengan derajat infestasi sedang dan infestasi ringan.

Pendarahan pada ikan karena infestasi *A. japonicus* disebabkan oleh iritasi dari bahaya mekanis *hooks* dan *stylet* (Steckler and Yanong, 2012). Bintik merah pendarahan (*petechiae*) akibat *A. japonicus* karena toksin yang dikeluarkan oleh parasit pada saat terjadi infestasi. Toksin yang dikeluarkan oleh *A. japonicus* adalah berupa enzim antikoagulan yang berfungsi untuk mencegah terjadinya pembekuan darah (Ghazali dkk., 2012). Pendarahan dan kerusakan jaringan pada bagian luar kulit ikan yang terserang dapat mengakibatkan inflamasi atau infiltrasi sel radang diikuti dengan kerusakan jaringan lainnya (Notash, 2012).

Tingkat kerusakan patologi anatomi dan perubahan histopatologi jaringan kulit ikan komet yang terjadi mengikuti derajat infestasi ektoparasit *A. japonicus*. Menurut Bandilla (2007) produksi *mucus* pada ikan berperan sebagai perlindungan terluar sehingga dapat mereduksi pengaruh berbahaya dari serangan parasit yang sifatnya ringan. Jumlah parasit yang lebih banyak dapat merusak mekanisme osmoregulasi dan pertahanan tubuh sehingga menimbulkan tingkat kerusakan kulit dan jaringan yang lebih tinggi. Menurut Walker (2008) kerusakan kulit dan jaringan yang terjadi berkaitan dengan efek mekanis *stylet A. japonicus* yang dapat menimbulkan luka pada kulit dan jaringan. Semakin banyak jumlah ektoparasit *A. japonicus* yang menempel, semakin tinggi kemungkinan tingkat kerusakan yang ditimbulkan dari *A. japonicus* sebagai agen biologis yang bersifat destruktif.

Jenis kerusakan jaringan yang terdeteksi diduga tidak mencerminkan hubungan yang linear dengan derajat infestasi ektoparasit *A. japonicus*. Jenis kerusakan jaringan yang berbeda tidak bisa diperbandingkan diantara masing-

masing derajat infestasi karena hanya bisa diukur dan diperbandingkan dengan jenis kerusakan yang sama. Jenis kerusakan jaringan yang berbeda diduga berkaitan dengan perilaku *A. japonicus*. Taylor (2005) menyatakan bahwa *A. japonicus* cenderung bersifat temporer, menempel pada inang secara acak dan dapat berpindah dengan bebas pada tubuh ikan atau bahkan meninggalkannya.

Jenis kerusakan jaringan yang paling banyak dan ditemukan pada setiap tingkatan infestasi adalah infiltrasi sel radang. Underwood (1992) menyatakan bahwa infiltrasi sel radang pada tingkat akut ditandai dengan adanya peningkatan permeabilitas pembuluh darah, cairan, dan sel yang keluar dari pembuluh darah serta adanya netrofil pada jaringan yang mengalami radang.

Hasil pengamatan histopatologi menunjukkan kerusakan kongesti pada perlakuan infestasi berat. Banyaknya *A. japonicus* yang menempel pada derajat infestasi berat mengakibatkan kongesti semakin jelas terlihat pada tingkat kerusakan berat ini. Menurut Wiegertjes and Flik (2004) kongesti merupakan berlimpahnya darah dalam area pembuluh darah tertentu. Pembendungan darah biasanya terjadi pada pembuluh darah vena. Kongesti dapat menyebabkan hemoragi jika darah keluar dari pembuluh darah. Terjadinya kongesti disertai oleh peningkatan jumlah sel-sel granul eosinofil.

Hasil pengamatan sediaan histopatologi juga terdapat erosi epitel epidermis pada derajat infestasi ringan. Erosi epitel epidermis merupakan pengikisan lapisan epidermis yang diduga terjadi saat ektoparasit *A. japonicus* menempel pada kulit ikan komet. Sharma et al. (2012) menyatakan bahwa ektoparasit *A. japonicus* memasukkan *stylet* ke dalam epidermis sampai lapisan jaringan dibawahnya. Hal ini berpotensi mengakibatkan kerusakan erosi jaringan epidermis karena penetrasi *stylet* menembus lapisan epidermis dengan cara menusuk sehingga mengakibatkan pengikisan epitel epidermis.

Berdasarkan hasil penelitian ini, kerusakan jaringan *ballooning degeneration* ditemukan pada perlakuan infestasi sedang. Battenay and Hargis (2006) menjelaskan bahwa *ballooning degeneration* ditandai dengan adanya pembengkakan sel pada lapisan epidermis yang terjadi karena edema intraseluler. Sel terlihat membesar dan didalamnya terdapat ruang kosong seperti *ballon cells*.

Selama penelitian, kualitas air berada dalam kisaran normal untuk ikan komet, yaitu suhu 24-25⁰C, pH 7-8, dan DO 5-6 mg/l, sehingga dapat meminimalkan pengaruh lain di luar pengaruh infestasi *A. Japonicus*.

4. Kesimpulan

Infestasi *A. japonicus* pada ikan komet sebagai ikan uji mengakibatkan hemoragi, erosi epitel epidermis, infiltrasi sel radang, kongesti, dan *ballooning degeneration* pada jaringan kulit ikan komet. Derajat infestasi *A. japonicus* berbanding lurus dengan tingkat kerusakan jaringan kulit ikan komet, namun jenis kerusakan jaringan tidak mencerminkan hubungan yang linear dengan derajat infestasi ektoparasit *A. japonicus*.

Daftar Pustaka

- Bandilla, & Matthias. (2007). Transmission, Host and Mate Location in The Fish louse *Argulus*. Biological and Environmental Science. Germany: University of Jyvaskyla. pp. 10-13.
- Bettenay, S. V., & Hargis, A. M. (2006). Veterinary Dermatopathology. New York: Teton New Media. Press. pp. 65-66.
- Camargo, M. M. P., & Martinez, C. B. R. (2007). Histopathology of gills, kidney and liver of a Neotropical fish caged in an urban stream. *Neotropical Ichthyology*, 5(3) : 327-336.
- Ghazali, M., Kismiyati, & Mahasri, G. (2012). Pemberian Perasan Buah Mengkudu (*Morinda citrifolia*) Untuk Pengendalian *Argulus* Pada Ikan Mas Komet (*Carassius auratus auratus*). *Jurnal Ilmiah Perikanan dan kelautan*, 4(1): 45-48.
- Isyagi, N. A., Veverica, K. L., Asiiimwe, R., & Daniels, W. H. (2009). Manual for the Commercial Pond Production of the African Catfish in Uganda, Feed and Feeding the Fish. Department of Fisheries and Allied Aquacultures. USA: Auburn University Alabama, pp.13-14.
- Notash, S. (2012). Study on Prevalence of *Argulus* in Goldfishes of East Azerbaijan province of Iran. *Annals of biological Research*, 3(7):3444-3447.
- Scholz, T. (1999). Parasite in Cultured and Feral Fish. *Veterinary Parasitology*. 84 : 317-335.
- Seng, L. T. (1986). Two Ectoparasite Crustaceans Belonging To The Family Argulidae (Crustacea: Branchiura) in Malaysian Freshwater Fishes. *Malayan Nature Journal*, 39 : 157-164.
- Sharma, M., Shrivastav, A. B., Sahni, Y. P., & Pandey, G. (2012). Overview of The Treatment and Control of Common Fish Diseases. *International Research Journal of Pharmacy*, 3(7): 123-127.
- Stackler, N., & Yanong, R. P. E. (2012). *Argulus* (Fish Louse) Infections in Fish. Fisheries and Aquatic Sciences Publications. Florida: University of Florida. pp. 1-4.
- Stammer, J. (1959). Beitrage Zur Morphologie, Biologie Und Bekampfung Der Karpfenlause. *Aus dem Zoologischen Institut der Universitat Erlangen*, 19: 135-208.
- Taylor, N. G. H. (2005). A Review of *Argulus* spp Occuring in United Kingdom Freshwaters (Science Reports). The Environment Agency Protecting and Improving The Environment in England and Wales. pp. 30.
- Underwood, J. C. E. (1992). General and Systematic Pathology. New York: Churchill Livingstone. pp. 133-136.
- Walker, P. (2008). *Argulus* The Ecology of Fish Pest. Doctoral Thesis. Radbound University Nijmegen. Nijmegen. pp. 87-89.
- Walker, P. D., Russon, J., Duijff, R., Velde, G. V. D., & Bonga, S. E. W. (2011). The Off-Host Survival and Viability of A Native And Non-Native Fish Louse (*Argulus*, Crustacea: Branchiura). *Current Zoology*, 57(6) : 828-835.
- Wiegertjes, G. F., & Flik, G. (2004). Host Parasitic Interactions. USA: BIOS Scientific Publishers. pp. 8-9.