

STRUKTUR MORFOLOGIS DAN HISTOLOGIS GONAD KEPITING KELAPA (*Birgus latro*)¹

(Morphological and Histological Structures of Gonad of Coconut Crab (*Birgus latro*))

Suzana Refiani² dan Sulistiono³

ABSTRAK

Penelitian ini bertujuan untuk mengetahui struktur morfologis dan histologis gonad kepiting kelapa (*Birgus latro*). Struktur morfologis gonad jantan dan betina dideskripsikan berdasarkan ukuran, keadaan permukaan, warna dan tingkat kepenuhan dalam abdomen. Struktur histologis gonad jantan dicirikan dengan adanya spermatosit, spermatid dan spermatofor dengan metode pewarnaan PAS-Hematoksilin, sedangkan gonad betina dideskripsikan berdasarkan perkembangan oosit, keadaan nukleus, dan deposit kuning telur dengan metode pewarnaan Hematoksin-Eosin. Hasil pengamatan menunjukkan bahwa secara morfologis testes berwarna putih-kecoklatan, permukaan halus dan mengisi sekitar 5-40% abdomen, sedangkan ovarium berwarna putih, abu-abu sampai merah tua, permukaan halus sampai kasar, dan mengisi sekitar 25-80% abdomen. Secara histologis, pada testes terlihat adanya spermatosit, spermatid, dan spermatozoa yang terbungkus dalam spermatofor, sedangkan pada ovarium terlihat adanya oosit yang berada pada stadia awal sampai berkembang.

Kata kunci: Struktur morfologis dan histologis gonad, kepiting kelapa (*Birgus latro*).

ABSTRACT

The study was aimed to investigate the secondary morphological and histological structures of gonad of coconut crab (*Birgus latro*). Morphologically, male and female gonads were described based on size, surface condition, colour and occupied stage in abdomen. Histologically, male gonad was described based on appearance of spermatocyte, spermatid and spermatophore using PAS-Hematoksin method, while female gonad was described on oocyte development, nucleus condition, and deposit of oocyte using Hematoksin-Eosin methods. Morphologically, testes are smooths, white-brownish, and occupied about 9-40% abdomen, while ovarium surface are smooth-granule, whitish, grey-dark, red, and occupied about 25-80% abdomen. Histologically, the testes showed spermatocyte, spermatid, and spermatozoa in spermatophore, while the ovarium showed oocyte at premature-mature conditions.

Key words: Morphological and histological structures, gonad, coconut crab (*Birgus latro*).

PENDAHULUAN

Kepiting kelapa (*Birgus latro*) pertama kali ditemukan oleh Rumphius pada tahun 1705. Hewan ini telah menarik perhatian banyak ahli biologi yang mengunjungi pulau-pulau di Samudra Hindia dan Pasifik. Kebanyakan literatur awal menulis tentang anekdot kepiting ini dan lebih memperhatikan kemampuannya memindahkan dan membuka kelapa dari pohonnya. Dalam penelitian yang lebih mendalam pada tahun-tahun berikutnya terdapat informasi yang berkaitan siklus hidup, tingkah laku, reproduksi, fisiologi, dan anatominya (Brown dan Fielder 1991).

Kepiting kelapa menyebar luas dari laut-pasifik Barat hingga Samudra Hindia bagian timur. Di daerah tersebut hewan ini menempati pulau-pulau berbatu di kawasan lautan. Selain itu hewan ini juga hidup di daerah pantai yang menyatu dengan daratan kepulauan dan umumnya tidak dijumpai di daerah karang atol karena di wilayah tersebut sumber makanan yang dibutuhkan tidak memadai. Biota ini juga tersebar di pulau-pulau kecil di wilayah pantai Tanzania dan Sentinal selatan (Andaman dan Nikobar), Kepulauan Keeling dan Mauritius. Di Filipina dilaporkan bahwa kepiting kelapa hanya terdapat di Pulau Ilongo dan sebagian di Pulau Cebu. Di kawasan Pasifik kepiting ini dapat dijumpai di Ryuku, Fiji, dan kepulauan Marshall. Di Papua Nugini dapat ditemukan di Propinsi Manus, yakni Rantan, Sae dan Los Negros (PPSDAHP 1987/1988).

¹ Diterima 6 Maret 2007 / Disetujui 6 Maret 2009.

² Dinas Kelautan dan Perikanan, Provinsi Aceh.

³ Bagian Ekobiologi, Departemen Manajemen Sumberdaya Perairan, Fakultas Perikanan dan Ilmu Kelautan, Institut Pertanian Bogor, Bogor.

Di wilayah Indonesia kepiting kelapa ini dapat ditemukan di kawasan Indonesia timur yaitu di pulau-pulau Sulawesi, Nusa Tenggara, Maluku, dan Papua. Di Sulawesi, kepiting kelapa terdapat di wilayah Kepulauan Talaud (Sulawesi Utara) (Rondo dan Limbong 1990); Pulau Siompu, Tongali, Kaimbulawa, dan Liwutongkidi (Sulawesi Tenggara) (Ramli 1997), Pulau Pasoso (Sulawesi Tengah) (Sulistiono *et al.* 2005), Pulau Yoi (Maluku Utara) (Sulistiono *et al.* 2008), sedangkan di Nusa Tenggara terdapat di pantai berbatu Pulau Yamdena (Monk *et al.* 2000), dan di Kalimantan terdapat di Pulau Derawan.

Di Indonesia, penelitian terhadap biota ini masih sangat jarang dilakukan, terutama yang berkaitan dengan keadaan morfologi ataupun anatomi internal. Penelitian yang telah dilakukan berkaitan dengan keberadaan biota ini di alam dan hubungannya dengan kondisi habitatnya (Ramli 1997). Penelitian terhadap keadaan morfologi dan histologi gonad ini merupakan dasar bagi kegiatan penelitian yang berkaitan dengan aspek reproduksi kepiting kelapa. Tujuan dari penelitian ini adalah untuk mengetahui struktur morfologis dan histologis dari gonad kepiting kelapa (*Birgus latro*).

BAHAN DAN METODA

Lokasi dan Waktu

Penelitian ini dilakukan di Bagian Ekobiologi, Departemen Manajemen Sumberdaya Perairan, FPIK, IPB. Contoh kepiting kelapa ($n = 39$ ekor) ditangkap dengan menggunakan tangan (tanpa peralatan) dan perangkap kawat berbentuk kotak, berukuran sekitar $75\text{ cm} \times 50\text{ cm} \times 100\text{ cm}$. Pengambilan contoh kepiting kelapa dilakukan sejak bulan Juni 2004 sampai dengan Februari 2005 di Pulau Pasoso, Kabupaten Donggala, Sulawesi Tengah.

Bahan dan Metode

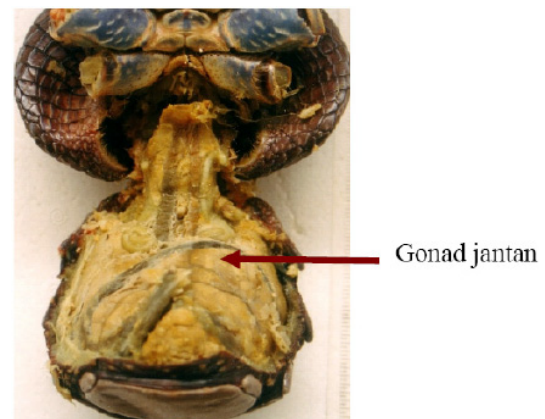
Gonad kepiting kelapa diambil melalui pembedahan bagian abdomen. Gonad dikelompokkan berdasarkan jenis kelamin (jantan dan betina) dan tingkat kematangannya. Struktur morfologis gonad ditentukan melalui pengamatan terhadap beberapa ciri antara lain: warna, ukuran, dan tingkat kepenuhan dalam abdomen. Untuk keperluan histologis, gonad diawetkan dalam larutan bouin. Pengamatan struktur histo-

logis gonad dilakukan melalui metode pewarnaan PAS-Hematoksilin (untuk gonad jantan) dan Hematoksilin-Eosin (untuk gonad betina).

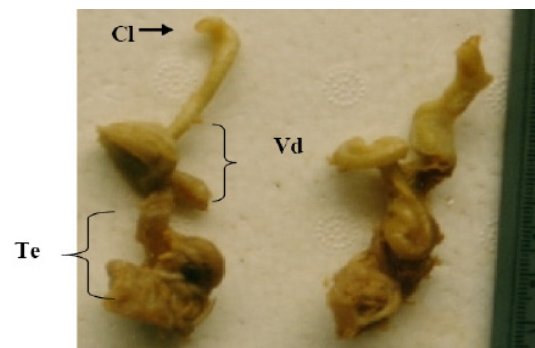
HASIL DAN PEMBAHASAN

Gonad Jantan

Sistem reproduksi kepiting kelapa jantan terdiri atas sepasang gonad atau testis yang secara khusus terdapat pada bagian abdomen. Sepasang gonad jantan menyatu dengan organ hepatopankreas. Gonad jantan tersebut terdiri atas testis dan saluran-salurnya (Gambar 1 dan 2). Dari hasil penelitian telah terlihat bahwa kepiting kelapa jantan mempunyai alat untuk mentransfer spermatozoa yang telah matang dengan menggunakan koksa dari pasangan kaki ke-lima periopoda (kaki jalan ke-lima). Alat untuk mentransfer sperma ini mirip dengan penis atau klasper. Hasil pengamatan ciri-ciri gonad jantan secara morfologi disampaikan pada Tabel 1.



Gambar 1. Posisi gonad jantan di dalam abdomen kepiting kelapa.



Gambar 2. Organ kepiting kelapa jantan dengan berat gonad 7.87 gram dan panjang gonad 8.2 mm terdiri atas vas deferens (Vd), Clasper (Cl), dan testis (Te).

Tabel 1. Ciri morfologis gonad jantan kepiting kelapa (*Birgus latro*).

Kondisi kematangan	Ciri-ciri
Tidak matang	Sepasang gonad jantan terdapat pada bagian abdomen. Gonad berwarna putih kekuningan, berukuran kecil dan mengisi sekitar 5% dari rongga abdomen.
Awal matang	Gonad terdiri atas testis dan saluran-salurannya yang berbentuk tabung melingkar (spiral) berukuran sedang. Gonad berwarna putih kekuningan dan mengisi sekitar 10% dari rongga abdomen.
Sedang matang	Gonad terdiri atas testis dan saluran-salurannya yang berbentuk tabung melingkar (spiral) berukuran cukup besar. Gonad berwarna putih kekuningan dan mengisi sekitar 30% dari rongga abdomen.
Matang	Gonad terdiri atas testis dan saluran-salurannya yang berbentuk tabung melingkar (spiral) berukuran besar. Gonad berwarna putih susu dan mengisi kurang-lebih 40% dari rongga abdomen.

Dalam testis, sel germinal primer berkembang menjadi sel gonial sekunder kemudian membelah secara mitosis dan meiosis. Pada masa spermatosit, pembelahan sel pertama dan sel kedua akan membentuk spermatid. Secara normal, empat spermatid yang terbentuk berasal dari satu spermatosit. Pematangan spermatid selanjutnya akan membentuk spermatozoa.

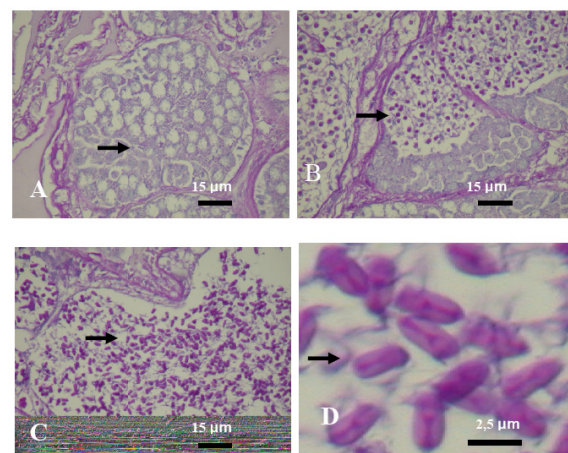
Pada penelitian ini, keadaan struktur histologis dari testis kepiting kelapa memperlihatkan adanya aktivitas spermatogenesis, ditandai dengan ditemukannya kumpulan sel-sel spermatogenik dalam berbagai tahap. Hasil pengamatan secara histologis disampaikan pada Tabel 2 dan Gambar 3.

Tabel 2. Ciri histologis gonad jantan kepiting kelapa (*Birgus latro*).

Kondisi kematangan	Ciri-ciri
Tidak matang	berukuran kecil, ditemukan spermatosit primer
Awal matang	Berukuran lebih besar, ditemukan spermatid
Sedang matang	Ditemukan adanya spermatozoa yang terbungkus dalam kapsul spermatofora
Matang	Ukuran lebih besar dibandingkan sebelumnya. Ditemukan adanya spermatozoa yang terbungkus dalam kapsul spermatofora

Sediaan gonad jantan yang diwarnai dengan pewarnaan PAS berfungsi untuk mendeteksi adanya karbohidrat yang bersifat netral (Kiernan 1990), yang terdapat di dalam sel-sel gonad dengan memperlihatkan PAS positif

yang ditunjukkan dengan adanya warna merah. Pada metode pewarnaan PAS digunakan periode acid yang berfungsi dalam mengoksidasi gugus-gugus glikol menjadi aldehid. Aldehid ini kemudian bereaksi dengan reagens Schiff. Selain itu PAS juga dapat mendeteksi adanya kelompok sulphat ester, sialic acid, dan beberapa gula amino. Hasil penelitian sediaan histologi gonad menunjukkan adanya reaksi PAS positif yang menunjukkan adanya karbohidrat di dalam sel-sel spermatozoa kepiting kelapa, sekaligus menandakan adanya suatu aktivitas (aktivitas spermatogenesis).

**Gambar 3. Struktur histologis testis kepiting kelapa jantan memperlihatkan tubuli dengan sel spermatogenik pada berbagai tahap yaitu spermatosit primer (A), spermatid (B), Spermatozoa yang terbungkus di dalam spermatofora yang berbentuk kapsul (C)(D), melalui pewarnaan PAS (A-D)**

Mathews (1953) melaporkan bahwa sediaan testis dari *Dardanus punctulatus* menampilkan bentuk seperti koil, berkelanjutan, dan memiliki dinding tabung tipis yang berhubungan dengan banyak tubuli terbuka. Potongan melintang tubuli diamati pada semua tahap kematangan. Tubulus yang belum matang atau dewasa diisi dengan spermatosit primer berukuran besar, tubulus yang lebih matang diisi dengan spermatid pada semua tahapan metamorfosis. Spermatid ini dikeluarkan dari tubulus ke dalam tubula pengumpul dari testis melalui proliferasi spermatosit primer baru dari epitel germinal pada masing-masing tubulus. Sehingga spermatid yang telah mengalami me-

tamorfosis dan berusia tua yang telah penuh banyak didorong keluar dari tubulus melalui perkembangan spermatosit primer baru.

Penelitian mengenai tubulus adalah sebagai suatu proses ritmis. Proses ini akan menghasilkan massa sperma secara kontinyu. Massa sperma yang tidak terdiferensiasi ini berukuran kecil dan memasuki bagian proksimal dari vas deferens. Mathew (1993) menambahkan bahwa pada dasarnya, sayatan testis dari *Coenobita rugosus* serupa dengan *D. punctulatus*. Tubuli terbuka sesaat, bergelung-gelung tinggi menuju tubulus pengumpul.

Sayatan dari testis kepiting kelapa (*B. latro*) juga serupa dengan testis *D. punctulatus*, dan *C. rugosus*. Terdapat semua tubuli pada setiap tahap kematangan dan aktivitas ritmisnya mampu mengisi tubula pengumpul, kemudian menjadi spermatid yang telah bermetamorfosis. Perbedaannya adalah pada ukuran. Tubululi *D. punctulatus* dan *C. rugosus* secara umum lebih kecil daripada tubuli *B. latro*. Karena secara morfologi dan fisiologi ukuran panjang dan berat *B. latro* lebih besar dari *D. punctulatus* dan *C. rugosus*.

Gonad Betina

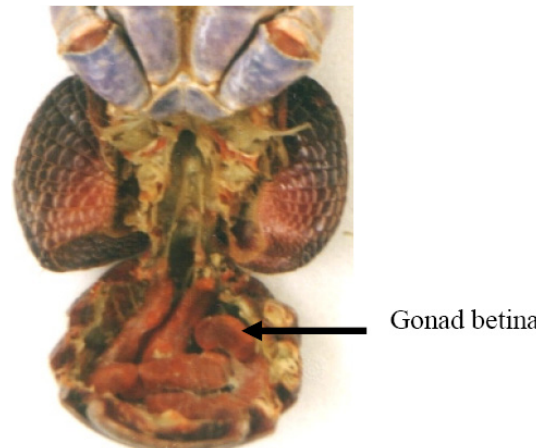
Menurut Mc Laughlin (1983) sistem reproduksi betina pada malacostraca adalah sepasang ovarium atau sebuah ovari dan terletak di abdomen (Gambar 4) yang tidak menyatu dengan hepatopankreas. Pada penelitian ini ditemukan gonad kepiting kelapa betina dengan 4 kematangan gonad (Gambar 5). Ukuran gonad terkecil terdapat pada kepiting dengan panjang karapas 5.27 mm (berat gonad 1.24 gram), sedangkan ukuran gonad yang paling besar dengan panjang karapas 1 010.6 mm (berat gonad 58.73 gram).

Gonad kepiting kelapa betina (ovarium) yang diamati secara morfologi disampaikan pada Tabel 3. Perubahan morfologi ovarium baik, dari segi ukuran maupun warna dipengaruhi oleh perkembangan sel telur terutama dalam bertambahnya deposisi kuning telur di dalam sel telur. Bertambahnya jumlah kuning telur menyebabkan perubahan warna ovarium dan membesarnya sel telur.

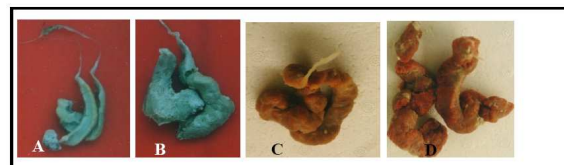
Pada sediaan gonad kepiting kelapa betina yang diwarnai dengan HE (Hematoksilin Eosin), dapat terlihat struktur dan komponen ja-

ringan gonad kepiting. Dalam pewarnaan HE, hematoxilin akan mewarnai inti dan akan menunjukkan warna biru, sedangkan eosin merupakan warna asam yang akan mewarnai komponen basa dalam jaringan. Di dalam komponen sel, basa terdapat di dalam protein sitoplasma sehingga eosin akan mewarnai sitoplasma dan akan menunjukkan warna merah. Hasil pengamatan struktur histologis gonad betina disampaikan pada Tabel 4.

Berdasarkan hasil pengamatan warna ovarium selama penelitian didapatkan adanya variasi warna ovarium, yaitu berwarna keputihan pada ovarium yang belum matang dan menjadi oranye setelah ovarium matang (Gambar 6). Adanya perubahan tersebut disebabkan oleh adanya akumulasi dari kuning telur dalam bentuk lipoprotein dan pigmen atau proses vitellogenesis. Menurut Silversand *et al.* (1993) vitellogenesis adalah proses pembentukan kuning telur; vitellogenin disekresikan ke dalam darah dan di bawa ke sel telur untuk dibentuk menjadi kuning telur. Kuning telur ini adalah sumber nutrisi pada perkembangan embrio. Vitellogenin adalah bahan baku (prekursor) protein kuning telur yang disintesa pada ovarium.



Gambar 4. Posisi gonad betina di dalam tubuh kepiting kelapa.



Gambar 5. Gonad kepiting kelapa betina pada tidak matang (A), awal matang (B), sedang matang (C), dan matang (D).

Tabel 3. Ciri morfologis gonad betina kepiting kelapa (*Birgus latro*).

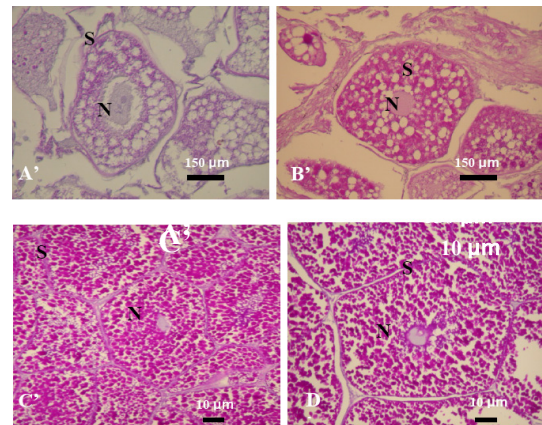
Kondisi kematangan	Ciri-ciri
Tidak matang	Permukaan ovarium halus, belum terbentuk butiran-butiran telur. Ovarium belum mulai berkembang, berbentuk sepasang, ovarium berwarna abu-abu muda. Pengisian ovarium di dalam abdomen adalah sekitar 25 persen.
Awal matang	Permukaan ovarium lembut, mulai terlihat butiran-butiran telur, jika di tekan mudah hancur. Ukuran ovarium semakin bertambah dan meluas, warna dari putih menjadi abu-abu tua. Pengisian ovarium didalam abdomen sekitar 30 persen.
Sedang matang	Permukaan ovarium terasa kasar, karena butiran-butiran telur semakin membesar dan padat, jika di tekan kuat dan tidak mudah hancur. Volume ovarium semakin membesar, berwarna orange. Butiran telur terlihat dengan jelas, namun masih dilapisi oleh kelenjar minyak. Pengisian ovarium didalam abdomen kurang lebih adalah 60 persen.
Matang	Permukaan ovarium terasa kasar dan padat, karena butiran-butiran telur yang semakin membesar dan jelas, jika di tekan kuat dan tidak akan hancur. Hampir semua telur mempunyai ukuran yang relatif sama dan bentuknya bulat. Butir-butir telur semakin membesar, hampir mengisi seluruh abdomen dan terlihat dengan jelas berwarna merah tua dengan mudah dapat dipisahkan karena lapisan minyak yang menyelubungi sudah berkurang. Pengisian ovarium didalam abdomen sekitar 80 persen.

Tabel 4. Ciri histologis gonad betina kepiting kelapa (*B. latro*).

Kondisi kematangan	Ciri-ciri
Tidak matang	Telur masih berukuran kecil dengan nukleus yang relatif kecil-besar.
Awal matang	Telur berukuran lebih besar dari keadaan tidak matang, nukleus yang masih relatif besar.
sedang matang	Butir-butir kuning telur berwarna gelap terlihat pada seluruh sitoplasma sel telur.
matang	Perbedaan yang paling jelas pada fase ini adalah deposisi kuning telur secara total dalam sel telur. Setiap butiran kuning telur membesar sehingga tidak ada tanda sitologikal kecuali membran dari inti sel telur.

Adanya butiran lemak dan lipovitelin merupakan komponen kecil pada ovarium dan telur yang belum matang tetapi konsentrasinya meningkat menjadi komponen besar pada ovarium dan sel telur matang. Pillay dan Nair (1973) mendeterminasikan unsur pokok bio-

kimia dari gonad dan hepatopankreas berhubungan terhadap siklus reproduksi. Besarnya lemak berfluktuasi dalam hubungannya dengan siklus reproduksi, dimana ovary matang berisi lemak lebih banyak daripada yang tidak matang atau ovary yang telah dikeluarkan. Hepatopankreas adalah organ penyimpanan berisi lipid dan glikogen yang banyak. Sehingga diindikasikan lemak dari hepatopankreas akan ditranslokasikan ke ovary. Perbedaan perubahan unsur utama biokimia pada testis adalah tidak nyata.

**Gambar 6. Struktur histologi ovarium kepiting kelapa (*B. Latro* L), memperlihatkan tidak matang (A), awal matang (B), sedang matang (C), dan matang (D). N=Nukleus, dan S= sitoplasma.**

KESIMPULAN DAN SARAN

Hasil pengamatan menunjukkan bahwa sistem reproduksi kepiting kelapa (*Birgus latro*) jantan terdiri atas sepasang testes dan salurannya yang menyatu dengan hepatopankreas. Sedangkan kepiting kelapa betina terdiri atas sepasang ovary yang tidak menyatu dengan hepatopankreas. Secara morfologi, testes terdapat sepasang, berwarna putih kekuningan sampai putih susu, dengan tingkat pemenuhan bervariasi 5-40%; sedangkan ovarium berwarna putih, abu-abu, kuning sampai kemerahan, kondisi permukaan halus sampai kasar dan mengisi abdomen sekitar 25-80%. Secara histologi, testes kepiting kelapa jantan menunjukkan adanya spermatosit, spermatid, dan spermatozoa yang terbungkus dalam spermatofora yang berbentuk kapsul. Sedangkan pada kepiting kelapa betina terlihat adanya sel telur (ovum) yang berada pada stadia awal sampai berkembang.

Perlu dilakukan penelitian biologi yang berkaitan dengan sistem yang lain, seperti anatomi, pencernaan dan respirasi yang akan sangat berguna baik dalam pengembangan pengetahuan biologi maupun aplikasinya (budidaya). Perlu penelitian ekologi yang berkaitan dengan habitat dan keadaan kematangan gonadnya di alam.

UCAPAN TERIMA KASIH

Penulis mengucapkan terima kasih kepada Direktorat Pembinaan Penelitian dan Pengabdian kepada Masyarakat, Direktorat Jendral Pendidikan Tinggi, Departemen Pendidikan Nasional RI, yang telah memberikan kepercayaan untuk dapat melakukan kegiatan penelitian melalui Program Kompetisi Hibah Bersaing 2004-2005 dengan Nomor kontrak 026/SPPP/PP-PD/DP3M/IV/2005.

PUSTAKA

- Brown IW dan Fielder DR. 1991. **The Coconut Crab: Aspects of the Biology and Ecology of *Birgus latro* in the Republic of Vanuatu**. Australian Centre for International Agricultural Research. Canberra, Australia. 128p.
- Fletcher WJ, Brown IW, Fielder DR, dan Obed A. 1991. **Moulting and Growth Characteristics**. In: Brown IW dan Fielder DR. *The Coconut Crab: Aspects of the Biology and Ecology of *Birgus latro* in the Republic of Vanuatu*. Australian Centre for International Agricultural Research. Canberra, Australia. 128p.
- Kierman JA. 1990. **Histological and Histochemical Methods: Theory and Practice**. 2th ed. Pergamon Press.
- Mathew DC. 1956. **The Probable Method of Fertilisation in Terrestrial Hermit Crabs Based on Comparative Study of Spermathecae**. Pac. Sci. 10: 303-309.
- McLaughlin AP. 1983. **Internal Anatomy, Biology of Crustacea**. Vol. 5. Internal anatomy and physiological regulation. City collage of the University of New York and the America Meseum of Natural History. New York.
- Monk A, De Fretes Y, dan Reksodihardjo-Liley G. 2000. **Ekologi Nusa Tenggara dan Maluku**. Prenhallindo, Jakarta. 966 hal.
- Pillay KK dan Nair NB. 1973. **Observation on the Biochemical Changes in Gonads and Organs of *Uca annulipes*, *Portunus pelagicus* and *Metapenaeus affinis* (Decapoda: Crustacea) During the Reproductive Cycle**. Mar. Biol. (Berlin) 18: 167-198.
- PPSDAHP (Proyek Pengembangan Sumber Daya Alam Hayati Pusat). 1987/1988. **Deskripsi Biota Laut Langka**. Departemen Kehutanan Direktorat Jendral Perlindungan Hutan dan Pelestarian Alam. Bogor.
- Rafiani S. 2005. **Karakteristik Habitat Dan Kematangan Gonad Kepiting Kelapa (*Birgus Latro* Linnaeus) di Pulau Pasoso, Kecamatan Donggala, Sulawesi Tengah**. Tesis. 97 hal.
- Ramli M. 1997. **Studi Preferensi Habitat Kepiting Kelapa (*Birgus latro* L.) Dewasa di Pulau Siompu dan Liwutongkidi Buton, Sulawesi Tenggara** [Tesis]. Ins-titut Pertanian Bogor. 63 hal.
- Rondo M dan Limbong D. 1990. **Bioekologi Ketam Kenari (*Birgus Latro*, LINNAEUS 1767) di Pulau Salibabu, Kepulauan Talaud, Sulawesi Utara**. Jurnal Fakultas Perikanan Unsrat. 2: 87-94.
- Sciller C, Fielder DR, Brown IW, dan Obed A. 1991. **Reproduction, Early Life History and Recruitment**. In: Brown IW dan Fielder DR (eds). *Coconut Crab: Aspects of *Birgus Latro* Biology and Ecology in Vanuatu*. Aciar Monograf 8: 128p.
- Silversand C, Hyllner SJ, dan Haux C. 1993. **Isolation, Immunochemical, and Observation of the Instability of Vitellogenin from Four Teleostei**. The J. of Exp. Zool., 267:587-597.
- Sulistiono, Muslihuddin, dan Rafiani S. 2005. **Teknologi Penangkaran Kepiting Kelapa (*Birgus latro*) di Indonesia**. Laporan Penelitian. Institut Pertanian Bogor. 57p.
- Sulistiono, Kamal MM, Butet NA, Simanjuntak CP, dan Nugroho T. 2008. **Kajian Pola Reproduksi dan Populasi Kepiting Kenari (*Birgus latro*) di Pulau Yoi (Kep. Gebe) Maluku Utara**. Kerjasama antara Institut Pertanian Bogor dan PT Antam Tbk. 82p.