

STUDI PEMBERIAN EKSTRAK RUMPUT LAUT COKLAT (*Sargassum prismaticum*) TERHADAP KADAR MALONDIALDEHID DAN GAMBARAN HISTOLOGI JARINGAN GINJAL PADA TIKUS (*Rattus norvegicus*) DIABETES MELITUS TIPE 1

Vivi Shofia, Aulanni'am*, Chanif Mahdi

Jurusan Kimia, Fakultas Matematika dan Ilmu Pengetahuan Alam, Universitas Brawijaya,
Jl. Veteran Malang 65145

*Alamat korespondensi, Tel : +62-341-575838, Fax : +62-341-575835
Email: aulani@ub.ac.id

ABSTRAK

Penelitian ini bertujuan untuk mengetahui pengaruh pemberian ekstrak rumput laut coklat (*Sargassum prismaticum*) terhadap kadar malondialdehid dan gambaran histologi jaringan ginjal tikus diabetes hasil induksi *multiple low dose-streptozotocin* (MLD-STZ) dengan dosis 20 mg/kgBB. Pada penelitian ini tikus putih dikelompokkan menjadi 6 kelompok yaitu kelompok kontrol tanpa terpapar MLD-STZ, kelompok diabetes melitus yang dipapar MLD-STZ, kelompok diabetes melitus yang dipapar MLD-STZ yang mendapat terapi ekstrak rumput laut coklat (*Sargassum prismaticum*) yang diberikan secara oral dengan variasi hari pemberian yaitu satu, tiga, lima dan tujuh hari. Pada penelitian ini dilakukan pengukuran kadar malondialdehid dengan menggunakan metode TBA (*Thiobarbituric Acid*) dengan pengukuran menggunakan spektrofotometri UV-Vis pada panjang gelombang 530 nm, dan gambaran histologi menggunakan metode pewarnaan Hematoksin-Eosin. Hasil penelitian ini didapatkan kadar Malondialdehid berturut-turut berdasarkan pengelompokan perlakuan adalah 0,527; 0,93; 0,893; 0,803; 0,77 dan 0,676 µg/ml. Pemberian ekstrak rumput laut coklat dapat menurunkan profil malondialdehid pada ginjal tikus terapi dengan variasi hari 1, 3, 5 dan 7 berturut-turut adalah 3,98; 13,65; 17,2 dan 27,31%. Serta dapat memperbaiki histologi jaringan ginjal tikus diabetes melitus yang telah yang dipapar MLD-STZ yang mendapat terapi ekstrak rumput laut coklat (*Sargassum prismaticum*).

Kata Kunci: diabetes melitus, ginjal, histologi, malondialdehid

ABSTRACT

The aim of this study was to determine the effect of extract brown seaweed (*Sargassum prismaticum*) towards level of malondialdehyde and description of histology in kidney tissue on rats diabetes result induced multiple low dose – streptozotocin (MLD-STZ) with dose of 20 mg/kgBW. In this study, white rats were categorized into 6 groups. Which were control group, without MLD-STZ exposure, diabetes mellitus group with MLD-STZ exposure, diabetes mellitus group MLD-STZ exposure then treated with extract seaweed (*Sargassum prismaticum*) induced by oral of gift variation, which were 1 day, 3 days, 5 days and 7 days. This study the malondialdehyde level was measured using Thiobarbituric Acid (TBA) method with UV-Vis spectrophotometry at wave length 530 and changing of histology description using Hematoxylin-Eosin staining method. The result showed that malondialdehyde level based on the group of treatment were 0.527 µg/mL, 0.93 µg/mL, 0.893 µg/mL, 0.803 µg/mL, 0.77 µg/mL and 0.676 µg/mL. Effect of extract brown seaweed (*Sargassum prismaticum*) had lower malondialdehyde level of rats repair gift variation, which were 1, 3, 5 and 7 days were 3,98; 13,65; 17,2; dan 27,31 %. Could repair the histology of kidney tissue of rats diabetes result induced MLD-STZ and treated with extract brown seaweed (*Sargassum prismaticum*)

Keywords: Diabetes mellitus, kidney, histology, malondialdehyde

PENDAHULUAN

Diabetes melitus atau DM merupakan penyakit metabolik kronis tidak menular, dengan karakteristik hiperglikemia. Hiperglikemia yang berlangsung lama dapat menimbulkan komplikasi yaitu kelainan mikrovaskuler seperti stroke, jantung dan kerusakan ginjal. Komplikasi diabetes dapat mengenai organ tubuh dan jaringan ginjal yang ditandai dengan hiperfiltrasi membran basal glomeruli karena penurunan filtrasi glomerulus yang diperlihatkan pada histologi ginjal [1]. Gambaran histologi jaringan ginjal memperlihatkan adanya pelebaran jarak kedua dinding kapsula bowman dan penyusutan glomerulus.

Pada umumnya pengobatan dapat dilakukan dengan konsumsi obat hipoglikemik oral dan atau terapi insulin. Terapi obat hipoglikemik oral kebanyakan dapat memberikan efek samping yang tidak diinginkan misalnya kerusakan organ, maka terapi herbal telah diyakini relatif lebih aman [2]. Rumput laut coklat diduga dapat mempengaruhi sintesis dan metabolisme insulin, melindungi efek kerusakan organ, serta dapat menurunkan kadar malondialdehid. Dari hasil pemisahan komponen dengan kromatografi lapis tipis diketahui bahwa ekstrak rumput laut coklat mengandung komponen dari golongan flavonoid. Berdasarkan strukturnya, flavonoid memiliki lebih dari satu gugus fenol (gugus -OH dan aromatik) dan memiliki ikatan rangkap terkonjugasi, dimana struktur tersebut diperlukan dalam menangkal radikal bebas [3].

Malondialdehid dalam sel dihasilkan dari proses peroksidasi lipid oleh radikal bebas/ ROS dan biosintesis prostaglandin. Meningkatnya kadar malondialdehid dipengaruhi oleh peningkatan produksi ROS sehingga MDA digunakan sebagai salah satu marker untuk mengetahui stress oksidatif dalam sel [4]. Rumput laut coklat (*Sargassum prismaticum*) diduga dapat menurunkan kadar MDA dan memperbaiki gambaran histologi jaringan karena kandungan antioksidannya. Berdasarkan uraian di atas, maka perlu dilakukan penelitian tentang ekstrak rumput laut coklat (*Sargassum prismaticum*) dalam menurunkan kadar MDA untuk memperbaiki kerusakan jaringan ginjal.

METODE PENELITIAN

Bahan dan alat

Pada penelitian ini menggunakan hewan coba tikus (*Rattus norvegicus*) galur Wistar jantan umur 2 bulan dengan berat rata-rata 200 gram sebagai hewan coba diperoleh dari Universitas Brawijaya. Tikus dibunuh dengan cara dislokasi leher dan diambil organ ginjal.

Penggunaan hewan coba dalam penelitian ini telah mendapat sertifikat laik etik No. 119-KEP-UB dari Komisi Etik Penelitian Universitas Brawijaya.

Bahan-bahan yang digunakan dalam penelitian ini adalah Streptozotocin (STZ), PFA, NaCl Fisiologis, alkohol 70%, larutan baku MDA, Na-Thio, *Tri Chloro Acetic* (TCA), aquades, rumput laut coklat, Parafin cair, Kloroform, H₂SO₄, NH₃, Plat KLT, Dietileter, Etil asetat, asam asetat, PBS pH 7,4, Xylol 1,2,3, hematoxylen, buffer sitrat, entellan, eosin alkohol.

Peralatan yang digunakan dalam penelitian ini ialah seperangkat alat gelas (cawan petri, labu takar, gelas objek, spatula, pipet tetes, gelas ukur 100mL, tabung reaksi, corong gelas), mortar, mikro pipet, stirrer, seperangkat kandang tikus, gunting, pinset, spuit, glukotest strip, vortex, endorf, sentrifuge, spektrofotometer UV-Vis, plastik, Spektrofotometer IR, freezer - 20 °C, kulkas 4 °C, waterbath, pisau mikrom, neraca analitik, seperangkat alat sentrifugasi, mikroskop cahaya, toples, tissue, sarung tangan.

Prosedur pengukuran kadar MDA menggunakan uji *thiobarbituric acid*

Jaringan ginjal dari setiap kelompok, masing-masing dilakukan pembuatan homogenat yang akan dilakukan pengukuran kadar MDA dengan metode TBA. Mula-mula dilakukan penentuan panjang gelombang maksimum dengan spektrofotometri UV-Vis. Panjang gelombang maksimum sebesar 530 nm digunakan dalam pengukuran kadar MDA homogenat jaringan ginjal.

Pengamatan gambaran histologis ginjal

Pembuatan preparat histologis ginjal menggunakan metode pewarnaan hemaktosilin-eosin (HE). Gambaran histologis sel epitel bronkiolus diamati menggunakan mikroskop Olympus BX51 dengan perbesaran perbesaran kuat (400x). Gambaran histologis digunakan untuk membedakan derajat insulitis dengan gambaran pada struktur jaringan.

HASIL DAN PEMBAHASAN

Efek paparan MLD-STZ dan terapi ekstrak rumput laut coklat terhadap kadar MDA

Hasil penelitian menunjukkan bahwa terapi ekstrak rumput laut coklat digunakan sebagai terapi tikus putih jantan yang dipapar MLD-STZ. Dosis MLD-STZ (dosis rendah berulang) yaitu 20 mg/kgBB tikus selama 5 hari berturut-turut secara intraperitoneal dapat menyebabkan tikus menderita diabetes mellitus tipe 1 [5]. DMT 1 ditandai dengan peningkatan kadar glukosa darah, rusaknya jaringan ginjal yang disebabkan karena terjadinya

reaksi peroksidasi lipid yang ditandai dengan meningkatnya produksi senyawa MDA dalam jaringan dan sel.

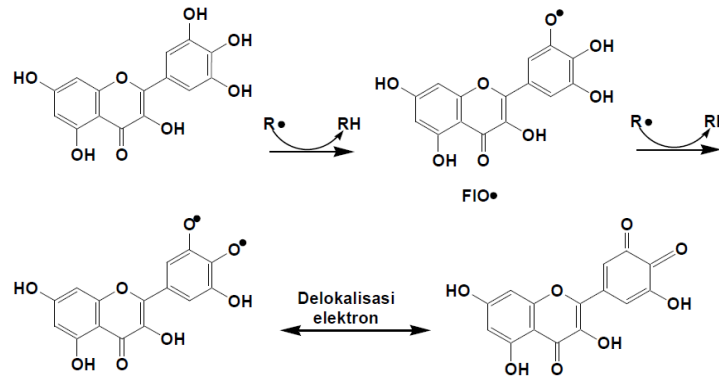
MDA merupakan suatu radikal bebas hasil metabolit reaktif peroksidasi lipid yang umumnya digunakan sebagai biomarker biologis peroksidasi lipid untuk menilai stress oksidatif [6]. MDA dapat diidentifikasi sebagai produk hasil dekomposisi asam amino kompleks, karbohidrat, pentosa dan heksosa. MDA juga merupakan produk yang dihasilkan oleh radikal bebas. Pengukuran MDA dengan TBA didasarkan pada reaksi antara MDA dan TBA dalam suasana asam. Kompleks MDA-TBA yang terbentuk memiliki warna merah jambu dan absorbansinya dapat diukur dengan menggunakan panjang gelombang maksimum. Sebesar 530 nm. Semakin tinggi nilai absorbansi maka semakin tinggi kadar MDA.

Tabel 1. Kadar MDA ginjal tikus putih (*Rattus norvegicus*) kontrol, tikus yang dipapar MLD-STZ dan tikus diterapi rumput laut coklat.

Kelompok	Rata-rata kadar MDA* ($\mu\text{g/ml}$)	Penurunan Kerusakan oksidatif (%)
Kontrol Negatif	0,527	0,000
Sakit (MLD-STZ)	0,93	76,47
Terapi hari ke-1 ekstrak rumput laut coklat	0,893	3,98
Terapi hingga hari ke-3 ekstrak rumput laut coklat	0,803	13,65
Terapi hingga hari ke-5 ekstrak rumput laut coklat	0,77	17,2
Terapi hingga hari ke-7 ekstrak polifenol rumput laut coklat	0,676	27,31

Kadar MDA diperoleh dari pengukuran MDA dengan metode TBA. Pengukuran MDA secara tidak langsung dapat mencerminkan kadar radikal bebas, karena kadar MDA merupakan produk akhir peroksidasi lipid membran sel oleh ROS. Hasil penelitian kadar MDA pada homogenat ginjal tikus disajikan dalam Tabel 1. Kadar MDA tikus sakit yang terpapar MLD-STZ 0,93 $\mu\text{g/ml}$ lebih tinggi dibandingkan dengan tikus sehat dan tikus yang telah diterapi. Hal ini menunjukkan bahwa paparan MLD-STZ menyebabkan peroksidasi lipid dan meningkatkan kadar MDA pada jaringan ginjal. Kelompok tikus sehat memiliki nilai rata-rata MDA sebesar 0,527 sedangkan pada tikus DM yang mendapat terapi rumput laut coklat dengan variasi hari pemberian yaitu satu hari, tiga hari, lima hari, dan tujuh hari menunjukkan penurunan kadar MDA berturut-turut sebesar 3,98; 13,65; 17,2; dan 27,31% hal ini menunjukkan terjadinya penghambatan peroksidasi lipid oleh ekstrak rumput laut coklat

melibatkan senyawa yang mampu menangkal radikal bebas. Senyawa polifenol terutama flavanoid diduga berperan dalam penghambatan peroksidasi lipid karena senyawa tersebut memiliki kemampuan menangkap radikal bebas. Flavonoid mendonasikan sebuah atom (H) dari gugus hidroksil (OH) fenolik pada saat bereaksi dengan radikal bebas.

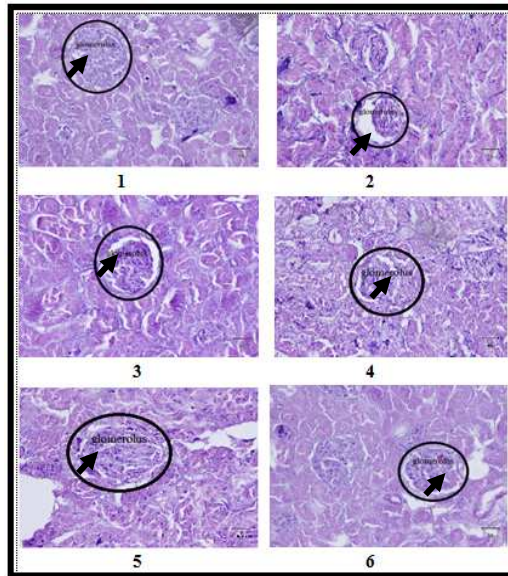


Gambar 1. Reaksi *scavenging* radikal bebas oleh flavonoid [4]

Kemampuan flavonoid sebagai antioksidan disebabkan karena flavonoid bertindak sebagai *scavenger* radikal bebas. Menurut Rahmah (2011) Berdasarkan struktur kimia flavonoid sebagai *scavenger* radikal bebas. Terjadi abstraksi atom hidrogen sebagai radikal bebas ($R\cdot$) sehingga dapat menghasilkan radikal fenoksil flavonoid ($FIO\cdot$) yang memiliki reaktivitas lebih rendah. Radikal fenoksil flavonoid ($FIO\cdot$) dapat diserang kembali sehingga terbentuk fenoksil flavonoid ($FIO\cdot$) kedua. Radikal fenoksil flavonoid ($FIO\cdot$) memiliki ikatan rangkap terkonjugasi sehingga dapat menstabilkan strukturnya dengan delokalisasi elektron ataupun resonansi untuk menghilangkan efek radikal bebas [7].

Gambaran histologi ginjal dengan pewarnaan Hematoksin-Eosin tikus kontrol, tikus yang dipapar MLD-STZ dan hasil terapi ekstrak polifenol rumput laut coklat (*Sargassum prismaticum*)

Untuk mengetahui tingkat kerusakan dan perbaikan jaringan, dilakukan pengamatan gambaran histologi. Hasil gambaran histologi organ ginjal tikus pada penelitian ini menunjukkan bahwa pemberian ekstrak rumput laut coklat (*Sargassum prismaticum*) dapat memperbaiki ginjal. Pada gambar 2 bagian 1 menunjukkan kelompok kontrol, hal ini dapat dilihat keadaan glomerulus dalam kondisi baik yaitu memiliki jumlah inti lebih banyak dan tidak mengalami kerusakan pada glomerulus. Pada bagian 2 yaitu kontrol negatif, dimana terjadi pelebaran jarak kedua dinding kapsula bowmann, penyusutan glomerulus serta kerusakan pada inti pinoksis dan kariolisis [8].



Gambar 2. Histologi ginjal tikus dengan pewarnaan HE, perbesaran 400x

Keterangan:

○ = glomerulus yang mengalami perubahan yang ditunjukkan dengan anak panah, yaitu adanya perbedaan renggangan antara glomerulus dan kapsula bowman

Berdasarkan data kadar MDA dan gambaran histologi ginjal yang diperoleh menunjukkan bahwa kadar MDA berkorelasi positif dengan kerusakan jaringan pada gambaran histologi. Semakin rusak jaringan, kadar MDA semakin tinggi. Hasil pengamatan pada Gambar 2 menunjukkan bahwa pemberian MLD-STZ dapat menghasilkan radikal bebas yang dapat meningkatkan kadar MDA yang ditandai dengan rusaknya jaringan yaitu penyusutan glomerulus sehingga terjadi pelebaran jarak kedua dinding kapsula bowman. Sedangkan pada bagian 3, 4, 5 dan 6 merupakan tikus diabetes mellitus yang diterapi dengan pemberian ekstrak rumput laut coklat yang bertindak sebagai *scavenger* radikal bebas sehingga dapat menekan pembentukan ROS yang merupakan penyebab kerusakan jaringan. Hasil dari gambar 2 bagian 3, 4, 5 dan 6 berturut-turut mengalami perbaikan jaringan yang ditunjukkan dengan semakin sempitnya jarak antara kapsula bowman dan glomerulus.

KESIMPULAN

Berdasarkan hasil penelitian yang telah dilakukan, pemberian terapi rumput laut coklat (*Sargassum prismaticum*) yang diberikan secara oral dengan variasi hari pemberian yaitu satu hari, tiga hari, lima hari, dan tujuh hari menunjukkan penurunan kadar MDA berturut-turut sebesar 3,98; 13,65; 17,2; dan 27,31% serta menunjukkan perbaikan gambaran histologi jaringan ginjal.

UCAPAN TERIMAKASIH

Terima kasih kepada Dr. Sulistiana Prabowo, dr, MS yang telah memberi kesempatan untuk menjadi bagian dalam payung penelitiannya.

DAFTAR PUSTAKA

1. Bailie, G.R., C.A., Johnson, N.A., Mason, W.L.St., Peter, 2004, *Medfacts Pocket Guide of Drug Interaction. Second Edition*, Nephrology Pharmacy Associated, Middleton,Inc., Middleton, pp. 1-6.
2. Studiawan, H. dan M.H. Santosa, 2005, *Uji aktivitas penurunan kadar glukosa darah ekstrak daun Eugenia polyantha pada mencit yang diinduksi aloksan*, Media Kedokteran Hewan 21, pp. 62-65.
3. Rahmah, Nur L., 2012, *The Potency of Sargassum duplicatum Bory Extract on Inflammatory Bowel Disease Therapy in Rattusnorvegicus*, Journal of Life Sciences 6, pp. 144-154.
4. Bruch, C.G. and D.P. Janet., 2002, *Oxidative Stress InCritically III Patients*, 11(6), American Journal of Critical care, pp. 543-551.
5. Aulanni'am, 2005, *Protein dan Analisisnya*, Citra Mentari Group Malang.
6. Gomes G. N., F.T. Barbosa., R.F Radaeli, M.F Cavanal, M. M Aires dan F. Zaladek G. 2005, *Effect of D- α -tocopherol on tubular nephron acidification by rats with induced diabetes mellitus*. Brazilian Journal of Medical and Biological Research 38, pp. 1043-1051.
7. Kochhar, S.P and J.B. Rossell, 1990, *Detection, estimation and evaluation of anti oxidants in food systems*, Di dalam: Hudson, B.J.F (Ed), Food Antioxidants. Elsevier Applied Science, New York, Pp: 19-64.
8. Madeiros, YS., 2008, *Journal Models to Test Drugs with Potential Antidiabetic Activity*, Journal of ethnopharmacology.