

## Gambaran Histopatologis Tulang Femur Anjing Pascatransplantasi Menggunakan Tulang Babi Asal Rumah Potong Hewan

Luh Made Sudimartini<sup>1\*</sup>, I Wayan Wirata<sup>2</sup>, Anak Agung Gde Oka Dharmayudha<sup>2</sup>,  
Dhirgo Adji<sup>3</sup>, I Wayan Nico Fajar Gunawan<sup>2</sup>

<sup>1</sup>Laboratorium Farmasi Veteriner, <sup>2</sup>Laboratorium Bedah dan Radiologi Veteriner, Fakultas Kedokteran Hewan Universitas Udayana Jl. PB Sudirman Denpasar-Bali, <sup>3</sup>Departemen Bedah dan Radiologi, Fakultas Kedokteran Hewan, Universitas Gadjah Mada, Yogyakarta

\*Korespondensi: ocha\_manja82@yahoo.co.id

**Kata kunci:** Cangkok tulang, *demineralized bone xenograft*, fraktur, gambaran histopatologis.

### Pendahuluan

Fraktur merupakan terputusnya kontinuitas jaringan tulang dan tulang rawan. Fraktur sederhana mudah ditangani dengan cara memfiksasi fragmen patahan, namun pada fraktur *multiple* dan ada fragmen patahan tulang yang tidak bisa dipertahankan dan sulit untuk disatukan kembali dengan pin maupun eksternal fiksator, sehingga diperlukan metode pencangkokan tulang (*bone grafting*). Material bahan cangkok tulang yang ideal harus memiliki potensi untuk mempertahankan sel tetap hidup, tidak menimbulkan reaksi imunologik, mudah didapat, memberi kekuatan sekeliling tulang dan tidak menyebarkan penyakit [1]. Keberhasilan penggunaan bahan cangkok asal tulang babi pada manusia menjadi inspirasi untuk diterapkan di dunia kedokteran hewan dalam penanganan kasus bedah orthopedik terutama pada anjing. Penelitian ini bertujuan untuk mengetahui perubahan histopatologis yang terjadi pada penggunaan tulang babi sebagai bahan cangkok untuk penanganan kasus fraktur pada anjing.

### Bahan dan Metode

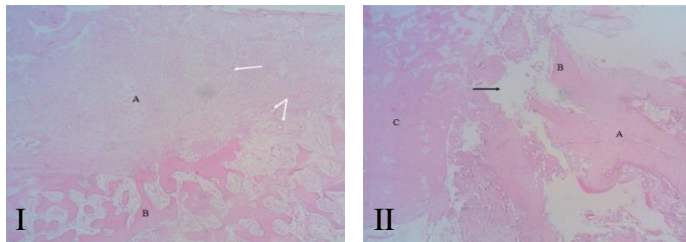
Proses pembuatan bahan cangkok demineralisasi meliputi tulang dibersihkan dari sisa-sisa otot dan jaringan lemak, dipotong dengan ukuran 1 x 1 cm, kemudian dicuci menggunakan aquades dan selanjutnya dengan NaCl 0.9%. Potongan tulang yang sudah bersih direndam selama 12 jam menggunakan chloroform-methanol (rasio 1:1) untuk menghilangkan lemak dan protein. Potongan tulang direndam dalam HCl 4% selama 2 minggu pada suhu ruangan dan larutan HCl diganti setiap 48 jam. Demineralisasi yang sempurna ditandai dengan konsistensi tulang menjadi lunak dan transparan, kemudian potongan dicuci menggunakan aquades sampai bersih dan dilanjutkan pencucian menggunakan alkohol 70%, kemudian dimasukkan dan disimpan dalam tabung yang berisi alkohol 70% sampai diaplikasikan.

Delapan ekor anjing jantan umur 3-4 bulan digunakan dalam penelitian ini, dibagi menjadi 2 kelompok secara acak. Kelompok I berjumlah 2 ekor adalah anjing yang dipergunakan sebagai kontrol, yaitu anjing pada diaphysis tulang femurnya dibor dengan diameter 1 cm tanpa pemberian bahan cangkok. Kelompok II berjumlah 6 ekor dibor seperti kelompok I dan diberi bahan cangkok. Pada minggu ke-4 dan ke-8 dilakukan biopsi masing-masing 1 ekor untuk kelompok kontrol dan 3 ekor pada kelompok perlakuan untuk pemeriksaan histopatologi. Hasil pemeriksaan histopatologis dianalisis secara deksriptif.

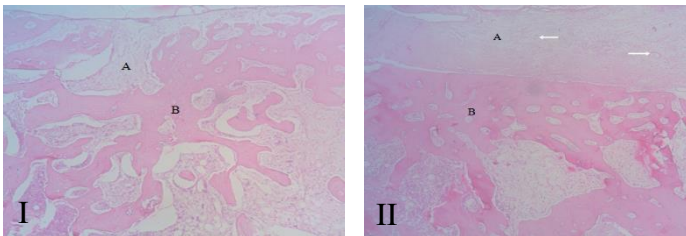
### Hasil dan Pembahasan

Berdasarkan pemeriksaan histopatologis jaringan tulang femur minggu ke-4 pasca operasi pada kedua kelompok, menunjukkan gambaran yang hampir sama yaitu terjadinya proliferasi jaringan ikat fibrosa, perkembangan tulang trabekula, terbentuknya pembuluh darah baru, proliferasi osteoblas dan pada kelompok yang diberikan perlakuan bahan cangkok terlihat sel osteoklas di tepi jaringan tulang yang baru. Proliferasi jaringan ikat fibrosa terlihat lebih dominan pada kelompok kontrol dibandingkan dengan kelompok bahan cangkok. Proliferasi fibroblas dan kapiler darah yang memasuki bekuan darah akan membentuk jaringan granulasi (prokalus). Jaringan granulasi akan menjadi jaringan fibrosa padat dan berubah menjadi masa

tulang rawan. Masa ini merupakan kalus sementara yang mempersatukan tulang-tulang yang patah [2]. Proses kesembuhan tulang pada kedua kelompok di minggu ke-4 menunjukkan bagian defek tulang telah tertutup dengan jaringan ikat fibrosa dan sudah terbentuk tulang baru. Pertumbuhan tulang baru tersebut berupa tulang trabekula. Proses osteogenesis yang terjadi pada semua kelompok merupakan proses osifikasi intramembranosa.



Gambar 1 Gambaran histopatologi tulang femur anjing kelompok I pada minggu keempat pasca operasi (I) menunjukkan adanya (A) proliferasi jaringan ikat fibrosa, (B) perkembangan tulang trabekula, dan terbentuknya vaskularisasi baru (anak panah putih). Sedangkan pada minggu kedelapan (II), menunjukkan adanya (A) proliferasi jaringan ikat fibrosa, (B) terbentuk tulang baru, (C) tulang resipien, dan masih terlihat adanya *gap* (anak panah hitam)



Gambar 2 Gambaran histopatologi tulang femur anjing kelompok II pada minggu keempat pasca operasi (I), menunjukkan adanya (A) proliferasi jaringan ikat fibrosa dan (B) perkembangan tulang trabekula, sedangkan pada minggu kedelapan (II), menunjukkan adanya (A) periosteum, (B) tulang trabekula dan pembuluh darah baru (anak panah putih)

Pemeriksaan histopatologis tulang femur minggu ke-8 pasca operasi pada kelompok kontrol tanpa diberi bahan cangkok menunjukkan adanya proliferasi jaringan ikat fibrosa, terbentuknya fibrokartilago dan masih terlihat adanya *gap* pada daerah yang dibor. Jaringan fibrokartilago yang terbentuk merupakan indikasi terjadinya proses osifikasi endokondral. Daerah fraktur dengan vaskularisasi minimal, diferensiasi sel mesenkimal membentuk kondroblas dan menghasilkan kartilago di dalam kalus. Jaringan kartilago secara periodik akan digantikan menjadi jaringan tulang melalui rangkaian proses endokondral [3]. Pengamatan pada kelompok yang diberi cangkok tulang babi terlihat proliferasi jaringan ikat fibrosa di periosteum, tulang trabekula lebih kompak, proliferasi osteoblas dan terlihat osteoklas pada tepi tulang yang baru. Proliferasi osteoblas dan osteoklas pada tepi tulang yang baru menandakan masih terjadi proses osifikasi. Kombinasi ini membentuk spikula tulang dan menyatu. Jaringan kolagen longgar dan padat berkembang dan berhubungan dengan tulang. Vaskularisasi berkembang dengan mesenkim untuk pertumbuhan tulang. Pemberian bahan cangkok tulang babi pada kelompok perlakuan tidak menimbulkan reaksi penolakan oleh resipien. Hal ini terlihat dengan tidak adanya reaksi inflamasi dan respon benda asing di daerah yang diberi bahan cangkok.

### Simpulan

Dari hasil penelitian dapat disimpulkan bahwa tulang babi dapat dipergunakan sebagai bahan cangkok alternatif yang efektif untuk penanganan kasus fraktur pada anjing karena tidak menimbulkan reaksi inflamasi pada daerah yang diberi bahan cangkok.

## Ucapan Terima Kasih

Ucapan terimakasih penulis sampaikan kepada LPPM Universitas Udayana yang telah memberikan pendanaan melalui Hibah Unggulan Program Studi Tahun 2015.

## Daftar Pustaka

- [1] Becker W, Clokie C, Sannerby L, Urist MR, Becker BB. 1998. Histologic finding after implantation and evaluation of different grafting materials and titanium micro screws into extraction socket: case reports. *J Periodontol* 69: 414-21.
- [2] Leeson CR, Leeson TS, Paparo AA. 1995. *Buku Ajar Histologi Edisi 5*. Jakarta: EGC. Hlm 106-117.
- [3] Eurell JA, Sickie DCV. 2006. Connective and Supportive Tissues. In *Dellman's Textbook of Veterinary Histology*, 6<sup>th</sup> Eds. Blackwell Science Ltd. Blackwell publishing Company. Pp: 31-60.

P-02

## Pencitraan Ultrasonografi (USG) Vesica Urinaria pada Kasus Cystitis Kronis Kucing Timi

Rr. Soesatyoratih

Divisi Bedah dan Radiologi, Departemen Klinik, Reproduksi, dan Patologi, Fakultas Kedokteran Hewan Institut Pertanian Bogor

**Kata kunci:** Ultrasonografi, vesica urinaria, cystitis kronis.

### Signalement dan Status Present

Signalement hewan	Status Present (Keadaan Umum)
Nama : Timi	Perawatan : Baik
Jenis hewan / spesies* : Kucing	Habitus / tingkah laku : Jinak / tenang
Ras / Breed : Lokal	Gizi : Sedang
Warna bulu & kulit : Hitam	Pertumbuhan badan : Sedang
Jenis kelamin* : Jantan	Sikap berdiri : Tegak pada 4 kaki
Umur : ± 2 tahun	Suhu tubuh : 38,1 °C
Berat badan : 4,1 kg	Frekuensi nadi : 148 x / menit
Tanda khusus : Tidak ada	Frekuensi nafas : 40 x / menit

### Anamnesa

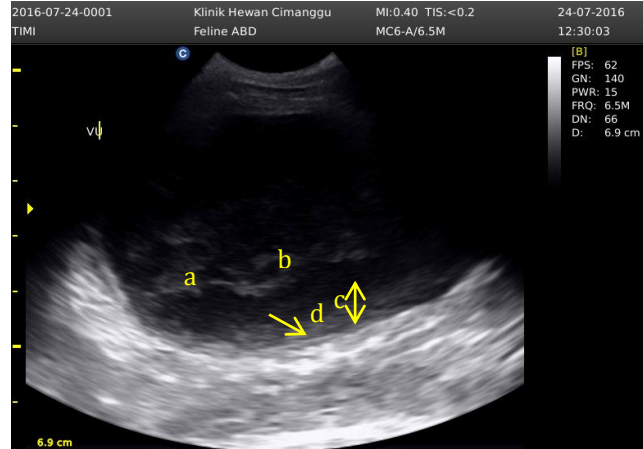
Seekor kucing lokal jantan bernama Timi, umur kurang lebih 2 tahun (Gambar 1). Informasi menurut pemiliknya, sudah beberapa hari Timi tidak mau makan dan urinnya berdarah. Kucing Timi sering mendatangi liter boxnya untuk urinasi namun urin yang keluar sedikit dan bercampur darah. Menurut keterangan pemilik kucing Timi kejadian ini berulang untuk yang ke dua kalinya. Pada kasus yang pertama kucing Timi sempat diterapi menggunakan antibiotik, antiinflamasi dan vitamin secara peroral selama satu minggu dan menunjukkan perbaikan kondisi.

### Temuan Klinis

Gejala klinis yang tampak kucing Timi sering mendatangi liter boxnya, urinasi sedikit-sedikit dan berdarah, nafsu makan menurun, serta kucing kelihatan lesu. Pada pemeriksaan fisik saat dilakukan palpasi daerah abdomen, organ vesika urinaria teraba membesar dengan konsistensi mengeras serta kucing merasa kesakitan ketika dilakukan penekanan pada daerah tersebut.



Gambar 1 Kucing Timi



Gambar 2 Ultrasonograf organ vesika urinari kucing Timi

### Hasil dan Uji Pendukung

Pemeriksaan lanjutan yang dilakukan pada kucing Timi adalah pemeriksaan dengan menggunakan penunjang ultrasonografi. Pemeriksaan ultrasonografi dilakukan pada regio abdomen, posisi hewan dorsal recumbency dengan menggunakan transduser konveks dengan frekuensi 6,5 MHz, Gain 140, ketebalan objek 6,8 cm. Transduser diposisikan transversal tegak lurus pada daerah abdomen pada organ vesika urinaria. Dari hasil ultrasonografi menunjukkan adanya masa dengan mix ekhogenisitas di dalam lumen vesika urinaria yang menyerupai jaring laba-laba tidak beraturan diantara area anekhoik (Gambar 2a). Terlihat adanya penebalan dinding vesika urinaria menyeluruh dan merata. Dinding vesika urinaria menebal dengan derajat hipoekhoik dan permukaan bergelombang (Gambar 2c), juga terjadi edema berupa bagian hipo-anekhoik tipis diantara dua permukaan hiperekhoik (Gambar 2d).

### Diagnosa

Cystitis kronis

### Prognosa

Fausta - Dubius

### Terapi

Tindakan medis yang dilakukan terhadap kucing Timi adalah pemberian obat antibiotik, hemostatikum, vitamin, dan cairan infus.

### Pembahasan

Pada pemeriksaan ultrasonografi vesika urinaria kucing Timi digunakan transduser konveks yang menghasilkan lapang pandang menyerupai kerucut dan menghasilkan sudut yang lebih besar sehingga akan memberikan lebih banyak struktur yang terlihat. Frekuensi transduser yang digunakan adalah 6,5 MHz, dengan alasan vesika urinaria merupakan organ yang terletak superfisial maka transduser yang disarankan berfrekuensi antara 5-7,5 MH.

Dari hasil ultrasonografi terlihat peradangan berupa akumulasi sel-sel radang, bentukan fibrin sampai terbentuknya jaringan ikat dalam lumen vesika urinaria. Kombinasi dari kondisi ini membentuk semacam perkejuan yang ditunjukkan oleh garis-garis yang menyerupai jaring laba-laba tidak beraturan diantara area anekhoik (Gambar 2a) urin seolah-olah terperangkap diantara jaring-jaring tersebut (Gambar 2b). Penebalan dinding vesika urinaria ditandai dengan adanya area yang hipoekhoik pada permukaan dinding vesika urinaria dan terlihat bergelombang (Gambar 2c). Adanya bagian hipo-anekhoik tipis diantara dua permukaan hiperekhoik (Gambar 2d) menunjukkan telah terjadi oedema pada dinding vesika urinaria. Oedema terjadi di antara lapisan permukaan mukosa dan lapisan serosa vesika urinaria.

Tindakan medis yang dilakukan terhadap kucing Timi adalah pemberian antibiotik

ampicillin dengan dosis 10-20 mg/kg BB, ampicillin adalah antibiotik golongan Penisilin yang bereseptrum luas dan bersifat bakterisidal. Pemberian antibiotik ampicillin secara intra muskular bertujuan untuk mengatasi infeksi bakteri pada saluran urinarius, sedangkan untuk mengatasi hematuria kucing Timi diberikan obat hemostatik vitamin K secara intra muskular, infus NaCl 0,9% secara intra vena diberikan untuk mengatasi kekurangan cairan karena sudah beberapa hari kucing Timi tidak mau makan dan minum, sedangkan alasan pemberian vitamin B kompleks secara per oral karena vitamin dari kelompok B bekerja sebagai ko-enzim, yang aktif pada proses metabolisme dan pembentukan energi.

### **Simpulan**

Diagnosa penunjang ultrasonografi merupakan diagnosa penunjang penting yang dapat dipilih pada kasus infeksi pada saluran urinarius yaitu pada kasus cystitis kronis dimana dokter dapat melakukan evaluasi terhadap struktur jaringan pada organ vesika urinaria sehingga dapat membantu dokter hewan dalam membuat diagnosa yang lebih akurat dan melakukan terapi dengan lebih tepat.

### **Daftar Pustaka**

- [1] Cunningham JG. 2002. *Textbook of Veterinary Physiology*. Philadelphia: WB Saunders Company.
- [2] Noviana D, Aliambar SH, Ulum MF, Siswandi R. 2012. *Diagnosis Ultrasonografi pada Hewan Kecil*. Bogor: IPB Press.
- [3] Tjay TH, Rahardja K. 2007. *Obat-obat Penting*. Jakarta: PT Gramedia.
- [4] Wientarsih I, Noviyanti L, Prasetyo BF, Madyastuti R. 2012. *Penggunaan Obat Untuk Hewan Kecil*. Bogor: Techno Medica Press.

P-03

## **Toksisitas Ekstrak Buah Pinang (*Areca catechu* L) pada Tikus Putih**

A. A. Gde Arjana<sup>1\*</sup>, I Made Sukada<sup>2</sup>, N. Adi Suratma<sup>3</sup>

<sup>1</sup>Lab. Farmakologi, <sup>2</sup>Lab. Kesmavet, <sup>3</sup>Lab. Parasitologi, Fakultas Kedokteran Hewan Universitas Udayana. Jl. PB Sudirman Denpasar

\*Korespondensi: aagdearjana@yahoo.co.id

**Kata kunci:** Buah pinang, toksisitas, tikus.

### **Pendahuluan**

Penggunaan obat-obatan sintesis tidak terlepas dengan masalah baru yang ditimbulkan yaitu adanya pencemaran lingkungan, adanya residu obat cacing pada produk hasil ternak dan yang paling sering adalah munculnya resistensi dimana dampaknya akan menurunkan efektivitas dari obat tersebut. Pengobatan dengan menggunakan tanaman yang berkhasiat obat merupakan salah satu alternatif yang dipilih untuk memperkecil adanya efek samping karena pemberian obat sintesis. Salah satu tanaman obat yang digunakan sebagai anthelmintik adalah buah pinang (*Areca catechu* L).

Toksisitas pada tanaman yang berkhasiat obat dapat terjadi apabila diberikan secara berlebihan. Dalam jangka waktu yang lama pemberian tanaman yang berkhasiat obat dikhawatirkan akan terakumulasi dalam jaringan atau organ tubuh seperti hati dan ginjal yang dapat menyebabkan kerusakan pada organ tersebut [1]. Pemberian buah pinang secara in vivo pada babi yang menderita infeksi *Ascaris suum* untuk mengetahui hasil terpi serta uji toksisitas akut dan subakut tidak menunjukkan perubahan patologis pada hati, ginjal, otak dan jantung [2]. Tujuan penelitian ini adalah untuk mengetahui efek toksisitas dari buah pinang.

### **Materi dan Metode**

Pada penelitian ini bahan yang digunakan adalah ekstrak etanol buah pinang. Dosis buah

pinang adalah 0cc, 0,2cc, 0,4cc dan 0,8cc, pemberian buah pinang diberikan selama 21 hari. Hewan yang digunakan adalah tikus putih (*Rattus norvegicus*). Pemeriksaan SGOT menggunakan alat Reflovet Plus. Sedangkan pemeriksaan hati dengan pemeriksaan histopatologi dengan metode Kierman. Data utk SGOT dianalisis dengan ANOVA sedangkan pemeriksaan histopatologi dianalisis secara diskriptif.

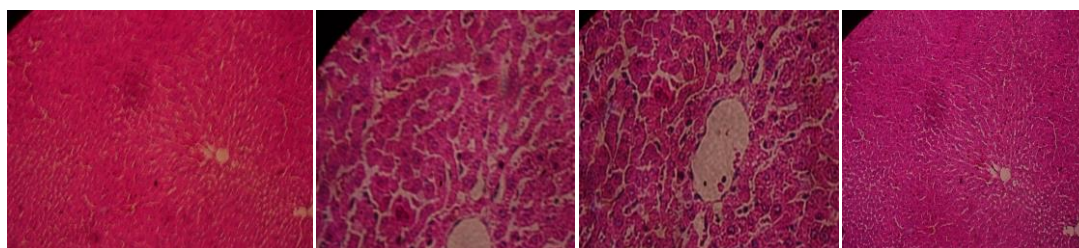
### Hasil dan Pembahasan

Hasil kadar SGOT pada tikus putih yang diberikan ekstrak buah pinang dengan dosis 0 cc (kontrol), 0,2 cc, 0,4 cc, dan 0,8 cc (Tabel 1).

Tabel 1 Rata-rata kadar SGOT

Dosis	Ulangan					Rata-rata
	I	II	III	IV	V	
Kontrol	115	113	136	93,7	198	131,14
0,2 cc	112	120	103	108	140	116,60
0,4 cc	103	118	82,5	93,7	201	119,64
0,8 cc	116	102	103	96,9	105	104,58

Dari hasil analisis ANOVA terhadap rata-rata kadar SGOT antara kontrol dengan tiap-tiap dosis menunjukkan tidak berbeda nyata ( $P > 0,05$ ). Studi tentang toksisitas pada pemberian ekstrak buah pinang pada tikus putih selama 28 hari dengan dosis 100, 250 dan 500mg/kg BB menghasilkan kadar SGOT dan SGPT masih normal [3].



Kontrol Dosis 0,2cc Dosis 0,4cc Dosis 0,8cc  
Gambar 1 Gambaran Histopatologi Hati yang diberi Ekstrak buah pinang

Berdasarkan hasil pengamatan histopatologi hati tikus putih tidak terdapat perbedaan antara kontrol dan perlakuan (Gambar 1). Penelitian tentang pemberian buah pinang secara in vivo pada babi yang menderita infeksi *Ascaris suum* untuk mengetahui hasil terapi serta uji toksisitas akut dan subakut tidak menunjukkan perubahan patologis pada hati, ginjal, otak dan jantung. Tanin yang terkandung pada buah pinang memiliki aktivitas hepatoprotektif [4].

### Simpulan

Ekstrak buah pinang yang diberikan secara oral dengan berbagai dosis yaitu 0,2 cc, 0,4 cc, 0,8 cc tidak menimbulkan toksisitas pada tikus putih.

### Daftar Pustaka

- [1] Kunts T. 1984. *Perkembangan Terakhir Diagnostik Enzim dan Penyakit Hati*. PT Rajawali Nusindo Indonesia.
- [2] Nuri. 2007. *Pengembangan Formula Sediaan Fitoterapeutika Tersetandar untuk Terapi dari Tanaman Obat di Kabupaten Jember*. Jember: Lembaga Penelitian Universitas Jember.
- [3] Lohith TS, Shridar NB, Dilip SM, Jayashree P, Suhasini K. 2013. Repeated dose 28-day oral toxicity study of raw areca nut extract in rats. *Int Res J Pharm* 4(5):238-240.
- [4] Pimolpan P, Nithitanakol S, Bavovada R. 2009. Hepatoprotective potential of exstracs from seed of *Areca cathecu* and nutgalls of *Ouerqus infectoria*. *Molecules* 14: 4987-5000.

## Urolithiasis *Calcium Oxalate* pada Anjing (Studi Tingkat Kejadian dan Determinasi Komposisi Mineral Urolith)

Erni Sulistiawati<sup>1,2</sup>, Isma Prasthani<sup>1</sup> dan Dondin Sajuthi<sup>1,3</sup>

<sup>1</sup>Laboratorium Praktek Dokter Hewan Bersama 24 jam drh Cucu K Sajuthi, dkk, Jl Sunter Permai Raya Astro Vetshop, Ruko Nirwana Sunter Asri Tahap II Blok J.2 Sunter, Jakarta, Indonesia. <sup>2</sup>Program Diploma, Institut Pertanian Bogor, Indonesia. <sup>3</sup>Fakultas Kedokteran Hewan, Institut Pertanian Bogor, Indonesia

Korespondensi\*: e\_sulistia16@yahoo.com, dan ismaprasthani@gmail.com,

**Kata kunci** : urolith, *calcium oxalate*, anjing.

### Pendahuluan

Urolithiasis merupakan permasalahan umum dan sering ditemukan pada anjing akibat pembentukan urolith oleh proses kristalisasi larutan urin pada ginjal, ureter, vesika urinaria dan uretra, sehingga dapat menghambat urinasi [1]. Terdapat beberapa faktor yang mempengaruhi pembentukan urolith diantaranya adalah (1) genetik, terkait *breed predisposisi* yang mempermudah resiko pembentukan urolith, (2) penyakit infeksi, adanya infeksi bakteri dapat meningkatkan produksi urase yang menyebabkan peningkatan pH urine (alkaline), (3) nutrisi, penurunan asupan cairan dan diet pakan kering menyebabkan peningkatan berat jenis dan pH urine yang memicu terjadinya kristalisasi fosfat, (4) stress, akan membuat kondisi tubuh mengalami acidosis metabolik yang secara tidak langsung akan berkaitan dengan peningkatan ekskresi *calcium* pada ginjal, sehingga memicu terbentuknya kristalisasi [2]. Urolithiasis pada anjing seringkali menjadi kausa sekunder yang menyertai kausa utama akibat infeksi bakteri pada traktus urinaria. bertujuan determinasi tingkat kejadian urolith *calcium oxalate* pada anjing dengan urolithiasis ditinjau dari usia, jenis kelamin, ras anjing dan untuk mendapatkan informasi metode determinasi komposisi mineral urolith.

### Bahan dan Metode

Pengumpulan data dilakukan berdasarkan rekapitulasi data laboratorium analisis urolith yang terdapat pada vesika urinaria anjing. Terdapat 152 kasus urolithiasis dari Januari 2014-juli 2016. Pasien terdiri dari berbagai ras anjing dengan kisaran usia 4 bulan – 15 tahun. Metode analisis urolith dilakukan secara kualitatif yakni pengamatan secara makroskopis (warna, konsistensi, ukuran, bentuk permukaan) dan mikroskopis urolith yang diawali dengan analisis kimia menggunakan pelarut asam yang disertai dengan evaluasi sedimentasi urin. Adapun alat dan bahan yang dibutuhkan meliputi mortar, obyek glass, pengaduk, mikroskop (Nikon YS 100), HCL1%, *acetic acid* dan NaCl. Prosedur kerja meliputi (1) pengerusan urolith menggunakan mortar, (2) serpihan urolith yang telah dihaluskan dilarutkan dengan larutan asam, (3) pengamatan dengan mikroskop dengan perbesaran maksimal 400x. Analisis urolith dilakukan di Laboratorium Klinik Praktek Dokter Hewan Bersama (PDHB) drh Cucu K Sajuthi.

### Hasil dan Pembahasan

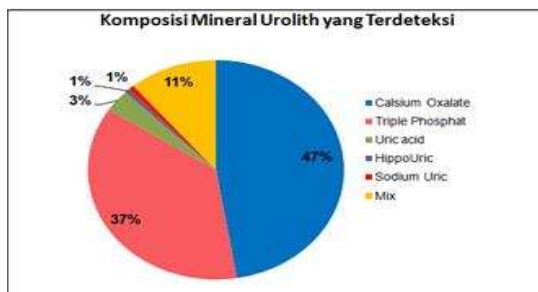
Presentase komposisi mineral urolith yang dikaitkan dengan umur, jenis kelamin dan ras anjing dapat dilihat pada Tabel 1. Terdapat variasi komposisi mineral urolith dari tahun 2014 sampai 2016. Adapun variasi komposisi mineral urolith meliputi *calcium oxalate*, *triple phosphat* (struvit), *uric acid*, *hippo uric*, *sodium uric*, dan *mix urolith* (kombinasi urolith). *Calcium oxalate* (47%) merupakan urolith yang paling sering ditemukan (Gambar 1). Secara makroskopis dan mikroskopis *calcium oxalate* (Gambar 2).

Sebanyak 152 kasus urolith dilaporkan pada anjing oleh laboratorium klinik PDHB drh Cucu Sajuthi dari tahun 2014-2016. Dari 152 kasus komposisi mineral urolith yang teridentifikasi meliputi *calcium oxalate* (47%), *triple phosphat* (struvit) (37%), *mix urolith* (11%), *uric acid* (3%), *hippo uric* (1%) dan *sodium uric* (1%). Hasil serupa pada penelitian lain melaporkan


peningkatan signifikan pada urolith jenis *calcium oxalate* [4]. *Calcium oxalate* merupakan urolith yang paling umum ditemukan pada anjing. Dilaporkan pada penelitian sebelumnya bahwa 80%-90% urolith pada anjing terdiri dari *calcium oxalate*[3]. Secara makroskopis urolith *calcium oxalate* ditemukan dengan ciri berwarna kuning kecoklatan, konsistensi keras, ukuran bervariasi dan bentuk permukaan ireguler [2]. Komposisi mineral urolith cenderung tidak terlepas dari pengaruh umur, jenis kelamin dan ras anjing, selain itu salah satu faktor tersebut dapat mempengaruhi satu sama lain [3,4].

Tabel 1 Presentase komposisi mineral urolith berdasarkan umur, jenis kelamin dan ras anjing

Parameter (%)	Komposisi Mineral Urolith	
		Calcium Ox
Umur	≤ 1 th	2,3%
	2-5 th	17,7%
	6-9 th	18,5%
	≥ 10 th	11,5%
Jenis Kelamin	Jantan	35%
	Betina	13,5%
Ras Anjing	Pomeranian	8,5%
	Shihtzu	14%
	Mix	11,3%
	Yorkshire	7%
	Golden R	4,2%
	Daschsunt	3%
	Poodle	1,5%



Gambar 1 Komposisi mineral urolith yang terdeteksi pada urolith anjing



Gambar 2 Bentuk makroskopis urolith *calcium oxalate* (2a,2c); Bentuk mikroskopis kristal *calcium oxalate* (2b,2d)

Urolith *calcium oxalate* cenderung lebih umum ditemukan pada anjing usia tua 6-9 tahun (18,5%). Pada anjing jantan (35%) akan tampak peningkatan resiko lebih tinggi ditemukan urolith *calcium oxalate* dibandingkan anjing betina (13,5%). Predisposisi umur dan jenis kelamin ini sesuai dengan yang dilaporkan pada penelitian sebelumnya [4,5]. Hal ini dapat terjadi karena anjing jantan cenderung memiliki osmolalitas urin lebih tinggi sehingga mempermudah terbentuknya supersaturasi mineral [4]. Terdapat 4 ras anjing yang lebih beresiko ditemukan urolith *calcium oxalate* yakni Shih tzu (14%), *mix breed* (11,3%), Pomeranian (8,5%) dan Yorkshire (7%). Predileksi urolith *calcium oxalate* telah dilaporkan terutama pada jenis ras-ras anjing kecil [4].

### Simpulan

*Calcium oxalate* merupakan urolith yang sering banyak ditemukan terutama pada anjing jantan terutama pada ras anjing shih tzu.

### Daftar Pustaka

[1] Osborne CA, Lulich JP, Kruger JM, Ulrich LK, dan Koehler LA. 2009. Analysis of 451,891 canine uroliths,



- feline uroliths, and feline urethral plugs from 1981 to 2007: perspectives from the Minnesota Urolith Center. *Vet Clin North Am Small Anim Pract.* 39(1):183-97.
- [2] Hesse A dan Reto N. 2009. *A Color Handbook of Urinary Stone in Small Animal Medicine.* CBC Press. USA.
- [3] Langston C, Kelly G, Douglas P dan John M. 2008. *Diagnosis of Urolithiasis.* Animal medical center. New York.
- [4] Winnie WL, Justin M, Philip H, Annette LR dan Jodi LW. 2010. Evaluation of trend in urolith composition and characteristic of dog with urolithiasis: 25.499 case (1985-2006). *JAVMA.* Vol 236. No. 2. 193-200.
- [5] Houston DM, Andrew EP, Michael GF dan Brend H. 2004. Canine urolithiasis: A look at over 16000 urolith submissions to the canadian veterinary urolith centre from februari 1998 to april 2003. *Can Vet J.* Vol 45. 225-230.

P-05

## **Kajian Kasus Kematian Mendadak pada Anjing Berdasarkan Pemeriksaan Patologi Anatomi**

Erni Sulistiawati<sup>1,2</sup> dan Isma Prasthani<sup>1</sup>

<sup>1</sup>Laboratorium Praktek Dokter Hewan Bersama 24 jam drh Cucu K Sajuthi, dkk, Jl. Sunter Permai Raya. Astro Vetshop. Ruko Nirwana Sunter Asri Tahap II Blok J.2 Sunter. Jakarta. Indonesia, <sup>2</sup>Program Diploma, Institut Pertanian Bogor, Indonesia  
Korespondensi\*: e\_sulistia16@yahoo.com, dan ismaprasthani@gmail.com

**Kata kunci:** kausa kematian mendadak, patologi anatomi, anjing.

### **Pendahuluan**

Kematian mendadak (*sudden death*) dapat terjadi pada semua hewan yang sehat akan tetapi kausa kematian hewan secara tiba tiba dalam beberapa menit atau beberapa jam tanpa tanda klinis yang jelas memerlukan penelusuran kausa lebih cermat melalui pemeriksaan post mortem hasil nekropsi [1]. Kematian mendadak (*sudden death*) pada anjing sering terjadi karena torsio lambung (*gastric dilatation volvulus*), gangguan termoregulasi (*head stroke*) dan gangguan jantung (*cardiomyopathy*) [2,3,4]. Kematian mendadak (*sudden death*) juga dapat terjadi pada berbagai usia, jenis kelamin dan ras ras anjing. Studi ini bertujuan mengkaji kausa-kausanya kematian mendadak (*sudden death*) pada anjing dari tahun 2014 sampai 2016 yang didasarkan evaluasi *postmortem* hasil nekropsi.

### **Bahan dan Metode**

Pengumpulan data dilakukan dari tahun 2014-2016 berdasarkan rekapitulasi pasien dengan kematian mendadak yang dilanjutkan dengan pemeriksaan lanjut patologi anatomi melalui nekropsi Pasien terdiri dari berbagai ras anjing usia 3 hari – 10 tahun dengan total 30 kasus nekropsi, yang terdiri dari 21 kasus pada anjing dan 9 kasus kucing.

### **Hasil dan Pembahasan**

Berdasarkan hasil pemeriksaan patologi anatomi diketahui 21 kasus kematian mendadak pada anjing berkaitan dengan gangguan gastrointestinal sebesar 38,5% seperti terlihat pada Tabel 1.

Telah dilaporkan dalam kajian laporan ini diketahui bahwa sebanyak 12 kasus (47%) akibat kematian mendadak pada anjing. Seperti telah dilaporkan sebelumnya bahwa dari 1930 kasus, terdapat 151 kasus (7,8%) mengalami kematian mendadak dengan penyebab utama gangguan jantung (33%), keracunan (25%) dan gangguan gastrointestinal (20%) [1]. Sedangkan gangguan jantung dalam kajian kematian mendadak yakni sebanyak 15,4%, yang mana 2 kasus gangguan jantung tergolong sebagai bentuk perubahan patologi anatomi dari *cardiomyopathy*. *Cardiomyopathy* adalah sindrom yang ditandai dengan lemahnya fungsi otot jantung, dilatasi ventrikel/atrium dan takiaritmia. *Cardiomyopathy* disebabkan oleh berbagai faktor seperti nutrisi, *breed predisposisi* dan penyakit infeksi. Predisposisi ras anjing besar seperti doberman, great dane, boxer lebih beresiko mengalami *cardiomyopathy* [4].

Tabel 1 Kausa kematian mendadak pada

Penyebab	Anjing
Gangguan gastrointestinal	38,5%
Gangguan termoregulasi	23,0%
Gangguan jantung	15,4%
Perdarahan tanpa trauma	7,7%
Gangguan Urogenital	7,7%
Malnutrisi	7,7%

Gangguan gastrointestinal (38,5%) merupakan penyebab utama kematian mendadak tertinggi pada anjing dalam kajian penulisan ini. Gangguan gastrointestinal yang sering ditemukan seperti *gastric dilatation volvulus* (3 kasus), torsio mesentrium usus (1kasus), obstruksi corpora alieneum (1kasus). *Gastric dilatation volvulus* terjadi ketika lambung mengalami dilatasi dan berputar dengan sendirinya. Perputaran lambung akan menyebabkan aliran pembuluh darah terhambat dan berakibat nekrosis jaringan lambung disertai shock. Tingkat kematian *gastric dilatation volvulus* sebesar 23%-60%, terutama pada ras anjing besar seperti *German Shepherd* [2].

Penyebab kematian mendadak terbanyak kedua adalah gangguan termoregulasi (23%), dalam studi ini terdapat 3 kasus pasien dengan *heat stroke*. *Heat stroke* merupakan kondisi sakit berat yang ditandai dengan adanya peningkatan suhu tubuh diatas normal (hipertermia > 41°C) pada anjing. Tingkt kejadian *heat stroke* akan meningkat ketika susana dan kelembaban lingkungan tinggi. Peningkatan suhu yang ekstrim dalam tubuh > 41°C akan mengakibatkan kerusakan sel dan denaturasi intraseluler protein dan lemak. *Heat stroke* akan membuat sistem organ seperti gastrointestinal, renal, hati, paru paru, jantung, sistim saraf pusat dan sistem haemostasis mengalami gangguan [3]. Ras anjing seperti golden retriever dan ras ras *brachycephalic* memiliki resiko lebih tinggi mengalami *heat stroke*.

### Simpulan

Penyebab utama kematian mendadak pada anjing yakni gangguan gastrointestinal (38,5%) berkaitan dengan *gastric dilatation volvulus*, gangguan termoregulasi (23%) berkaitan dengan *heat stroke* dan gangguan jantung (15,4%) sebagai bentuk *cardiomyopathy*.

### Daftar Pustaka

- [1] Olsen TF dan Andrew LA. 2000. Causes of sudden and unexpected death in dogs: A 10-year retropective study. *Can Vet J*. Vol.41.873-875.
- [2] Tselepidis S dan Stournara A. 2008. Gastric dilatation volvulus case in military working dog. A retropective study. *Balkan military medical review*. 11: 108-111.
- [3] Bruchim Y, Eyal K, Joseph S, Efrat F, Philip K dan Itamar K. 2006. Heat stroke in dogs: A retropective study of 54 cases (1999-2004) and analysis of risk factor for death. *J vet intern med*. 20: 38-46.
- [4] Nerheim MD, Sally BB, Lubna P dan Brian O. 2004. Heart failue and suddent death in patient with tachicardia induced cardiomyopathy and reccurent tachicardia. *J Circulation*. 110: 247-252.

## Status Kesejahteraan Hewan Sapi Perah di Peternakan sekitar Negeri Selangor Darul Ehsan, Malaysia

Grace Victoria Mani<sup>1</sup> dan Heru Setijanto<sup>2</sup>

<sup>1</sup>Mahasiswa Fakultas Kedokteran Hewan, Institut Pertanian Bogor

<sup>2</sup>Divisi Anatomi, Histologi dan Embriologi, Fakultas Kedokteran Hewan Institut Pertanian Bogor  
Jl. Agatis, Kampus IPB Dramaga, Bogor

### Pendahuluan

Sapi perah (lembu tenusu) adalah ternak yang dikembangbiakkan untuk menghasilkan susu. Peternakan sapi perah adalah satu bidang kerja pertanian yang berdaya maju, memerlukan tumpuan usaha yang bersungguh-sungguh dan berkelanjutan. Manusia dalam memanfaatkan hewan harus memperhatikan aspek kesejahteraan hewan. 'Five freedom' merupakan prinsip kesejahteraan hewan yang pertama kali dideklarasikan secara resmi pada tahun 1979 oleh *Farm Animal Welfare Council* di Inggris [1]. Deklarasi kesejahteraan hewan yang diakui secara internasional juga diadopsi oleh *World Organization for Animal Health (WOAH)* [2]. Kelima prinsip kesejahteraan hewan tersebut (*Five Freedom*) adalah:

1. Bebas dari rasa haus dan lapar (*freedom from hunger and thirst*)
2. Bebas dari rasa ketidaknyamanan (*freedom from discomfort*)
3. Bebas dari sakit dan kesakitan (*freedom from pain, injury, and disease*)
4. Bebas dari rasa takut dan tertekan (*freedom from fear and distress*)
5. Bebas untuk mengekspresikan perilaku alamiah (*freedom to express normal behavior*)

### Bahan dan Metode

Tempat penelitian adalah lima peternakan di sekitar negeri Selangor, Malaysia. Penelitian ini telah dilakukan dari 1 Juli 2015 hingga 7 Agustus 2015. Metode penelitian dilakukan melalui kuesioner dan survei. Survei dibuat berdasarkan penilaian kesejahteraan on-farm dengan parameter lima prinsip kesejahteraan hewan.

### Hasil dan Pembahasan

1. **Bebas dari rasa haus dan lapar.** Semua peternakan bebas dari rasa lapar dan haus, namun kurang baik dalam penyediaan wadah dan kebersihan.
2. **Bebas dari rasa ketidaknyamanan.** Ternak berbaring ditempat yang disediakan, rata-rata waktu untuk berbaring beragam karena beberapa peternakan tidak memiliki fasilitas *bedding*. Kebersihan ambing, panggul dan kaki bagian distal tidak memenuhi kriteria, karena penimbunan feses pada lantai kandang.
3. **Bebas dari sakit dan kesakitan.** Semua peternakan memberikan perhatian terhadap penyakit sapi perah dengan segera menanganinya. Beberapa peternakan tidak menggunakan anestesi maupun analgesik pada saat melakukan dehorning.
4. **Bebas dari rasa takut dan tertekan.** Interaksi di kandang penampungan kurang baik dan terjadinya perilaku agonistik. Hubungan ternak-manusia cukup baik di semua peternakan.
5. **Bebas untuk mengekspresikan perilaku alamiah.** Beberapa peternakan memiliki akses ke padang penggembalaan.

### Simpulan

Kesejahteraan ternak di kelima peternakan sangat variatif dan tidak ada satu peternakan pun yang memenuhi kriteria terbaik dalam parameter kesejahteraan hewannya.

### Daftar Pustaka

- [1] [FAWC] Farm Animal Welfare Council. 1993. Second report on priorities for animal welfare, research and development [Internet]. [diunduh 2016 Maret 23]. Terdapat pada: [https://www.gov.uk/government/uploads/system/uploads/attachment\\_data/file/31929/Farm\\_Ani](https://www.gov.uk/government/uploads/system/uploads/attachment_data/file/31929/Farm_Ani)

P-07

## Pentingnya Penegakan Diagnosa pada Anjing Gagal Ginjal

Almisbah

Buana Vet, Jl. Abdullah Lubis no. 9, Medan, Sumatera Utara

**Kata Kunci:** Penegakan diagnosa, gagal ginjal.

### Pendahuluan

Hewan kesayangan yang sehat dan ceria merupakan dambaan setiap pemilik. Seiring waktu status kesehatan anjing bisa baik atau buruk, bahkan menunjukkan gejala lesu, nafsu makan berkurang, muntah dan diare. Terlebih lagi gejala yang ditunjukkan terjadi berulang dan intensitasnya meningkat. Untuk itu perlu dilakukan pemeriksaan oleh dokter hewan agar diketahui masalah apa yang terjadi pada anjing kesayangan kita. Sehingga dapat ditentukan solusi terbaik dalam penanganan dan pengobatannya. Salah satu penyakit yang sering diderita oleh anjing berumur tua adalah gagal ginjal [1]. Kasus klinis ini ditulis bertujuan dokter hewan selalu berusaha menegakkan diagnosa sebaik-baiknya untuk memberikan kepastian masalah dan solusi terbaik yang dapat diberikan kepada pemilik hewan.

### Bahan dan Metode

Seorang pemilik hewan datang ke klinik pada tanggal 25 juni 2016 membawa anjingnya dengan keadaan panik, sedih dan menggendong anjing kesayangannya yang lemas juga bau. Sebelumnya pada tanggal 10 juni 2016 sudah mengalami penurunan nafsu makan dan aktifitas serta diikuti dengan gejala muntah. Anjing sudah mendapatkan dua kali penanganan oleh dua dokter hewan yang berbeda. Pemilik merasa belum mendapatkan penjelasan yang memadai tentang diagnosa dan kondisi anjingnya.

Anjing bernama Chloe, jenis Sheltie, umur 8 tahun. Hasil pemeriksaan klinis; berat 13,6 kg (BCS 9), suhu tubuh 37,9°C, dehidrasi 7%, palpasi abdomen nyeri, mulut berbau. Kemudian dilakukan pemeriksaan darah (Rayto Hematology 7600®; biochemistry 190CV®) dengan hasil dapat dilihat pada Tabel 1.

Tabel 1 Hasil pemeriksaan darah anjing Chloe hari ke-1.

Jenis	Nilai Normal	Hasil	Keterangan
WBC	6-17 x10 <sup>3</sup> /ul	12,1	
RBC	5,5-8,5 x10 <sup>3</sup> /ul	8,93	Tinggi
HGB	11-19 g/dl	14,9	
MCHC	30-38 g/dl	28,1	Rendah
MCH	20-25 pg	16,7	Rendah
MCV	62-72 fL	59,4	Rendah
HCT	39-56 %	53,1	
PLT	117-460 x10 <sup>3</sup> /ul	410	
PCT	0,1-0,5 %	0,3	
Urea	10-30 mg/dl	343	Tinggi
Creatinin	0,3-2,1 mg/dl	18,2	Tinggi
Total protein	5,5-8 g/dl	4,8	Rendah
Albumin	2,3-4,1 g/dl	1,7	Rendah
Globulin	1,5-5,5 g/dl	3,1	
AST	15-80 U/L	75	
ALT	15-90 U/L	55	
GGT	0-15 U/L	14	

Berdasarkan hasil pemeriksaan, anjing Chloe didiagnosa mengalami gagal ginjal. Untuk kesembuhan Chloe cenderung sulit. Terapi yang diberikan di klinik adalah terapi cairan intravena NaCl 0,9%, ampicillin 12 mg/kg iv s2dd, furosemid 2 mg/kg iv s2dd, ranitidin 1 mg/kg s2dd, ondansetron 0,4 mg/kg iv s2dd [1], campuran renal gatte dan renal advance 1 sendok OS.

Setelah diberi penjelasan, pemilik dapat memahami keadaan dan berusaha untuk menolong Chloe sehingga dilakukan rawat inap di klinik Buana Vet.

## Pembahasan

Pada Tabel 1 dapat disimpulkan Chloe mengalami polysithemia yang tidak terlalu signifikan hal ini bisa dikarenakan dehidrasi. Nilai MCHC;MCH;MCV rendah mengindikasikan keadaan kehilangan darah kronis. Nilai urea dan creatinin (azoetemia) 10 x diatas batas normal yang mengindikasikan penurunan fungsi ginjal [2]. Kejadian gagal ginjal akut dapat dibandingkan dengan gagal ginjal kronis bila diagnosa dini jelas dan terapi supportif dapat membantu kinerja ginjal [3].

Selama masa perawatan (hari ke-1; ke-2) dan terapi berlanjut, gejala klinis seperti suhu tubuh dibawah nomal, muntah, dehidrasi, keadaan umum rebah dikandang dan masih berespon. Pada hari ke-3 kondisi chloe mengalami penurunan, suhu tubuh 35,1°C, frekuensi muntah meningkat, diare kecoklatan, keadaan umum tenang rebah dikandang dan respon baik. Setiap kali dijenguk oleh pemilik menunjukkan rasa senang, berespon dengan panggilan dan belaian serta mau berdiri sesekali. Untuk menilai keadaan yang fluktuatif ini dilakukan kembali pemeriksaaa darah (Tabel 2).

Tabel 2 Hasil pemeriksaan darah anjing chloe hari ke-3

Jenis	Nilai Normal	Hasil	Keterangan
WBC	6-17 x10 <sup>3</sup> /ul	0,9	Rendah
RBC	5,5-8,5 x10 <sup>3</sup> /ul	2,1	Rendah
HGB	11-19 g/dl	4,8	Rendah
MCHC	30-38 g/dl	27,9	
MCH	20-25 pg	20	
MCV	62-72 fL	58,4	Rendah
HCT	39-56 %	13,6	Rendah
PLT	117-460 x10 <sup>3</sup> /ul	115	Rendah
PCT	0,1-0,5 %	0,2	
Urea	10-30 mg/dl	356	Tinggi
Creatinin	0,3-2,1 mg/dl	18,6	Tinggi
Total protein	5,5-8 g/dl	4,1	Rendah
Albumin	2,3-4,1 g/dl	1,3	Rendah
Globulin	1,5-5,5 g/dl	2,7	
AST	15-80 U/L	65	
ALT	15-90 U/L	79	
GGT	0-15 U/L	14	

Hasil darah mengindikasikan leucopenia, anemia, azoetemia. Hal ini menunjukkan gangguan fungsi yang berat pada organ ginjal, rendahnya laju filtrasi glomerulus dan juga penurunan produksi eritropoetin [2][4]. Dibandingkan dengan hasil pemeriksaan darah pada hari ke-1, Perkembangan dan respon terhadap terapi tidak terlalu baik bahkan cenderung mengalami penurunan.

Setelah didiskusikan dengan pemilik, dengan berat hati pemilik beserta keluarga memilih cara terakhir untuk euthanasia. Semua ini dilakukan demi kebaikan dan mengakhiri penderitaan Chloe.

## Simpulan

Dokter hewan haruslah menegakkan diagnosa dengan sebaik-baiknya, sehingga bisa memberikan solusi dan penanganan terbaik pada pasien. Pemilik berharap mengetahui apa yang sedang dialami anjingnya dan mendapatkan penjelasan yang baik.

## Ucapan Terima Kasih

Terima kasih kepada Tim Buana Vet Medan. Drh Vivin Aulia Rahmi dan Drh Ady Sasmita (Laras Group), serta Drh Dodi PT. Tunas Daya Veterinaria.

## Daftar Pustaka

- [1] Mazzaferro, EM. 2010. Blackwell's Five-Minute Veterinary Consult Clinical Companion. Small Animal Emergency and Critical Care.
- [2] Kerr, MG. 2002. Veterinary Laboratory Medicine Clinical Biochemistry and Haematology. Second edition-Blackwell Science.
- [3] Carr, AP. Rubbin, SI, 2007. Canine Internal Medicine Secrets. 11830 Westline Industrial Drive St. Louis, Missouri 63146
- [4] Dunn, JK. 2000. Textbook of small animal medicine. Department of clinical veterinary medicine niversity of Cambridge, UK.

P-08

## Evaluasi Radiografi Pulmonum pada Anak Babi (*Sus scrofa*) Sepsis yang Diberi Emulsi Lipid Parenteral

Gunanti, Meli Rahmawati, Rr Soesatyoratih, Riki Siswandi, Dwi Rahmiati Utari

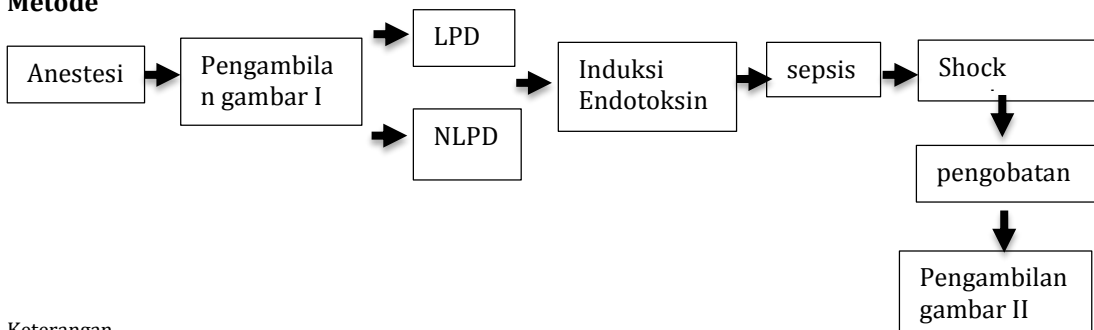
Institut Pertanian Bogor, Jl Agatis, Kampus IPB Darmaga, Bogor-16680

**Kata kunci:** Emulsi lipid, radiografi paru, sepsis, *Sus scrofa*.

## Pendahuluan

Negara berkembang memiliki angka kejadian sepsis pada bayi cukup tinggi yaitu sekitar 1,8-18 per 1000 kelahiran hidup dengan angka kematian sebesar 12-68%, sedangkan di negara maju angka kejadian sepsis berkisar antara 3 per 1000 kelahiran hidup dengan angka kematian 10,3% (Nugroho dan Musrichan 2012). Menurut *Calder et al.* (2010) pemberian nutrisi secara parenteral dibutuhkan untuk menyalurkan nutrisi bagi pasien kritis. Paru babi terdiri atas dua lobus di kiri dan empat lobus di kanan. Anatomi paru tersebut mirip dengan manusia sehingga dapat digunakan sebagai model untuk studi sistem pernafasan (Rogers *et al.* 2008). Sepsis menyebabkan terjadinya gangguan pada fungsi paru (Susanto dan Sari 2012). Secara radiografi kondisi paru yang mengalami perubahan dapat diketahui apabila adanya perubahan pola vaskular (dilatasi vena pulmonalis), pola interstitial (*peribronchial pattern*), pola alveolar (*cotton like density*) dan *lobar sign*. Radiografi regio toraks diambil dengan dua standar pandang yang berbeda yaitu *dorsoventral (DV)* dan *laterolateral recumbency (LL)*.

## Metode



### Keterangan

LPD : kelompok yang sebelumnya diberikan emulsi lipid selama 3 jam

NLPD : kelompok yang tidak diberi lipid

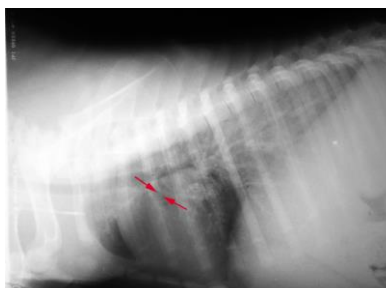
## Hasil

### Dilatasi vena pulmonalis

Gambaran dilatasi vena pulmonalis pada paru anak babi sepsis yang diberi emulsi lipid parenteral.

Radiografi	SP	Kelompok perlakuan	
		NLPD	LPD
Prasepsis	LL	0/5	0/5
Pascaresusitasi	LL	5/5	5/5

Keterangan: SP = Standar pandang, LL = Latero lateral, NLPD = Non lipid, LPD = Lipid



Gambar 1 Kejadian dilatasi vena pulmonalis (panah merah)

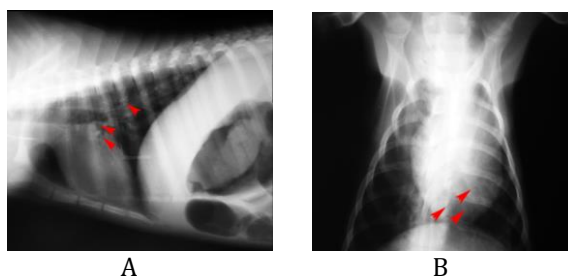
### Peribronchial pattern

Gambaran *peribronchial pattern* pada paru anak babi sepsis yang diberi emulsi lipid parenteral.

Radiografi	SP	Kelompok perlakuan	
		NLPD	LPD
Prasepsis	LL	0/5	0/5
	DV	0/5	0/5
Pascaresusitasi	LL	5/5	5/5
	DV	5/5	4/4*

Keterangan : SP = Standar Pandang, LL = Laterolateral, DV = Dorsoventral, NLPD = Non lipid, LPD = Lipid,

(\*) = Ditemukan pada individu tertentu



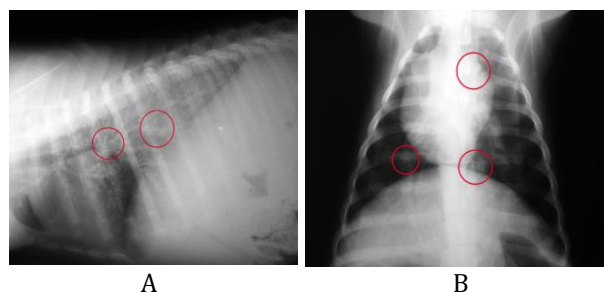
Gambar 2 Kejadian *peribronchial pattern* ditunjukkan oleh panah merah pada standar pandang laterolateral (A) dan dorsoventral (B)

### Cotton like density

Gambaran *Cotton like density* pada paru anak babi sepsis yang diberi emulsi lipid parenteral.

Radiografi	SP	Kelompok perlakuan	
		NLPD	LPD
Prasepsis	LL	0/5	0/5
	DV	0/5	0/5
Pascaresusitasi	LL	2/5	1/5
	DV	4/5	4/5

Keterangan: SP = Standar Pandang, LL = Laterolateral, DV = Dorsoventral, NLPD = Non lipid, LPD = Lipid



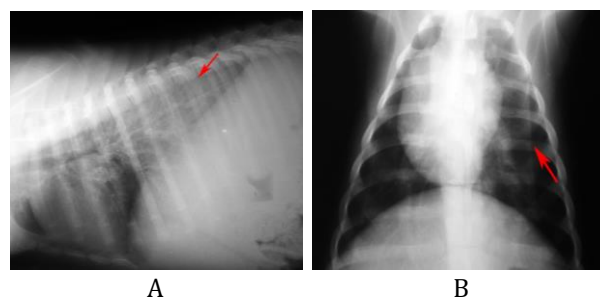
Gambar 3 Kejadian *cotton like density* ditunjukkan oleh lingkaran merah pada standar pandang laterolateral (A) dan dorsoventral (B)

### Lobar sign

Gambaran *lobar sign* pada paru anak babi sepsis yang diberi emulsi lipid parenteral.

Radiografi	SP	Kelompok perlakuan	
		NLPD	LPD
Prasepsis	LL	0/5	0/5
	DV	0/5	0/5
Pascaresusitasi	LL	2/5	2/5
	DV	5/5	5/5

Keterangan: SP = Standar Pandang, LL = Laterolateral, DV = Dorsoventral, NLPD = Non lipid, LPD = Lipid



Gambar 4 Kejadian *lobar sign* ditunjukkan oleh panah merah pada standar pandang laterolateral (A) dan dorsoventral (B)

### Simpulan

Kelompok babi yang diberi lipid ataupun babi tanpa diberi lipid parenteral menunjukkan kondisi paru yang hampir sama. Pemberian emulsi lipid secara parenteral pada babi sepsis belum dapat memperbaiki kondisi paru.

### Daftar Pustaka

- [1] Calder PC, Jensen GL, Koletzko BV, Singer P, Wanten GJA. 2010. Lipid emulsions in parenteral nutrition of intensive care patients: current thinking and future directions. *Intens Care Med.* 36:735-749.
- [2] Nugroho RBA, Musrichan M. 2012. Hubungan faktor risiko terjadinya *acinetobacter* sp mdro terhadap kematian penderita sepsis di picu rumah sakit dr Kariadi Semarang [skripsi]. Diponegoro (ID). Universitas Diponegoro.
- [3] Rogers CS, Abraham WM, Brogden KA, Fisher JT, Meyerholz DK, Namati E, Ostedgaard LS, Prather RS, Zabner J, Welsh MJ et al. 2008. The porcine lung as a potential model for cystic fibrosis. *Am J Physiol-Lung C.* 295:240-263.
- [4] Susanto YS, Sari FR. 2012. Penggunaan ventilasi mekanis invasif pada acute respiratory distress syndrome (ards). *J Respir Indo.* 32(1):44-52.



## Kejadian Kasus Penyakit pada Anjing dan Kucing di Qithmir Pet Care Jombang Tahun 2011-2015

Nur Fitriah Abidin, Faradisyah Roza Rosyara, Mia Hermawanti, Rini Setiyowati

Tim Medis di Qithmir Pet Care, Jombang/Tulungagung  
Korespondensi: qithmirpetcare@yahoo.com

**Kata kunci:** Kejadian kasus penyakit, laporan kasus bulanan, praktek dokter hewan, qithmir pet care, Kota Jombang.

### Pendahuluan

Dalam pelayanan jasa medis veteriner dalam bentuk Praktek Dokter Hewan sehari-hari khususnya di Qithmir Pet Care yang berlokasi di sebuah Kota Kabupaten di Jawa Timur dengan jarak sekitar 80 KM dari Pusat Ibukota Propinsi, dimana pemenuhan kebutuhan penunjang praktek baik dalam hal penyediaan obat-obatan maupun barang sangat terbatas. Untuk membantu mempermudah pemenuhan hal diatas beberapa upaya telah dilakukan.

Salah satu upaya yang dilakukan adalah dengan mengetahui data pola kejadian kasus penyakit yang terjadi dan telah ditangani di tempat Praktek Dokter Hewan di Qithmir Pet Care. Dengan adanya data pola kejadian kasus penyakit selama beberapa waktu, maka harapan untuk penyediaan kebutuhan penunjang Praktek Dokter Hewan bisa dipersiapkan lebih baik. Selain itu dengan adanya informasi tetang pola kejadian kasus penyakit maka upaya pencegahan terhadap kejadian penyakit serta klien edukasi bisa dilakukan sedini mungkin.

### Bahan dan Metode

Data kejadian kasus penyakit diperoleh dari laporan kasus bulanan pada Praktek Dokter Hewan di Qithmir Pet Care di kota Jombang – Jawa Timur, pada tahun 2011, 2012, 2013, 2014 dan 2015 yang dilaporkan setiap bulannya sebagai bentuk pertanggungjawaban pada Dinas Peternakan dan Perikanan Kabupaten Jombang [1].

Kejadian kasus penyakit digolongkan menjadi enam kategori (sesuai formulir laporan kasus dari Dinas Peternakan dan Perikanan Kab. Jombang) meliputi Infeksi Saluran Kemih (ISK), Gastro Intestinal Tractus (GIT), Penyakit Dalam (Interna), Infeksi Saluran Pernafasan Atas (ISPA), Penyakit Kulit (Dermatologi) dan kategori lain-lain.

Laporan dalam satu tahun di bagi menjadi 4 Quartal (Q):

- Quartal 1 (Q1) terdiri dari laporan kejadian penyakit bulan Januari, Pebruari, Maret
- Quartal 2 (Q2) bulan April, Mei, Juni
- Quartal 3 (Q3) bulan Juli, Agustus, September , dan
- Quartal 4 (Q4) untuk laporan kejadian penyakit bulan Oktober, Nopember dan Desember.

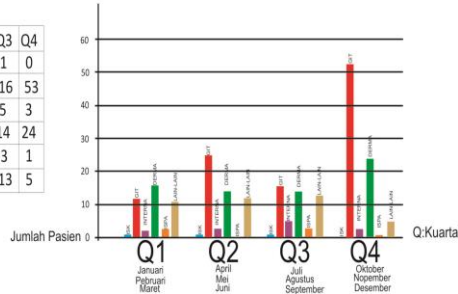
Jumlah kejadian kasus penyakit masing – masing quartal akan saling di perbandingkan, dan jumlah kejadian kasus penyakit pada quartal masing-masing tahun akan di perbandingkan dengan quartal yang sama pada tahun yang berbeda.

### Hasil dan Pembahasan

Kejadian penyakit pada Q1 2011 jumlah penyakit yang mendominasi adalah penyakit dermatologi, diikuti penyakit *gastrointestinal tractus* dan lain – lain. Untuk kasus kejadian penyakit Q2, Q3 dan Q4 jumlah penyakit yang terbanyak pertama adalah penyakit *gastrointestinal tractus*, dilanjutkan *dermatologi*, diikuti kategori lain – lain, Infeksi Saluran Pernafasan Atas dan Infeksi Saluran Kemih. Kejadian penyakit *gastrointestinal tractus* pada Q4 yang merupakan laporan kasus kejadian penyakit bulan Oktober, Nopember dan Desember, jumlah kejadian penyakit dua kali lipat dari kasus kejadian penyakit lainnya.

### Kasus Tahun 2011

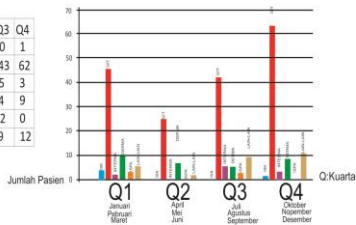
NO	NAMA PENYAKIT	Q1	Q2	Q3	Q4
1	ISK	1	1	1	0
2	GIT	12	25	16	53
3	INTERNA	2	3	5	3
4	DERMA	16	14	14	24
5	ISPA	3	0	3	1
6	LAIN - LAIN	11	12	13	5



Grafik 1 Kejadian Penyakit 2011

### Kasus Tahun 2012

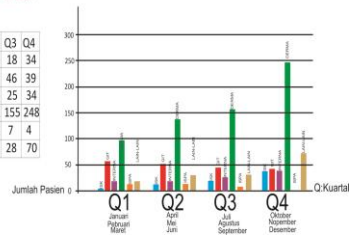
NO	NAMA PENYAKIT	Q1	Q2	Q3	Q4
1	ISK	3	0	0	1
2	GIT	46	26	43	62
3	INTERNA	2	0	5	3
4	DERMA	10	6	4	9
5	ISPA	3	0	2	0
6	LAIN - LAIN	4	1	9	12



Grafik 2 Kejadian Penyakit 2012

### Kasus Tahun 2013

NO	NAMA PENYAKIT	Q1	Q2	Q3	Q4
1	ISK	6	11	18	34
2	GIT	58	52	46	39
3	INTERNA	20	16	25	34
4	DERMA	96	132	155	248
5	ISPA	1	10	7	4
6	LAIN - LAIN	18	26	28	70

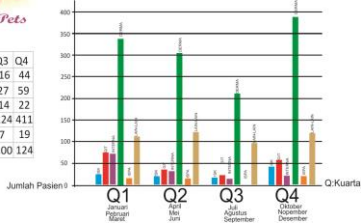


Grafik 3 Kejadian Penyakit 2013

Kasus kejadian penyakit tahun 2012 pada Q1, Q2, Q3, dan Q4 di dominasi oleh kejadian penyakit *gastrointestinal tractus*, dengan total jumlah kejadian penyakit 177 selama sepanjang tahun dari seluruh kejadian penyakit tahun 2012 yaitu 215 kasus.

### Kasus Tahun 2014

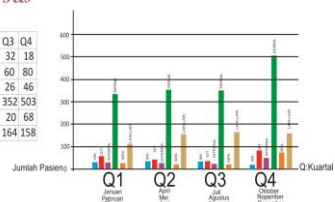
NO	NAMA PENYAKIT	Q1	Q2	Q3	Q4
1	ISK	26	20	16	44
2	GIT	77	36	27	59
3	INTERNA	74	31	14	22
4	DERMA	359	305	224	411
5	ISPA	15	13	7	19
6	LAIN - LAIN	117	130	100	124



Grafik 4 Kejadian Penyakit 2014

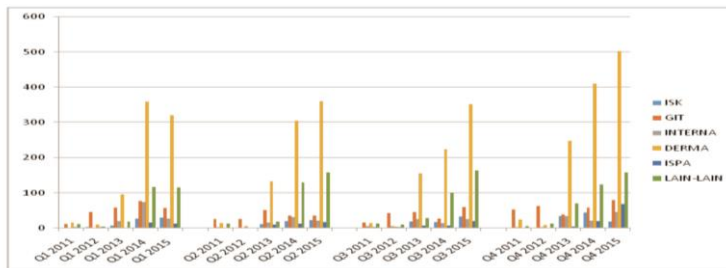
### Kasus Tahun 2015

NO	NAMA PENYAKIT	Q1	Q2	Q3	Q4
1	ISK	30	22	32	18
2	GIT	57	35	60	80
3	INTERNA	27	22	26	46
4	DERMA	320	360	352	503
5	ISPA	12	16	20	68
6	LAIN - LAIN	115	158	164	158



Grafik 5 kejadian Penyakit 2015

### Kejadian Kasus Penyakit 2011-2015



Grafik 6 Perbandingan Kasus Kejadian Penyakit Tiap Tahun

Kasus kejadian penyakit pada tahun 2013, 2014, 2015 pada Q1, Q2, Q3 dan Q4 jumlah kasus terbanyak adalah kasus kejadian penyakit *dermatologi*, jauh di atas jumlah kasus kejadian lainnya, diikuti dengan penyakit *gastrointestinal tractus*, infeksi saluran kemih, lain-lain, interna, dan jumlah terkecil adalah kasus kejadian penyakit infeksi saluran pernafasan atas.

### **Hasil dan Pembahasan**

Dari grafik hasil studi kasus diatas terlihat bahwa terdapat adanya perubahan pola kejadian kasus penyakit dari waktu ke waktu. Pada tahun 2011 kejadian kasus penyakit di dominasi oleh penyakit *gastrointestinal tractus* atau penyakit pada saluran pencernaan. Perubahan pola kejadian kasus penyakit didominasi oleh penyakit *dermatologi* atau penyakit kulit pada pertengahan 2013 hingga 2015. Adanya perubahan pola kejadian kasus penyakit ini, tentu saja dipengaruhi oleh banyak faktor. Faktor-faktor tersebut antara lain individu hewan itu sendiri, owner atau pemilik hewan, dan perubahan lingkungan atau iklim.

Pada bidang veteriner, terdapat bagian yang mempelajari hubungan serta keterkaitan antara makhluk hidup dan lingkungan yang disebut epidemiologi. Pembelajarannya dalam hal ini mempelajari keterkaitan dan hubungan antara bibit penyakit, induksemang serta pengaruh keadaan alam sekitarnya dengan segala aspek yang terkait dengannya [2].

Pengetahuan epidemiologi bertujuan untuk mencari penyebab suatu penyakit, menemukan cara-cara untuk pengendaliannya, meramalkan terjadinya suatu penyakit, bahkan perkembangannya dapat digunakan untuk menghitung untung rugi akibat suatu penyakit dan usaha pengendalian serta untuk perhitungan ekonomi veteriner [2].

Adanya perubahan musim berpengaruh terhadap menyebarnya penyakit dermatologi yaitu di musim dingin atau hujan. Kasus dermatologi yang terdapat pada data Laporan kasus penyakit di Qithmir Pet Care - Jombang meningkat seiring peningkatan jumlah populasi secara umum serta populasi anjing dan kucing yang dimiliki perorangan.

### **Simpulan**

Kejadian penyakit terbanyak pada tahun 2011 dan 2012 adalah *Gastrointestinal Tractus*, diikuti oleh *dermatologi*, Infeksi Saluran Kemih, Infeksi Saluran Pernafasan Atas, Lain-lain dan *Interna*. Urutan kasus kejadian penyakit tahun 2013, 2014 dan 2015 berdasarkan jumlah terbanyak adalah *Dermatologi*, dilanjutkan dengan penyakit *Gastrointestinal tractus*, Infeksi saluran Kemih, Lain – lain, *Interna*, dan terakhir Infeksi saluran Pernafasan atas.

Perubahan pola kejadian kasus penyakit dari tahun-tahun awal yang di dominasi *Gastrointestinal Tractus/GIT* hingga *Dermatologi* ,menunjukan bahwa seiring waktu proses adanya klien edukasi khususnya informasi dalam pemenuhan kebutuhan makanan pada hewan piaraannya membantu menurunkan kejadian kasus penyakit GIT pada tahun-tahun berikutnya. Munculnya kasus-kasus *dermatologi* di akhir tahun-tahun studi diatas menunjukan adanya pengaruh populasi baik semakin banyaknya jumlah pemilik hewan kesayangan ataupun jumlah hewan piaraan.

### **Daftar Pustaka**

- [1] Arsip Laporan Kasus Bulanan dari Qithmir Pet Care Jombang kepada Dinas Peternakan dan Perikanan Kab. Jombang.
- [2] Sudardjat D, Sofjan; Epidemiologi dan Ekonomi Veteriner , Perpustakaan Nasional RI, 2000.

## Ketepatan Hasil *Vaginal Smear/Papsmear* pada Siklus Estrus terhadap Penentuan Masa Birahi Kucing Betina

Nur Fitriah Abidin, Faradisya Rosvara, Mia Hermawanti, Rini Setiyowati

Tim Medis di Qithmir Pet Care, Jombang/Tulungagung  
Korespondensi: qithmirpetcare@yahoo.com

**Kata kunci:** kucing persia, *papsmear*, siklus *estrus*

### Pendahuluan

Kesulitan dalam penentuan masa birahi pada Kucing, merupakan masalah yang sering dikeluhkan oleh *owner* atau pemilik pasien/hewan yang datang ke tempat kami. Sudah beberapa cara yang dilakukan untuk mencari penyelesaian pada masalah tersebut berdasarkan data yang dikumpulkan dari informasi yang diberikan oleh pemilik hewan.

Salah satu cara yang kami gunakan adalah dengan menggunakan pemeriksaan *vaginal smear/papsmear* pada kucing betina. Untuk mendapatkan data hasil pemeriksaan sebagai pembandingan yang nantinya akan Kami gunakan sebagai data acuan maka kami menggunakan dua ekor kucing sebagai kontrol bernama Toetoe dan Cleo.

### Bahan dan Metode

Metode apusan atau ulas vagina atau *papsmear* dilakukan pada dua ekor kucing ras persia medium dengan umur yang hampir sama  $\pm 5$  tahun, dilakukan manajemen pemberian pakan dan perawatan yang sama tetapi dipelihara dari dua lingkungan yang berbeda (*full indoor* dan semi *indoor*) di Qithmir Pet Care selama 3 bulan berturut-turut. Ulas vagina dilakukan pada setiap awal bulan (sebelum tanggal 5) dari bulan Februari hingga April 2016.

Pengambilan sampel dengan melakukan apusan pada mukosa vagina menggunakan *cotton bud* steril, selanjutnya ujung kapas diusapkan sepanjang *objek glass/slide preparat*. Kemudian preparat apusan tersebut diwarnai dengan menggunakan pewarna *Diff-Quick* yang terdiri dari larutan fiksatif, larutan eosinofilik dan larutan basofilik.

Pewarnaan dimulai dari pencelupan slide preparat pada larutan fiksatif selama 1-2 detik, setelah itu pada larutan *eosinophilik* selama 20-30 detik dan terakhir pada larutan *basophilik* selama 15-20 detik, kemudian dibilas dengan air mengalir dan dikeringkan. Setelah itu *slide preparat* diperiksa dibawah mikroskop dengan pembesaran 100x.

### Hasil dan Pembahasan

Hasil pemeriksaan *papsmear* bulan Februari ditemukan adanya sel *parabasal*, sel *intermediate* besar, sel *intermediate* kecil, sel *superficial* bernukleus (sedikit) dan sel *superficial* tidak bernukleus (sedikit). Hasil tersebut menunjukkan bahwa pada bulan Februari 2016 kucing Toetoe menunjukkan pada fase estrus. Hasil pemeriksaan *papsmear* bulan Maret 2016 ditemukan adanya sel *parabasal*, sel *intermediate* besar, sel *intermediate* kecil. Dari hasil tersebut menunjukkan bahwa pada bulan Maret 2016 kucing Toetoe menunjukkan pada periode *metestrus*. Hasil pemeriksaan *papsmear* bulan April 2016 ditemukan adanya sel *parabasal* dalam jumlah sedikit, sel *intermediate* besar dalam jumlah sedikit. Dari hasil tersebut menunjukkan bahwa pada bulan April 2016 kucing Toetoe menunjukkan pada periode anestrus.

Hasil pemeriksaan *vaginal smear* bulan Februari 2016 ditemukan sel *parabasal*, sel *intermediate* besar dan sel *superficial* bernukleus. Dari hasil tersebut menunjukkan bahwa pada bulan Februari 2016 kucing Cleo berada pada fase proestrus. Hasil pemeriksaan *vaginal smear* bulan Maret 2016 ditemukan sel *parabasal*, sel *intermediate* besar, sel *superficial* bernukleus dan sel *superficial* tidak bernukleus. Dari hasil tersebut menunjukkan bahwa pada bulan Maret 2016 kucing Cleo berada pada fase estrus. Hasil pemeriksaan *vaginal smear* bulan April 2016 ditemukan sel *parabasal* dan sel *intermediate* besar. Dari hasil tersebut menunjukkan bahwa pada bulan April 2016 kucing Cleo berada pada fase *metestrus* akhir (menuju anestrus).

Tabel 1 Hasil apus vagina kucing Toetoe

Klasifikasi sel / Bulan	Februari 2016	Maret 2016	April 2016
Sel - sel <i>parabasal</i>	√	√	√ (sedikit)
Sel - sel <i>intermediate</i> besar	√	√	√ (sedikit)
Sel - sel <i>intermediate</i> kecil	√	√	
Sel - sel <i>superficial</i> bernukleus	√ (sedikit)		
Se - sel <i>superficial</i> tidak bernukleus	√ (sedikit)		
Sel - sel lain			

Tabel 2 Hasil apus vagina kucing Cleo

Klasifikasi sel / Bulan	Februari 2016	Maret 2016	April 2016
Sel - sel <i>parabasal</i>	√	√	√
Sel - sel <i>intermediate</i> besar	√	√	√
Sel - sel <i>intermediate</i> kecil	√ (sedikit)		
Sel - sel <i>superficial</i> bernukleus		√	
Se - sel <i>superficial</i> tidak bernukleus		√	
Sel - sel lain			

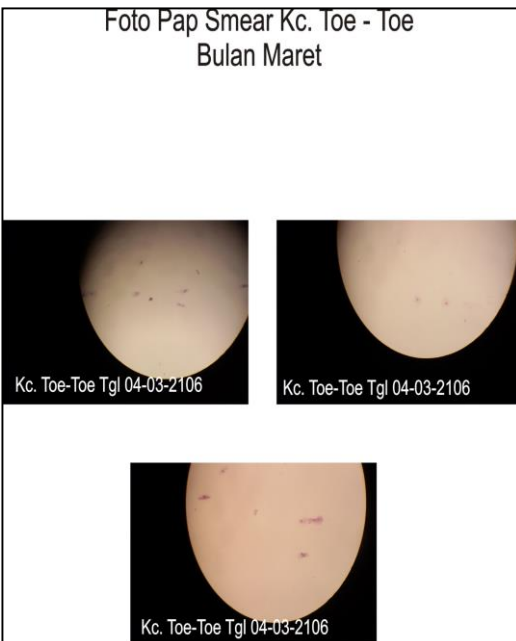
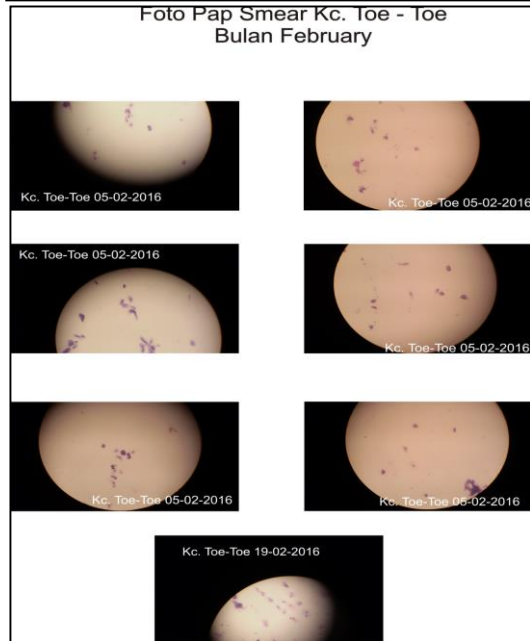
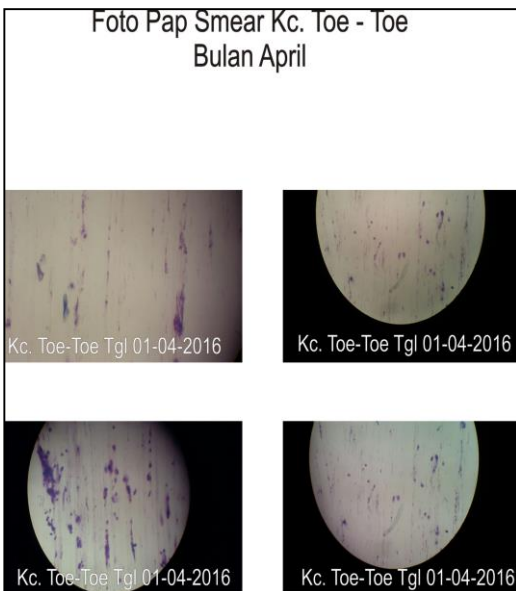
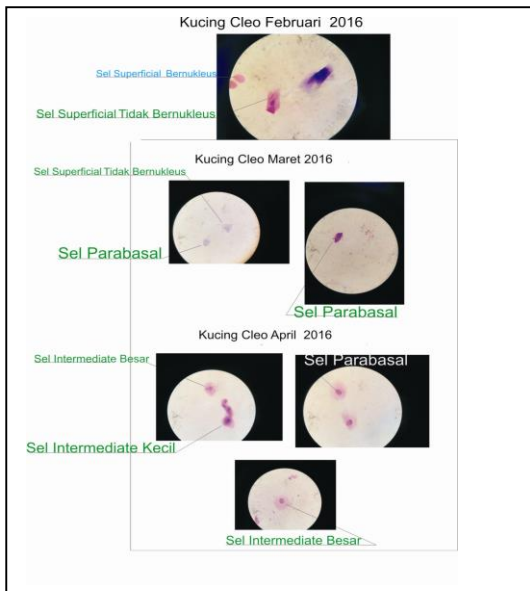
Aktivitas seksual pada kucing betina diawali dengan masa pubertas (4-12 bulan). Pada kucing ras persia, dewasa kelamin dicapai pada usia sekitar satu tahun. Di beberapa kasus, tanda birahi awal bisa dicapai pada umur 7 bulan. Kucing betina mengalami siklus reproduksi dengan beberapa tahap, yang memiliki rata-rata interval tiap tahap periodenya hampir sama pada setiap individu. Siklus ini terputus ketika terjadi kebuntingan. Rata-rata lama siklus reproduksi ini antara 15 - 28 hari, dibagi menjadi empat fase, yaitu:

- Fase Proestrus  
Adalah masa pematangan folikel pada ovarium. Dengan lama antara satu sampai empat hari.
- Fase Estrus (heat)  
Adalah masa birahi yaitu masa yang menunjukkan kucing betina siap untuk kawin dengan memacu ovulasi. Lamanya antara empat sampai 10 hari.
- Fase Metestrus  
Adalah masa yang tidak akan nampak jika terjadi perkawinan yang kemudian akan digantikan oleh masa kebuntingan. Jika perkawinan tidak terjadi atau terjadi perkawinan tapi pejantan steril maka masa ini disebut dengan kehamilan palsu (tanpa perubahan naluri keindukan dan munculnya kelenjar susu). Lama masa ini berlangsung antara tigapuluh atau empatpuluh hari.
- Fase Diestrus atau anestrus  
Adalah masa diam seksual. Durasi masa ini bervariasi tiap individu, tergantung dari breed atau kondisi lingkungan (cahaya, isolasi dari pejantan dan lain-lain) [1].

Siklus birahi kucing betina dipengaruhi oleh beberapa faktor, yaitu faktor hormonal, geografis dan lingkungan seperti temperatur dan panjangnya siang hari. Faktor lingkungan merupakan hal terpenting yang di perhatikan dalam studi ini, dikarenakan hasil dari studi ini menjadi sebuah informasi yang akan disampaikan kepada pemilik hewan untuk diupayakan pengkondisiannya pada hewan piaraannya.

Pada faktor lingkungan ketika panjangnya siang hari mencapai 10 jam serta temperatur dan lingkungan mendukung secara optimal pada saat itulah sistem hormonal akan aktif dan kucing betina memulai masa birahinya. Oleh karena itu kucing di belahan bumi utara memulai masa birahi dari bulan Maret hingga September (musim semi hingga akhir musim panas). Sedangkan kucing-kucing betina di daerah tropis bisa mengalami beberapa masa birahi dalam satu tahun [1].

Ada beberapa metode untuk mengetahui masa birahi kucing betina untuk mendapatkan waktu kawin yang tepat yaitu yang pertama dengan perubahan tingkah laku dan yang kedua dengan melihat perubahan bentuk dan proporsi sel epitel vagina melalui *vaginal smear*. Pada studi ini digunakan metode yang kedua yaitu dengan memeriksa perubahan bentuk dan proporsi sel epitel vagina [2].



Sel-sel epitel vagina diklasifikasikan sebagai sel parabasal, sel *intermediate* besar, sel *intermediate* kecil, sel *superficial* bernukleus dan sel *superficial* tidak bernukleus. Dari identifikasi tipe sel dan proporsi masing-masing sel yang ditemukan pada hasil *vaginal smear* akan menentukan fase yang sedang dialami oleh kucing betina yang sedang diuji. Metode ini didasarkan pada kenyataan bahwa pada saat fase estrus (masa birahi) sel-sel epitel vagina mengalami kornifikasi sebagai akibat dari kadar estrogen yang tinggi [3].

Kelebihan metode yang pertama adalah mudah dilakukan dan cepat mendapatkan kesimpulan sedangkan kelemahannya adalah dibutuhkan tenaga perawat kucing yang sudah berpengalaman karena tidak semua orang memiliki kemampuan yang sama untuk memberikan penilaian terhadap perubahan tingkah laku. Meskipun perawat sudah memiliki pengalaman tetapi tidak semua kucing memiliki ciri birahi yang sama karena beberapa kucing seperti tidak menunjukkan gejala birahi padahal sebenarnya sedang memasuki masa birahi (*silent estrus*) sehingga akan sedikit membingungkan para pemilik yang hendak membiakkan kucing mereka.

Metode kedua memiliki kelemahan karena dibutuhkan tenaga ahli untuk melaksanakannya, tetapi memiliki kelebihan hasil yang didapatkan lebih akurat. Bentuk dan proporsi jumlah sel epitel vagina langsung terpengaruh oleh perubahan hormonal dari *folicle stimulating hormon (FSH)* dan estrogen sehingga baik kucing betina yang menunjukkan gejala birahi maupun yang tidak menunjukkan gejala birahi tetap bisa diidentifikasi.

### Simpulan

- Kucing Toetoe pada bulan Februari 2016 mengalami fase estrus (akhir), bulan Maret 2016 menunjukkan fase metestrus, pada bulan April menunjukkan pada fase anestrus.
- Kucing Cleo pada bulan Februari 2016 mengalami fase proestrus bulan Maret 2016 menunjukkan fase estrus, pada bulan April menunjukkan pada fase metestrus.

### Daftar Pustaka

- [1] Royal Canin, The Cat Encyclopedia, Printed in EEC by Diffo Print Italia, 2011.
- [2] Revival Animal Health, <http://www.revivalanimal.com/articles/Feline-Heat-Cycles.html>
- [3] Junaidi, Aris dan Komariah, Siti. Handout Seminar Reproduksi “Teknik Inseminasi Buatan dan Update Operasi Kasus pada Saluran Reproduksi Hewan Kecil”. Yogyakarta, 2014.

P-11

## Evaluasi Morfologi Mikrokapsul Tersalut Alginat-Kitosan yang Mengandung IgG Anti *Escherichia coli* Asal Kolostrum Sapi

Anita Esfandiari<sup>1\*</sup>, Bayu Febram Prasetyo<sup>1</sup>, Sri Murtini<sup>2</sup>, Amanda Thalita Prima Lia<sup>3</sup>, Sus Derthi Widhyari<sup>1</sup> Retno Wulansari<sup>1</sup>, Leni Maylina<sup>1</sup>, Arief Purwo Mihardi<sup>1</sup>

<sup>1</sup>Departemen Klinik, Reproduksi dan Patologi, <sup>2</sup>Departemen Penyakit Hewan dan Kesehatan Masyarakat Veteriner, <sup>3</sup>Mahasiswa program sarjana, Fakultas Kedokteran Hewan, Institut Pertanian Bogor; Jl. Agatis Kampus IPB Darmaga Bogor 16680.

\*Korespondensi: esfandiari1962@gmail.com

**Kata kunci:** alginat-kitosan, IgG, kolostrum sapi, mikroenkapsulasi, SEM.

### Pendahuluan

*Escherichia coli* merupakan bakteri penyebab kolibasilosis pada anak sapi. Agen infeksius ini memiliki banyak serotipe, dan serotipe yang sering dijumpai di lapangan adalah *Enterotoxigenic Escherichia coli* (ETEC) K99, F41 atau K99F41. *Escherichia coli* K99 merupakan bakteri penting karena menyebabkan diare yang mematikan pada anak sapi neonatal. Prevalensi diare pada pedet sapi perah berkisar antara 20–31% dengan mortalitas 65–85% [1]. Immunoglobulin G (IgG) anti *E. coli* asal kolostrum berpotensi untuk dikembangkan di lapangan. Immunoglobulin G pada kolostrum menunjukkan efektifitasnya melawan *Enterotoxigenic Escherichia coli* (ETEC) K-99 [2]. Namun demikian, apikasi IgG anti *E. coli* secara oral mengalami kendala. Stabilitas antibodi sangat dipengaruhi oleh lingkungan saluran pencernaan. Aktivitas biologis IgG akan menurun dan IgG akan rusak oleh kondisi lingkungan saluran pencernaan, terutama rendahnya pH [3] dan digesti enzim pepsin dan tripsin [4]. Mikroenkapsulasi menggunakan penyalut alginat-kitosan diharapkan dapat melindungi IgG dari kerusakan akibat pengaruh lingkungan saluran pencernaan, sehingga dapat menjalankan fungsinya secara efektif dan efisien. Morfologi mikrokapsul dapat memberikan gambaran sifat aliran dan pelepasan zat aktif. Oleh karena itu struktur dan keadaan permukaan mikrokapsul penting untuk diketahui [5].


### Bahan dan Metode

Kolostrum yang digunakan berasal dari induk sapi *Friesian Holstein* (FH) yang divaksin pada saat bunting trimester akhir dengan vaksin *E. coli*. Sampel kolostrum dipreparasi menggunakan modifikasi metode Zarrilli *et al.* (2003). Pemurnian IgG kolostrum dilakukan menggunakan metode presipitasi amonium sulfat, dilanjutkan dengan proses dialisis terhadap

pelet yang diperoleh. Hasil proses dialisis berupa suspensi IgG murni. Pembuatan mikrokapsul dilakukan menggunakan metode ekstruksi. Mikrokapsul dibuat bertahap, yaitu pembuatan mikrokapsul tersalut alginat-kitosan blanko dan dilanjutkan dengan pembuatan mikrokapsul tersalut alginat-kitosan yang berisi IgG anti *E. coli* menggunakan metode Li *et al.* (2007). Morfologi (permukaan) mikrokapsul diamati menggunakan *scanning electron microscope* (SEM) (JEOL JSM-5310LV).

### Hasil dan Pembahasan

Hasil analisis menggunakan SEM, diperoleh hasil ukuran diameter mikrokapsul tersalut alginat-kitosan blanko sebesar 50 mikron. Sesudah *loading* dengan IgG, hasil analisis SEM menunjukkan adanya perubahan ukuran mikrokapsul dibandingkan dengan mikrokapsul blanko. Diameter mikrokapsul tersalut alginat-kitosan yang berisi IgG anti *E. coli* adalah 100 mikron. Ukuran mikrokapsul tersalut alginat-kitosan blanko lebih kecil karena dalam rongga inti kosong, tidak mengandung IgG anti *E. coli* (tidak bermateri). Mikrokapsul tersalut alginat-kitosan blanko memperlihatkan permukaan yang kasar, terdapat serat panjang dan lubang (*gyrus*) yang jelas. Mikrokapsul berisi IgG anti *E. coli* menunjukkan permukaan lebih halus dibandingkan dengan mikrokapsul blanko (Gambar 1).



Gambar 1 Fotomikrograf *scanning electron microscope*: Mikrokapsul berisi IgG anti *E. coli* (A dan B) dan mikrokapsul blanko (C & D).

Kehalusan ini diduga disebabkan oleh inti mikrokapsul yang berisi IgG anti *E. coli* sehingga dinding permukaan tidak melipat ke dalam. Berbeda dengan mikrokapsul blanko yang tidak berisi IgG anti *E. coli* (tidak bermateri) sehingga dinding permukaan dengan mudah dapat melipat ke dalam sehingga permukaan terlihat kasar.

### Simpulan

Mikrokapsul tersalut alginat-kitosan berisi IgG anti *E. coli* menunjukkan permukaan lebih halus dibandingkan dengan mikrokapsul tersalut alginat-kitosan blanko.



## Daftar Pustaka

- [1] Supar. 2001. Pemberdayaan plasma nutfah mikroba veteriner dalam pengembangan peternakan: harapan vaksin *Escherichia coli* enterotoksigenik, enteropatogenik dan verotoksigenik isolate local untuk pengendalian kolibasilosis neonatal pada anak sapi dan babi. *Wartazoa*. 11:36-43.
- [2] Esfandiari A, Widhyari SD, Hujarat A. 2011. Diare pada sapi neonatus yang ditantang *escherichia coli* k-99. *JIPi*. 16 (3) : 191-197.
- [3] Esfandiari A, Kawitan F, Murtini S, Widhyari SD. 2014. Effect of pH on the Stability of IgG Anti H5N1 from Colostrum of Cows Vaccinated by H5N1. Proceeding of South East Asia Veterinary School Association. Bogor, 13-15 October 2014. The 3 Joint' International Meetings.
- [4] Murtini S, Amaliah F, Esfandiari A, Widhyari SD. 2014. The Effect of Pepsin and Trypsin Enzym on Anti H5N1 IgG Titer of Colostrum from Bovine Vaccinated with H5N1 Vaccine. Proceeding of South East Asia Veterinary School Association. Bogor, 13-15 October 2014. The 3 Joint' International Meetings.
- [5] Apparao B, Shivalingam M, Reddy YK, Sunitha N, Jyothibasu T, Shyam T. 2010. Design and evaluation of sustain release microcapsule containing diclofenac sodium. *Int J of Pharm and Biomed Research*. 1(3):90-93.

P-12

## Profil Total Leukosit pada Domba Garut yang Diinfestasi Larva Miasis dan Diberi Terapi Krim Sirih Merah

Sus Derthi Widhyari<sup>1#\*</sup>, Aulia Andi Mustika<sup>2</sup>, Ietje Wientarsih<sup>1</sup>,  
Lina Noviyanti Sutardi<sup>1</sup>, Arief Purwo Mihardi<sup>1\*</sup>, Esti Dhamayanti<sup>3</sup>

<sup>1</sup>Staf Pengajar Divisi Penyakit Dalam, Departemen Klinik, Reproduksi, dan Patologi,  
Fakultas Kedokteran Hewan, Institut Pertanian Bogor.

<sup>2</sup>Staf Pengajar Divisi Farmakologi dan Toksikologi, Departemen Anatomi,  
Fisiologi, dan Farmakologi, Fakultas Kedokteran Hewan, Institut Pertanian Bogor

<sup>3</sup>Mahasiswa Program Sarjana Fakultas Kedokteran Hewan, Institut Pertanian Bogor.

#Anggota Asosiasi Kedokteran Interna Veteriner Indonesia (AKIPI)

\*Korespondensi: derthi64@gmail.com

**Kata kunci:** leukocytes total, myiasis, red betel, sheep.

### Pendahuluan

Miasis adalah penyakit infestasi larva lalat pada jaringan segar pada makluk hidup. Kasus miasis menjadi permasalahan yang serius di Indonesia karena menyebabkan kerugian ekonomi bagi peternak. Salah satu lalat yang menjadi penyebab miasis adalah *Chrysomya bezziana*. Pengobatan pada kasus miasis yang paling sering digunakan yaitu ivermectin. Ivermectin selain memiliki harga yang relatif mahal, juga dapat menimbulkan residu pada produk hewan [1]. Pengobatan menggunakan herbal merupakan pengobatan alternatif karena disamping tidak menimbulkan residu, juga relatif aman bagi kesehatan. Salah satu tanaman yang berpotensi untuk dikembangkan dalam pengobatan miasis adalah daun sirih merah. Daun sirih merah memiliki kandungan minyak atsiri yang berpotensi sebagai insektisida dan fungisida, selain itu minyak atsiri juga berperan dalam penyembuhan luka dan antibakteri [2]. Tujuan dilakukan penelitian ini untuk mengetahui profil total leukosit domba garut yang diinfestasi oleh larva lalat *C. bezziana* dan diberi pengobatan dengan penambahan krim sirih merah.

### Bahan dan Metode

Domba garut sebanyak 15 ekor dibagi ke dalam lima kelompok perlakuan, masing-masing terdiri dari tiga ekor domba. Pengelompokan berdasarkan perlakuan yang diberikan yaitu: Kontrol (Ko): Kelompok domba yang tidak diberi perlakuan, P1: Kelompok domba yang diinfestasi larva dan diberi krim sirih merah 2%, P2: Kelompok domba yang diinfestasi larva dan diberi krim sirih merah 4%, K+: Kelompok domba yang diinfestasi larva dan diberi krim asuntol 2%, K-: Kelompok domba yang diinfestasi larva dan tidak diobati. Rambut di daerah punggung domba dicukur lalu dipasang ring pada tiga titik yang berbeda sebagai pembatas. Kulit pada

bagian dalam ring di insisi dengan bentuk tanda silang (X) menggunakan skalpel. Larva *C. bezziana* L1 dimasukkan ke dalam luka insisi tersebut. Pengobatan dilakukan setelah infestasi larva. Krim dioleskan ke dalam ring lalu ditutup dengan kain kasa. Ekstrak sirih merah dimasukan kedalam krim sesuai dengan konsentrasi yang dibutuhkan, kemudian dihomogenkan kembali. Krim sirih merah 2% mengandung 0.2 gr ekstrak sirih merah dan 9.8 gr basis krim, sedangkan krim sirih merah 4% mengandung 0.4 gr ekstrak sirih merah dan 9.6 gr basis krim. Sampel darah diambil melalui vena jugularis dengan menggunakan spoit 3 mL, kemudian dimasukan ke dalam *intherma vaccum Ethylene Diamine Tetra Acetic Acid* (EDTA). Pengambilan darah dilakukakan sebanyak tiga kali, pengambilan darah pertama dilakukan sebelum domba diinfestasi larva (hari ke-0), kedua saat terjadi infestasi larva (hari ke-3) dan pada pascainfeksi (hari ke-7). Sampel darah diamati terhadap total leukosit, menggunakan metode hemocytometer

## Hasil dan Pembahasan

Leukosit merupakan komponen darah yang memiliki peranan dalam sistem kekebalan tubuh. Total leukosit pada domba berkisar antara  $4-12 \times 10^3/\mu\text{L}$  [3]. Rata-rata total leukosit hasil penelitian ini dapat dilihat melalui Tabel 1.

Tabel 1 Jumlah sel leukosit ( $\times 10^3/\mu\text{L}$ ) pada domba yang diinfeksi miasis dengan pengobatan krim daun sirih merah

Kelompok Perlakuan	Waktu pengamatan hari ke-		
	0	3	7
K0	7.88±0.35 <sup>a, p</sup>	8.65±1.56 <sup>a, p</sup>	8.87±0.60 <sup>a, p</sup>
P1	7.40±0.21 <sup>a, p</sup>	14.37±1.15 <sup>bc, q</sup>	16.23±4.49 <sup>b, q</sup>
P2	7.57±1.87 <sup>a, p</sup>	13.74±1.01 <sup>bc, q</sup>	16.40±2.89 <sup>b, q</sup>
KP	7.43±1.31 <sup>a, p</sup>	12.61±0.83 <sup>b, q</sup>	13.40±1.34 <sup>ab, pq</sup>
KN	8.30±0.07 <sup>a, p</sup>	16.48±0.17 <sup>c, q</sup>	16.95±0.99 <sup>b, pq</sup>

Keterangan: Huruf *superscript* (a,b) yang berbeda pada kolom yang sama menyatakan adanya beda nyata ( $P<0.05$ ), Huruf *superscript* (p,q) yang berbeda pada baris yang sama menyarakan adanya beda nyata ( $P<0.05$ )

Berdasarkan data pada Tabel 1, total leukosit pada kondisi awal penelitian sebelum diinfeksi (hari ke-0) berkisar antara  $7,40 - 8,30 \times 10^3 \text{ sel}/\mu\text{L}$ , dan masih berada pada nilai kisaran normal. Pada kelompok perlakuan profil leukosit cenderung mengalami peningkatan pada saat infeksi (hari ke-3) maupun pascainfeksi larva miasis (hari ke-7). Secara statistik jumlah total leukosit meningkat secara nyata antar kelompok perlakuan pada saat terjadinya infeksi maupun pasca infeksi dibanding kelompok kontrol ( $p<0,05$ ). Kondisi yang sama juga dijumpai antar waktu pengamatan, dimana jumlah total leukosit nyata meningkat pada saat infeksi (hari ke-3) dan pascainfeksi (hari ke-7) dibanding preinfeksi ( $p<0,05$ ). Peningkatan total leukosit dapat terjadi akibat peningkatan salah satu jenis sel leukosit atau beberapa jenis sel leukosit. Wardhana *et al.* [2] melaporkan pada kasus miasis sel leukosit yang meningkat adalah sel neutrofil dan eosinofil. Peningkatan leukosit pada penelitian ini diduga akibat adanya infestasi larva miasis menyebabkan terjadinya luka dan pendarahan, serta diduga kemungkinan adanya infeksi skunder yang dapat memperparah kondisi luka. Secara umum peningkatan leukosit dapat dijumpai akibat adanya infeksi virus, bakteri, parasit, atau terjadinya alergi [3].

Pada saat infeksi pengobatan yang diberikan belum mampu bekerja secara baik dan belum mampu memberikan efek terapi terlihat dari tingginya sel leukosit. Tingginya total leukosit mengindikasikan adanya peradangan. Kondisi yang sama dijumpai pasca infeksi, hal ini mengindikasikan kandungan zat aktif sirih merah seperti flavonoid, alkaloid senyawa polifenolat, tanin, dan minyak atsiri belum mampu bekerja dengan baik sebagai antibakteri. Dari hasil penelitian ini menggambarkan bahwa pemberian krim sirih merah konsentrasi 4% memberikan profil leukosit lebih baik dibanding kelompok krim sirih merah konsentrasi 2 %. Tingginya jumlah sel leukosit pasca infeksi juga diduga akibat dari respons tubuh sebagai usaha untuk mengeleminir adanya agen infeksi atau adanya larva miasis sehingga tubuh meningkatkan produksi leukositnya.

## Simpulan

Perlakuan infestasi larva *Chrysomya bezziana* pada domba garut memperlihatkan peningkatan jumlah total leukosit sampai pengamatan berakhir. Pemberian krim sirih merah 4% memberikan gambaran yang lebih baik dibanding pemberian krim sirih merah 2% sebagai pengobatan alternatif untuk kasus miasis.

## Saran

Penggunaan krim sirih merah sebagai terapi perlu diamati dengan menggunakan konsentrasi yang lebih tinggi dan waktu pengamatan lebih lama.

## Daftar Pustaka

- [1] Spradbery JP, Tozer RS, Drewett N, Lindsey MJ. 2002. The efficacy of ivermectin against larvae of the screwworm fly (*Chrysomya bezziana*). *Aust Vet J.* 62(9): 311-314.
- [2] Wardhana AH, Muharsini S, Santosa S, Arambewela LSR, Kumarasinghe SPW. 2011. Pengobatan Myiasis dengan sediaan krim minyak atsiri daun sirih hijau (*Piper betle* L) pada domba yang diinfestasi dengan larva *Chrysomya bezziana*. *Seminar Nasional Teknologi Peternakan dan Veteriner*. Bogor (ID).
- [3] Jain NC. 1993. *Essentials of Veterinary Hematology*. Philadelphia (US): Lea & Febiger.

P-13

## Studi Eksploratif Hubungan antara Profil *Conformation Scoring* dengan Berat Badan, *Body Condition Score (BCS)*, dan Produksi Susu pada Sapi Perah di Lembang

Agus Wijaya<sup>1</sup>, RP Agus Lelana<sup>2</sup>, Heman Meichris Nabunome<sup>3</sup>

<sup>1,2</sup>Staf Pengajar Divisi Penyakit Dalam, Departemen Klinik, Reproduksi dan Patologi, Fakultas Kedokteran Hewan, Institut Pertanian Bogor

<sup>3</sup>Mahasiswa Program Sarjana Fakultas Kedokteran Hewan, Institut Pertanian Bogor

**Kata kunci:** Berat badan, *body condition score (BCS)*, *conformation scoring*, produksi susu.

## Pendahuluan

*Conformation Scoring* merupakan standar umum dalam membantu mendeskripsikan pertumbuhan tubuh hewan berdasarkan informasi yang sesuai dengan *World Holstein Friesian Federation (WHFF)* tahun 2005 [1]. Ciri-ciri standar yang diukur menurut *World Holstein Friesian Federation (WHFF)* meliputi tinggi badan (*stature*), lebar dada (*chest width*), kedalaman tubuh (*body depth*), tingkat kekurusan (*angularity*), sudut pinggul (*rump angle*), dan lebar pinggul (*rump width*). Setiap parameter peubah yang diamati dinilai dalam score secara linear, mulai dari angka 1 (satu) sampai dengan 9 (sembilan).

## Bahan dan Metode

Studi kasus ini menggunakan data primer yang didapatkan dengan cara pengamatan, pengukuran dan wawancara secara langsung dengan peternak. Data primer yang diambil adalah data sapi perah. Pengambilan data meliputi nama peternak, nomor sapi, masa laktasi (bulan laktasi), jumlah konsentrat (kg/hari), jumlah hijauan (kg/hari), dan jumlah produksi susu (liter/hari).

Data primer lain yang diambil adalah *Conformation Scoring* yang diperoleh dengan melakukan pengamatan secara visual dan melakukan pengukuran langsung dengan tongkat ukur pada tiap individu sapi perah. Disebut *Conformation Scoring* karena setiap sifat dinilai dalam skor secara linear yang dimulai dari angka 1 (satu) sampai dengan 9 (sembilan) terhadap 5 sifat luar yaitu tinggi badan, kedalaman tubuh, *angularity*, sudut pinggul dan lebar pinggul yang telah terbukti mempunyai hubungan dengan berat badan, *Body Condition Score (BCS)*, dan produksi susu. Dalam melakukan penilaian *Conformation Scoring* terhadap 5 bentuk luar yang normal diberi nilai 4-6, sedangkan kurang baik nilai 1-3, dan terhadap sifat yang sangat baik

diberi nilai 7-9.

Tinggi badan sapi perah diukur dari puncak tulang belakang yang berada diantara tonjolan tulang sampai permukaan tempat berdiri. Kedalaman tubuh sapi perah diukur dari jarak antara puncak tulang belakang sampai pinggir bawah perut yang diukur pada tulang rusuk terakhir. Penilaian *angularity* sapi perah dilihat berdasarkan sudut kemiringan, tingkat keterbukaan dan melebarnya tulang rusuk serta kombinasi dengan tulang-tulang yang pipih serta kasar. Penilaian sudut pinggul mengacu pada sudut yang dibentuk antara punggung dan pinggang. Lebar pinggul diukur berdasarkan jarak antara tonjolan *pin bones* (tuber ischii) kiri dan kanan.

## Hasil Dan Pembahasan

### Conformation Scoring

Berdasarkan data *Conformation Scoring* yang diamati pada sapi perah di Lembang, umumnya tinggi badan, kedalaman tubuh, *angularity*, sudut pinggul, dan lebar pinggul terdapat dalam skala sedang (skala 4-6). Skala *Conformation Scoring* berdasarkan periode laktasi secara rinci dapat dilihat pada Tabel 1.

Menurut WHFF [1], penilaian tinggi badan dengan skala pendek (1-3) adalah 130-136 cm, skala sedang (4-6) adalah 139-145 cm, dan skala tinggi (7-9) adalah 148-154 cm. Hasil pengukuran tinggi badan sapi perah di Lembang sebesar 39% (n=39) termasuk dalam tinggi badan dengan skala sedang (skala 4-6). Berdasarkan periode laktasi, tinggi badan dengan skala sedang (skala 4-6) paling banyak ditemukan pada laktasi ke-2 (19.0%; n=19).

Menurut WHFF [1] penilaian kedalaman tubuh berdasarkan skala yang sesuai dengan proporsi tubuh sapi perah, kedalaman tubuh dengan skala dangkal (skala 1-3) menggambarkan kondisi tubuh yang kecil, skala sedang (skala 4-6) menggambarkan kondisi tubuh yang sedang, dan skala dalam (skala 7-9) menggambarkan kondisi tubuh dan diameter yang besar. Hasil penilaian kedalaman tubuh sapi perah di Lembang sebesar 64% (n=64) termasuk dalam kedalaman tubuh dengan skala sedang (skala 4-6). Berdasarkan periode laktasi, kedalaman tubuh dengan skala sedang paling banyak ditemukan pada laktasi ke-3 (17.0%; n=17).

Menurut WHFF (2005), penilaian *angularity* berdasarkan sudut kemiringan, melebarnya tulang rusuk dan kombinasi dengan tulang-tulang yang pipih serta tidak kasar. Ciri-ciri klasifikasi penilaian *angularity* dengan skala kurang miring (skala 1-3) menggambarkan kemiringan tulang rusuk kurang miring dan sangat dekat serta kasar, skala sedang (skala 4-6) menggambarkan kemiringan tulang rusuk sedang serta kualitas tulang sedang, dan skala sangat miring (skala 7-9) menggambarkan kemiringan tulang rusuk sangat miring, terbuka dan pipih. Hasil penilaian *angularity* sapi perah di Lembang sebesar 100% (n=100) termasuk dalam skala sedang (skala 4-6). Berdasarkan periode laktasi, *angularity* dengan skala sedang paling banyak ditemukan pada laktasi ke-2 (30.0%; n=30), diikuti laktasi ke-3 (21.0%; n=21), dan laktasi ke-1 (15.0%; n=15).

Menurut WHFF [1], penilaian sudut pinggul mengacu pada sudut yang dibentuk antara punggung dan pinggang, dengan skala 1 adalah *pin* lebih tinggi (+4 cm), skala 2 dengan *pin* lebih tinggi (+2 cm), skala 3 dengan *pin* sama (+0 cm), skala 4 dengan *pin* sedikit lebih rendah (-2 cm), skala 5 dengan *pin* sedang (-4 cm), skala 6 dengan *pin* sedang (-6 cm), skala 7 dengan *pin* lebih rendah (-8 cm), skala 8 dengan *pin* sangat rendah (-10 cm), dan skala 9 dengan *pin* ekstrim rendah (-12 cm). Sudut pinggul pada sapi perah di Lembang sebesar 99% (n=99) termasuk dalam sudut pinggul dengan skala sedang (skala 4-6). Berdasarkan periode laktasi, sudut pinggul dengan skala sedang paling banyak ditemukan pada laktasi ke-2 yaitu sebesar 30.0% (n=30).

Menurut WHFF [1], penilaian lebar pinggul berdasarkan jarak antara tonjolan *pin bones* (tuber ischii). Lebar pinggul dengan skala sempit (skala 1-3) adalah 10-14 cm, skala sedang (skala 4-6) adalah 16-20, dan skala lebar (skala 7-9) adalah 22-26 cm. Hasil penilaian lebar pinggul sapi perah sebesar 58% (n=58) terdapat dalam lebar pinggul dengan skala sedang (skala 4-6). Berdasarkan periode laktasi, lebar pinggul dengan skala sedang paling banyak ditemukan pada laktasi ke-2 (20.0%; n=20), diikuti laktasi ke-3 (12.0%; n=12), laktasi ke-1 (9.0%; n=9), dan laktasi ke-4 (7.0%; n=7).

Tabel 1 Skala *Conformation Scoring* berdasarkan periode laktasi pada sapi perah di Lembang

Klasifikasi	Laktasi ke-									Total (n=100)
	1 (n=15)	2 (n=30)	3 (n=21)	4 (n=13)	5 (n=9)	6 (n=6)	7 (n=3)	8 (n=1)	9 (n=2)	
<b>Tinggi Badan</b>										
1-3 (pendek)	11 (11.0%)	8 (8.0%)	13 (13.0%)	4 (4.0%)	5 (5.0%)	3 (3.0%)	1 (1.0%)	0 (0.0%)	1 (1.0%)	46 (46.0%)
4-6 (sedang)	4 (4%)	19 (19.0%)	5 (5.0%)	5 (5.0%)	1 (1.0%)	2 (2.0%)	1 (1.0%)	1 (1.0%)	1 (1.0%)	39 (39.0%)
7-9 (tinggi)	0 (0.0%)	3 (3.0%)	3 (3.0%)	4 (4.0%)	3 (3.0%)	1 (1.0%)	1 (1.0%)	0 (0.0%)	0 (0.0%)	15 (15.0%)
<b>Kedalaman Tubuh</b>										
1-3 (dangkal)	5 (5.0%)	14 (14.0%)	3 (3.0%)	3 (3.0%)	3 (3.0%)	1 (1.0%)	1 (1.0%)	0 (0.0%)	1 (1.0%)	31 (31.0%)
4-6 (sedang)	9 (9.0%)	16 (16.0%)	17 (17.0%)	9 (9.0%)	6 (6.0%)	5 (5.0%)	1 (1.0%)	1 (1.0%)	0 (0.0%)	64 (64.0%)
7-9 (dalam)	1 (1.0%)	0 (0.0%)	1 (1.0%)	1 (1.0%)	0 (0.0%)	0 (0.0%)	1 (1.0%)	0 (0.0%)	1 (1.0%)	5 (5.0%)
<b>Angularity</b>										
1-3 (kurang miring)	0 (0.0%)	0 (0.0%)	0 (0.0%)	0 (0.0%)	0 (0.0%)	0 (0.0%)	0 (0.0%)	0 (0.0%)	0 (0.0%)	0 (0.0%)
4-6 (sedang)	15 (15.0%)	30 (30.0%)	21 (21.0%)	13 (13.0%)	9 (9.0%)	6 (6.0%)	3 (3.0%)	1 (1.0%)	2 (2.0%)	100 (100.0%)
7-9 (sangat miring)	0 (0.0%)	0 (0.0%)	0 (0.0%)	0 (0.0%)	0 (0.0%)	0 (0.0%)	0 (0.0%)	0 (0.0%)	0 (0.0%)	0 (0.0%)
<b>Sudut Pinggul</b>										
1-3 (pin tinggi)	1 (1.0%)	0 (0.0%)	0 (0.0%)	0 (0.0%)	0 (0.0%)	0 (0.0%)	0 (0.0%)	0 (0.0%)	0 (0.0%)	1 (1.0%)
4-6 (pin sedang)	14 (14.0%)	30 (30.0%)	21 (21.0%)	13 (13.0%)	9 (9.0%)	6 (6.0%)	3 (3.0%)	1 (1.0%)	2 (2.0%)	99 (99.0%)
7-9 (pin rendah)	0 (0.0%)	0 (0.0%)	0 (0.0%)	0 (0.0%)	0 (0.0%)	0 (0.0%)	0 (0.0%)	0 (0.0%)	0 (0.0%)	0 (0.0%)
<b>Lebar Pinggul</b>										
1-3 (sempit)	0 (0.0%)	0 (0.0%)	0 (0.0%)	0 (0.0%)	0 (0.0%)	0 (0.0%)	0 (0.0%)	0 (0.0%)	0 (0.0%)	0 (0.0%)
4-6 (sedang)	9 (9.0%)	20 (20.0%)	12 (12.0%)	7 (7.0%)	5 (5.0%)	3 (3.0%)	1 (1.0%)	1 (1.0%)	0 (0.0%)	58 (58.0%)
7-9 (lebar)	6 (6.0%)	10 (10.0%)	9 (9.0%)	6 (6.0%)	4 (4.0%)	3 (3.0%)	2 (2.0%)	0 (0.0%)	2 (2.0%)	42 (42.0%)

### Hubungan *Conformation Scoring* dengan Berat Badan dan *Body Condition Score (BCS)*

Berdasarkan data yang ada pada Tabel 2, *Conformation Scoring* yang memiliki korelasi nyata terhadap berat badan sapi perah di Lembang adalah tinggi badan ( $r=0.386$ ;  $p<0.01$ ), kedalaman tubuh ( $r=0.582$ ;  $p<0.01$ ), dan lebar pinggul ( $r=0.431$ ;  $p<0.01$ ). Sedangkan *Conformation Scoring* yang memiliki korelasi nyata dengan *Body Condition Score (BCS)* sapi perah di Lembang hanya tinggi badan ( $r=-0.321$ ;  $p<0.01$ ).

Berdasarkan analisis statistik didapat korelasi antara *Conformation Scoring* dengan berat badan bernilai positif terhadap tinggi badan, kedalaman tubuh, lebar pinggul yang berarti semakin meningkat tinggi badan, semakin dalam kedalaman tubuh, semakin melebar lebar dada maka berat badan sapi perah di Lembang akan bertambah, sedangkan korelasi antara *Conformation Scoring* dengan *Body Condition Score (BCS)* bernilai negatif dengan tinggi badan

yang berarti semakin tinggi badan maka semakin rendah nilai BCS sapi perah di Lembang.

Tabel 2 Hubungan antara komponen *Conformation Scoring* dengan Berat Badan dan *Body Condition Score* (BCS) sapi perah di Lembang

	Korelasi (r)				
	TB	KT	ANG	SP	LP
Berat Badan	0.386**	0.582**	-	0.042	0.431**
BCS	-0.321**	0.023	-	-0.060	0.068

TB = Tinggi Badan; KT = Kedalaman Tubuh; ANG = Angularity; SP = Sudut Pinggul; LP = Lebar Pinggul.

\*\*Korelasi nyata pada  $p < 0.01$

### Hubungan *Body Condition Score* (BCS) dengan Produksi Susu

Produksi susu sapi perah di Lembang dilihat berdasarkan penilaian *Body Condition Score* (BCS) yang paling bagus pada setiap laktasi didapat laktasi ke-1 dengan BCS (3.75) produksi susunya 17 liter/hari, laktasi ke-2 dengan BCS (4) produksi susunya 11 liter/hari, laktasi ke-3 dengan BCS (3.75) produksi susunya 20 liter/hari, laktasi ke-4 dengan BCS (4) produksi susunya 10 liter/hari, laktasi ke-5 dengan BCS (3.5) produksi susunya 12 liter/hari, laktasi ke-6 dengan BCS (3.5) produksi susunya 16 liter/hari, laktasi ke-7 dengan BCS (3.75) produksi susunya 22 liter/hari, laktasi ke-8 dengan BCS (3.25) produksi susunya 20 liter/hari, dan laktasi ke-9 dengan BCS (2.75) produksi susunya 12 liter/hari (Tabel 3).

Tabel 3 Hubungan *Body Condition Score* (BCS) dengan produksi susu sapi perah di Lembang

Laktasi	BCS	Produksi Susu (Liter per hari)
1	3.75	17
2	4	11
3	3.75	20
4	4	10
5	3.5	12
6	3.5	16
7	3.75	22
8	3.25	20
9	2.75	12
Total	3.58	15

Ukuran tubuh ternak sapi perah mempunyai korelasi positif terhadap produksi susu berkaitan dengan jumlah sel somatis [2]. Kondisi sapi kurus saat beranak akan menghasilkan susu lebih sedikit daripada sapi gemuk. Sapi terlalu gemuk juga dapat menurunkan produksi susu. Sapi dengan kondisi tubuh baik mampu memproduksi susu 25% lebih banyak dibanding sapi kurus saat beranak.

Umumnya pola perubahan *Body Condition Score* (BCS) akan menurun selama 2-3 bulan awal laktasi kemudian berlangsung pemulihan kondisi sampai dengan pertengahan laktasi.

Studi kasus ini sejalan dengan beberapa penelitian pada sapi perah yang telah diukur efek bobot badan dan *Body Condition Score* (BCS) terhadap status kesehatan sapi perah [3, 4], tingkat kesuburan sapi perah, [5], tingkat keberhasilan reproduksi [6] serta produksi susu [7].

### Simpulan

Berdasarkan 5 kategori penilaian *Conformation Scoring* yaitu tinggi badan, kedalaman tubuh, *angularity*, sudut pinggul, dan lebar pinggul pada sapi perah di Lembang, umumnya didapat skala sedang (skala 4-6). Pada studi kasus ini yang memiliki korelasi nyata ( $p < 0.01$ ) antara *Conformation Scoring* dengan berat badan adalah tinggi badan ( $r = 0.386$ ), kedalaman tubuh ( $r = 0.582$ ), dan lebar pinggul ( $r = 0.431$ ), sedangkan korelasi nyata antara *Conformation Scoring* dengan *Body Condition Score* (BCS) adalah tinggi badan ( $r = -0.321$ ).

Kondisi tubuh sapi perah berkaitan erat dengan produksi susu yang optimal. Sapi perah dewasa yang berada pada kondisi tubuh terlalu gemuk atau terlalu kurus akan menurunkan produksi susu. Hasil dari studi kasus ini mendukung penggunaan metode *Conformation Scoring* untuk melihat tingkat produksi susu yang optimal dan kondisi tubuh sapi perah yang ideal.

## Daftar Pustaka

- [1] World Holstein Friesian Federation (WHFF). 2005. International type evaluation of dairy cattle [internet]. [diunduh 2013 Juni 1]. Tersedia pada [http://www.whff.info/info/type\\_traits/type\\_en\\_2005-2pdf](http://www.whff.info/info/type_traits/type_en_2005-2pdf).
- [2] Haas Y, Janss LLG, Kadarmideen HN. 2007. Genetic and phenotypic parameter for conformation and yield traits in three swiss dairy cattle breeds. *J. Anim Sci. Breeding and genetics* 124 (1), 12-19.
- [3] Markusfeld-Nir O, 1997: Epidemiology of bovine abortions in Israeli dairy herds. Preventive Veterinary Medicine (accepted).
- [4] Berry DP, Buckley F, Dillon P. 2007. Body condition score and live-weight effects on milk production in Irish Holstein Friesian dairy cows. *J. Animal* 1:1351-1359.
- [5] Gillund, Reksen PO, Grohn YT, Karlberg K. 2001. Body condition related to ketosis and reproductive performance in Norwegian dairy cows. *J. Dairy Sci.* 84:1390-1396.
- [6] Gearhart MA, Curtis CR, Erb HN, Smith RD, Sniffen CJ, Chase LE, Cooper MD. 1990. Relationship of changes in condition score to cow health in Holsteins. *J. Dairy Sci.* 73:3132-3140.
- [7] Waltner SS, McNamara JP, Hillers JK. 1993. Relationships of body condition score to production variables in high producing Holstein dairy cattle. *J. Dairy Sci.* 76:3410-3419.

P-14

## Diagnosis *Hipertrophic Cardiomyopathy* (HCM) pada Seekor Kucing melalui Elektrokardiografi (EKG)

Arief Purwo Mihardi<sup>1</sup>, Leni Maylina<sup>1</sup>, Setyo Widodo<sup>1</sup>, Anita Esfandiari<sup>1</sup>, Sitaria Siallagan<sup>2</sup>, Nindya Dwi Utami<sup>3</sup>, Frizky Amelia<sup>3</sup>

<sup>1</sup>Divisi Penyakit Dalam, Departemen Klinik Reproduksi dan Patologi, Fakultas Kedokteran Hewan (FKH), Institut Pertanian Bogor (IPB); <sup>2</sup>Mahasiswa Pascasarjana S3 Program Studi Ilmu Biomedis Hewan dan dokter hewan praktisi di Rumah Sakit Hewan Pendidikan FKH IPB; <sup>3</sup>Mahasiswa Pascasarjana PMDSU Program Studi Ilmu Biomedis Hewan IPB

**Kata kunci:** *hipertrophic cardiomyopathy* (HCM), kucing

### Kejadian Kasus

**Signalement.** Kucing Kuro berwarna hitam-putih dengan ras mix jantan berat badan 4,06 kg berumur ±6 tahun

**Anamnesa.** Kucing datang dengan keluhan tidak mau makan, sering tidur, kurang aktif seperti biasanya dan sesekali seperti batuk dan ingin memuntahkan sesuatu.

**Gejala Klinis.** Setelah dilakukan pemeriksaan fisik diperoleh frekuensi jantung yang cepat (takhikardia) yakni 168/menit dan sesekali mendapati suara ikutan antara sistol dan diastolnya.

**Diagnosa dan prognosa.** Hasil pemeriksaan fisik dan hasil pemeriksaan penunjang elektrokardiografi (EKG), Kuro didiagnosa mengalami *Hipertrophic Cardiomyopathy* (HCM). Prognosa dari kasus kuro ini yaitu dubius-infausta.

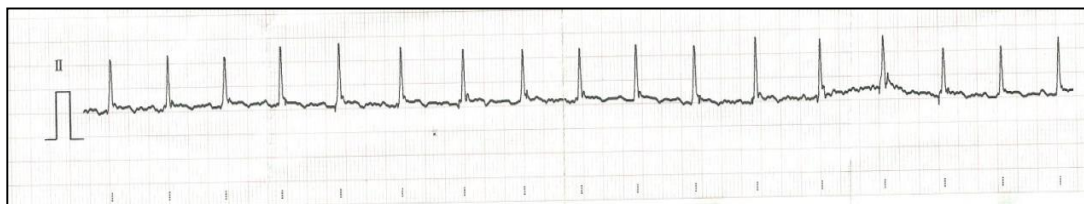### Pembahasan

Berdasarkan hasil pemeriksaan fisik dan diagnosa penunjang lainnya, kucing Kuro didiagnosa menderita *Hipertrophic Cardiomyopathy* (HCM). HCM merupakan penyakit pada miokardium ventrikel (terutama pada ventrikel kiri) yang ditandai dengan adanya penebalan (hipertrofi) dari otot-otot papilaris dan dinding ventrikel. HCM ini sering terjadi pada kucing dan prevalensi kejadiannya mengalami peningkatan [1]. Menurut Ferasin *et al.* [2], kejadian kardiomiopati yang pada kucing dari 106 kasus diperoleh 57,5% kejadian HCM.

Gejala yang ditunjukkan oleh Kuro yakni frekuensi jantung saat diauskultasi sebanyak 168 kali/menit serta ada suara ikutan antara sistol dan diastol. HCM biasanya terjadi pada kucing jantan. Pada kasus yang sedang, gejala yang ditimbulkan asimtomatik seperti adanya suara murmur maupun galop saat dilakukan auskultasi. Pada kasus yang berat, gejala simtomatik yang dapat terlihat dari sistem pernafasan seperti takhipnoe, *panting*, dispnoe, kadang batuk (yang dibiarkan dengan kejadian muntah). Terkadang juga menunjukkan gejala letargi dan beberapa

kucing menunjukkan sincope serta kematian mendadak [3]. Dari hasil studi bahwa dari 61 kasus HCM menunjukkan suara murmur (72,1%), dispnoe (36,1%), takhikardia (26,2%), aritmia (6,6%) serta letargi (13,1%) [2]. Menurut hasil studi Trehiou-Sechi *et al.* [4] menyatakan bahwa dari 344 kasus diperoleh 305 (88,7%) mengalami murmur sitolik serta 19 (5,5%) kasus didapatkan mengalami aritmia.

Hasil pemeriksaan EKG didapatkan gelombang yang tidak ritmis. Gelombang P, gelombang S serta gelombang T tidak jelas dan tidak beraturan sehingga interval gelombang PR, QT serta ST sulit dihitung. Komplek gelombang QRS memiliki tinggi rata-rata 1,1 mV dan lebar 0,11 detik. Kucing memiliki frekuensi jantung normal 120 -240 kali/menit. Adanya ventrikular takhikardia maupun supraventrikular takhikardia mengakibatkan gelombang P, S, serta T tidak jelas dan tidak beraturan. Pada kucing gelombang P maksimum memiliki tinggi 0,2 mV dan lebar 0,04s. Pada komplek gelombang QRS maksimum memiliki tinggi 0,9 mV dan lebar 0,04 s. Hal tersebut mengindikasikan terjadinya pembesaran pada ventrikel kiri karena amplitudo gelombang R melebihi 0,9 mV [5]. Gambar 2 menampilkan gambaran hasil EKG Kuro.



Gambar 2. Hasil EKG kucing Kuro

Penyebab kejadian HCM pada kucing belum banyak diketahui. Menurut Nelson dan Couto [3], kejadian HCM terjadi karena genetik sebagai salah satu faktor predisposisinya. Hal tersebut karena adanya mutasi gen pada miokardium untuk meregulasi protein. Hal lain yang menjadi faktor terjadinya HCM yakni adanya hipertiroidism. Hormon tiroid ini mempengaruhi fungsi kardiovaskular dan secara langsung dapat mempengaruhi miokardium, meningkatnya aktivitas sistem simpatik serta kontraktilitas jantung. Pada hipertiroid menunjukkan palpitasi, takhikardia, *exercise intolerance*, dispnoe, dan terkadang menunjukkan adanya atrial fibrilasi. Selain itu kondisi hipertiroid menyebabkan meningkatnya *cardiac output* sebagai akibat dari peningkatan frekuensi jantung, kontraktilitas, fraksi ejeksi serta tekanan darah [6].

## Simpulan

Pemeriksaan fisik yang dilakukan serta auskultasi pada kucing Kuro menunjukkan adanya frekuensi denyut jantung 168 kali/menit dengan ritme teratur dan terkadang terdengar suara ikutan antara sistol dan diastol. Pemeriksaan lanjutan dengan elektrokardiografi (EKG) menunjukkan adanya penebalan otot jantung. Kucing Kuro didiagnosis *Hipertrophic Cardiomyopathy* (HCM) dengan prognosis dubius-infausta.

## Pustaka

- [1] Klienle RD. 2008. Feline Cardiomyopathi. Di dalam Tilley LP, Smith Jr FWK, Oyama MA, Sleeper MM, Editor. Manual of Canine and Feline Cardiology. Ed 4th. Canada: Saunders Elsevier.
- [2] Ferasin L. 2009. Feline myocardial disease: classification, pathophysiology and clinical presentation. *J Feline Med Sur*, 11 (2009), pp. 3-13 <http://dx.doi.org/10.1016/j.jfms.2008.11.008>
- [3] Nelson RW dan Couto CG. 1998. Small Animal Internal Medicine. Ed. 2nd. Missouri: Mosby Inc.
- [4] Trehiou-Sechi E, Tissier R, Gouni V, Misbac C, Petit AMP, Balouka D, Sampredrano CC, Castaignet M, Pouchelon JL, Chetboul V. 2012. Comparative Echocardiographic and Clinical Features of Hypertrophic Cardiomyopathy in 5 Breeds of Cats: A Retrospective Analysis Of 344 Cases (2001-2011). *J Vet Intern Med*. 26: 532 - 541.
- [5] Tilley LP dan Smith Jr FWK. 2008. Electrocardiography. Di dalam Tilley LP, Smith Jr FWK, Oyama MA, Sleeper MM, Editor. Manual of Canine and Feline Cardiology. Ed 4th. Canada: Saunders Elsevier.
- [6] Klein I dan Danzi S. 2007. Thyroid Disease and The Heart. *Circul*. 116: 1725 - 1735.



## Manajemen Pencegahan Herpes pada Anak Gajah Sumatera (*Elephas maximus sumatranus*) di Taman Nasional Way Kambas

Amzad Ayman Sadewa<sup>1\*</sup>, Gunanti<sup>2</sup>, Dedi Chandra<sup>3</sup>

<sup>1</sup>Mahasiswa D3 IPB Paramedik Veteriner, <sup>2</sup>Program Paramedik Veteriner dan FKH IPB Institut Pertanian Bogor. Jl. Agatis Kampus IPB Darmaga Bogor 16680 <sup>3</sup>Taman Nasional Way Kambas  
Korespondensi: aymanamzad@gmail.com

**Kata kunci:** Gajah sumatera, Manajemen Pencegahan, TNWK.

### Pendahuluan

Gajah sumatera merupakan salah satu satwa yang terancam punah. Terdapat dua jenis gajah yaitu Gajah Asia (*Elephas maximus*) dan Gajah Afrika (*Loxodonta africana*). Gajah sumatera (*Elephas maximus sumatranus*) termasuk ke dalam jenis Gajah Asia yang terancam punah dan dilindungi oleh Badan Konservasi Sumber Daya Alam (BKSDA). Keberadaan Gajah sumatera harus dilestarikan. Salah satu lembaga yang melestarikan Gajah sumatera yaitu Taman Nasional Way Kambas. Pada pelestarian gajah perlu juga dilakukan pencegahan penyakit guna menjaga kesehatan gajah. Salah satunya adalah pencegahan terhadap penyakit herpes pada anak gajah.

### Kejadian Kasus

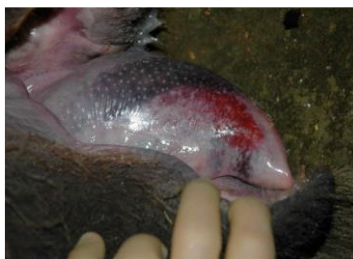Pada tahun 2014 terjadi kasus besar pada gajah di Taman Nasional Way Kambas yang menjadi sorotan media, yaitu 4 anak gajah mati dalam waktu yang berdekatan. Penyebab kematian adalah penyakit herpes yang disebabkan oleh *Elephant Endotheliotrophic Herpes Virus*. Pemeriksaan lebih lanjut menunjukkan bahwa gajah dewasa yang berada di Taman Nasional Way Kambas positif mengandung herpes virus tetapi sebagai pembawa (*carrier*). Maka dari itu perlu dilakukan pencegahan terhadap anak gajah.

### Gejala Klinis

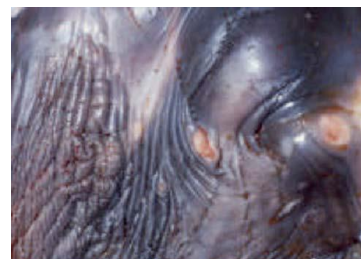Menurut Richman *et al* [2] gejala klinis penularan EEHV yaitu:



Kepala membesar



Cyanosis pada lidah



Benjolan di belalai/tubuh lainnya

### Hasil dan Pembahasan

#### **Pemisahan Kandang Anak Gajah dengan Gajah Dewasa**

Pemisahan kandang anak gajah dengan gajah dewasa bertujuan untuk meminimalisir *Elephant Endotheliotrophic Herpes Virus* yang terdapat pada gajah dewasa menular pada anak gajah, karena *Elephant Endotheliotrophic Herpes Virus* bisa menular kepada inang melalui jalur udara (inhalasi), karena pada umumnya *Elephant Endotheliotrophic Herpes Virus* terdapat pada gajah dewasa dan bersifat *carrier* atau pembawa yang bisa menularkan herpes virus terhadap anak gajah. Jarak kandang anak gajah dengan gajah dewasa berkisar kurang lebih 100 meter.

#### **Pemisahan Tempat Minum Anak Gajah Dengan Gajah Dewasa**

Tujuan memisahkan tempat minum antara anak gajah dengan gajah dewasa yaitu agar air liur gajah dewasa tidak bercampur pada air minum yang akan diminum anak gajah, karena pada

air liur gajah dewasa terdapat *Elephant Endotheliotrophic Herpes Virus* yang apabila terkontaminasi pada air yang akan diminum anak gajah akan menular pada anak gajah.

### ***Penghindaran Pemisahan Anak Gajah dengan Induk Gajah Secara Dini***

Sebaiknya anak gajah tidak dipisahkan dengan induk secara dini. Anak gajah yang dipisahkan dengan induk bisa mengakibatkan anak gajah rentan terkena serangan *Elephant Endotheliotrophic Herpes Virus*, hal ini dikarenakan gajah yang dipisahkan tidak mendapatkan nutrisi susu ibu dari sang induk, selain itu berpengaruh terhadap perasaan kenyamanan anak gajah. Anak yang terlalu cepat dipisahkan cenderung kesehatannya menurun karena diakibatkan stress.

### ***Pemberian Pakan dan Suplemen yang Mencukupi***

Anak gajah harus selalu dalam keadaan sehat dan kondisi badan yang fit agar terhindar dari *Elephant Endotheliotrophic Herpes Virus*. Pada umumnya *Elephant Endotheliotrophic Herpes Virus* menyerang gajah yang dalam kondisi lemas atau tidak sehat sehingga sistem imun gajah tidak dapat melawan *Elephant Endotheliotrophic Herpes Virus* yang berada di dalam tubuh gajah tersebut. Untuk mencegah anak gajah dalam kondisi tidak sehat maka perlu dilakukan pemberian pakan yang cukup. Ketersediaan pakan yang cukup, mempengaruhi tingkat kesejahteraan satwa sehingga gajah memiliki kemampuan reproduksi yang baik dan memiliki ketahanan terhadap penyakit [1].

### ***Pemberian Obat Pencegah Penyakit Herpes***

Anak gajah yang berada di Pusat Konservasi Gajah rutin diberikan obat pencegah penyakit herpes Acyclovir®. Obat Acyclovir® diberikan kepada anak gajah rutin dua kali sehari pada jam setengah tujuh pagi dan jam lima sore, diberikan selama 14 hari berturut-turut. Setelah 14 hari pemberian Acyclovir® dihentikan selama 1 bulan dan dilanjutkan kembali selama 14 hari dua kali sehari.

### **Rangkuman**

Penyakit herpes pada gajah disebabkan oleh *Elephant Endotheliotrophic Herpes Virus* yang rentan menyerang anak gajah. Pusat Konservasi Gajah Taman Nasional Way Kambas menerapkan pencegahan terhadap *Elephant Endotheliotrophic Herpes Virus* yaitu memisahkan kandang dan tempat minum anak gajah dengan gajah dewasa, tidak memisahkan anak gajah dengan induk gajah secara dini, menjaga pakan yang mencukupi kebutuhan gajah serta pemberian suplemen pakan tambahan, dan memberikan obat pencegah virus herpes. Setelah pencegahan ini diterapkan tidak ada kematian yang terulang kembali.

### **Daftar Pustaka**

- [1] Richman LK., Montali RJ, Cambre RC, Schmitt D, Hardy D., Hildebrandt T, Bengis RG, Hamzeh FM, Shahkolahi A, and Hayward GS. (2000). *Clinical and pathological findings of a newly recognised disease of elephants caused by Endotheliotrophic herpesviruses*. Journal of Wildlife Diseases, 36(1), pp1-12
- [2] Alikodra HS. 1979. *Dasar-Dasar Pembinaan Margasatwa*. Fakultas Kehutanan Institut Pertanian Bogor. Bogor.

## **Body Condition Score pada Kuda di Direktorat Polisi Satwa Kelapa Dua Depok**

Mulyono<sup>1</sup>, Gunanti<sup>2</sup>, Chindraprasto Saleh<sup>3</sup>, Adi Purnomo<sup>3</sup>, Jaeni Dumayanti<sup>3</sup>, Yusni Siti Safharina<sup>1</sup>

<sup>1</sup>Mahasiswa D3 PK Paramedik Veteriner

<sup>2</sup>Program Paramedik Veteriner dan FKH IPB

<sup>3</sup>Direktorat Polisi Satwa Baharkam Mabes Polri

**Kata kunci:** BCS, *Equus caballus*, kesehatan, skor.

*Equus caballus* merupakan kuda berukuran besar yang dimanfaatkan untuk sarana penunjang tugas kepolisian, khususnya di Direktorat Polisi Satwa Kelapa Dua Depok. *Body Condition Score* (BCS) merupakan metode penilaian subyektif untuk mengetahui kondisi kesehatan kuda. Penelitian ini bertujuan untuk mengetahui BCS kuda di Direktorat Polisi Satwa Kelapa Dua Depok. Metode ini dilakukan dengan penglihatan (inspeksi) dan perabaan (palpasi) secara subyektif. BCS kuda di Direktorat Polisi Satwa Kelapa Dua Depok bervariasi mulai dari skor 3 sampai 8. Kondisi kesehatan kuda hasil pengamatan sangat beragam dipengaruhi oleh banyak faktor diantaranya pakan, vitamin, perawatan dan pelatihan. Pakan yang digunakan yaitu pelet vital® dan rumput, perawatan kuda dilakukan setiap dua kali dalam satu minggu, dan pelatihan kuda dilakukan secara rutin sesuai kebutuhan kuda. *Body Condition Score* (BCS) kuda kurang dari 4 sebanyak 8 ekor, 4-6 sebanyak 12 ekor, dan lebih dari 6 sebanyak 1 ekor kuda.

## **Situasi Trematodiasis pada Sapi di Provinsi Gorontalo**

Muhammad Sayuti, Tri Ananda Erwin Nugroho

Jurusan Peternakan, Fakultas Pertanian, Universitas Negeri Gorontalo

Jl. Jenderal Sudirman No. 6 Gorontalo. 96128.

Korespondensi: ababil.nugroho@gmail.com

**Kata kunci:** Trematodiasis, feses, sapi, Gorontalo.

Penelitian ini bertujuan untuk melakukan kajian terhadap penyakit pada sapi yang disebabkan oleh cacing *Trematoda sp.* (*Trematodiasis*). Beberapa cacing *Trematoda* yang sering sering menginfeksi sapi diantaranya adalah cacing hati (*Fasciola sp.*), cacing *Paramphistomum sp.*, cacing *Eurytrema sp.*, dan cacing *Schistosoma*. Secara umum adanya infeksi cacing-cacing tersebut pada tubuh sapi akan mengakibatkan gangguan berupa keheksia dan anemia. Dalam usaha peternakan penyakit ini sangat merugikan. Feses sapi di Provinsi Gorontalo merupakan objek yang diteliti. Sebanyak 402 sampel yang diambil secara acak proporsional di tiap Kabupaten dan Kotamadya di Provinsi Gorontalo. Feses diperiksa menggunakan metode natif, pengendapan dan pengapungan, selanjutnya objek yang diteliti diamati menggunakan mikroskop binokuler dengan pembesaran 100 dan atau 400 kali. Analisis data dilakukan secara diskriptif. Hasil yang diperoleh sebanyak 237 ekor sapi (58,2%) di Provinsi Gorontalo mengalami Trematodiasis.

## **Kegiatan Pelayanan Dokter Hewan di Sekolah Peternakan Rakyat (SPR) Binaan Institut Pertanian Bogor**

Fadjar Satrija, Agik Suprayogi, Yudi, Harry Soehartono, Retno Wulansari, Amrozi,  
Bagus A Pratama

Lembaga Penelitian dan Pengabdian Kepada Masyarakat (LPPM), Fakultas Kedokteran Hewan, Institut Pertanian Bogor

### **Pendahuluan**

Dalam rangka mendorong percepatan swasembada daging nasional, Institut Pertanian Bogor (IPB) telah mengembangkan Sekolah Peternakan Rakyat (SPR) yang merupakan suatu model pengembangan peternakan dengan melibatkan peran Perguruan Tinggi (PT), Pemerintah Daerah (Pemda), swasta, dan peternak rakyat. Pada tahun 2015, program SPR ini dikembangkan pada skala nasional oleh Direktorat Jenderal Peternakan dan Kesehatan Hewan dalam wadah Sentra Peternakan Rakyat. Dalam pelaksanaannya, Sentra Peternakan Rakyat dan SPR harus selalu seiring dalam implementasi di lapangan. Sentra Peternakan Rakyat merupakan domain dari DPKH, sedangkan SPR merupakan domain dari perguruan tinggi dalam hal ini IPB yang dilaksanakan dan dikoordinasikan oleh Lembaga Penelitian dan Pengabdian Kepada Masyarakat (LPPM). LPPM IPB memiliki berbagai kegiatan pembinaan SPR yaitu kegiatan pembentukan tim ahli, fasilitator, dan dokter hewan dengan kegiatan aksi berupa konsolidasi, sosialisasi, pelayanan, pengenalan teknologi dan inovasi di bidang peternakan dan kesehatan hewan.

Program Pelayanan Dokter Hewan bertujuan antara lain untuk menghadirkan pelayanan dan teknologi inovasi kesehatan hewan, serta mengukur indikator kesehatan hewan sebagai dasar bagi penentu kebijakan dan pelaksana kegiatan pembangunan peternakan dan kesehatan hewan merancang upaya perbaikan SPR di suatu lokasi. Makalah ini melaporkan hasil kegiatan Pelayanan Dokter Hewan di SPR binaan IPB yang ada di berbagai wilayah Indonesia pada tahun 2015.

### **Bahan dan Metode**

Program Pelayanan Dokter Hewan dilaksanakan dengan pengiriman suatu tim yang terdiri dari dokter hewan muda yang didampingi oleh dokter hewan senior ke sembilan lokasi SPR binaan IPB yang berada di wilayah Kabupaten Kebumen, Jawa Tengah, Kabupaten Bojonegoro, Kabupaten Pasuruan dan Kabupaten Sumenep, Jawa Timur, serta Kabupaten Sumbawa, NTB. Pada setiap lokasi SPR, tim memberikan pelayanan kesehatan ternak (pemeriksaan, pengobatan, dan konsultasi), serta mengumpulkan data dasar kesehatan hewan selama 5-7 hari pada bulan Oktober-November 2015. Selama periode tersebut dilakukan pemeriksaan terhadap 1515 ekor ternak dari 11051 ekor populasi sapi milik anggota SPR (13,7%). Pada saat yang sama dilakukan pengumpulan 735 sampel feses secara acak sederhana dari berbagai tingkat umur sapi. Pemeriksaan mikroskopik untuk mengidentifikasi infeksi endoparasit saluran pencernaan dilakukan dengan metode McMaster [1]. Data status gizi ternak, kejadian penyakit klinis, kejadian penyakit reproduksi, dan kejadian kecacingan dianalisa secara deskriptif untuk memberikan gambaran umum status kesehatan kelompok ternak di masing-masing SPR.

### **Hasil dan Pembahasan**

Status gizi dan performa umum ternak sapi pada Sembilan SPR yang dikunjungi Tim Dokter Hewan disajikan pada Tabel 1. Persentase nilai BCS tertinggi dengan kriteria gemuk (3,5-4,5) adalah Kecamatan Bluto di wilayah SPR Sumenep sebesar (11,21%). Wilayah dengan presentase nilai BCS tertinggi untuk kriteria sedang (2,5-3,5) dan kriteria kurus (1,5-2,5) ditemukan masing-masing di SPR Kecamatan Temayang (88,36%) dan Kecamatan Kasiman dengan nilai (40,97%), Kabupaten Bojonegoro. Pemeriksaan klinis menemukan 31 jenis penyakit klinis yang diderita

ternak SPR di kelima kabupaten. Berdasarkan Persentase kejadian penyakit klinis tertinggi menurut lokasi kejadian terjadi di SPR Moyohulu, Kabupaten Sumbawa sebesar 22,08% dari total ternak yang diperiksa, sedangkan persentase penyakit klinis terendah (0,68%) ditemukan di SPR Temayang, Kabupaten Bojonegoro. Persentase kejadian penyakit klinis yang paling tinggi menurut jenis penyakit yaitu luka vulnus sebesar 12,44% dan ditemukan di enam dari sembilan lokasi SPR. Persentase kejadian penyakit klinis yang paling rendah menurut jenis penyakit yaitu demam dan timpani sebesar 0,37% dan terjadi di satu dari sembilan lokasi SPR.

Selama pelayanan dijumpai 11 jenis penyakit reproduksi. Persentase kejadian penyakit reproduksi tertinggi menurut lokasi kejadian terjadi di SPR Puring, Kabupaten Kebumen sebesar 18,75% dari total jumlah ternak yang diperiksa. Tidak ditemukan adanya gangguan reproduksi pada sapi yang diperiksa (0%) di SPR Moyohulu, Kabupaten Sumbawa. Persentase kejadian gangguan reproduksi yang paling tinggi dan paling rendah menurut jenis penyakit adalah yaitu *silent heat* (11,62%) yang ditemukan di empat lokasi SPR, serta nymphomania (0,37%) di satu lokasi SPR.

Hasil pemeriksaan mikroskopis menunjukkan 227 ekor (30,9%) terinfeksi cacing Nematoda gastrointestinal. Jenis Nematoda yang ditemukan adalah *Toxocara*, *Strongyles* dan *Trichuris*. Tingkat kejadian kecacingan yang tertinggi ditemukan pada wilayah SPR Kecamatan Kalipucang, Pasuruan yaitu sebesar 41,30% dari 46 sampel, sedangkan prevalensi terendah ditemukan pada wilayah SPR Sumbawa Kecamatan Moyo Hulu yaitu sebesar 26,73% dari 101 ekor. Prevalensi kecacingan pada berbagai kelompok umur sangat bervariasi antara wilayah SPR yang ada.

Tabel 1 Gambaran status gizi ternak SPR di berbagai kabupaten

Nama Kabupaten	Kecamatan	Populasi Terperiksa	% Nilai BCS			
			SK (<1,5)	K (1,5-2,5)	S (2,5-3,5)	G (3,5-4,5)
Bojonegoro	Kedung Adem	92	2,17	3,26	86,96	7,61
	Temayang	146	-	8,90	88,36	2,74
	Kasiman	144	-	40,97	59,03	-
Sumenep	Bluto	107	-	15,89	72,9	11,21
	P. Sapudi	76	-	31,58	68,42	-
Kebumen	Klirong	215	-	28,84	63,26	7,91
	Puring	218	-	44,5	55,5	-
Pasuruan	Kalipucang	274	1,82	19,71	76,64	1,82
Sumbawa	Moyo Hulu	240	-	14,17	83,33	2,5

Data yang terkumpul dari kegiatan ini menunjukkan adanya variasi dalam status gizi, kejadian penyakit klinis dan reproduksi serta kejadian kecacingan diberbagai daerah. Variasi ini sangat dimungkinkan dipengaruhi oleh perbedaan karakter wilayah (iklim, vegetasi, manajemen penanganan, sosial-budaya, dan lain-lain) yang memengaruhi interaksi induk semang-patogen [2]. Pemahaman ini penting dalam mengambil kebijakan penanganan kesehatan hewan di setiap wilayah sehingga prioritas pengendalian penyakit disesuaikan dengan yang ada.

#### Daftar Pustaka

- [1] Hansen J, Perry B. 1994. The Epidemiology, Diagnosis, and Control of Helminth Parasites of Ruminants. 4th Edition, International Laboratory for Research on Animal Diseases, Nairobi.
- [2] Altizer S, Dobson A, Hosseini P, Hudson P, Pascual M, Rohani P. 2006. Seasonality and the dynamics of infectious diseases. *Ecology Letters* 9: 467-484.

## Studi Kasus: Cholangiohepatitis pada Kucing yang Disebabkan oleh Toxoplasmosis

Viska Marchelen Widyaastuti\*<sup>1</sup>, Siti Winda Kusumawardhani<sup>1</sup>, Chandra hariani<sup>1</sup>, Nova Anggraini<sup>1</sup>, Azka Novita Putri<sup>1</sup>

Divisi Rawat Inap Klinik Kucing Praktek Dokter Hewan Bersama (PDHB) 24 jam drh. Cucu K Sajuthi, dkk, Jl. Sunter Permai Raya, Astrovetsshop. Ruko nirwana sunter asri tahap III Blok J.2 Sunter, Jakarta Utara  
\*Korespondensi : viskawidyaastuti@gmail.com

**Kata Kunci** : Cholangiohepatitis, Kucing, Toxoplasmosis.

### Pendahuluan

Cholangiohepatitis merupakan penyakit hati yang paling sering ditemukan pada kucing selain hepatic lipidosis. Cholangiohepatitis adalah suatu kondisi inflamasi yang terjadi pada peribiliari hepatosit hingga saluran empedu [1]. Terdapat beberapa penyakit yang memiliki keterkaitan dengan cholangiohepatitis adalah *inflammatory bowel disease*, toxoplasmosis, pankreatitis, abnormalitas kantong empedu, *feline infectious peritonitis* (fip), *feline leukemia virus* (felv), cholelithiasis, *extrahepatic bile duct obstruction*, *septicemia*, neoplasia, dan infestasi cacing hati [2]. Penelitian sebelumnya menyebutkan sebanyak 80% kasus cholangiohepatitis pada kucing disertai *inflammatory bowel disease* (IBD) dan 50% disertai pankreatitis [2]. Struktur anatomi gastrointestinal pada kucing yang berbeda yakni saluran pankreas dan saluran empedu akan bermuara pada intestinal. Oleh karena itulah, kucing beresiko tinggi mengalami cholangiohepatitis. Biopsi jaringan merupakan metode terbaik untuk melakukan diagnosa akan tetapi hal ini harus dilakukan oleh tenaga kerja yang berpengalaman karena beresiko terjadi ruptur pada kantong empedu dan peritonitis [2,3]. Tidak banyak literatur yang menjelaskan kejadian cholangiohepatitis disertai toxoplasmosis sehingga tujuan penulisan ini adalah melaporkan dan menjelaskan temuan kasus cholangiohepatitis yang disebabkan oleh *Toxoplasma gondii*.

### Kejadian Kasus

Kucing persia jantan bernama Tora berumur 4 tahun dibawa ke klinik dengan keluhan muntah dan tidak mau makan selama 2 hari. Pemeriksaan fisik menunjukkan mukosa jaundice, suhu tubuh 39,8 °C (normal 38-39,2 °C), warna urin kuning pekat, stomatitis, adanya respon kesakitan saat palpasi pada area abdomen dan teraba adanya pembesaran pada organ hati. Hasil pemeriksaan kimia darah menunjukkan adanya peningkatan pada konsentrasi *alanin aminotransferase* (ALT), *aspartat aminotransferase* (AST), Ureum, total bilirubin (hiperbilirubinemia), *direct bilirubin*, *alkaline phosphatase* (ALP), dan *gamma glutamyltransferase* (GGT). Gangguan organ hati dan saluran empedu akan ditunjukkan dengan peningkatan parameter total Bilirubin, ALT, AST diikuti ALP dan GGT [3].

Hasil pemeriksaan menggunakan USG menunjukkan margin pada liver mulai menebal, ukuran membesar dan gambaran liver yang tidak homogen. Kantung empedu terlihat mengalami pembengkakan dan mengandung cairan keruh. Pankreas terlihat normal, tidak terjadi pembengkakan maupun perubahan echogenisitas pada saluran gastrointestinal juga tidak ditemukan adanya kelainan. Diagnosa penunjang lainnya yang digunakan untuk peneguhan diagnosa dilakukan pemeriksaan lanjutan menggunakan alat *rapid test kit* yang menunjukkan hasil positif terhadap antibodi toxoplasma.

Berdasarkan pemeriksaan yang sudah dilakukan diagnosa pada kasus kucing Tora adalah toxoplasmosis dengan prognosa fausta-dubius. Terapi yang diberikan adalah terapi cairan, pergantian pakan yang khusus untuk gangguan hati, pemberian antibiotik Clindamycin 12mg/kgBB (10-12,5mg/kgBB), vitamin K, vitamin E, vitamin B, *S-adenosylmethionine* (SAM-e) sebagai antioksidan untuk melindungi sel-sel hepatosit dan Ursodeoxycholic acid sebagai *choloretic agent* yang berguna untuk memperlancar aliran cairan kantong empedu [1, 2, 3].

Tabel 1 Profil kimia darah kucing Tora

Pemeriksaan	Hasil	Satuan	Kisaran Normal
AST/SGOT	<b>317</b>	U/L	9.2 - 39.5
ALT/SGPT	<b>700</b>	U/L	8.3 - 52.5
Ureum (BUN)	<b>47,9</b>	mg/dL	20 - 30
Kreatinin	1,4	mg/dL	1 - 2
Total Protein	7,9	g/dL	5.7 - 8.0
Albumin	<b>3,8</b>	g/dL	2.4 - 3.7
Globulin	4,1	g/dL	2.6-5.1
Ratio A/G	0,93		0.6-1.1
Total Bilirubin	<b>12,067</b>	mg/dL	0.15 - 0.20
Direct Bilirubin	<b>9,463</b>	mg/dL	0.15 - 0.20
GGT	<b>14</b>	U/L	1.8 - 12.0
Alkalin Phosphatase (ALP)	<b>570</b>	U/L	12 - 65.1
Glukosa	64	mg/dL	60 - 100

## Pembahasan

Cholangiohepatitis pada kasus kucing Tora disebabkan oleh toxoplasmosis. Toxoplasmosis merupakan penyakit zoonosis yang disebabkan oleh agen infeksi *Toxoplasma gondii* (T. gondii). Infeksi T. gondii dapat terjadi karena tertelan ookista atau kista dari makanan atau lingkungan, dan melalui placenta atau laktasi dari induk. Setelah tertelan ookista atau kista yang masuk ke dalam saluran pencernaan kucing mengalami siklus hidup entero-epitelial. Kista atau ookista berubah menjadi fase takizoit maka toxoplasma akan menyebar melalui pembuluh darah dan pembuluh limfe. Takizoit paling sering menyerang organ hati, pankreas, otak dan paru-paru. Replikasi intraseluler T. gondii pada fase takizoit menyebabkan sel-sel yang terinfeksi mengalami destruksi dan nekrosis. Bentuk anatomi gastrointestinal kucing yang sudah disebutkan diatas memungkinkan replikasi takizoit terjadi pada sel hepatosit dan pankreas. Hal ini dapat menyebabkan hiperbilirubinemia baik karena kerusakan dari sel hati maupun sel pankreas [1, 3, 4]. Infeksi T. Gondii di hati dapat menyebabkan multifokal nekrosis hepar dan hemoragi [4].

Clindamycin adalah obat yang digunakan untuk pengobatan toxoplasmosis karena memiliki penyerapan yang sangat baik di usus. Clindamycin juga dapat melewati *blood-brain barrier* dan *blood-vaskular barrier*. Clindamycin dapat meningkatkan reaksi inflamasi dan *tumor necrosis factor- $\alpha$* . Efek dari reaksi ini akan menyebabkan kematian pada fase takizoit yang sedang aktif membelah[4]. Pengobatan selama 4 minggu pada kucing Tora menunjukkan hasil yang sangat signifikan. Pemeriksaan klinis pada kucing Tora setelah empat minggu diobati, menunjukkan berkurangnya jaundice, nafsu makan membaik, lebih aktif, tidak ada muntah dan tidak ada rasa sakit saat perabaan abdomen. Hasil pemeriksaan darah setelah pengobatan juga menunjukkan perbaikan dengan adanya penurunan nilai pada ALT, AST, ALP, GGT dan total bilirubin yang sebelumnya mengalami peningkatan.

## Simpulan

Cholangiohepatitis pada kucing disebabkan oleh infeksi *Toxoplasma gondii* yang dapat menyebabkan kerusakan sel-sel hepatosit dan saluran empedu. Kerusakan sel diakibatkan oleh proses replikasi takizoit intraseluler sehingga menyebabkan kematian sel. Cholangiohepatitis yang disebabkan oleh toxoplasmosis dapat diterapi dengan pemberian antibiotik clindamycin, antioksidan, choleric agent, pergantian pakan, dan pemberian beberapa vitamin yang dapat menunjang kondisi hati.

## Daftar pustaka

- [1] Michael R. Lappin. 2001. Feline Internal Medicine Secrets. Philadelphia. Hanley & Belfus. Inc. Hlm137-141
- [2] Michael Edwards. 2004. Feline cholangiohepatitis [article]. Michigan university: Michigan.
- [3] Susan E. Little. 2012. The cat clinical medicine and management. Missouri. Elsevier saunders. Hlm 522-536
- [4] Greene. 2012. Infetious Disease of The Dog and Cat, Ed ke-4. Missouri. ELSEVIER.

## E nukleasi Kuda dengan Metode Transpalpebral

Budhy Jasa Widyananta<sup>1\*</sup>, Fitri Dewi Fathiyah<sup>2</sup>, Wakhid Nur Hidayat<sup>2</sup>, Muhammad Taufiq Fadhullah<sup>2</sup>

<sup>1</sup>Departemen Ilmu Bedah, FKH, Institut Pertanian Bogor, Jl. Agatis Kampus IPB Darmaga Bogor 16680.

<sup>2</sup>Equestrina Vet Service, Jl. Tarumanegara Blok A4 No. 3 Cimanggu Permai Bogor

\*Korespondensi: dr.budhy\_nanta@yahoo.com

**Kata kunci:** E nukleasi, enukleasi transpalpebral, kuda.

### Pendahuluan

E nukleasi atau operasi pengangkatan bola mata, keluar dari rongga mata adalah prosedur yang dilakukan jika terdapat indikasi kebutaan permanen serta pada kasus seperti luka besar atau parah yang disertai dengan hilangnya sebagian komponen mata [1]. Pada kasus ini, kuda mengalami myiasis orbita pada mata kanan. Myiasis orbita merupakan infestasi larva lalat yang menyerang jaringan hidup yang dalam hal ini adalah mata kanan kuda. Metode yang dilakukan untuk penanganan kasus ini adalah enukleasi transpalpebral. Kasus ini jarang dilaporkan terjadi di lapangan, untuk itu kasus ini diangkat menjadi studi kasus ilmiah.

### Kejadian Kasus

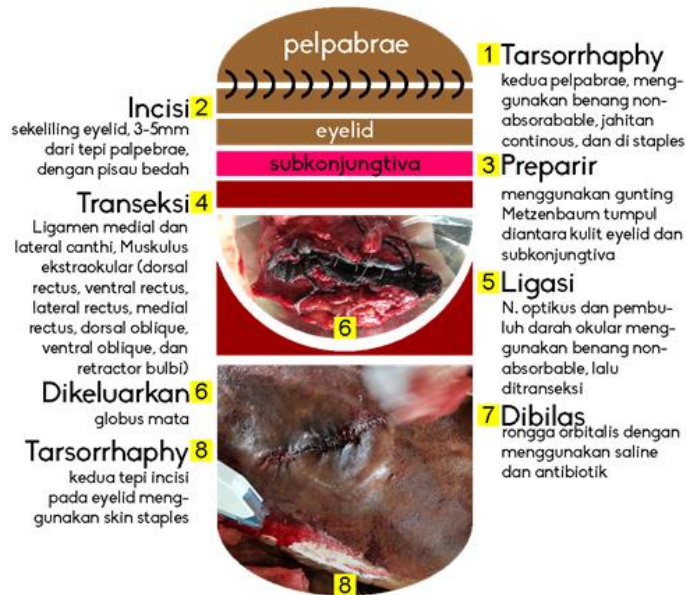
<b>Jenis Hewan :</b> Kuda		<b>Status present</b>
<b>Signalemen :</b> Crossbreed, Jantan- Gelding, 15 tahun, warna chestnut, Tinggi 157cm, Berat sekitar 400kg		
<b>Anamnesa :</b> Ulkus dan myiasis di bola mata disertai nanah dan darah. Nafsu makan dan berat badan berkurang.		
<b>Hasil Pemeriksaan Fisik</b> HR : 40bpm, RR 20 kali/menit, Turgor kulit dan CRT: 1 detik, T :37,8°C, mukosa : merah muda		
<b>Diagnosis</b> Myiasis Orbita	<b>Prognosis</b> Infausta	
<b>Terapi:</b> E nukleasi metode Transpalpebral		
<b>Lokasi operasi:</b> Lapangan indoor		
<b>Premedikasi</b> Acepromazine	<b>Bedah</b> Alat bedah minor (gunting Metzenbzaum)	<b>Post operasi</b> Cuci luka dan krim 2x sehari Bandage dan oral anti inflamasi.
<b>Anestesi umum</b> Ketamine Xylazine	Alat cukur, Pisau bedah no 15, Benang ( <i>absorbable</i> dan <i>non-absorbable</i> ), <i>Skin stapler</i>	
<b>Anestesi Lokal :</b> Lidocaine	Alkohol, povidone, chlorhexidine	
<b>Terapi lanjutan post operasi</b> Pembersihan luka 2x1, pemberian krim 2x1, bandage, oral anti inflamasi 2x1 serta oral anti maag.		

### Pembahasan

Pemilihan prosedur enukleasi berdasarkan pertimbangan diagnosis myiasis orbita dekter dan kondisi kuda yang menunjang dilakukan anesthesia umum. Prosedur enukleasi dipilih jika terdapat indikasi terjadi kebutaan permanen, serta pada kasus seperti luka besar atau parah yang disertai dengan hilangnya sebagian komponen mata [1].

Prosedur ini dilakukan dalam keadaan kuda teranestesi umum rebah lateral. Prosedur enukleasi kuda dapat dilakukan dengan keadaan kuda teranestesi umum *lateral recumbency* atau *standing anesthetized* [2]. Metode general anesthesia karena umumnya proses operasi berlangsung sekitar 45 menit atau kurang [3]. Kombinasi Ketamine dan xylazine sebagai anestesi umum dapat digunakan pada operasi bedah *short term* [4]. Dengan Kombinasi dosis tepat, ACP lalu Xylazine kemudian Ketamine kuda akan jatuh terduduk secara halus.





Gambar 1

Tahapan

### enukleasi pada kuda dengan metode transpalpebral

Prosedur pengangkatan diawali dengan melakukan melakukan tarsorrhaphy palpebrae, insisi eyelid, preparir antara kulit dan subkonjungtiva, excisi ligament orbitalis dan musculus ekstraokular, ligasi dan transeksi nervus dan pembuluh darah optikus (Gambar 1). Proses *tarsorrhaphy* dilakukan untuk menutup luka insisi awal. ligasi pembuluh darah okular dengan menggunakan benang Vicryl. Pembuluh darah okular dapat dijepit dengan hemostat atau diligasi [3]. Transeksi musculus ekstraokular dilakukan sedekat mungkin dengan globus orbital sehingga meninggalkan musculus ekstraokular sebanyak mungkin di dalam rongga mata untuk mengisi kekosongan bola mata.

Pembalutan kepala dilakukan dengan menggunakan *stable* dan *elastic bandage*. Tujuan pembalutan yaitu untuk mencegah terbentuknya hematoma yang dapat menjadi predisposisi infeksi [3]. Antibiotik dan antiinflamasi diberikan selama 7 dan 5 hari. Pemberian antibiotik selama 5-7 hari untuk pasien enukleasi dengan riwayat infeksi mata sedangkan pemberian antiinflamasi perlu dipertimbangkan sesuai dengan kondisi kuda. Tak lupa pemberian oral anti maag sebagai pendamping oral anti inflamasi.

Pembersihan luka post operasi menggunakan infus steril (NaCl) dicampur povidone iodine lalu di *flushing*kan ke mata kuda. Pembersihan ini di lakukan pagi dan sore hari Sebelum pemberian krim penumbuh jaringan.

### Simpulan

Prosedur enukleasi dilakukan pada pasien kuda dengan diagnosis myiasis orbita pada mata kanan. Metode yang digunakan adalah enukleasi transpalpebral. Preoperasi dilakukan dengan memberikan premedikasi, persiapan lokasi operasi, dan anestesi umum. Prosedur pengangkatan diawali dengan melakukan tarsorrhaphy palpebrae, insisi eyelid, preparir antara kulit dan subkonjungtiva, excisi ligament orbitalis dan musculus ekstraokular, ligasi dan transeksi nervus dan pembuluh darah optikus. Proses *tarsorrhaphy* dilakukan untuk menutup luka insisi awal. Pemberian anti inflamasi non steroid dan antibiotik dilakukan post operasi.

### Daftar Pustaka

- [1] Robinson NE, Sprayberry KA. 2009. *Current Therapy in Equine Medicine, Sixth Edition*. Missouri: Saunders Elsevier.
- [2] Catcott EJ, Smithcors JF. 1972. *Equine Medicine and Surgery, Second Edition*. Illinois. American Veterinary Publication, Inc.

- [3] Adams SB, Fessler JE. 2000. Atlas of Equine Surgery. Philadelphia: WB Saunders Company  
 [4] Hall LW, Clarke KW, Trim CM. 2001. *Veterinary Anesthesia, Tenth Edition*. London: WB Saunders Company.

P-21

## Penanganan Prolaps Rektal pada Unta

Budhy Jasa Widyananta<sup>1\*</sup>, Fitri Dewi Fathiyah<sup>2</sup>, Wakhid Nur Hidayat<sup>2</sup>, Muhammad Taufiq Fadhullah<sup>2</sup>, Thomas Americo<sup>3</sup>

<sup>1</sup>Departemen Ilmu Bedah, FKH, Institut Pertanian Bogor, Jl. Agatis Kampus IPB Darmaga Bogor 16680

<sup>2</sup>Equestrina Vet Service, Jl. Tarumanegara Blok A4 No. 3 Cimanggu Permai Bogor

<sup>3</sup>Praktisi Dokter Hewan di Bidang Wild and Large Animal

\*Korespondensi: dr.budhy\_nanta@yahoo.com

**Kata kunci:** Penjahitan, prolaps rektum, reposisi, unta.

### Pendahuluan

Prolaps rektum pada unta lebih sering terjadi pada unta jantan. Hal ini disebabkan oleh posisi saat unta melakukan perkawinan, *mounting*, yang memberikan tekanan berlebih pada rektum [1]. Sedangkan kasus yang kami tangani terjadi pada unta betina.

Prolaps dikategorikan dalam tiga kategori yaitu prolaps parsial, inkomplit, dan komplet atau seluruh [2]. Kasus ini termasuk dalam kategori prolaps inkomplit. Pada prolaps rektum inkomplit, hanya mukosa yang keluar dari anus. Pembedahan menjadi tindakan yang dilakukan pada sebagian besar kasus prolaps inkomplit. Tindakan bedah yang dapat dilakukan adalah amputasi dan reposisi [2], yang dalam kasus ini reposisi menjadi tindakan yang dilakukan. Maka dari itulah kami mengangkat kasus ini sebagai *study* kasus ilmiah serta sebagai referensi terhadap kasus selanjutnya.

### Kejadian Kasus

<b>Jenis Hewan:</b> Unta		<b>Status present (1/2/2016)</b>
<b>Signalemen</b> Jenis Kelamin : Betina ; Umur 8 tahun; Lingkar Badan 225cm; Tinggi Badan 165cm; Makan Rumput Gajah, Rumput Lapangan, Brand dan Vital		
<b>Anamnesa</b> Anus sering kali keluar saat merejan. Beberapa waktu sebelumnya sempat diare berat.		
<b>Hasil Pemeriksaan Fisik</b> Suhu 100 F atau 37 °C Mukosa rectum terlihat menonjol/keluar		
<b>Diagnosis</b> Prolaps rectum inkomplit	<b>Prognosis</b> Dubius	
<b>Terapi:</b> Operasi, penjahitan anus dengan metode kantung tembakau ( <i>purse string</i> )		
<b>Lokasi operasi</b> Kandang Unta		
<b>Anastesi Sedatif</b> Xylazine (0,4mg/kg)	<b>Bedah</b> <i>Buhner needle</i> yang dirakit sendiri, <i>needle holder</i> , <i>artery clamp</i> , <i>forceps</i> , Benang ( <i>non absorbable</i> ) Nylon, NaCl Povidone, ( <i>Flushing</i> ), alkohol, kassa steril	<b>Post operasi</b> Ringer laktat Yohimbin Injeksi
<b>Terapi lanjutan post operasi</b> Akupresur, <i>exercise</i> , pindah ke paddock, makanan full rumput		

## Pembahasan

Prolaps rektum pada unta betina seperti dalam kasus ini jarang terjadi. Pada kasus ini unta mengalami prolaps rektum inkomplit, dimana hanya bagian mukosa rektum yang keluar dari lubang anus dan tanpa disertai kerusakan namun telah berlangsung lama dan berulang-ulang sehingga dikhawatirkan terjadi kerusakan permanen. Oleh karena itu diputuskan untuk melakukan reposisi dan tindakan pembedahan dengan menjahit anus untuk mencegah rektum keluar kembali.

Tindakan dilakukan dalam keadaan unta tersedasi dengan posisi duduk. Sedatif yang diberikan adalah xylazine (100mg/ml) dengan dosis 0,4 mg/kg berat badan digunakan sebagai sedasi. Xylazine termasuk sedative yang aman dan poten untuk unta dan dosis yang dapat digunakan 0,27-0,51 mg/kg berat badan [4]. Bagian rektum yang mengalami prolaps dibersihkan sebelum dilakukan reposisi menggunakan *povidone iodine*. Setelah dilakukan reposisi rektum, maka dimulai tindakan penjahitan.

Tindakan penjahitan yang dilakukan menggunakan teknik jahitan *purse string* atau kantung tembau di sekitar lubang anus. Alat yang digunakan adalah modifikasi *intravena cateter* dan jarum jahit yang dirangkai menyerupai *buhner needle*. Benang yang digunakan adalah benang *non-absorbable* nylon. Sifat dari benang *non-absorbable* yang lebih kuat dan memang diperuntukan bagi jaringan luar [2].

Setelah tindakan penjahitan selesai, unta ditunggu untuk *recovery* namun unta ini tidak mengalami *recovery* dengan cepat dikarenakan efek anestesi sedatif (xylazine). Jika terjadi *recovery* yang lambat dapat menyebabkan gangguan *Gastro Intestinal Track (GIT) motility depression* [4] sehingga dilakukan tindakan untuk mempercepat *recovery* yaitu memberikan infus ringer laktat secara perlahan melalui intravena. Proses *recovery* tidak menunjukkan adanya perbaikan. Oleh karena itu, unta diberikan injeksi yohimbin sebagai antidota dari xylazine. Secara berangsur kondisi kuda mengalami perbaikan, proses *recovery* berhasil yang ditandai dengan unta defekasi.

Terapi tambahan untuk perawatan post operasi diantaranya adalah pergantian pakan dirubah menjadi full rumput tanpa pellet, memindahkan unta ke *paddock* yang sebelumnya di kandang dengan tujuan agar unta bergerak bebas (*exercise*), dan akupressur yang dilakukan di dua titik (kanan kiri diatas lubang anus) guna merangsang kekuatan syaraf otot spinter aninya agar berfungsi normal.

## Rangkuman

Prolaps rektum pada kasus ini termasuk dalam kategori prolaps rektum inkomplit yang berulang pada unta betina sehingga dilakukan reposisi dan tindakan pembedahan dengan menjahit anus untuk mencegah rektum keluar kembali. Ada tiga tahap dalam penanganan prolapse rektum kasus ini yaitu tahap preoperasi (pemberian sedatif dengan xylazine, pembersihan bagian rektum yang mengalami prolaps dengan povidone iodine, dan reposisi rektum), tahap operasi penjahitan (disekitar lubang anus dengan teknik *purse string* atau kantung tembau), dan tahap post operasi (pemberian ringer laktat untuk mempercepat *recovery*, injeksi yohimbin sebagai antidota dari xylazine jika pemberian RL tidak menunjukkan perbaikan). Terapi tambahan juga diberikan untuk perawatan post operasi yaitu pergantian pakan full rumput, memindahkan unta ke *paddock*, *exercise*, dan *akupressure*.

Saat ini unta masing sesekali kambuh dan perlu operasi ulang sekaligus amputasi bagian yang mengalami nekrosa.

## Daftar Pustaka

- [1] Siddiqui M I, dan Telfah MN. 2010. *A Guide Book of Camel Surgery*. Ministry of Economy Abu Dhabi.
- [2] Triakoso, Nusdianto. 2006. *Buku Ajar Penyakit Sistem Digesti Veteriner II*. Surabaya: UNAIR.
- [3] Custer R, et al. 1977. *Hematology Effects of Xylazine When Used For Restraint of Bacteri an Camels*. Journal of The American Veterinary Medical Association.
- [4] Lee L. 2006. *Ruminant and Swine Anesthesia*. Veterinary SurgeryI, VMED 7412.

## Penanganan Kasus *Round Cell Tumour* pada Kuda dengan Metode Bedah dan Propolis

Budhy Jasa Widyananta<sup>1\*</sup>, Fitri Dewi Fathiyah<sup>2</sup>, Wakhid Nur Hidayat<sup>2</sup>, Muhammad Taufiq Fadhullah<sup>2</sup>

<sup>1</sup>Departemen Ilmu Bedah, FKH, Institut Pertanian Bogor, Jl. Agatis Kampus IPB Darmaga Bogor 16680

<sup>2</sup>Equestrina Vet Service, Jl. Tarumanegara Blok A4 No. 3 Cimanggu Permai Bogor

\*Korespondensi: dr.budhy\_nanta@yahoo.com

**Kata kunci:** Kuda, propolis, *round cell*, tumor.

### Pendahuluan

Golongan RCT (*round cell tumour*) yang paling umum terjadi pada kulit kuda adalah MCT (*mast cell tumour*) dan *lymphosarcoma* [1]. *Mast cell tumour* sering terjadi pada anjing namun jarang terjadi pada kuda dan umumnya bersifat jinak. Metode terapi tumor antara lain adalah dengan operasi pengangkatan tumor, ablasi laser, *cryotherapy*, injeksi kortikosteroid atau air di lesio dan *radiotherapy* [2]. Propolis adalah senyawa resin yang terbuat dari campuran kompleks yang dikumpulkan lebah dari tanaman. Penggunaan propolis untuk terapi berbagai jenis tumor [3]. Peneguhan diagnosa dan penanganan kasus *Round Cell Tumour* masih jarang dilaporkan di Indonesia. Maka dari itu kasus ini diangkat sebagai studi kasus ilmiah serta sebagai referensi kasus serupa dikemudian hari.

### Kejadian Kasus

<b>Jenis Hewan:</b> Kuda		<b>Status present</b>
<b>Signalemen:</b> Seekor kuda ras <i>warmblood</i> , kelamin <i>gelding</i> , berwarna hitam, berumur sekitar 10 tahun.		
<b>Anamnesa:</b> Adanya benjolan di bagian dada dan bernanah sejak 3 bulan terakhir.		
<b>Hasil Pemeriksaan Fisik :</b> HR : 9/15detik RR : 12/15 detik Temp : 37,8 °C. Benjolan di dermis kulit dengan ukuran 4x3cm dengan ulkus berdiameter 1,5cm disertai penipisan kulit dan kebotakan rambut lokal di area dada.		
<b>Diagnosis:</b> Tumor kulit, Mast cell tumour		<b>Prognosis:</b> Dubius
<b>Terapi:</b> Operasi pengangkatan tumor dengan bantuan elektrocauter dan propolis.		
<b>Lokasi operasi:</b> Klinik Stable		
Agen anestesi umum dan lokal	<b>Bedah</b> Alat bedah minor, benang jahit absorbable dan nonabsorbable, <i>skin stapler</i> , jarum dan syringe, elektrocauter	<b>Post operasi</b> Antibiotik, Pencucian Luka dengan chlorhexidine dan anti inflame krim local 2x1, Pemasangan pelindung dada
<b>Terapi lanjutan post operasi</b> Pengolesan propolis 4x1 hari setelah operasi yang ke 3		

### Pembahasan

Kuda menunjukkan benjolan di kulit. Biopsi massa mengarah pada diagnosa RCT. Namun identifikasi tumor definitif memerlukan panel imunohistokimia atau pewarnaan khusus. Tumor tumbuh di dermis kulit dengan ukuran 4x3cm dengan ulkus berdiameter 1,5cm disertai penipisan kulit dan kebotakan rambut lokal di area dada. CMT umumnya menyerang kulit walaupun juga dapat ditemukan di mata dan saluran pernafasan bagian atas [2].

Terapi yang diberikan untuk penanganan kasus ini adalah operasi pengangkatan tumor yang dilakukan sebanyak 3 kali dengan bantuan elektrocauter. Dua hari post operasi pertama, terjadi pembengkakan di lokasi operasi diikuti produksi serum yang berlebihan yang berkembang menjadi nanah. Operasi kedua dan ketiga mengalami kegagalan akibat lesio jahitan digigit sendiri sehingga dipasang pelindung luka di dada.

Pertumbuhan kembali tumor dan hambatan penyembuhan pada post operasi diduga berhubungan dengan Indeks Mitosis Tumor. Indeks Mitosis pada kasus CPT ini berkisar antara 1-3. Derajat *malignancy* ditentukan oleh tingginya indeks mitosis dan kecepatan pertumbuhan massa [4]. Pada post operasi ketiga diberikan terapi pengolesan propolis 4x1 hari. Seminggu post pemberian propolis tampak penurunan produksi nanah, warna jaringan menjadi cerah, diikuti pertumbuhan rambut. Propolis memiliki kandungan biologis yang bersifat antimicrobial, antioksidan, dan antiinflamasi [3].

Post pemberian propolis terlihat perubahan bentuk dan luas lesio tumor. Propolis memiliki efek antiproliferatif untuk melawan sel line. Pterocarpan, medicarpin, nemorosone, isosativan, serta flavonoid dan derivatnya adalah komponen penting antitumor di dalam propolis [3].

### Simpulan

Operasi pengangkatan tumor yang dilakukan pada kasus ini kurang berhasil karena perilaku kuda yang kurang kooperatif dan indeks mitosis tumor. Pemberian propolis terbukti efektif menyembuhkan lesion dan menghentikan indeks mitosis tumor.

### Daftar Pustaka

- [1] Cowell R.L dan Tyler R.D. 2002. *Diagnostic Cytology and Heamatology of The Horse*. Mosby inc. Missouri.
- [2] Mair T.S., Krudewig. C..2008. Mast Cell Tumours (mastocytosis) in the horse ;A review of the literature and report of 11 cases. *Equine Veterinary Education*. Onlinelibrary.willey.com/doi/10/2746/095777308x291804/abstract
- [3] Herrera YF, Garcia AD, Sanchez HR, Fuentes JR, Fidalgo LM, Diaz LM, Setzer WN. Cytotoxic Effect of Cuban Propolis Extracts Against Tumor Cell Lines. *Journal of Essential Oils and Natural Products*.
- [4] Rilley C.B., Yovich J.V., Howel J.Mc C. 1991. Malignant Mast Cell Tumours in Horses. *Australian Veterinary Journal*. Researchgate.net

P-23

## Lynxacariasis pada Kucing Persia

Putu Ayu Sisyawati Putriningsih<sup>1\*</sup>, I Putu Gede Yudhi Arjentina<sup>1</sup>

<sup>1</sup>Laboratorium Ilmu Penyakit Dalam Veteriner, Fakultas Kedokteran Hewan Universitas Udayana  
Jl. P. B. Sudirman, Denpasar-Bali, Telepon: 0361-223791

\*Korespondensi: putu\_ayu\_sisyawati@unud.ac.id

**Kata kunci:** Lynxacariasis, *Lynxacarus radovskyi*, kucing, Persia.

### Pendahuluan

Kucing persia merupakan salah satu kucing peliharaan yang banyak dipelihara dan sangat digemari pecinta kucing. Jenis kucing ini juga sangat populer di Indonesia. Kucing Persia memiliki rambut yang lebih panjang dan lebih tebal bila dibandingkan dengan kucing lokal. Rambut lebat dan panjang ini dapat menjadi sangat merugikan, karena dapat menjadi tempat yang nyaman bagi berbagai macam ektoparasit seperti kutu, caplak dan tungau.

### Kejadian Kasus

**Signalement.** Kucing bernama Tom, ras Persia, jenis kelamin jantan, umur 8 bulan, berat badan 4 kg. Pemilik kucing ini bernama Akmal Novendra yang beralamat di Jalan Taman Sari Gang Banteng no.6, Denpasar.

**Anamnesa.** Pemilik memiliki kucing sebanyak 3 ekor, pakan berupa pakan kucing komersial, kucing dikandangkan, namun kadang juga dilepas. Kucing belum divaksin, jarang dimandikan (2 kali/sebulan), sampo yang digunakan memandikan kucing adalah sampo untuk manusia. Keluhan pemilik berupa gatal di bagian punggung kucing dan rambut rontok. Keluhan dimulai sejak 2 bulan yang lalu dan sempat sembuh, namun 2 minggu kemudian keluhan yang sama muncul kembali dengan lokasi lesi yang berbeda.

**Pemeriksaan Fisik.** Berdasarkan pemeriksaan fisik diperoleh data kucing Tom suhu tubuhnya normal 38°C. Frekuensi pulsus normal yaitu 124 kali/menit. Frekuensi nafas kucing adalah 66 kali/menit. Sistem tubuh yang lain terlihat normal.

**Tanda Klinis.** Beberapa tanda klinis yang terlihat yaitu: alopesia pada daerah punggung, eritema pada daerah alopesia, hiperpigmentasi pada daerah lesi, ditemukan krusta pada lesi, ditemukan jejas bintik-bintik hitam pada daerah yang mengalami alopesia dan pada mukosa mulut ditemukan Gingivo-Stomatitis.

**Uji Laboratorium.** Pemeriksaan secara mikroskopis dilakukan terhadap sampel kerokan kulit dan rambut, dilakukan dengan metode natif/langsung menggunakan KOH 10% dan ditemukan tungau jenis *Lynxacarus radovskyi*. Selain itu dilakukan juga pemeriksaan hematologi rutin terhadap sampel darah kucing dengan hasil terjadi penurunan jumlah total eritrosit, penurunan nilai hemoglobin, penurunan nilai hematokrit, dan peningkatan jumlah eosinofil. Intepretasinya yaitu terjadinya anemia normositik hipokromik dan eosinophilia. Hasil ini mengindikasikan adanya defisiensi Fe (zat besi) dan adanya infeksi kronis akibat infestasi parasit.

**Diagnosis.** Berdasarkan hasil pemeriksaan klinis dan laboratoris, dapat disimpulkan bahwa kucing persia bernama Tom ini didiagnosis Lynxacariasis.

**Prognosis.** Prognosis dari kasus ini adalah fausta.

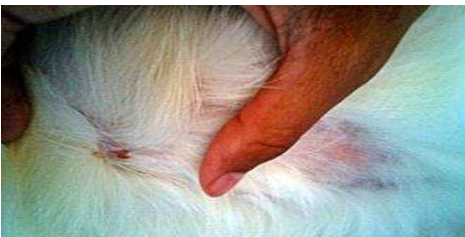**Terapi.** Hewan kasus ini diterapi dengan pemberian ivermectin dengan dosis anjuran 0,2 mg/kg BB dan Diphenhydramine HCl dengan dosis anjuran 2-4 mg/kg BB. Pemberian terapi dilakukan setiap 10-14 hari sekali. Terapi suportif yang diberikan adalah Livron B-plex.

## Pembahasan

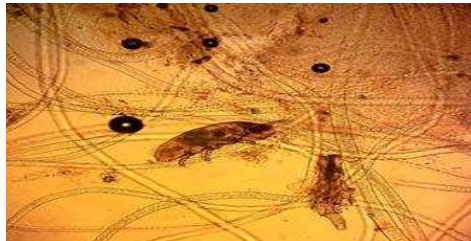Lynxacariasis merupakan penyakit yang umum terjadi pada kucing terutama pada daerah tropis. Berdasarkan taxonomi, *Lynxacarus radovskyi* masuk ke dalam Filum *Arthropoda*, Kelas *Arachnida*, Ordo *Astigmata*, Family *Listrophoridae*, Genus *Lynxacarus*, Spesies *Lynxacarus radovskyi*. Nama lain Lynxacariasis adalah Felistrophorusradovskyi. *Lynxacarus radovskyi* umumnya menginfestasi rambut mamalia. Siklus hidup terdiri dari telur yang kemudian berubah menjadi larva berkaki enam dan selanjutnya berubah menjadi nimfa berkaki delapan kemudian menjadi dewasa. Siklus hidup tersebut terjadi selama 14 hari.

Gejala yang timbul akibat infestasi ektoparasit ini yaitu ketidaknyamanan dan pruritus (bervariasi tiap individu), terlihat butiran seperti merica dan garam yang menyebar di rambut, alopesia pada dorsal dan lateral kaki belakang, timbul papula dan kerak pada daerah kaki belakang, gingivitis kadang-kadang terjadi dan sering menimbulkan *hair-ball*. Predileksi utama *Lynxacarus radovskyi* yaitu pada dorsothorak dan caudal kucing.

Penanganan infestasi *Lynxacarus radovskyi* dapat dilakukan dengan pemberian Ivermectin dengan dosis 0,2 mg/kg BB secara subkutan sebanyak 3 kali dengan interval pemberian selama 10-14 hari atau peroral dengan dosis 300µg/kg BB. Selain itu, pengobatan dengan *dipping* dalam *lime-sulfur* juga efektif untuk menanggulangi infestasi tungau tersebut.



Gambar 1 Lesi pada kucing: alopesia, eritema, krusta



Gambar 2 *Lynxacarus radovskyi*

## Simpulan

Kucing persia terdiagnosis lynxacariasis.

## Daftar Pustaka

- [1] Foreyt WJ. 2001. *Veterinary Parasitology: Reference Manual. 5th Ed.* USA: Blackwell Publishing.
- [2] Omar HM dan Tamam OA. 2009. A new record for the *Lynxacarus* in the egyptian lesser blind mole (*spalax leucodon egyptiacus*). *European Journal of Scientific Research* 33(3): 509-514.
- [3] Tenorio, J.M. 1974: A new species of *Lynxacarus* (Acarina: Astigmata: Listrophoridae) from *Felis catus* in the Hawaiian Islands. *Journal of Medical Entomology* 11: 599 –604.
- [4] Wall L dan Shearer D. 2001. *Veterinary Ectoparasites: Biology, Ecology and Control.* USA: Blackwell.

P-24

## Laporan Kasus Diagnosa dan Penanganan Pancreatic Noduler Hyperplasia (PNH) pada Anjing

Setyo Budhi\*

Departemen Bedah dan Radiologi Fakultas Kedokteran Hewan UGM (Dokter Bedah RSH Soeparwi)

\*Korespondensi: setyo.b@ugm.ac.id

**Kata kunci:** Lemas, pingsan, gula darah, perut membesar, diagnosa USG.

### Pendahuluan

Telah datang tanggal 21 April 2016 seekor anjing jenis Ducsound, nama Puppy milik Sendy jenis kelamin betina, berat badan 13 kg, umur 11 tahun di RSH Prof. Soeparwi. Dari hasil anamnesa bahwa anjing kadang lemas, sempoyongan, pingsan dan beberapa saat bangun kembali dengan kondisi sempoyongan dan lama-lama normal kembali, perut semakin membesar, dalam kondisi sadar anjing dikatakan aktifitas biasa, lincah dan napsu makan dan minum baik, buang kotoran dan kencing normal. Dari hasil pemeriksaan klinis nampak cukup aktif, lincah, perut membesar, ekspresi muka baik, mukosa conjungtiva, mukosa mulut warna normal. Hasil palpasi perut bagian tengah teraba ada masa padat dan ditekan tidak ada reaksi sakit, auskultasi abdomen normal. Hasil pemeriksaan darah rutin normal, kecuali gula darah 39 mg/dl mengalami penurunan yang banyak. Pemeriksaan dengan USG posisi rebah dorsal dan posisi transduser horizontal nampak ada masa hypercoic tidak spesifik dan di duga tumor. Setelah dilakukan diskusi dengan pemilik diputuskan untuk dioperasi (proof laparotomi) untuk memastikan masa apa yang hyperecoic dan sekaligus untuk dilakukan operasi kalau itu jaringan berbahaya.

### Kejadian Kasus

Dilakukan anamnesa, anjing kadang lemas, sempoyongan, pingsan dan beberapa saat bangun kembali, perut semakin membesar, anjing aktif, makan dan minum, kotoran dan kencing normal. Pemeriksaan klinis, anjing aktif, ekspresi muka baik, mukosa conjungtiva, mulut, normal, perut nampak membesar. Auskultasi abdomen normal, perkusi pekak, palpasi perut teraba masa padat dan ditekan tidak ada reaksi sakit, auskultasi abdomen normal. Pemeriksaan USG dengan posisi dorsoventral dan transduser posisi horizontal, hasil ada masa hyperechoic tidak spesifik dan di duga tumor. Anjing diperiksa laboratorium, hasil profil darah normal kecuali gula darah 39 mg/dl. Selanjutnya dilakukan diskusi dengan pemilik dan memutuskan anjing dioperasi proof laparotomi.

Anjing dipuasakan makan minimal 12 jam dan minum minimal 6 jam sebelum anesesi umum dan operasi. Tahap berikutnya dilakukan premedikasi dengan sulfas atropin dosis 0,04 mg/kgbb sc dan 15 menit kemudian diinjeksi induksi anestesi Ketamin dosis 10 mg/kgbb diampur Xylasin dosis 1 mg/kgbb im. Setelah anjing teranestesi dipasang ETT dan disambungkan mesin gas anestesi Isofluran dosis *maintenance* 1,5 %. Operasi dilakukan dengan membuka abdomen dan nampak dalam rongga abdomen masa seperti keju yang sebagian membungkus usus. Setelah dicermati ternyata masa pancreas yang mengalami pembesaran

membungkus sebagian duodenum. Tahap berikutnya mencermati pembuluh darah yang akan terpotong, dengan pelan dan cermat dilakukan ligasi pada semua aliran darah yang menuju masa tumor yang sebagian besar merupakan anastomosa dengan omentum untuk menghindari terjadinya pendarahan. Tumor dengan hati-hati dilepaskan dari omentum maupun duodenum dan dilakukan pengamatan terjadinya pendarahan. Pada pengamatan ternyata ada sebagian pancreas yang masih sehat dan tidak dilakukan pengangkatan. Selanjutnya rongga perut ditutup kembali dengan menjahit linea alba dengan benang vicryl 2/0 pola jahitan sederhana menerus, kemudian subcutan dengan benang cat gut plane ukuran 2/0 pola sederhana menerus dan terakhir kulit dijahit dengan benang prolene ukuran 2/0 pola sederhana tunggal. Pada masa recovery diberikan injeksi cortisone 0,8 ml+ duradryl 0,8 ml, untuk antiinfeksi diberikan injeksi cefalosporin 20 mg/kgBB selama 5 hari [1]. Terapi cairan NaCl 0,9% diberikan sampai hari ke 2, hari ke 3 anjing mulai makan dan minum dan hari ke 7 anjing dibawa pulang pemiliknya.

## **Pembahasan**

Diagnosa penyakit merupakan awal dari berhasil tidaknya penanganan suatu penyakit, diagnosa yang salah akan menyedatkan pengobatan dan dapat berakibat buruk permanen, maka diagnosa harus semaksimal mungkin. Pada kasus ini anamnesa sangat penting, dengan didapatkannya informasi anjing sering lemas dan pingsan merupakan informasi kemungkinan kurangnya kalori atau gula darah. Terjadinya tumor kelenjar pankreas dapat menyebabkan isulinoma yang menyebabkan kadar glukosa darah turun atau juga dapat naik [2]. Hipoglikemia dapat disebabkan oleh septikemia, hipoadrenokortikoid, isufisiensi hepar, over dosis pemberian insulin atau insulinomia [3]. Begitu pula informasi semakin membesarnya abdomen merupakan indikasi adanya masa yang mengisi dalam abdomen. Indikasi terjadinya tumor pancreas adalah adanya pembesaran abdomen [4].

Dari hasil anamnesa memberikan petunjuk untuk dilakukan pemeriksaan klinis dan laboratorium terhadap profil darah termasuk kadar gula darah, hasilnya adalah 39 mg/dl. Hasil pemeriksaan klinis ada masa masif di rongga abdomen bagian tengah, perkusi abdomen pekak dan auskultasi normal. Penetapan diagnosa sangat akurat kalau dilakukan anamnesa, pemeriksaan dengan cermat dan juga dengan menggunakan alat yang lebih canggih. Pemeriksaan dengan USG sangat membantu dalam peneguhan diagnosa bahwa di dalam rongga abdomen ada masa yang secara anatomi tidak normal dan berdasarkan analisis hasil USG bersifat hyperechoic, artinya ada masa padat yang besarnya abnormal yang terdiri dari masa yang bisa berupa lemak atau jaringan ikat. Hasil pemeriksaan patologi dinyatakan positif Pancreatic Noduler Hyperplasia (PNH). Untuk rawatan rawat jalan sementara diberikan makanan jadi yang untuk gangguan pancreas. Hasilnya cukup baik karena hasil evaluasi setelah 4 bulan post operasi, glucose puasa 55mg/dl dan 2 jam setelah makan naik menjadi 68mg/dl. Sampai saat ini anjing dalam keadaan normal/sehat dan tidak pernah pingsan lagi.

Penanganan tumor atau Pancreatic Noduler Hyperplasia (PNH) akan efektif dengan tindakan operasi pengambilan jaringan pancreas yang mengalami PNH. Direkomendasikan operasi pengangkatan tumor pancreas yang bersifat benigna, tetapi tidak direkomendasikan untuk operasi pengambilan tumor kalau bersifat maligna, dan untuk kemoterapi tidak direkomendasi karena sangat sakit [2, 4]. Kadar gula darah setelah 4 bulan post operasi adalah glukosa puasa 55 mg/dl dan glukosa darah 2 jam setelah makan naik menjadi 68 mg/dl, artinya masih di bawah normal (normal 100-150 mg/dl) [5]. Hasil studi mengatakan bahwa anjing yang diambil pankreasnya dapat bertahan hidup sampai 4-16 bulan. Anjing saat ini masih dalam pengawasan RSH Prof. Soeparwi dan untuk selanjutnya anjing dirubah jenis makanannya dengan menaikkan karbohidrat dan dikontrol kadar gula darahnya setiap 2 minggu.

## **Simpulan**

Pada penanganan kasus ini dapat ditarik kesimpulan dan direkomendasikan bahwa dengan anamnesa, pemeriksaan klinis, laboratories dan pemeriksaan penunjang seperti USG diperoleh hasil yang akurat sehingga proses operasi dan perawatan post operasi dapat dilakukan secara rasional dan menghasilkan kondisi anjing yang optimal. Hasil operasi dengan kehati-hatian yang tinggi dan operasi dengan standar aseptisitas dan sterilitas 3 menghasilkan kesembuhan primer yang diharapkan, terbukti 7 hari post operasi anjing dalam keadaan sehat.



## Daftar Pustaka

- [1] Wanamaker BP, Massey KT. 2004. *Applied Pharmacology for the Veterinary Technician*.
- [2] Anonim, 2016b. <http://www.vetinfo.com/stage.of.pancretic.cancer.in.dogs.html>
- [3] Boothe MD. 2001. *Small Animal Clinical Pharmacology and Therapeutics*. p 93.
- [4] Anonim, 2016c. [www.wearethecure.org/learn.more.about.canine.cancer.library/exocrine](http://www.wearethecure.org/learn.more.about.canine.cancer.library/exocrine)
- [5] Stephen JW. 2014. *Withrow and MacEwen's Small Animal Clinical Oncology*.

P-25

## Islam dan Kesejahteraan Hewan

Aulia Jasmine Maharani\*<sup>1</sup>

<sup>1</sup>Bogor Pet Center. Jl. Mayjen Ishak Duarsa Loji Ruko Lokatmala No. 3, Bogor Barat 16117.

\*Korespondensi: auliajasminemaharani@yahoo.com

**Kata kunci:** Islam, kesejahteraan hewan, al-qur'an, hadits.

### Pendahuluan

Pada abad ke-18, tercetus suatu gagasan yaitu *Animal Welfare* yang diartikan dalam bahasa Indonesia sebagai kesejahteraan hewan. Padahal Islam telah mengenalkan kesejahteraan hewan pada 14 abad yang lalu oleh Nabi Muhammad semenjak diutus. Dalam pandangan Islam, hewan merupakan representasi dari kekuasaan dan kebijaksanaan Allah, dan manusia harus memperhatikan kondisi hidup dan kesejahteraannya. Dalam mengkaji ajaran tentang kesejahteraan hewan dalam Islam perlu adanya pengkajian sumber primer ajaran Islam, yaitu al-Qur'an dan hadits.

### Bahan dan Metode

Penulis menggunakan sumber data primer dengan merujuk pada Undang-Undang Republik Indonesia Nomor 18 Tahun 2009, Peraturan Pemerintah Republik Indonesia Nomor 95 tahun 2012, al-Qur'an, dan hadits. Sedangkan sumber sekunder adalah buku-buku dan tulisan-tulisan orang lain yang masih berkaitan dengan judul. Adapun metodologi penelitian yang digunakan penulis adalah penelitian kepustakaan (*library research*). Teknik pengumpulan data dengan a) mengumpulkan ayat-ayat dalam mushaf al-Qur'an dan hadits-hadits yang berkaitan dengan kesejahteraan hewan; b) mengumpulkan data tentang penafsiran ayat-ayat yang sesuai dengan tema dari kitab tafsir dan hadits-hadits; c) analisis dokumen (*Document Analysis*) adalah teknik pengumpulan data dalam penelitian kualitatif dengan menelaah dokumen yang ada untuk mempelajari pengakuan atau fakta yang hendak diteliti. Makalah ini menggunakan metode tafsir *maudu'i* (tematik) dan metode analisis data deskriptif.

### Hasil dan Pembahasan

Hasil penelitian penulis terhadap konteks kesejahteraan hewan dalam Islam, yaitu berupa analisis tafsir ayat-ayat dan hadits-hadits yang berkaitan dengan lima prinsip kebebasan. Berdasarkan prinsip yang pertama yaitu hewan bebas dari rasa lapar dan haus terdapat pada al-Qur'an surat (Q.S.) Huud ayat 6, yaitu:

وَمَا مِنْ دَابَّةٍ فِي الْأَرْضِ إِلَّا عَلَى اللَّهِ رِزْقُهَا وَيَعْلَمُ مُسْتَقَرَّهَا وَمُسْتَوْدَعَهَا كُلٌّ فِي

كِتَابٍ مُبِينٍ

"Dan tidak ada suatu binatang melatapun di bumi melainkan Allah-lah yang memberi rezekinya, dan Dia mengetahui tempat berdiam binatang itu dan tempat penyimpanannya. Semuanya tertulis dalam kitab yang nyata (*Lauh Mahfuzh*)."

Kedua hewan bebas dari ketidaknyamanan terdapat pada Q.S. An Nahl ayat 6, yaitu:

وَلَكُمْ فِيهَا جَمَالٌ حِينَ تُرْتَحُونَ وَحِينَ تَسْرَحُونَ ﴿٦﴾

"Dan kamu memperoleh pandangan yang indah padanya, ketika kamu membawanya kembali ke kandang dan ketika kamu melepaskannya ke tempat penggembalaan."

Ketiga, hewan bebas dari rasa sakit, luka/cedera dan penyakit terdapat pada hadits berikut:

كَانَ لِأَبِي الدَّرْدَاءِ جَمَلٌ يُقَالُ لَهُ (دَمُونٌ) ، فَكَانَ إِذَا اسْتَعَارُوهُ مِنْهُ قَالَ : لَا تُحْمِلُوهُ عَلَيْهِ إِلَّا كَذَا وَكَذَا ، فَإِنَّهُ لَا يُطِيقُ أَكْثَرُ مِنْ ذَلِكَ ، فَلَمَّ حَضَرَتْهُ الْوَفَاقِلُ : يَادْمُونُ لَا تُخَاسِنِي غَدًا عِنْدَ رَبِّي ، فَإِنَّ لَمْ أَكُنْ أَحْمِلُ عَلَيْكَ إِلَّا مَا تُطِيقُ .

"Abu Darda' yang mempunyai seekor unta bernama Damun. Apabila ada orang yang menyewanya, maka ia berpesan, "Janganlah engkau muati binatang ini kecuali sekian. Sebab dia tidak kuat mengangkut yang lebih berat dari itu." Tatkala binatang itu mati, "Wahai Damun, janganlah kelak engkau menggugat saya di hadapan Tuhan saya, sebab saya tidak pernah membebani kamu, kecuali apa yang engkau mampu" (HR Abu Hasan Akhimimi).

Keempat, hewan bebas untuk menunjukkan perilaku normal terdapat pada Q.S. Al-Mulk ayat 19, yaitu:

أَوَلَمْ يَرَوْا إِلَى الطَّيْرِ فَوْقَهُمْ صَفَّتْ وَبَقِيضٌ مَّا يُمْسِكُهُنَّ إِلَّا الرَّحْمَنُ إِنَّهُ بِكُلِّ شَيْءٍ بَصِيرٌ ﴿١٩﴾

"Dan Apakah mereka tidak memperhatikan burung-burung yang mengembangkan dan mengatupkan sayapnya di atas mereka? Tidak ada yang menahannya (di udara) selain yang Maha Pemurah. Sesungguhnya Dia Maha melihat segala sesuatu."

Kelima, hewan bebas dari rasa takut dan tertekan (*distress*) terdapat pada hadits berikut

مِنْ فَجَعِ هَذِهِ بَوْلِدَهَا ؟ رُدُّوْا وَلَدَهَا إِلَيْهَا .

"Siapa yang mengejutkan burung itu dengan mengambil anaknya? Kembalikanlah anaknya padanya." (HR Abu Dawud)

### Simpulan

Kesejahteraan hewan dilakukan dengan cara menerapkan prinsip kebebasan hewan (*the five freedom*) yang meliputi bebas dari rasa lapar dan haus; bebas dari rasa sakit, cidera, dan penyakit; bebas dari ketidaknyamanan, penganiayaan, dan penyalahgunaan; bebas dari rasa takut dan tertekan; dan bebas untuk mengekspresikan perilaku alaminya. Hal ini sesuai dengan nilai-nilai dan tuntutan agama Islam yang tertuang dalam al-Qur'an dan hadits.

### Daftar Pustaka

- [1] Al-Albani MN. 2005. Silsilah Wadis Sahih Jilid I. Jakarta: Qisthi Press. Terjemahan dari: *Silsilah al-Hadits ash-Shahihah wa Syai'un inin Fiqhiha wa Fawa 'idiha*.
- [2] Appleby MC. 1999. What Should We Do about Animal Welfare? Oxford: Blackwell Science.
- [3] Baqi M. Fuad Abdul. 2010. Shahih Al-Bukhari Jilid V. Jakarta: Pustaka As-Sunnah.
- [4] Feridooni, H. 2000. Evaluation of animal rights in Islam and updated laws. Thesis of Tehran University,

Iran.

[5] Sabiq S. 2004. *Fiqh Sunnah Jilid 4*. Jakarta: Pena Pundi Aksara. Terjemahan dari: *Fiqhus Sunnah*.

[6] Yayasan Penyelenggara Penterjemah/Pentafsir al-Qur'an. 2004. *Al-Qur'an Terjemahnya*. Jakarta: Departemen Agama.

P-26

## **Diagnosis *Hipertrophic Cardiomyopathy* (HCM) pada Seekor Kucing melalui Ultrasonografi (USG)**

**Leni Maylina<sup>1</sup>, Arief Purwo Mihardi<sup>1</sup>, Setyo Widodo<sup>1</sup>, Anita Esfandiari<sup>1</sup>, Deni Noviana<sup>1</sup>, Sitaria Siallagan<sup>2</sup>, Nindya Dwi Utami<sup>3</sup>, Frizky Amelia<sup>3</sup>**

<sup>1</sup>Divisi Penyakit Dalam, Departemen Klinik Reproduksi dan Patologi, Fakultas Kedokteran Hewan (FKH), Institut Pertanian Bogor (IPB); <sup>2</sup>Mahasiswa Pascasarjana S3 Program Studi Ilmu Biomedis Hewan dan dokter hewan praktisi di Rumah Sakit Hewan Pendidikan FKH IPB; <sup>3</sup>Mahasiswa Pascasarjana PMDSU Program Studi Ilmu Biomedis Hewan IPB

**Kata kunci:** *hipertrophic cardiomyopathy* (HCM), kucing

### **Kejadian Kasus**

**Signalement.** Kucing ras campuran berwarna hitam-putih jantan bernama Kuro memiliki berat badan 4,06 kilogram memiliki usia ± 6 tahun.

**Anamnesa.** Kucing datang dengan keluhan kurang nafsu makan, lebih sering tidur akhir-akhir ini, kurang aktif seperti biasanya dan sesekali seperti batuk seperti ingin memuntahkan sesuatu.

**Gejala Klinis.** Pemeriksaan fisik secara khusus auskultasi pada kucing Kuro diperoleh. Hasil auskultasi terkadang terdengar suara ikutan antara sistol-diaistol.

**Diagnosa dan prognosis.** Hasil pemeriksaan fisik dan hasil pemeriksaan penunjang ekhokardiografi/ultrasonografi (USG), kucing Kuro didiagnosa mengalami *Hipertrophic Cardiomyopathy* (HCM). Prognosa dari kasus kuro ini yaitu dubius-infausta.

### **Hasil dan Pembahasan**

Berdasarkan hasil pemeriksaan fisik dan diagnosis penunjang, kucing Kuro didiagnosis menderita *Hipertrophic Cardiomyopathy* (HCM). Gejala klinis HCM dapat asimtomatik seperti adanya suara murmur maupun galop saat dilakukan auskultasi dan terkadang batuk seolah-olah seperti ingin muntah [1]. Hal ini juga terjadi pada kucing Kuro.

Penebalan ventrikel didapat dari hasil ekhokardiografi. Ekhokardiografi dapat digunakan untuk mengevaluasi fungsi jantung yaitu dengan perhitungan *stroke volume* (SV), *cardiac output* (CO), *fractional shortening* (FS), dan *ejection fraction* (EF) [2]. Pelosi *et al* [3] menggunakan ekhokardiografi sebagai sarana pengukur ketebalan jantung dan kecepatan aliran. Penggunaan *M-mode* ekhokardiografi telah banyak digunakan untuk mengukur ketebalan dinding, ruang, serta katup pada kucing [4]. Secara umum terlihat penebalan otot-otot jantung terutama pada ventrikel kiri dan katup-katup. HCM merupakan penyakit pada miokardium ventrikel (terutama pada ventrikel kiri) yang ditandai dengan adanya penebalan (hipertrofi) dari otot-otot papilaris dan dinding ventrikel [5]. Hasil USG juga menunjukkan adanya regurgitasi pada aliran darah antara aorta dengan ventrikel. Hal ini mengindikasikan adanya percampuran darah yang diakibatkan kegagalan jantung dalam memompa darah.

Penilaian kuantitas jantung melalui ekhokardiografi dapat dilihat pada Gambar 3. Nilai literatur normal berdasarkan penelitian ekhokardiografi kucing lokal oleh Noviana dan Kurniawan [4]. Menurunnya SV (3.55 mL/denyut dari normal 4.88 ± 0.87 mL/denyut) dan CO (596.4mL/menit dari normal 865.18 ± 178.66), mengindikasikan semakin sedikit darah yang dipompa ke organ lainnya. Semakin sedikit darah yang masuk (*preload*) dan semakin banyak darah yang tertinggal (*afterload*), maka semakin rendah nilai SV dan CO. Hasil SV dan CO yang

rendah dapat disebabkan juga oleh faktor berat badan dan ras [6]. Penurunan aliran darah jantung mengindikasikan penurunan aliran darah dan O<sub>2</sub> keseluruhan tubuh, sehingga akan merangsang saraf vagus untuk meningkatkan aliran darah sebagai usaha tubuh dalam memenuhi kebutuhan O<sub>2</sub> tubuh [7]. Nilai EF adalah 96 % dari normal 82.28 ± 4.64 % serta FS adalah 66 % dari normal 47.81 ± 4.90. Hasil pengukuran EF dan FS terlihat adanya penurunan/pemendekan. Perubahan pada miokardium ventrikel kiri selama sistol akan mempengaruhi jumlah darah yang dipompa, dimana jumlah darah yang dipompa dikenal juga sebagai EF [8]. Fraksi pemendekan (FS) merupakan persentase jantung berkontraksi. Semakin menurunnya FS menandakan kemampuan kontraksi jantung semakin menurun. Peningkatan *preload*, penurunan *afterload* dan HCM dapat meningkatkan FS [9].

## Kesimpulan

Pemeriksaan fisik secara khusus auskultasi pada kucing Kuro terkadang terdengar suara ikutan antara sistol dan diastol. Pemeriksaan penunjang menggunakan ekhokardiografi/ultrasonografi (USG) menunjukkan adanya penebalan otot-otot dan katup-katup jantung, penurunan nilai *stroke volume* (SV) (3.55 mL/denyut) dan *cardiac output* (CO) (596.4 mL/menit) serta peningkatan nilai *fractional shortening* (FS) (66 %) dan *ejection fraction* (EF) (96%). Kucing Kuro didiagnosis *Hipertrophic Cardiomyopathy* (HCM) dengan prognosis dubius-infausta.

## Daftar Pustaka

- [1] Nelson RW dan Couto CG. 1998. Small Animal Internal Medicine. Ed. 2nd. Missouri: Mosby Inc.
- [2] Fontes-Sousa APN, Brás-Silva C, Moura C, Arefás JS, Leite-Moreira. 2006. M-mode and Doppler echocardiographic reference values for male New Zealand white rabbits. *AJVR*. 67(10): 1725-1729.
- [3] Pelosi A, St John L, Gaymer J, Ferguson D, Goyal SK, Abela GS, dan Rubinstein J. 2011. Cardiac Tissue Doppler and Tissue Velocity Imaging in Anesthetized New Zealand White Rabbits. *Journal of the American Association for Laboratory Animal Science*. 50(3): 317-321.
- [4] Noviana D, dan Kurniawan LKL. 2013. Heart Size Evaluation of Indonesian Domestic House Cat by Motion Mode Echocardiography Imaging. *Hayati*. 20(1): 40-46.
- [5] Klienle RD. 2008. Feline Cardiomyopathi. Di dalam Tilley LP, Smith Jr FWK, Oyama MA, Sleeper MM, Editor. *Manual of Canine and Feline Cardiology*. Ed 4th. Canada: Saunders Elsevier.
- [6] Muzzi RAL, Muzzi LAL, Araújo RB, and Cherem M. 2006. Echocardiographic indices in normal German shepherd dogs. *J. Vet. Sci*. 7(2): 193-198.
- [7] Kobayashi Y, Nakayama M, Namiki A. 2006. Reduction of the concentration of isoflurane prevents tachycardia and hypertension associated with tracheal intubation. *Masui*. 55(5): 595-599.
- [8] Kusunose K, Penn MS, Zhang Y, Cheng Y, Thomas JD, Marwick TH, dan Popovic ZB. 2012. How Similar Are the Mice to Men? Between-Species Comparison of Left Ventricular Mechanics Using Strain Imaging. *Plos one*. 7(6): e40061. doi:10.1371/journal.pone.0040061.
- [9] Boon JA. 2011. *Veterinary Echocardiography* (2nd ed.), Blackwell Scientific, UK.

## Tingkah Laku Menyusu dan Makan Anak Lumba-Lumba Hidung Botol (*Tursiops aduncus*) Dalam *Captivity Ex Situ*

Handina Rakhmawati<sup>1\*</sup>, Yuda Heru Fibrianto<sup>1</sup>, Agustin Indrawati<sup>2</sup>

<sup>1</sup>Laboratorium Fisiologi, Fakultas Kedokteran Hewan, Universitas Gadjah Mada; <sup>2</sup> Divisi Mikrobiologi Medik, Departemen IPHK, Fakultas Kedokteran Hewan, Institut Pertanian Bogor

\*Korespondensi: handina.rakhmawati@gmail.com

**Kata kunci:** Cetacea, *Tursiops aduncus*, *Captivity ex situ*, tingkah laku menyusu, tingkah laku makan.

### Pendahuluan

Indonesia merupakan salah satu negara yang sangat kaya akan flora dan fauna laut, salah satunya adalah mamalia laut. Lebih dari sepertiga jenis paus dan lumba-lumba, termasuk beberapa jenis dikategorikan langka dan terancam punah [1]. Berkaitan dengan status populasi *T. aduncus* di Indonesia yang terancam punah, maka diperlukan pengelolaan dan upaya konservasi terhadap *T. aduncus* sehingga populasi lumba-lumba tersebut dapat tetap terjaga kelestariannya. Salah satu upaya yang dilakukan adalah melalui konservasi sumber daya alam serta konservasi medis meliputi manajemen kesehatan satwa, reproduksi, pemeliharaan dan pemanfaatan satwa. Konservasi akan sangat berhasil apabila diimbangi dengan dilakukannya banyak penelitian yang berkaitan dengan fungsi konservasi. Informasi awal yang sangat berguna sebagai referensi manajemen pemeliharaan yang berdasar pada pemahaman tingkah laku anak lumba-lumba yang lahir atau tumbuh di dalam konservasi agar dapat bertahan hidup. Informasi awal tersebut juga diperlukan untuk meningkatkan pengetahuan dan pemahaman mengenai tingkah laku anak lumba-lumba di alam. Oleh karena itu diperlukan penelitian yang berhubungan dengan hal tersebut untuk mendukung keberhasilan upaya konservasi anak lumba-lumba *T. aduncus* di Indonesia.

### Bahan dan Metode

Penelitian ini dilaksanakan di kawasan konservasi lumba-lumba Pantai Cahaya, Weleri, Kendal, Jawa Tengah yang merupakan salah satu *captivity ex situ* milik PT.Wersut Seguni Indonesia pada tanggal 20 Desember 2011 sampai 15 Juni 2012. Penelitian ini menggunakan data yang diperoleh dari pengamatan langsung terhadap objek penelitian yakni dengan melakukan pencatatan terhadap berbagai perubahan tingkah laku makan dan menyusu pada anak lumba-lumba Hidung Botol (*T. aduncus*). Data tersebut didukung oleh wawancara terhadap dokter hewan yang dan pelatih lumba-lumba yang bertanggung jawab di *captivity ex situ* tersebut.

### Hasil dan Pembahasan

Proses menyusu pada penelitian ini, teramati bahwa anak lumba-lumba dapat menghabiskan waktu lima sampai sembilan detik untuk menyusu pada induknya dalam sekali proses menyelim. Selama proses menyusu ke induk, penjaga selalu mengawasi atau berjaga agar tidak ada yang mengganggu induk dan anak lumba-lumba saat proses menyusu berlangsung. Hal ini juga dilaporkan oleh [2] pada proses menyusu di alam liar, bahwa anak lumba-lumba sering menghabiskan waktu empat sampai lima detik untuk menerima susu dan saat induk meyusui harus tetap dalam keadaan terjaga untuk waspada terhadap predator. Pada Gambar A terlihat anak lumba-lumba menyusu dengan cara menyodok-nyodokkan mulut (*rostrum*) pada sisi ventral tubuh induk dimana glandula mamaria induk berada. Gerakan menyodok inilah yang menyebabkan pengeluaran susu dari glandula mamaria induk. Menurut [2] susu dapat dikeluarkan secara paksa dari glandula mamaria atau mungkin tersedot oleh anak lumba-lumba. Dalam Cetacea, pengeluaran susu yang kuat diperlukan karena anak tidak dapat menyedot dengan mulut (*rostrum*) dan harus menahan nafas selama menyusu di bawah air selama kurang

dari satu menit.

Tingkah laku makan pada penelitian ini, diperoleh data bahwa anak lumba-lumba mulai mengenal makanan sejak berumur empat bulan. Hal ini sesuai dengan pernyataan [2] dimana makanan padat dapat dimiliki bersama dengan susu yang diperoleh dari induk saat umur empat bulan. Setelah anak lumba-lumba mengenal makanan, frekuensi menyusu menjadi berkurang sedikit demi sedikit dan berlangsung setelah makan. Pada penelitian ini, anak lumba-lumba diberikan makanan berupa ikan Selar. Ikan ini mudah ditemukan di perairan sekitar *captivity* sehingga dapat digunakan sebagai makanan lumba-lumba yang berada di dalam *captivity*. Beberapa peneliti melaporkan bahwa lumba-lumba hidung botol dapat mengkonsumsi berbagai ikan kecil yang ada pada kedalaman relatif dangkal (beberapa ratus meter), terutama krustasea planktonik (*euphausiids*, *copepods*, *amphipods*) dan ikan kecil, misalnya, herring (*Clupea*), sarden (*Sardinop*), ikan teri (*Engraulidae*), sandlance (*Ammodytidae*). Makanan lumba-lumba berbeda berdasarkan daerah pesisir dan lepas pantai. Terdapat berbagai spesies pakan mamalia laut yang umum ditemukan dalam *captivity*. Pemberian makanan anak lumba-lumba pada penelitian ini diberikan dengan tangan oleh pelatih lumba-lumba (Gambar B) dengan terlebih dahulu memasukkan kepala ikan Selar ke dalam mulut anak lumba-lumba agar memudahkan untuk ditelan. Pemberian makanan pada anak lumba-lumba berlangsung bersamaan dengan pemberian makan untuk induk dan penjaga. Hal ini sesuai dengan pernyataan yang dilaporkan oleh [3] makanan dalam *captivity* dapat diberikan dengan cara dilemparkan ke dalam kolam agar lumba-lumba dapat bebas makan atau diberikan dengan tangan atau logam penjepit.



Gambar A) Proses menyusu, B) Pemberian makanan

## Simpulan

Hasil penelitian menunjukkan bahwa anak lumba-lumba *Tursiops aduncus* mendapatkan sumber energi dari awal kelahiran dengan menyusu pada induknya. Pada umur empat bulan anak lumba-lumba telah dikenalkan dengan makanan berupa ikan Selar dan masih menyusu pada induk. Saat memasuki umur tujuh bulan, anak lumba-lumba sudah dapat menerima makan di tempat dan masih menyusu pada induknya. Anak lumba-lumba yang berada di *captivity ex situ* dan di alam liar memiliki tingkah laku menyusu dan makan yang sama.

## Ucapan Terima Kasih

Ucapan terimakasih penulis sampaikan kepada PT. Wersut Seguni Indonesia (WSI) Pantai Cahaya, Kendal, Jawa Tengah atas kesediaan dan izin untuk melakukan penelitian.

## Daftar Pustaka

- [1] Anonim. 2012. Convention on International Trade in Endangered Species of Wild Fauna and Flora. <http://www.cites.org>. Diakses pada tanggal 8 Agustus 2012.
- [2] Perrin, W.F., Wursig, B., Thewissen, J.G.M, editor. 2002. *Encyclopedia of Marine Mammal*. New York: Elsevier.
- [3] Dierauf, L.A., dan Gulland, FMD, editor. 2001. *Marine Mammal Medicine*. Edisi ke-2. New York: CRC Press.

## Gambaran Scaning Mikroskop Elektron (SEM) Telur Cacing *Paramphistomum Sp.* pada Sapi Bali yang Direndam Albendazole secara *In Vitro*

I Wayan Nico Fajar Gunawan<sup>1\*</sup>, Made Suma Anthara<sup>2</sup>, Anak Agung Gede Oka Dharmayudha<sup>1</sup>,  
Luh Made Sudimartini<sup>2</sup>, Kadek Karang Agustina<sup>3</sup>, I Made Agus Dharmaditha<sup>4</sup>

<sup>1</sup>Laboratorium Bedah dan Radiologi Veteriner, <sup>2</sup>Laboratorium Farmakologi dan Farmasi Veteriner,

<sup>3</sup>Laboratorium Kesmavet, <sup>4</sup>Mahasiswa Fakultas Kedokteran Hewan Universitas Udayana

Jl. PB.Sudirman, Denpasar-Bali.

\*Korespondensi: nico\_fajar\_g@unud.ac.id

**Kata kunci:** Albendazole, *Paramphistomum sp.*, scanning electron microscope (SEM), sapi bali.

### Pendahuluan

*Paramphistomum sp.* merupakan golongan Trematoda yang dapat menyebabkan Paramphistomiasis atau Paramphistomosis pada ternak ruminansia termasuk Sapi bali. Penggunaan *Albendazole* sebagai obat cacing sudah digunakan sangat luas dikalangan dokter hewan untuk mengobati berbagai jenis cacing pada Sapi bali. Pengobatan menggunakan *Albendazole* yang memiliki kemampuan vermisidal, larvasidal dan ovisidal yang ditujukan untuk mengobati cacing *Paramphistomum sp.* atau cacing lain akan berdampak pula pada telur cacing *Paramphistomum sp.* yang terdapat pada rumen Sapi bali. Maka dari itu perlu dilakukan penelitian untuk mengetahui kerusakan yang ditimbulkan *albendazole* terhadap dinding telur cacing *Paramphistomum sp.* secara invitro yang nantinya dapat dijadikan sebagai kajian teoritis. Menggunakan metode *Scanning Microscope Electron (SEM)* dapat memperlihatkan rincian dari permukaan obyek dalam kualitas tiga-dimensi [1]. Dengan memanfaatkan pencitraan SEM diharapkan mampu untuk mengetahui kerusakan struktur dinding telur cacing *Paramphistomum* dengan akurat.

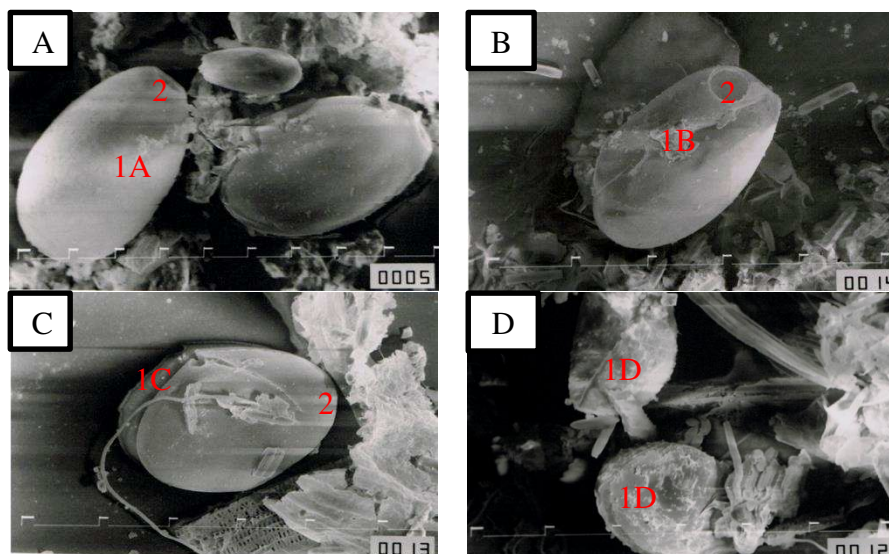
### Bahan dan Metode

Telur cacing *Paramphistomum sp.* diambil dari rumen Sapi bali yang dipotong di RPH Pesanggaran Denpasar. Sediaan telur cacing *Paramphistomum* yang sudah dihitung jumlahnya per cc (/cc) dituang ke dalam 4 cawan petri masing-masing sebanyak 5cc, kemudian ditambahkan *albendazole* cair sesuai dosis 0,06 mL/40 mL aquades, 0,12 mL/40 mL aquades, 0,24 mL/40 mL aquades, dan 0 mL/40 mL aquades (kontrol) tanpa perlakuan yang selanjutnya dilabeli dengan kertas tempel. Telur cacing diinkubasi dengan *Albendazole* dalam suhu ruangan selama 24 jam, setelahnya dicuci sebanyak 5 kali. Telur cacing selanjutnya direndam dengan cairan NaCl fisiologis. Telur cacing diperiksa hari ke-30. Setelah 30 hari telur cacing diambil dan dimasukkan dalam tabung yang telah diisi formaldehid 4 %. Selanjutnya dikirim ke Unit Mikroskop Elektron dan Laboratorium Medis Terpadu Fakultas Kedokteran Universitas Airlangga untuk scanning dengan mikroskop elektron. Gambaran hasil scanning electron mikroskop (SEM) dinding telur cacing *Paramphistomum sp.* dianalisis secara deskriptif.

### Hasil dan Pembahasan

Hasil *scanning electron microscope (SEM)* telur cacing *Paramphistomum sp.* pada Sapi bali yang direndam dengan 40ml aquades sebagai control, *albendazole* cair sesuai dosis 0,06 mL/40 mL aquades, 0,12 mL/40 mL aquades dan 0,24 mL/40 mL aquades dapat dilihat pada Gambar 1. Kerusakan dinding telur *Paramphistomum sp.* disebabkan oleh banyak faktor diantaranya *Albendazole* bekerja secara selektif dan *irreversible* dalam menurunkan atau menghambat pengambilan glikogen parasit, sehingga mengganggu berbagai stadium pada perkembangan parasit tersebut. Semua telur cacing *Paramphistomum sp.* yang diberi perlakuan dosis *Albendazole* kecuali kontrol mengalami kerusakan struktur dinding telur berupa kerapuhan (*fragilitas*). Pengaruh beberapa *anthelmintics Benzimidazole* pada telur nematoda telah diteliti dengan baik, viabilitas telur nematoda berkurang hingga 0,1 % 12 jam setelah pengobatan

Fenbendazole di Betis [2]. Efek ovisidal dari *methylcarbamates* Benzimidazole pada golongan cacing nematoda tidak hanya afinitas *b-tubulin* saja, tetapi juga kemampuannya untuk menembus kulit telur dan menumpuk di dalam telur. Penghambatan telur cacing menetas juga tergantung pada sifat hidrofobik obat, di mana peningkatan aktivitas berkorelasi dengan kelarutan lemak tinggi [3].



Gambar 1 Telur Cacing *Paramphistomum* sp. perlakuan kontrol (A), perlakuan Albendazole dosis 0,06 mL/40 mL aquades (B), dosis 0,12 mL/40 mL aquades (C) dan dosis 0,24 mL/40 mL aquades (D). Terlihat dinding telur cacing *Paramphistomum* sp. dalam keadaan normal (1A), kerapuhan ringan (1B), kerapuhan sedang (1C), kerapuhan berat (1D) dan operculum terbuka (2) (SEM, 500x)

Kerusakan dinding telur cacing *Paramphistomum* sp. dalam penelitian ini dikarenakan Albendazole memiliki kemampuan deformasi dinding telur, afinitas *b-tubulin* yang sangat baik dan sifat Albendazole dengan tingkat hidrofilik rendah dan sifat lipofilik sehingga mampu menembus dan menyebabkan fragilitas dinding telur cacing *Paramphistomum* sp. Fragilitas yang terjadi pada dinding telur juga akibat adanya ikatan antara Albendazole dengan komponen penyusun dinding telur (kitin, albumin, dan lemak). Kerusakan dinding telur sudah dapat ditemukan pada dosis anjuran 0,06 mL/40 mL aquades. Penggunaan Albendazole sesuai dengan dosis anjuran sudah dapat menunjukkan bahwa Albendazole memiliki efek ovisidal pada telur cacing *Paramphistomum* sp. Telur cacing *Paramphistomum* sp. yang menetas pada fase mirasidium berpotensi gagal berkembang atau mengalami gangguan perkembangan menjadi fase selanjutnya.

### Simpulan

Hasil penelitian ini dapat disimpulkan bahwa peningkatan dosis Albendazole mengakibatkan peningkatan kerapuhan (fragilitas) pada dinding telur cacing *Paramphistomum* sp.

### Ucapan Terima Kasih

Penulis mengucapkan terima kasih utamanya kepada Rumah Potong Hewan Pesanggaran, Denpasar yang telah memberikan ijin pengambilan sampel penelitian yang berupa darah sapi bali, serta semua pihak yang telah membantu dalam penyelesaian penelitian ini.

### Daftar Pustaka

[1] Ardisasmita M.S. 2000. Pengolahan Citra Digital Dan Analisis Kuantitatif Dalam Karakterisasi Citra Mikroskopik. *Mikroskopi dan Mikroanalisis*. Vol 3 No.1. ISSN 1410-5594.



- [2] Miller, J.E., Morrison, D.G., 1992. Effect of fenbendazole and ivermectin on development of strongylate nematode eggs and larvae in calves feces. *Vet. Parasitol.* 43, 265–270.
- [3] Lacey, E., 1988. The role of the cytoskeletal protein tubulin in the mode of action and mechanism of drug resistance to benzimidazoles. *Int. J. Parasitol.* 6, 112–115.

P-29

## **Gambaran Total Leukosit dan Differensial Leukosit Sapi Bali Penderita *Fascioliosis* yang Dipotong di Rumah Potong Hewan Pesanggaran Denpasar**

Anak Agung Gde Oka Dharmayudha\*<sup>1</sup>, Ida Bagus Komang Ardana<sup>2</sup>, Luh Made Sudimartini<sup>3</sup>, Resha Surya Putri<sup>4</sup>

<sup>1</sup>Laboratorium Bedah dan Radiologi Veteriner, <sup>2</sup>Laboratorium Patologi Klinik Veteriner,

<sup>3</sup>Laboratorium Farmakologi dan Farmasi Veteriner, <sup>4</sup>Mahasiswa Fakultas Kedokteran Hewan Universitas Udayana, Jalan PB Sudirman Denpasar, Bali, Telp/Fax: (0361) 223791

\*Korespondensi: o\_dharmayudha@yahoo.com

**Kata kunci:** *Fascioliosis*, Leukosit, Differensial Leukosit, Sapi Bali.

### **Pendahuluan**

*Fascioliosis* adalah penyakit *zoonosis* yang disebabkan oleh infeksi spesies cacing *Fasciola gigantica* dan atau *Fasciola hepatica*. Cacing tersebut berbentuk daun, pipih sehingga tergolong cacing trematoda. *Fascioliosis* terjadi pada ruminansia besar seperti Sapi bali maupun kerbau dan terjadi dalam sebaran yang luas terutama di lahan-lahan basah. Cacing-cacing ini bersifat parasit dan menyerang hati dan saluran empedu. Gangguan fungsi hati dan kerusakan saluran empedu adalah akibat lanjut dari infeksi yang tidak ditangani secara serius. Pemeriksaan kesehatan yang dapat dilakukan meliputi pemeriksaan fisik, anamnesa dan pemeriksaan laboratorium. Pada umumnya infeksi cacing pada hewan menyebabkan peningkatan leukosit akibat dari meningkatnya eosinofil [1]. Keadaan eosinofilia atau meningkatnya eosinofil dapat digunakan sebagai salah satu penanda biologis yang efektif (*effective biomarkers*) bahwa hewan terinfeksi oleh parasit. Tujuan dari penelitian ini untuk mengetahui apakah *Fascioliosis* dapat meningkatkan total leukosit dan merubah differensial leukosit dengan cara membandingkan antara total leukosit dan differensial leukosit sapi bali positif *Fascioliosis* dan sapi bali negatif *Fascioliosis*.

### **Bahan dan Metode**

Penelitian ini menggunakan 60 sampel darah dari 30 Sapi bali positif *Fascioliosis* dan 30 Sapi bali negatif *Fascioliosis* yang dipotong di RPH Pesanggaran. Organ hati dan empedu Sapi bali yang telah diambil darahnya diamati ada tidaknya infeksi *Fasciola gigantica* untuk memastikan positif penderita *Fascioliosis*. Penentuan total leukosit dengan menggunakan metode kamar hitung. Sedangkan pemeriksaan differensial leukosit menggunakan metode sediaan ulas darah. Dari data hasil pemeriksaan total leukosit dan differensial leukosit dianalisis dengan asosiasi uji statistic Independent Samples T Test

### **Hasil dan Pembahasan**

Hasil penelitian menunjukkan bahwa total leukosit Sapi bali yang positif penderita *Fascioliosis* rerata 7.578,33 sel/ $\mu$ l, sedangkan total leukosit Sapi bali yang negatif penderita *Fascioliosis* dengan rerata 5.378,33 sel/ $\mu$ l. Secara klinis total leukosit sapi bali penderita *Fascioliosis* menunjukkan kenaikan sebanyak 2.200 sel/ $\mu$ l. Hasil uji statistik (Tabel 4.1) menunjukkan, infeksi *Fasciola gigantica* berpengaruh sangat nyata terhadap kenaikan total leukosit Aapi bali ( $p < 0,01$ ) dibanding Sapi bali yang tidak terinfeksi *Fasciola gigantica*. Walaupun kenaikan tersebut masih dalam rentang nilai normal. Jumlah leukosit dalam sirkulasi umumnya dipengaruhi oleh kepayahan, radiasi, anestesi, stres, infeksi akut bakteri, parasit, virus dan

infeksi lokal seperti abses dan infeksi umum. Pada umumnya infeksi cacing pada hewan menyebabkan peningkatan leukosit akibat dari meningkatnya eosinofil [1].

Tabel 4.1 Hasil total leukosit dan differensial leukosit

	Positif (Rerata)	Negatif (Rerata)	Nilai Normal (Dharmawan, 2002)	Hasil Uji Statistik	Keterangan
Leukosit	7578 sel/ $\mu$ l	5378 sel/ $\mu$ l	4.000-12.000 sel/ $\mu$ l	0,000	p<0,01
Neutrofil	22,76%	28,57%	15-45 %	0,010	p<0,05
Eosinofil	22,72%	4,96%	0-20 %	0,000	p<0,01
Basofil	0,70%	0,43%	0-2 %	0,262	p>0,05
Monosit	1,59%	3,16%	2-7 %	0,011	p<0,05
Limfosit	52,23%	62,87%	45-75 %	0,000	p<0,01

Dalam penelitian ini infeksi *Fasciola gigantica* terhadap differensial leukosit ditandai dengan meningkatnya eosinofil dan menurunnya neutrofil, monosit dan limfosit. Eosinofil meningkat disertai penurunan monosit, limfosit dan neutrofil pada sapi yang terinfeksi [2]. Peningkatan basofil atau basofilia jarang terjadi pada hewan, apabila ada biasanya disertai oleh eosinofilia atau anemia granulosit basofilik dan dari hasil penelitian ini terjadi peningkatan basofil walaupun tidak berpengaruh nyata. Jumlah eosinofil yang dihasilkan oleh tubuh hewan dapat digunakan untuk menentukan tingkat resistensi hewan tersebut terhadap infeksi parasit cacing. Pernyataan tersebut sesuai dengan hasil penelitian ini bahwa eosinofil Sapi bali yang positif penderita *Fascioliosis* meningkat. Uji statistik menunjukkan *Fascioliosis* berpengaruh sangat nyata ( $p < 0,01$ ) terhadap eosinofil Sapi bali dibandingkan eosinofil Sapi bali yang negatif menderita *Fascioliosis*. Penurunan neutrofil dapat terjadi secara kongenital, karena berkurangnya pembentukan neutrofil di sumsum tulang atau karena penghancuran sejumlah besar sel darah putih dalam sirkulasi. Beberapa penderita kanker, *tuberculosis*, *mielofibrosis*, kekurangan vitamin B12 dan kekurangan asam folat mengalami neutropenia. Sedangkan penurunan Limfosit yang bersifat fisiologi terjadi akibat dari radiasi, shock, operasi, trauma, obat, kedinginan dan kepanasan. Selain itu, monosit menurun mungkin karena peningkatan kemotaksis untuk proses inflamasi di dalam saluran empedu dan penurunan persentase monosit atau monositopenia yang bersifat fisiologis terjadi pada stadium awal stress.

Perubahan dalam jumlah diferensial dapat menjadi sarana pertahanan tubuh terhadap *Fasciola* efek obstruktif atau karena toksin dimediasi lesi dari sumsum tulang [3]. Hal ini biasanya terkait dengan antigen reaksi antibodi yang terjadi ketika kepekaan terhadap protein parasit telah dikembangkan atau ketika produk sekretorik yang dirilis dalam darah terkait dengan imunitas seluler diperantarai [4].

### Simpulan

Total leukosit sapi bali penderita *Fascioliosis* adalah 7.578 sel/ $\mu$ l, lebih tinggi ( $p < 0,01$ ) dibanding total leukosit sapi bali negatif *Fascioliosis* 5.378 sel/ $\mu$ l, akan tetapi masih berada pada rentang nilai normal leukosit sapi. Differensial leukosit sapi bali yang positif *Fascioliosis* masih berada pada rentang nilai normal, khusus untuk eosinofil (22,7%) nilainya lebih tinggi ( $p < 0,01$ ) dibanding eosinofil sapi bali negatif *Fascioliosis* (4,9%) .

### Daftar Pustaka

- [1] Oryan, A., Gaur, S.N.S., Moghaddar, N., dan Delavar, H. 1998. Clinico-pathological studies in cattle experimentally infected with *Taenia saginata* eggs. *Tydskr. S. Afr. Vet. Ver.* 69(4): 156-162.
- [2] Egbu, Florence, M.I., Ubachukwu, Patience, O., dan Okoye, Ikem C. 2013. Haematological changes due to bovine fascioliasis. *African Journal of Biotechnology*. Vol.12(15):1828-1835
- [3] Penny, J.W., Scott, P.R., Low, J.C. dan Honeyman, P.C. 1996. Bovine Fascioliasis in Nigeria. *Trop. Anim. Health Prod.* 14(2):121-124.
- [4] Duffus, W.P., Thorne, K., Oliver, R. 1980. Killing of juvenile *Fasciola hepatica* by purified bovine eosinophils proteins. *Clin. Exp. Immunol.* 40:336-344.