

**Dirofilaria Immitis (Leidy, 1856)
DALAM JANTUNG ANJING YANG DISEKSI
DI FAKULTAS KEDOKTERAN HEWAN
INSTITUT PERTANIAN BOGOR**

Simon He dan Fadjar Satrija

Jurusan Parasitologi dan Patologi
Fakultas Kedokteran Hewan IPB.

ABSTRAK

Di dalam ventrikel kanan jantung anjing berbagai ras yang diseksi di laboratorium Patologi Fakultas kedokteran Hewan Institut Pertanian Bogor sejak awal 1970-an hingga tahun 1993 acap kali ditemukan cacing *Dirofilaria immitis*. Cacing-cacing tersebut berwarna putih, panjang, langsing dengan mulut tanpa bibir. Usofagus yang pendek terdiri atas dua bagian yaitu bagian anterior yang muskuler dan bagian posterior yang glanduler. Cacing betina panjangnya 20 - 29 cm dengan rata-rata 24,1 cm mempunyai ekor yang lurus dan berujung tumpul; vulvanya terletak di belakang ujung posterior usofagus. Cacing jantan panjangnya 14 - 20 cm dengan rata-rata 16,7 cm mempunyai ekor yang melingkar membentuk spiral yang dilengkapi lateral alae yang sempit; mempunyai dua spikulum yang asimetrik tanpa bursa kopulatriks maupun gubernakulum. Didekat ujung ekor terdapat enam buah papila kaudal yang berbentuk ke-rucut.

PENDAHULUAN

Di dalam daftar cacing parasitik pada hewan menyusui dan unggas di Indonesia yang disusun oleh Adiwinata (1955, 1958), Ressang, Fischer dan Muchlis (1959) serta Muchlis (1959) jenis cacing jantung *Dirofilaria immitis* sudah tercantum. Namun para dokter hewan maupun ahli parasit dari mancanegara sulit menemukan referensi mengenai parasit ini di Indonesia. Dipihak lain kasus anjing yang mengidap cacing *D. immitis* di dalam jantungnya setiap tahun ditemukan di Fakultas Kedokteran Hewan Institut Pertanian Bogor. Sulitnya ditemukan referensi mengenai kehadiran

cacing jantung ini di Indonesia mudah dimaklumi karena kelangkaan publikasi, baik dalam bahasa Indonesia apalagi dalam bahasa asing. Makalah ini dimaksudkan untuk mengurangi kelangkaan informasi mengenai parasit ini di tanah air dengan harapan semoga informasi-informasi lain dari dalam negeri segera menyusui.

BAHAN DAN METODE

Cacing-cacing jantung dewasa, terdiri dari 8 ekor jantan dan 12 ekor betina, diperoleh dari bangkai-bangkai anjing berbagai ras yang diseksi di laboratorium Patologi Fakultas Kedokteran Hewan

Institut Pertanian Bogor sejak awal 1970-an hingga tahun 1993. Spesimen cacing dewasa bersama jantung diawetkan dalam formalin 10% sedangkan spesimen cacing saja diawetkan dalam alkohol 70% yang panas lalu disimpan sebagai preparat museum. Untuk keperluan pemotretan mikroskopis, dibuat mounting dalam gliserin 50% dalam cairan NaCl fisiologis. Pengukuran panjang cacing dilakukan secara makro.

DESKRIPSI CACING DIROFILARIA YANG DIPEROLEH

Cacing yang panjang, langsing dan berwarna putih (Gambar 1 dan Gambar 2) dengan mulut tanpa bibir (Gambar 3 dan Gambar 4) dan usofagus yang pendek (Gambar 3) ditemukan dalam ventrikel kanan jantung anjing. Cacing betina panjangnya 20 - 29 cm dengan rata-rata 24,1 cm. Usfagus pendek terdiri atas dua bagian yakni bagian depan yang muskuler dan bagian belakang yang glanduler (Gambar 4). Vulva pada cacing betina terletak di belakang dari ujung posterior usofagus (Gambar 5 dan Gambar 6). Cacing betina mempunyai ekor yang lurus dan tumpul (Gambar 7). Cacing jantan panjangnya 14 - 20 cm dengan rata-rata 16,7 cm. Cacing jantan mempunyai ekor yang melingkar membentuk spiral (Gambar 8) diperlengkapi lateral alae yang sempit (Gambar 9) serta ada dua spikulum yang asimetrik (Gambar 9) tanpa bursa kopultriks maupun gubernakulum. Didekat ujung ekor terdapat enam buah papila kaudal yang berbentuk kerucut (Gambar 10).

PEMBAHASAN

Semua referensi yang ada mengenai *Dirofilaria immitis* di Indonesia tidak memberikan deskripsi atau gambar morfologi cacing ini. Cacing ini memarasit anjing, rubah dan serigala di daerah tropis dan subtropis maupun daerah beriklim sedang. Canidae liar diduga sebagai inang reservoir yang penting. Cacing ini hidup terutama di dalam

ventrikel kanan jantung dan arteri pulmonalis, hanya kadang-kadang di dalam vena cava (Dunn, 1978; Soulsby, 1982).

Cacing betina panjangnya 25 - 30 cm (Olsen, 1962; Soulsby, 1982) atau 25 - 31 cm (Flynn, 1973). Cacing ini langsing dan berwarna putih. Mulut tanpa bibir (Yamaguti, 1961). Usfagus pendek berukuran 1,25 - 1,50 mm. Cacing betina bersifat ovovivipar dengan ekor yang lurus dan tumpul; vulva terletak dibelakang ujung posterior usofagus (Glynn, 1973; Olsen, 1962).

Cacing jantan mempunyai ekor yang melingkar membentuk spiral dengan lateral alae yang sempit dibagian kaudal; terdapat 4 - 6 (rata-rata 5) pasang papila kaudal berbentuk ovoid yang terdiri atas 1 pasang papila post kloakal, 2 pasang papila berbentuk jari disisi lateral dibelakang muara kloaka dan 3 - 4 pasang papila kecil berbentuk kerucut didekat ujung ekor. Spikulum kiri berukuran panjang 0,324 - 0,375 mm, berujung runcing sedangkan spikulum kanan 0,19 - 0,229 mm dan berujung tumpul (Soulsby, 1982).

Mikrofilaria berukuran panjang 286 - 34 μm dengan lebar 6,1 - 7,2 μm (Soulsby, 1982) atau panjang 218 - 329 μm dan tidak berselubung (Olsen, 1962). Cenderung bersifat nokturnal (Soulsby, 1982).

Dari hasil pencocokan ciri-ciri cacing jantung yang diperoleh dengan deskripsi yang diberikan di atas, dapat disimpulkan bahwa cacing jantung yang diperoleh dari anjing-anjing yang diseksi memang termasuk jenis *Dirofilaria immitis* (Leidy, 1956).

Menurut Craig & Faust (1943) dan Sawits (1950) nama *Dirofilaria immitis* berasal dari bahasa latin yang artinya kira-kira benang yang jahat sesuai dengan bentuk fisiknya yang mirip benang putih panjang dengan akibat yang fatal bagi anjing (dirus = terrible, cruel atau jahat; filum = thread atau benang; immitis = merciless atau jahat).

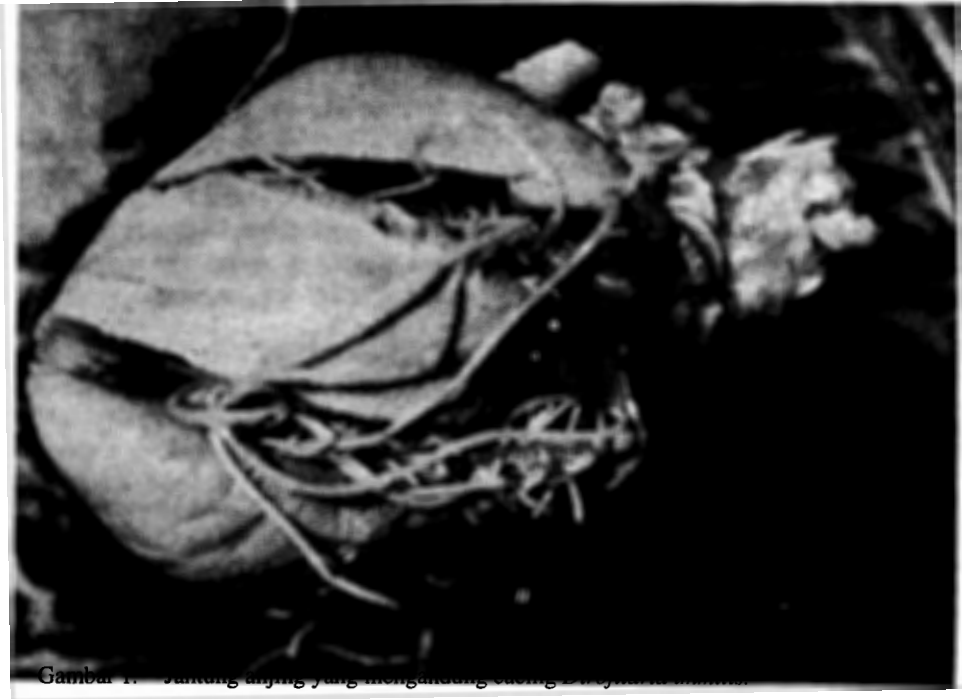***Dirofilaria immitis* (Leidy, 1856) FROM DOGS OF
VARIOUS RACES AUTOPSIED AT THE FACULTY OF
VETERINARY MEDICINE BOGOR AGRICULTURAL UNIVERSITY**

ABSTRACT

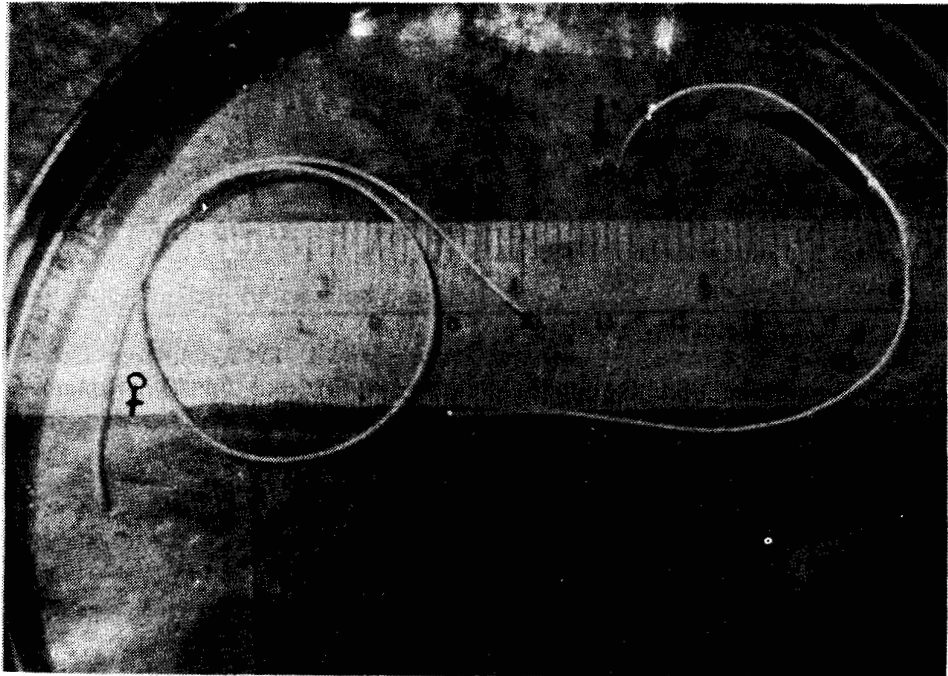
In the right ventricle of dogs of various races autopsied at the Faculty of Veterinary Medicine Bogor Agricultural University in the period from early 1970's until 1993, adult heartworms *Dirofilaria immitis* were found very often. The worms were slender and white in colour, mouth without lips and the oesophagus was short and divided into two parts. Females were 20 - 29 cm long with mean 24.1 cm; vulva behind the posterior end of the oesophagus; hind end rounded. Males were 14 - 20 cm long with mean 16.7 cm; hind end spirally coiled; tail beared narrow lateral alae and there were six pairs conical papilla; spicules unequal.

DAFTAR PUSTAKA

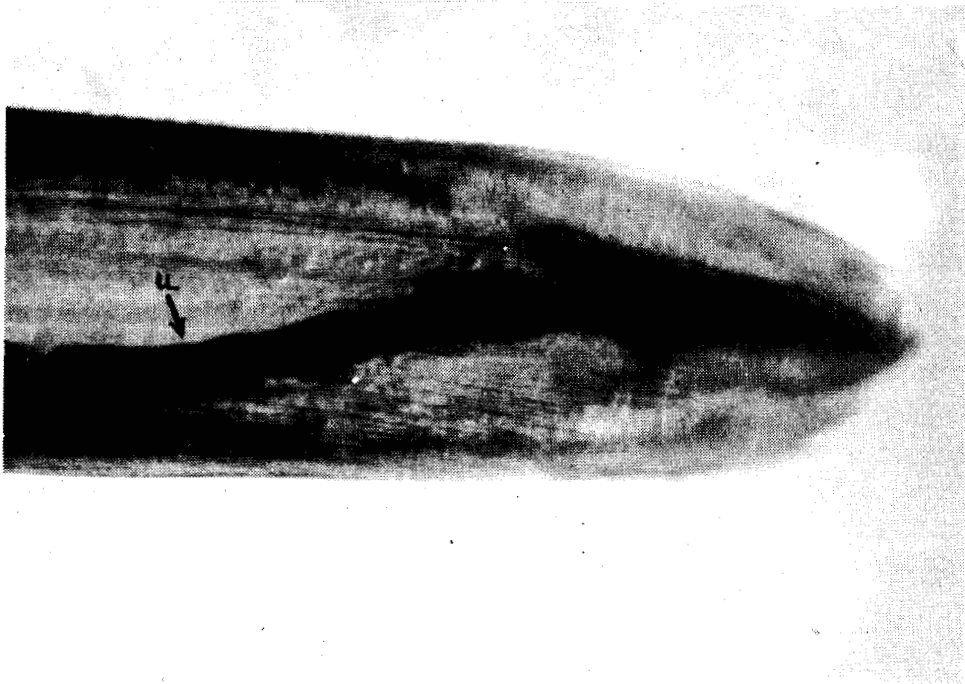
- Adiwinata, R. T. 1955. Cacing-cacing yang berparasit pada hewan menyusui dan unggas di Indonesia. *Hemera Zoa* 62 (8-12) : 229-247.
- Adiwinata, R. T. 1958. Daftar tambahan cacing-cacing yang berparasit pada hewan menyusui dan unggas di Indonesia. *Hemera Zoa* 65 (5-6) : 231-233.
- Craig, C.F. and F.C. Faust. 1943. *Clinical Parasitology*. Philadelphia; Lea and Febiger. 767pp.
- Dunn, A. M. 1978. *Veterinary Helminthology* 2nd edition. London : William Heineman Medical Books Ltd. 323 pp.
- Flynn, R. J. 1973. *Parasites of Laboratory Animals*. Iowa State University Press, Ames, Iowa, USA. 884 pp.
- Muchlis, A. 1959. Daftar tambahan cacing-cacing yang berparasit pada hewan menyusui dan unggas di Indonesia. *Hemera Zoa* 66 (1-2) : 6-8.
- Olsen, O. W. 1962. *Animal Parasites. Their Biology and Life Cycles*. Minneapolis : Burgess Publishing Company. 346 pp.
- Ressang, A.A., H. Fischer and A. Muschlis. 1959. The Indonesian veterinarian. *Communicationes Veterinariae* 3 (2) : 55-99.
- Sawits, W. G. 1950. *Medical Parasitology*. Toronto : The Blackiston Company. 296 pp.
- Soulsby, E.J.L. 1982. *Helminths, Arthropods and Protozoa of Domesticated Animals*. 7th edition. London : The English Language Book Society and Bailliere. 809 pp.
- Yamaguti, S. 1961. *Systema Helminthum. Volume III. The Nematodes of Vertebrates. Part I*. New York and London : Interscience Publishing In. 679 pp.



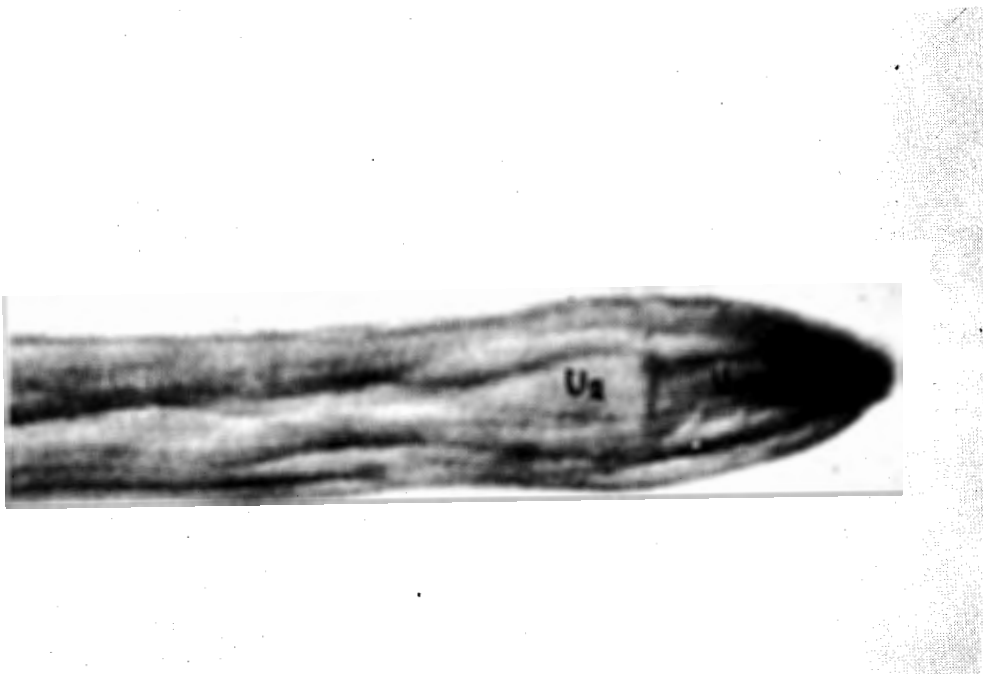
Gambar 1. Jantung anjing yang mengandung cacing *Dirofilaria immitis*.



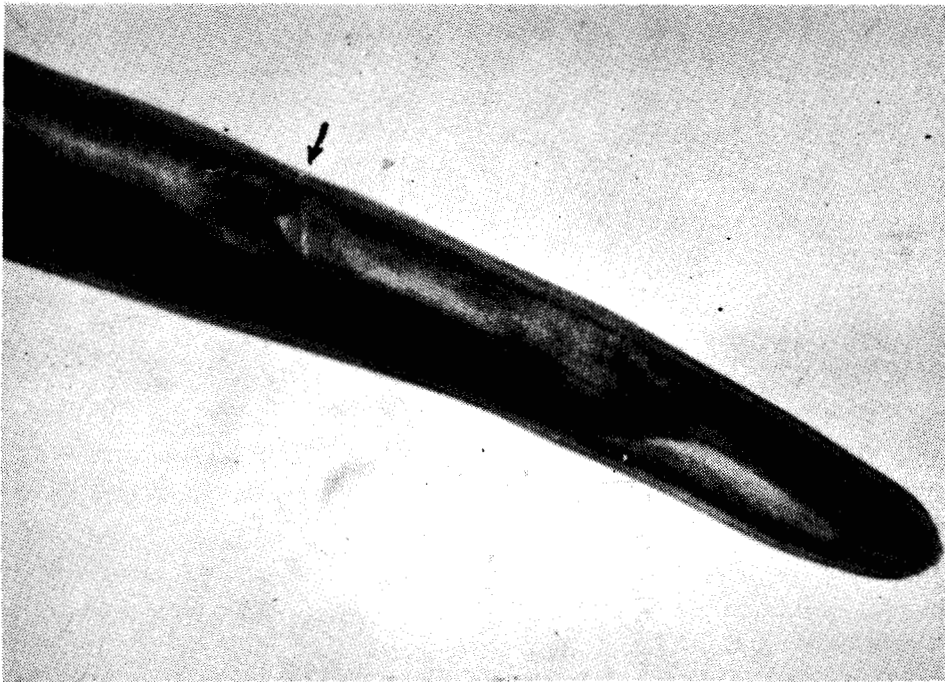
Gambar 2. *Dirofilaria immitis* betina (kiri) dan jantan (kanan, ekor melingkar membentuk spiral; panah)



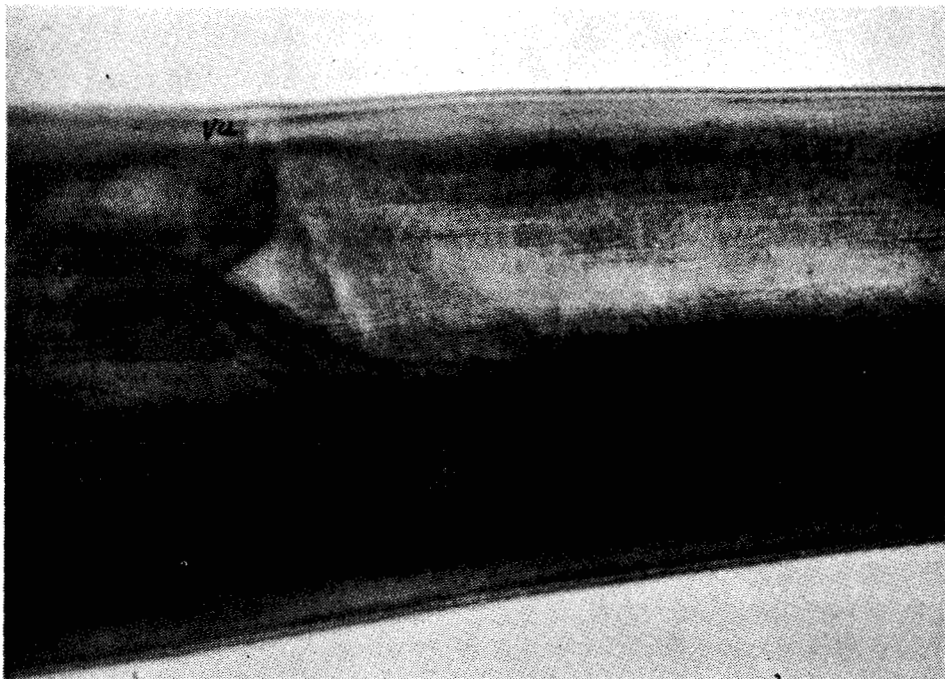
Gambar 3. Bagian depan *Dirofilaria immitis* dengan usofagus yang pendek (u)



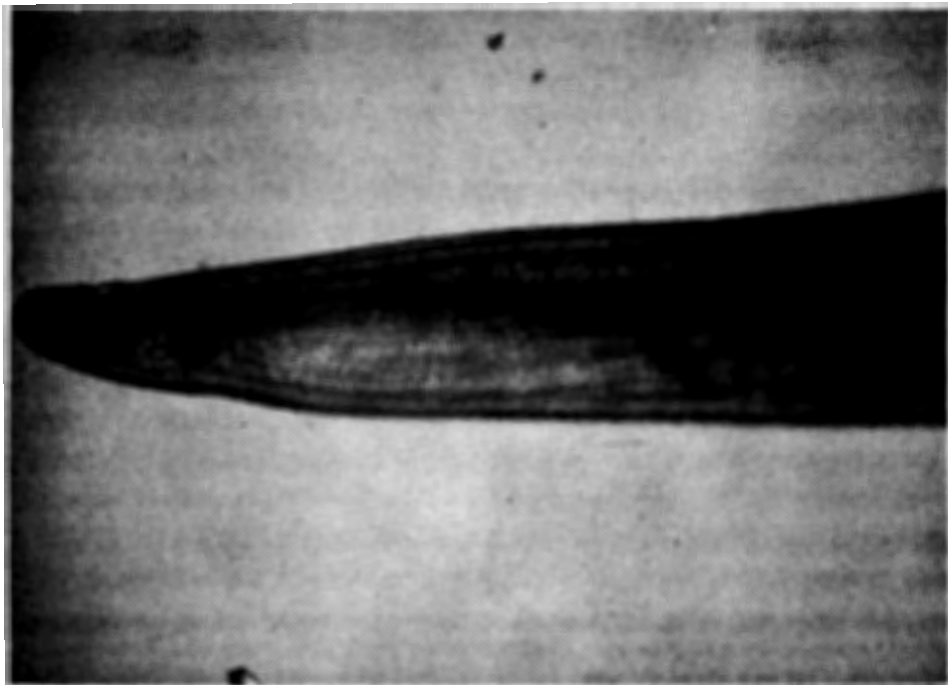Gambar 4. Usufagus *Dirofilaria immitis* terdiri atas dua bagian: bagian depan yang muskuler (U1) dan bagian belakang yang glanduler (U2)



Gambar 5. Bagian depan *Dirofilaria immitis* betina memperlihatkan posisi vulva (panah)



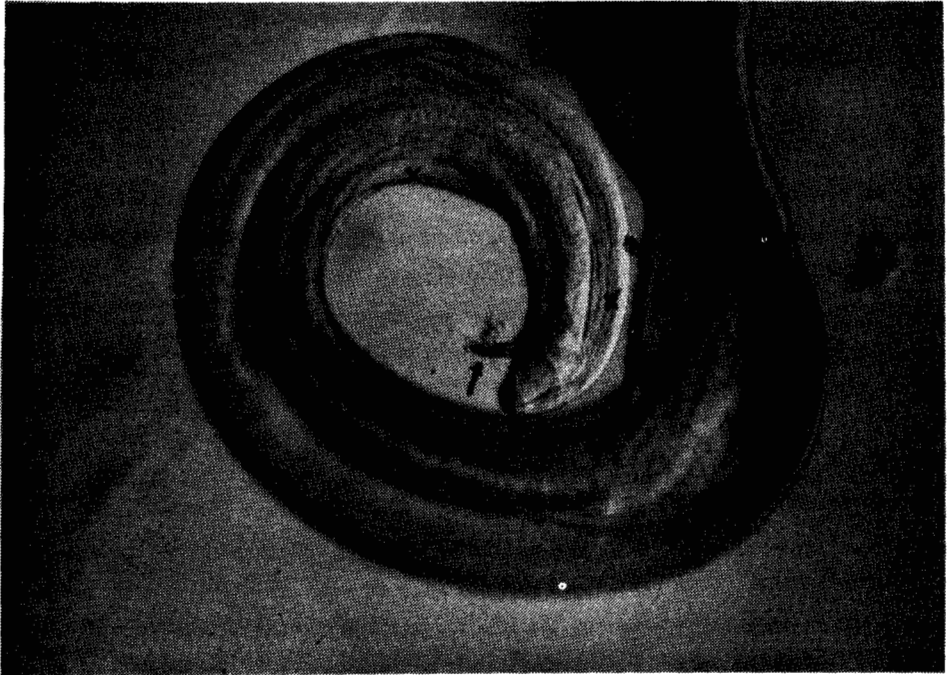
Gambar 6. *Dirofilaria immitis* betina dengan bagian vula (vu) diperbesar



Gambar 7. Ekor *Dirofilaria immitis* betina; lurus dan tumpul



Gambar 8. Ekor *Dirofilaria immitis* jantan; perhatikan bentuk spiral



Gambar 9. Ujung ekor *Dirofilaria immitis* jantan, memperjelas caudal papillae (panah)



Gambar 10. Ujung ekor *Dirofilaria immitis* jantan, memperjelas caudal papillae (panah)