

PEMBUATAN DAN UJI AKTIVITAS SEDIAAN GEL SCARLESS WOUND DENGAN EKSTRAK BINAHONG DAN ZAT AKTIF PIROXICAM

Ayaga Divadi*), Sri Hartati Yuliani

Fakultas Farmasi, Universitas Sanata Dharma, Yogyakarta

Abstract: Wound is a condition where the tissue integrity is damaged so that body will attempt to repair the damaged tissue by wound healing mechanism. This mechanism usually results in the scar formed by its inflammatory phase. Binahong (*Anredera cordifolia* (Ten.) Steenis) contains ascorbic acid and flavonoids which are important for collagen formation, to improve the rate of the wound healing process. Piroxicam can shorten or detain the inflammatory phase by inhibiting the cyclooxygenase (COX) enzymes in the prostaglandine synthesis process, which play an important role in scar formation. The aim of this research is to discover if the combination of piroxicam and binahong extract in the scarless wound gel could offer scar reduction effect. In this research, a gel preparation with binahong extract was combined with piroxicam to develop the scarless wound gel (BinPirox). The research was purely experimental. It was done by conducting a histopathological test followed by collagen area calculation. The data were analyzed by independent sample t-test with 95% significancy level. In this research, the addition of piroxicam was expected to reduce the scar formation on incisional wound of white Swiss Webster mice (*Mus musculus*). The result showed that BinPirox formed statistically less scar when compared to Bin (a gel preparation with binahong extract).

Keywords: wound, piroxicam, binahong (*Anredera cordifolia* (Ten.) Steenis), scar.

1. Pendahuluan

Pembentukan parut luka dapat disebabkan oleh proses penyembuhan luka, baik itu akibat luka bakar, luka terbuka, luka gores, dan sebagainya (Gauglitz, Korting, Pavicic, Ruzicka, dan Jeschke, 2011). Menurut Eming, Krieg, dan Davidson (2007), proses penyembuhan luka sendiri bertujuan memperbaiki dan mengembalikan keutuhan jaringan dan homeostasisnya, dengan melalui tiga tahapan umum, yaitu inflamasi, pembentukan jaringan, dan penyusunan ulang jaringan.

Fase inflamasi penting dalam penyembuhan luka, namun inflamasi berlebihan dapat menyebabkan terbentuknya parut luka. Mempersingkat fase inflamasi menjadi langkah logis untuk menghindari terbentuknya parut luka ini tanpa harus menghilangkan keseluruhan fase inflamasinya. Tanpa fase inflamasi, subyek uji justru menjadi rentan terhadap infeksi (Wilgus, Vodovotz, Vittadini, Clubbs, dan Oberyszyn, 2003).

Wilgus dkk. (2003) dalam penelitiannya telah membuktikan bahwa pemberian topikal celecoxib (zat antiinflamasi) terhadap luka insisi pada mencit telah berhasil menghambat kinerja enzim targetnya, yaitu siklooksigenase-2 atau COX-2. Hal ini berakibat pada penurunan kadar prostaglandin yang diketahui berperan dalam peningkatan proliferasi fibroblas dan produksi kolagen. Fibroblas dan kolagen bertanggung jawab membentuk parut luka (Eming dkk., 2007).

Piroxicam adalah obat AINS yang memiliki aktivitas antiinflamasi, antipiretik, dan analgesik dengan cara menghambat sintesis prostaglandin, melalui penghambatan enzim COX (Abd-Allah, Dawaba, Mansour dan Samy, 2011) secara nonselektif (Greene dkk., 2010), meskipun hasil uji in vitro menunjukkan kecenderungan terhadap COX-1 (Dequeker dkk., 1998). Di Indonesia, binahong sendiri telah terbukti secara empiris mampu mempercepat proses penyembuhan luka

*Email korespondensi: divadiayaga@gmail.com

(Sumartiningsih, 2011). Selain itu, Yuliani (2012) melalui penelitiannya telah menemukan konsentrasi optimum ekstrak etanol daun binahong dalam sediaan hidrogel penyembuh luka. Kandungan flavonoid dan asam askorbatnya memiliki aktivitas pembentukan kolagen dan percepatan epitelisasi. Hal inilah yang diduga kuat membuat binahong dapat beraksi sebagai penyembuh luka (Ariani, Loho, dan Durry, 2013). Penelitian ini bertujuan untuk mengetahui apakah kombinasi piroxicam dan ekstrak binahong dalam sediaan gel penyembuh luka dapat memberikan efek pengurangan parut luka.

2. Metode Penelitian

Penelitian ini menggunakan desain penelitian eksperimental murni. Penelitian ini akan mengukur daya pengurangan pembentukan parut luka dengan parameter luas kolagen baru. Subyek dalam penelitian ini adalah 6 ekor mencit putih (*Mus musculus*) galur Swiss-Webster yang diperoleh dari Laboratorium Imono Universitas Sanata Dharma, berusia 2-3 bulan dengan deviasi berat badan dikontrol pada rentang 25-28 g (3 g). Simplisia daun binahong diperoleh dari Laboratorium Kebun Obat Universitas Sanata Dharma, yang dipanen pada bulan Desember 2014.

Tabel I. Formula Sediaan Uji *scarless wound*

Formula	Gel	Bin	Pirox	BinPirox
Carbopol	1	1	1	1
CMC-Na	0,5	0,5	0,5	0,5
Ca-alginat	0,5	0,5	0,5	0,5
Trietanolamin	sampai pH 7	sampai pH 7	sampai pH 7	sampai pH 7
Gliserol	12,5	12,5	12,5	12,5
Asam borat	0,5	0,5	0,5	0,5
Kalium sorbat	0,2	0,2	0,2	0,2
Etanol	10	5	5	-
Akuades	ad 90	ad 90	ad 90	ad 90
Ekstrak binahong	-	5%	-	5%
Piroxicam	-	-	5%	5%

Bahan penelitian lainnya adalah etanol 96%, etanol 70%, piroxicam (PT. Sanbe Farma), Bioplacenton[®], kalium sorbat, carbopol, CMC-Na, Ca-alginat, gliserol, TEA, akuades, *Nutrien Agar (Oxoid)*, kloroform teknis, ketamin, krim depilatori, dan formalin 10%.

Alat-alat yang digunakan dalam penelitian ini adalah *hotplate magnetic stirrer*, *stirrer*, termometer, corong Buchner, pompa vakum, kertas saring, plat *stainless steel*, sel elektrolisis, sentrifugator, viskometer Rheosys Merlyn II, aluminium foil, kabinet LAF, ose, tabung sentrifugasi, mortir dan stamper, spuit injeksi, pinset, gunting, skalpel, *blade*, jarum bedah, benang operasi, pisau mikrotom dan pengasahnya, *object glass*, kaca bundar, *plastic wrap*, mikroskop cahaya, dan alat-alat gelas lainnya.

2.1. Pengumpulan, pengeringan, dan ekstraksi daun binahong

Daun binahong dipisahkan dari batang dan akarnya, kemudian dikeringkan. Simplisia yang telah disortasi kering kemudian diserbukkan dan ditimbang sebanyak 200 g. Simplisia diekstraksi dalam 1000 mL etanol 96% selama 90 menit di atas *hotplate magnetic stirrer* dengan bantuan *stirrer*. Suhu dikontrol pada 60°C. Ekstrak lalu disaring dengan corong Buchner, kemudian ditambahkan 50 mL akuades ke dalam filtrat. Ekstrak kemudian dielektrolisis hingga tersisa 250 mL. Hasil elektrolisis disaring dengan corong Buchner dan disentrifugasi.

2.2. Pembuatan gel *scarless wound*

Basis formula yang digunakan mengacu pada penelitian Yuliani (2012) yang memformulasikan ekstrak binahong dalam sediaan gel penyembuh luka. Formula yang akan digunakan ditampilkan pada Tabel I.

Kalium sorbat dan asam borat masing-masing sebanyak 200 mg dan 500 mg dimasukkan ke dalam 10 mL air. Kemudian 25 g larutan carbopol 4% ditambahkan ke dalamnya, diaduk hingga homogen. Selanjutnya 20 g larutan CMC-Na 3% yang telah dicampur dengan Ca-alginat, ditambahkan ke dalam campuran sebelumnya, diaduk hingga homogen. Gliserol sejumlah 12,5 g dimasukkan, diaduk hingga homogen. Dilanjutkan dengan penambahan 32 mL akuades, diaduk hingga homogen. TEA ad pH 7. Basis tersebut kemudian disterilisasi dalam autoklaf pada suhu 121°C dan tekanan 1 atm selama 15 menit. Piroxicam dan ekstrak binahong masing-masing sebanyak 5% dari bobot sediaan yang diperlukan ditambahkan ke dalam sediaan, dilakukan dalam kabinet LAF.

2.3. Uji sterilitas

Kabinet LAF dibersihkan menggunakan alkohol 70% dan didiamkan di bawah sinar UV selama 24 jam sebelum digunakan. Media agar dibuat dengan memanaskan 21 g Nutrien Agar (NA) dalam 750 mL akuades, di atas hotplate magnetic stirrer dengan bantuan stirrer. Media NA kemudian dituang ke dalam tabung-tabung reaksi untuk disterilisasi dalam autoklaf (121°C, 1 atm, 15 menit). Setelah sterilisasi, media NA dituang ke cawan petri dan dibiarkan memadat. Sediaan yang telah selesai dibuat kemudian di-streak dengan ose pada media agar secara zig-zag. Masing-masing petri kemudian dibungkus dengan plastic wrap dan diinkubasi terbalik selama 24 jam.

2.4. Uji daya sebar

Sediaan sebanyak 0,5 g ditimbang dan diletakkan di tengah kaca bundar. Kaca bundar lainnya diletakkan (yang telah ditimbang bersama dengan pemberat, sehingga total bobotnya 125 g) di atas kaca bundar pertama dan diamkan selama 1 menit. Diameter sediaan yang telah menyebar diukur (dengan mengambil nilai rata-rata setelah diukur dari empat arah berbeda: vertikal, horisontal, dan kedua diagonalnya) dan diulangi sebanyak tiga kali.

2.5. Uji homogenitas

Sediaan secukupnya diletakkan pada object glass lalu letakkan object glass yang lain di atas

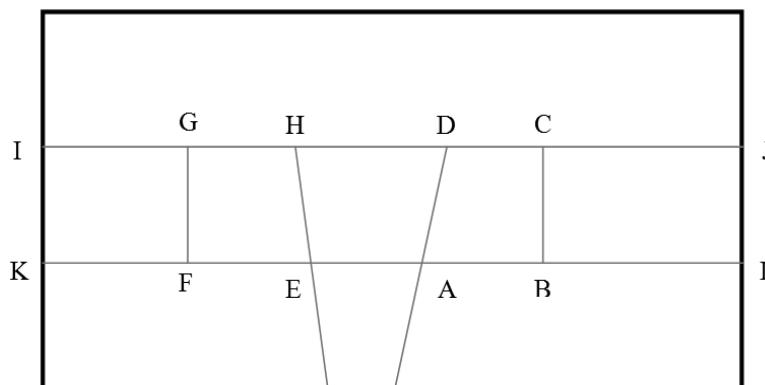
object glass pertama, tekan hingga keduanya merapat. Homogenitas sebarannya diamati. Ulangi sebanyak tiga kali.

2.6. Uji sifat alir

Uji sifat alir dilakukan menggunakan instrumen Rheosys Merlyn II dengan metode cup and bob.

2.7. Perlakuan pemberian luka pada mencit

Enam ekor mencit ditimbang dengan deviasi berat badan kurang dari 3 g. Mencit-mencit tersebut kemudian diberi olesan krim depilatori pada bagian punggungnya dan didiamkan selama 5 menit. Krim tersebut lalu dibilas dengan kapas yang dibasahi air bersih, sehingga tampak kulit punggung mencit tersebut. Mencit dibiarkan selama 48 jam. Sebelum diberi luka insisi, mencit diberi anastesi dahulu menggunakan injeksi intramuskular ketamin di bagian paha dan ditunggu hingga mencit tertidur. Kulit punggungnya kemudian dibasahi dengan etanol 70%, lalu dijepit dengan pinset, dan diberi sayatan melintang (dari sisi kiri/kanan punggung ke arah berlawanan) selebar 1 cm dengan blade steril. Bagian tengah luka segera dijahit menggunakan jarum jahit operasi dan benang jahit operasi. Gel scarless wound kemudian dioleskan sebanyak 0,1 mL pada luka sayatan dengan menggunakan spuit tanpa jarumnya. Pemberian sediaan dilakukan tiap



Gambar 1. Skema dasar penghitungan luas kolagen. A.

12 jam selama 48 jam. Setelah 48 jam, mencit dieutanasia dengan inhalasi kloroform teknis berlebih. Kulit punggung diambil dengan ukuran 2x2 cm dan disimpan dalam pot berisi formalin 10%. Protokol penelitian ini telah disetujui oleh Komisi *Ethical Clearance* untuk Penelitian Pratinik, Laboratorium Penelitian dan Pengujian Terpadu, Universitas Gadjah Mada, Yogyakarta (nomor surat: 308/KEC-LPPT/VIII/2015) pada tanggal 14 Agustus 2015.

2.8. Uji histopatologi – pengecatan Hematoxylin-Eosin (HE)

Uji histopatologi dilakukan oleh bagian Patologi Klinis Fakultas Kedokteran Umum Universitas Gadjah Mada.

2.9. Analisis hasil

Pengukuran luas kolagen tiap preparat sampel dilakukan menggunakan instrumen perangkat lunak ImageJ. Hasil penghitungan luas kolagen akan dilaporkan secara semikuantitatif. Secara skematis metode penghitungan ditampilkan pada Gambar 1. Pada Gambar 1 tersebut ditunjukkan a) Garis IJ merupakan batas luar epidermis kulit mencit; b) Garis KL merupakan perbatasan antara lapisan epidermis dengan lapisan dermis kulit mencit; c) A dan E merupakan batas luka pada epidermis bagian dalam, pada penampang organ kulit mencit bagian kanan; d) D dan H merupakan batas luka pada epidermis bagian luar, pada penampang organ kulit mencit bagian kiri; e) Panjang masing-masing AB dan EF adalah 5 *pixel*; f) Ukuran panjang yang digunakan oleh instrumen Image-J adalah 62 *ppi* (*pixel per inci*); g) BC dan FG merupakan garis yang masing-masing tegak lurus terhadap AB dan EF; h) Sedangkan CDA dan GHE adalah garis yang terbentuk sesuai dengan bentuk penampang epidermis kulit; i) Dengan demikian, luas penampang epidermis yang dihitung adalah jumlah luas penampang epidermis ABCD dan EFGH.

3. Hasil dan Pembahasan

3.1. Ekstraksi daun binahong

Penyari yang digunakan adalah etanol 96%. Sifatnya yang non-polar diharapkan mampu menarik keluar zat-zat yang berguna dalam proses penyembuhan luka, seperti flavonoid dan asam askorbat (Ariani dkk., 2013). Pemanasan dilakukan pada suhu terkontrol (tidak lebih dari 60°C) untuk memperbesar kelarutan zat-zat tersebut dalam larutan penyari, namun tetap terhindar dari kerusakan akibat panas berlebih.

Proses pemekatan berlangsung bersamaan dengan tahap elektrolisis. Elektrolisis sendiri bertujuan menghilangkan klorofil dalam ekstrak binahong. Proses ini dilakukan hingga volume ekstrak cair tersisa 250 mL saja. Mekanisme penghilangan klorofil atau peluruhan klorofil ini berlangsung sebagai berikut: Plat katode yang dihubungkan dengan kutub negatif sumber energi listrik akan menarik ion magnesium (Mg^{2+}) dari inti molekul klorofil sehingga struktur klorofil luruh dan menyisakan residu pada dasar wadah elektrolisis. Hasil akhir rangkaian proses elektrolisis ini adalah suatu ekstrak kental binahong berwarna kekuningan. Elektrolisis diperlukan untuk menghasilkan ekstrak dengan penampilan lebih menarik, terutama ketika sudah diformulasikan dalam sediaan gel.

3.2. Uji sterilitas

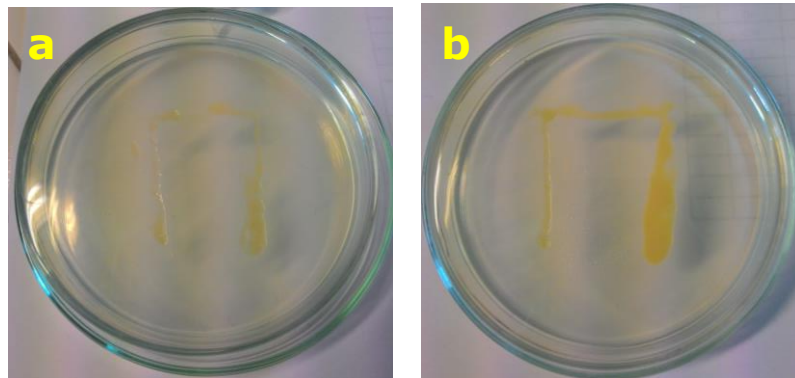
Sterilitas menjadi syarat suatu sediaan penyembuh luka untuk mencegah risiko infeksi, mengingat sediaan akan diaplikasikan pada luka terbuka. Hasil uji sterilitas ditunjukkan pada Gambar 2.

3.3. Uji sifat fisis

Uji sifat fisis yang dilaksanakan pada penelitian ini adalah uji daya sebar, uji homogenitas, dan uji sifat alir (uji viskositas). Hasil pengukuran daya sebar, homogenitas, dan

Tabel II. Selisih Rata-Rata Hasil Uji Viskositas dan Daya Sebar terhadap Neg

Sediaan	Δ Viskositas (Pa.s)	Δ Daya sebar (cm)	Homogenitas
Pirox	1,024	-0,766	Homogen
BinPirox	0,965	-0,891	Homogen

**Gambar 2.** Hasil uji sterilitas: BinPirox (a); dan Pirox (b)

viskositas disajikan dalam Tabel II, yang merupakan selisih terhadap hasil uji sifat fisis Gel. Hasil uji sifat alir menunjukkan bahwa gel *scarless wound* termasuk dalam sifat alir non-Newtonian tipe pseudoplastis. Grafik hasil uji sifat alir disajikan pada Gambar 3.

3.4. Kriteria dan perlakuan terhadap mencit

Usia menjadi perhatian khusus sebab pada usia 2-3 bulanlah aktivitas metabolisme mencit dikatakan optimal. Bobot juga dikontrol sedemikian rupa, sebab dengan usia yang sama (2-3 bulan), perbedaan bobot lebih dari 3 g menyebabkan perbedaan ketebalan kulit yang signifikan, sehingga kecepatan penyembuhan luka menjadi terpengaruh dan dapat menyebabkan hasil penelitian menjadi bias (DiPietro dan Burns, 2010). Pemberian jumlah pakan harian juga dikontrol sama setiap mencitnya agar deviasi bobotnya tidak berubah.

Pencukuran dilakukan dengan menggunakan gunting terlebih dahulu, hingga menyisakan setipis mungkin bulu (± 1 mm saja). Hal ini dilakukan untuk mempermudah pengangkatan sisa bulu dengan krim depilatori, sebab bila masih terlalu tebal, krim depilatori tidak dapat mengangkat keseluruhan bulu yang tersisa. Pemberian krim depilatori kembali sangat dihindari karena berisiko menyebabkan iritasi pada kulit mencit, sebagaimana

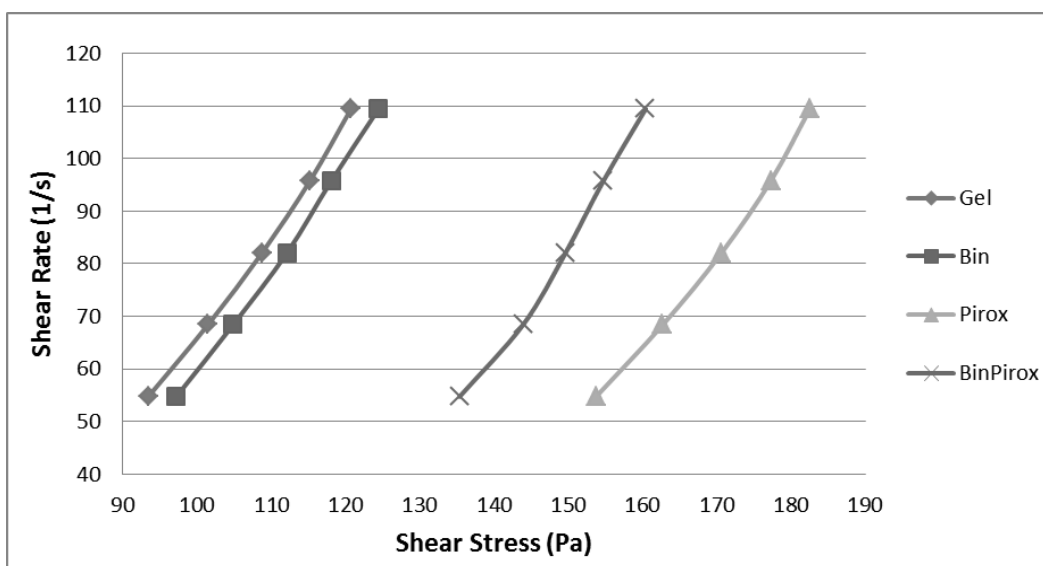
diketahui, kulit mencit lebih sensitif daripada kulit manusia (DiPietro dan Burns, 2010).

Mencit diberi anestesi intramuskular ketamin (dosis 40 mg/kgBB) terlebih dahulu di bagian paha untuk menjamin mencit tidak merasakan sakit saat diberi sayatan. Sayatan dibuat setinggi mungkin (mendekati leher) namun bukan pada bagian leher, sebab bila terlalu rendah dapat dijangkau oleh mulutnya sendiri (dan kemudian dijilat sampai habis), atau bila terlalu tinggi (bagian leher), proses penyembuhan luka menjadi lebih lambat karena leher merupakan bagian tubuh yang aktif bergerak. Pemberian gel yang diujikan dilakukan segera setelah penjahitan selesai, dan kemudian setiap 12 jam berikutnya hingga 48 jam (4 kali pemberian gel).

Selama 48 jam tersebut mencit diletakkan dalam kandang kaca berukuran (panjang x lebar x tinggi) 15x15x15 cm untuk setiap mencitnya. Digunakan sekam padi yang ditutup dengan kawat nyamuk dengan ukuran lubang 0,5x0,5 cm sebagai alasnya, agar sekam tidak berhamburan dan melekat pada sediaan gel yang sedang diuji. Tutup kandang juga dibuat dari kawat nyamuk yang sama, sehingga pada kawat tersebut dapat diikat-

Tabel III. Pengurangan Hasil Penghitungan Rata-Rata Luas Kolagen

Sediaan	Pengurangan Luas Kolagen (mm ²)	
	Terhadap Neg	Terhadap Biop
Pirox	0,0246	1,1338
BinPirox	4,4502	5,3794



Gambar 3. Grafik hasil uji sifat alir Gel, Bin, Pirox, dan BinPirox

kan botol minum untuk mencit. Air minum mencit merupakan air sumur, sedangkan jenis pakan adalah pelet BR yang dicampur remah jagung kering dengan perbandingan 1:1.

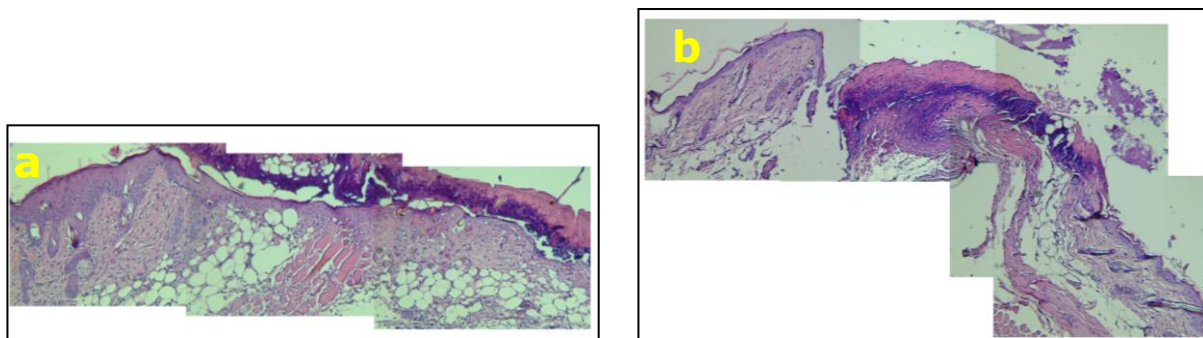
Mencit dieutanasia setelah 48 jam pemberian sediaan gel dengan menggunakan kloroform teknis berlebih via inhalasi. Kulit punggung mencit diambil seluas 2x2 cm dengan bekas luka sayat di bagian tengahnya. Sampel kulit ini kemudian disimpan dalam pot berisi formalin 10% agar tetap awet sebelum diamati secara histopatologi dengan bantuan pengecatan Hematoxylin-Eosin.

3.5. Analisis hasil uji histopatologi

Preparat hasil uji histopatologi diamati menggunakan mikroskop cahaya (Olympus tipe BH-2, Olympus Corp., Jepang) yang terhubung dengan kamera (OptiLab Microscope Camera), sehingga pengamatan dapat dilakukan via monitor

komputer (Gambar 4). Penghitungan dilakukan pada masing-masing sisi kulit yang dilukai, seperti yang telah dijelaskan secara mendetil dalam Gambar 1. Hasil penghitungan luas kolagen langsung dilanjutkan dengan mencari selisih antara masing-masing Pirox dan BinPirox terhadap masing-masing Neg dan Biop, yang disajikan dalam Tabel III. Scar atau parut luka sendiri adalah kondisi produksi kolagen-tak-beraturan berlebih yang berfungsi menyatukan kembali bagian kulit yang terbuka (Wilgus dkk., 2003), terjadi selama proses penyembuhan luka, utamanya pada fase *remodelling* jaringan (Shai dan Maibach, 2005).

Biop digunakan dalam penelitian ini sebagai perbandingan terhadap Bin, sebab Bin diketahui memiliki kandungan dengan aktivitas serupa, yaitu asam askorbat dan flavonoid



Gambar 4. Foto preparat hasil uji histopatologi: BinPirox (a); Pirox (b)

yang berpotensi dalam aktivitas pembentukan kolagen dan percepatan epitelisasi. Penelitian ini tidak menggunakan kontrol positif sebab memang belum ada sediaan penyembuh luka sekaligus pencegah pembentukan parut luka yang beredar di pasaran.

Pengurangan luas kolagen Pirox dengan Neg hanya sebesar 0,0246 mm², atau tidak berbeda pada taraf kepercayaan 95%. Piroxicam tidak menunjukkan aktivitas antiinflamasi ketika ditambahkan ke dalam basis gel sediaan *wound healing*, namun kombinasi antara ekstrak binahong dengan piroxicam dalam BinPirox menunjukkan pengurangan luas kolagen yang besar (4,4502 mm²). Hal ini menandakan bahwa penambahan piroxicam ke dalam sediaan *wound healing* mampu menurunkan aktivitas pembentukan kolagen. Meskipun demikian, penelitian lebih lanjut perlu dilakukan untuk memastikan terbentuk/tidaknya parut luka pada akhir proses penyembuhan luka.

4. Kesimpulan

Kombinasi piroxicam dan ekstrak binahong dalam sediaan gel penyembuh luka dapat memberikan efek pengurangan parut luka.

Daftar Pustaka

- Abd-Allah, F.I., Dawaba, H.M., Mansour, A., dan Samy., A.M., 2011. Evaluation of the Anti-inflammatory and Analgesic Effects of Piroxicam-loaded Microemulsion in Topical Formulations. *International Journal of Pharmacy and Pharmaceutical Sciences*, 3(2), 66-70.
- Ariani, S., Loho, L., dan Durry, M.F., 2013. Khasiat Daun Binahong (*Anredera cordifolia* (Ten.) Steenis) terhadap Pembentukan Jaringan Granulasi dan Reepitelisasi Penyembuhan Luka Terbuka Kulit Kelinci. *Jurnal e-Biomedik*, 1(2), 914-919.
- Dequeker, J., Hawkey, C., Kahan, A., Steinbruck, K., Alegre, C., Baumelou, E., dkk., 1998. Improvement in gastrointestinal tolerability of the selective cyclooxygenase (COX)-2 inhibitor, meloxicam, compared with piroxicam: Results of the safety and efficacy large-scale evaluation of COX-inhibiting therapies (SELECT) trial in osteoarthritis. *British Journal of Rheumatology*, 37, 946-951.
- DiPietro, L.A. dan Burns, L.A., 2010. *Wound Healing: Methods and Protocols*, NJ Totowa: Humana Press Inc, 4.
- Eming, S.A., Krieg, T., dan Davidson, J.M., 2007. Inflammation in Wound Repair: Molecular and Cellular Mechanisms. *Journal of Investigative Dermatology*, 127, 514-525.
- Gauglitz, G.G., Korting, H.C., Pavicic, C., Ruzicka, T., dan Jeschke, M.G., 2011. Hypertrophic Scarring and Keloids: Pathomechanisms and Current and Emerging Treatment Strategies. *MolMed*, 17(1-2), 113-125.
- Greene, S.N., Ramos-Vara, J.A., Craig, B.A., Hooser, S.B., Anderson, C., Fourez, L.M., dkk., 2010. Effects of cyclooxygenase inhibitor treatment on the renal toxicity of cisplatin in rats. *Cancer Chemoter Pharmacol*, 65, 549-556.
- Shai, A. dan Maibach, H.I., 2005. *Wound Healing and Ulcers of the Skin*. New York: Springer Berlin Heidelberg, pp. 7-12.
- Sumartiningsih, S., 2011. *The Effect of Binahong to Hematoma*. World Academy of Science, 78, 743-745.
- Wilgus, T.A., Vodovotz, Y., Vittadini, E., Clubbs, E.A., dan Oberyshyn, T.M., 2003. Reduction of Scar Formation in Full-thickness Wounds with Topical Celecoxib Treatment. *Wound Repair Regeneration*, 11, 25-34.
- Yuliani, S.H., 2012. Ekstrak Etanol Daun Binahong. *Disertasi*, Universitas Gadjah Mada, Yogyakarta.