

## ARTIKEL PENELITIAN

## Fungsi Intrinsik Miokard Ventrikel Kiri pada Stenosis Katup Mitral: Evaluasi Sebelum dan Sesudah *Balloon Mitral Valvotomy*

Nisa I.R. Asnil,\* Amiliana M. Soesanto, Ario S.Koencoro, Mira Fauziah

Departemen Kardiologi dan Kedokteran Vaskular  
FK Universitas Indonesia-RS Jantung Nasional  
dan Pembuluh Darah Harapan Kita

\*Corresponding author: ike.asnil@gmail.com  
Diterima 27 Februari 2017; Disetujui 28 Agustus 2017  
DOI: 10.23886/ejki.5.7385.

### Abstrak

Salah satu pilihan tata laksana stenosis katup mitral (SM) adalah *balloon mitral valvotomy* (BMV) untuk meningkatkan fungsi intrinsik miokard. Studi ini mengobservasi fungsi sistolik miokard dengan parameter intrinsik menggunakan STDS, berfokus pada global longitudinal strain (GLS) SM sebelum dan sesudah BMV. Penelitian deskriptif analitik ini melibatkan pasien SM yang menjalani BMV dan berhasil pada tahun 2009-2011 di RS Jantung dan Pembuluh Darah Harapan Kita. Pemeriksaan EKG dilakukan satu hari sebelum dan maksimal 5 hari sesudah BMV. STDS dari 4-chamber view ventrikel kiri dianalisis dengan perangkat lunak Echopac GE Vivid 7. Pasien dengan gradien transmitral pasca BMV >10mmHg dan insufisiensi mitral yang signifikan pasca BMV tidak diikuti pada penelitian. Uji *t* berpasangan digunakan untuk membandingkan variabel sebelum dan sesudah BMV. Terdapat 45 subyek SM dengan rerata usia 39 tahun ( $\pm 10,7$ ). Data sebelum BMV: mean MVA 0,68cm<sup>2</sup> (SD 0,57), mean MVG 14,02mmHg (SD 5,06), rerata EF 58,26% (SD 8,82) dan rerata GLS -11,81 (SD 3,50). Data sesudah BMV: mean MVA 1,4cm<sup>2</sup> ( $p < 0,001$ ), mean MVG 5,82 ( $p < 0,000$ ), rerata EF 61,28% ( $p = 0,001$ ). GLS meningkat signifikan menjadi 13,18 ( $p = 0,02$ ). Peningkatan fungsi intrinsik ventrikel kiri setelah BMV menggambarkan kontribusi positif BMV dalam memperbaiki deformitas regional miokard dan fungsi sistolik pasien SM.

**Kata kunci:** fungsi intrinsik miokard; global longitudinal strain; stenosis mitral; *balloon mitral valvotomy*.

## Left Ventricular Myocardial Intrinsic Function in Mitral Stenosis: Evaluation of Pre and Post *Balloon Mitral Valvotomy*

### Abstract

One of the treatment options in mitral stenosis (MS) is *balloon mitral valvotomy* (BMV) which may improve myocardial intrinsic function. This study was aimed to observe myocardial systolic function with intrinsic parameter by using STDS- focusing on global longitudinal strain (GLS) - in MS pre and post BMV. This descriptive analytic study which included MS patients who underwent BMV from 2009-2011, were examined by routine echocardiography examination, one day pre BMV and maximal 5 days post BMV. STDS of 4 Left ventricle chambers were taken. Exclusion criteria were: post BMV gradient more than 10 mmHg and post BMV significant mitral regurgitation. Paired *t*-test analysis was used to compare variables pre and post BMV procedure. There were 45 MS patients with mean age of 39 years old ( $\pm 10.7$ ), pre BMV: mean MVA 0.68 cm<sup>2</sup> (SD 0.57), mean MVG 14.02 mmHg (SD 5.06), mean EF 58.26% (SD 8.82) and mean GLS -11.81 (SD 3.50). Post BMV: mean MVA 1.4 cm<sup>2</sup> ( $p : 0.000$ ), mean MVG 5.82 ( $p < 0.001$ ), mean EF 61.28% ( $p = 0.001$ ) and GLS also significantly improved to 13.18 ( $p = 0.02$ ). Improvement of LVMIF after BMV procedure, may explain beneficial effect of BMV in regional myocardial deformation and systolic function in MS patients.

**Key words:** myocardial intrinsic function; global longitudinal strain; mitral stenosis; *balloon mitral valvotomy*.

## Pendahuluan

Stenosis mitral (SM) adalah kelainan yang cukup sering dijumpai dengan penyebab terbanyak adalah penyakit jantung rematik. Secara umum fungsi sistolik ventrikel kiri pasien SM tidak terganggu, namun fungsi intrinsik miokard ventrikel kiri belum sepenuhnya dimengerti.<sup>1</sup> Insufisiensi miokard dapat terjadi sebagai dampak perubahan fungsi katup kronik atau sebagai konsekuensi kerusakan intrinsik miokard akibat proses rematik.<sup>1-4</sup>

*Speckle tracking derived strain* (STDS) merupakan salah satu indikator deformitas miokard intrinsik yang dapat menjelaskan fungsi intrinsik miokard ventrikel kiri serta fungsi sistolik ventrikel kiri.<sup>2,3</sup> *Balloon mitral valvotomy* (BMV) sebagai salah satu pilihan tata laksana stenosis katup mitral berperan meningkatkan fungsi intrinsik miokard.<sup>1-3</sup>

Studi ini mengobservasi fungsi sistolik miokard dengan parameter intrinsik menggunakan *speckle tracking derived strain*, berfokus pada *global longitudinal strain* (GLS) pada stenosis katup mitral sebelum dan sesudah BMV.

## Metode

Penelitian deskriptif analitik ini melibatkan 45 pasien SM berat yang menjalani BMV dan berhasil dari tahun 2009-2011 di RS Jantung dan Pembuluh Darah Harapan Kita, Jakarta. Kriteria eksklusi meliputi gradien transmitral pasca BMV >10mmHg dan insufisiensi mitral yang signifikan pasca BMV.

Pemeriksaan elektrokardiografi (EKG) dilakukan satu hari sebelum dan maksimal 5 hari sesudah BMV menggunakan mesin echo GE Vivid 7. Pasien dimonitor dengan elektrokardiogram selama pemeriksaan berlangsung. Pemeriksaan dilakukan oleh satu orang sonografer independen dan dilakukan dalam posisi *left lateral decubitus*.

Data dasar EKG diukur dengan metode sesuai rekomendasi *American Society of Echocardiography*, meliputi dimensi atrium kiri, diameter *end diastolic* ventrikel kiri (LVEDD), diameter *end systolic* ventrikel kiri (LVEDS), dan *trans annular plane systolic excursion* (TAPSE). Fraksi ejeksi (EF) dihitung dengan metode *Simpson's biplane* pada pandangan *apical 4 chamber* dan *2 chamber*.

Indikator SM berupa *mitral valve area* (MVA) sebelum dan sesudah BMV diukur dengan metode *pressure half time* (PHT). Indikator lain adalah *mean mitral valve gradient* (MVG). STDS dari *apical 4-chamber view* ventrikel kiri dianalisis secara *offline*

menggunakan perangkat lunak Echopac GE Vivid 7. Batas endokardial ditelusuri secara manual saat akhir sistolik, kemudian perangkat lunak secara otomatis membagi rata ventrikel kiri menjadi enam segmen dan membuat kurva *strain* miokard sesuai siklus jantung. Pada setiap segmen ditentukan *peak systolic strain* dan selanjutnya diolah menjadi nilai GLS.

Analisis statistik dilakukan dengan *Statistical Package for Social Science* (SPSS) versi 20. Variabel kuantitatif digambarkan dalam rerata dan standar deviasi (SD). Uji t berpasangan digunakan untuk membandingkan variabel sebelum dan sesudah BMV.

## Hasil

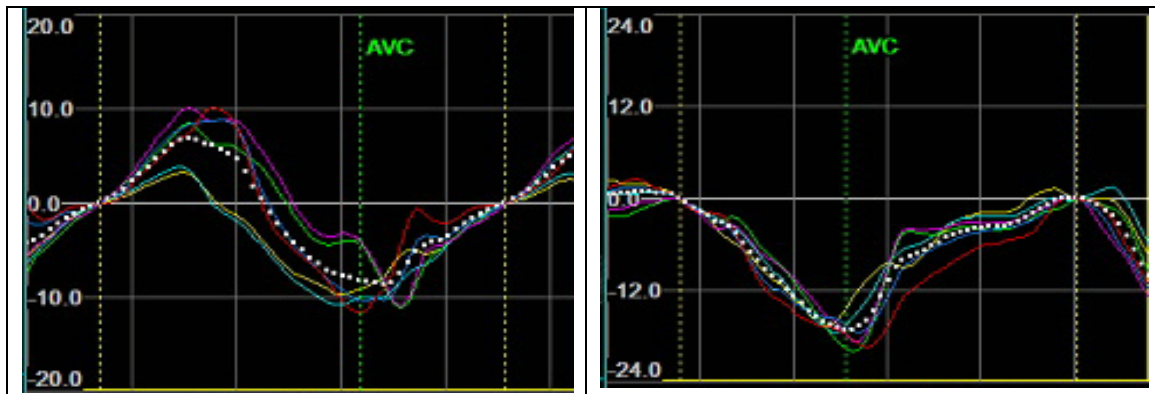
Penelitian ini melibatkan 45 subjek dengan rerata usia 39 tahun (SD 10,74). Rentang usia adalah 20-62 tahun, terdiri atas 28 perempuan dan 27 laki-laki. Pada pemeriksaan EKG yang dilakukan sehari sebelum BMV, didapatkan rerata dimensi atrium kiri 49 mm, LVEDD 43 mm dan LVEDS 30mm. Fungsi ventrikel kiri menunjukkan rerata fraksi ejeksi (EF) 58,3% dan fungsi ventrikel kanan yang diukur dengan parameter TAPSE memiliki rerata 1,6cm (Tabel 1).

**Tabel 1. Karakteristik Subjek dan Data EKG Dasar**

Variabel	Mean	Standar Deviasi
Umur	39,86	10,74
Dimensi LA	49,62	6,28
LVEDD	43,48	5,21
LVEDS	30,17	5,76
EF	58,26	8,82
TAPSE	1,66	0,55

Untuk parameter SM didapatkan rerata MVA 0,68cm<sup>2</sup> (SD 0,57) dan rerata MVG 14,02mmHg (SD 5,06). Pengukuran *speckle tracking* menunjukkan rerata GLS -11,81 (SD 3,50).

Semua pasien menjalani prosedur BMV dan dinyatakan sukses yang diukur dengan parameter klinis serta pemeriksaan EKG maksimal 5 hari setelah tindakan. Semua subjek yang diikutsertakan dalam penelitian tidak mengalami regurgitasi mitral yang signifikan (lebih dari regurgitasi ringan) dan memiliki MVG post BMV kurang dari 10 mmHg. Didapatkan rerata MVA 1,4 cm<sup>2</sup> dan MVG 5,82. Rerata EF pasca BMV meningkat menjadi 61,28%, begitu pula dengan GLS yang meningkat signifikan menjadi 13,18 (Gambar 1).



Gambar 1. Kurva GLS pada 45 Subjek. Garis Putus-putus Menunjukkan Rerata GLS. Kiri: Sebelum BMV, Kanan: Sesudah BMV.

Setelah dilakukan uji test t berpasangan didapatkan parameter mitral stenosis dan

fungsi ventrikel kiri sebelum dan sesudah BMV (Tabel 2).

Tabel 2. Indikator Stenosis Mitral dan Fungsi Ventrikel Kiri

Variabel	Sebelum BMV (Rerata ± SD)	Sesudah BMV (Rerata ± SD)	Mean Difference rerata ± SD (CI 95%)	p
MVA (cm <sup>2</sup> )	0,68 ± 0,16	1,4 ± 0,58	-0,72 ± 0,57 (-0,89 –(-)0,54)	<0,001
MVG (mmHg)	14,63 ± 5,07	5,82 ± 2,06	8,80 ± 4,5 (7,44-10,17)	<0,001
GLS	-11,81 ± 3,50	-13,18 ± 4,45	1,37 ± 3,8 (0,22-2,5)	0,02
EF (%)	58,27 ± 8,82	61,29 ± 9,19	-3,02 ± 5,91 (-4,79–(-)1,25)	0,001

**Pembahasan**

Status fungsi sistolik ventrikel kiri pada pasien SM telah diteliti dalam beberapa dekade.<sup>1,5,6</sup> Gangguan hemodinamik yang dijumpai pada SM adalah obstruksi *inflow* ventrikel kiri yang menyebabkan peningkatan tekanan atrium kiri sehingga mengakibatkan hipertensi pulmoner. Gejala klinis yang ditimbulkan berupa sesak napas, gagal jantung kanan, dan fibrilasi atrium. Gangguan fungsi sistolik ventrikel kiri jarang sekali dijumpai pada pasien SM, karena tidak terdapat peningkatan *afterload* maupun *preload* ventrikel kiri. Pada beberapa laporan kasus terdapat bukti gangguan mekanik ventrikel kiri, walaupun patogenesis abnormalitas tersebut belum sepenuhnya dimengerti.<sup>1,6</sup>

Pengukuran fungsi sistolik global ventrikel kiri secara konvensional ternyata tidak cukup akurat dalam menilai performa mekanik ventrikel pasien SM. Beberapa studi menggunakan *tissue velocity imaging* dan *strain imaging* menunjukkan bahwa gangguan kontraksi ventrikel kiri sudah ada jauh sebelum timbul manifestasi berupa penurunan EF.<sup>4-6</sup> Pemeriksaan *speckle tracking echocardiography* (STE) memungkinkan penilaian fungsi kontraksi

miokard yang lebih komprehensif dibanding *tissue doppler velocity* dan *strain imaging*.<sup>2,3,6</sup>

Ozdemir et al<sup>7</sup> menganalisis parameter *longitudinal 2-dimensional strain* pada 60 pasien SM ringan hingga sedang dan membandingkan dengan 52 pasien kontrol. Hasil studi tersebut didapatkan bahwa rerata GLS dan GLS *rate* menurun signifikan pada semua pasien SM, walaupun dengan EF normal. Hasil yang sama didapat pada studi Bilen et al<sup>8</sup> namun tidak terdapat korelasi antara tingkat keparahan SM dengan *strain* dan *strain rate* ventrikel kiri.

Sengupta et al<sup>6</sup> meneliti pengaruh BMV pada fungsi ventrikel kiri pasien SM menggunakan STE dan didapatkan bahwa terdapat penurunan GLS pada pasien dengan SM berat. Pada penelitian kami, semua subjek penelitian mengalami SM berat (rerata MVA 0,6±0,16, rerata MVG 14,63±5,07) dan memiliki penurunan nilai GLS yang signifikan (-11,81±3,50).

Beberapa studi telah mengamati pengaruh BMV terhadap mekanik miokardium. Roushdy et al<sup>9</sup> menyatakan BMV secara bermakna memperbaiki GLS ventrikel kiri dan kanan segera sesudah BMV

dengan normalisasi pada 3 bulan follow up. Dray et al<sup>10</sup> melaporkan kasus pasien perempuan muda yang menjalani BMV dengan peningkatan *longitudinal strain* yang diuji dengan STE. Sengupta et al<sup>6</sup> kembali melakukan penelitian tentang hal tersebut menggunakan STE serta mendapatkan bahwa obstruksi aliran yang dibebaskan oleh BMV memperbaiki hemodinamik jantung. Hal itu berhubungan dengan peningkatan GLS dan *global circumferential strain* (GCS) secara signifikan dalam 72 jam.

Pada penelitian ini, 45 pasien SM berat dengan BMV berhasil menunjukkan peningkatan fungsi sistolik maupun fungsi intrinsik ventrikel kiri yang signifikan. Penurunan fungsi sistolik ventrikel kiri pada SM salah satunya diduga akibat perluasan proses inflamasi aparatus mitral ke miokard di sekitarnya. Segmen basal ventrikel kiri tertarik oleh aparatus yang tebal dan kaku sehingga proses pengisian ventrikel kiri berkurang. Proses tersebut berlangsung kronik dan menyebabkan *remodeling* ventrikel kiri.<sup>6</sup>

Pada beberapa studi EKG kasus-kasus SM lainnya menunjukkan area kontraktibilitas yang lebih lemah di segmen posterobasal sesuai dengan teori inflamasi aparatus mitral di atas.<sup>11-13</sup> Pada studi lain disimpulkan bahwa efek inflamasi tersebut tidak terbukti merusak miokard. Sengupta et al<sup>14</sup> menyimpulkan bahwa vorteks yang optimal merupakan penentu performa sistolik maupun diastolik ventrikel kiri. Pada pasien SM dijumpai kekuatan vorteks yang kurang optimal dan meningkat setelah derajat stenosis berkurang sehingga kontraktibilitas miokard membaik.

Sesuai dengan studi tersebut, data yang didapat pada penelitian dengan STE oleh Sengupta et al<sup>6</sup> menunjukkan bahwa penurunan kontraktibilitas ventrikel kiri pada pasien SM lebih dipengaruhi oleh proses hemodinamik yaitu kondisi pengisian dibandingkan proses miopati yang terjadi. Pasca BMV terdapat penurunan tekanan di atrium kiri dan mengakibatkan peningkatan volume ventrikel kiri. Data dasar GLS dan GCS pasien SM memang rendah, akan tetapi nilai strain dibagi LVEDV tidak berbeda secara signifikan dengan kelompok kontrol. Nilai LVEDV merupakan determinan independen GLS saat *baseline* sekaligus peningkatan GLS setelah tindakan BMV.<sup>6</sup>

## Kesimpulan

Peningkatan fungsi intrinsik ventrikel kiri setelah BMV yang diukur dengan GLS menggambarkan kontribusi positif BMV dalam memperbaiki deformitas regional miokard dan fungsi sistolik pasien dengan stenosis katup mitral.

## Daftar Pustaka

1. Younan, H. Role of two dimensional strain and strain rate imaging in assessment of left ventricular systolic function in patients with rheumatic mitral stenosis and normal ejection fraction. *The Egypt Heart J.* 2015;67(3):193-8
2. Burns AT, La Gerche A, D'hooge J, Maclsaac AI, Prior DL. Left ventricular strain and strain rate: characterization of the load of the human subjects. *Eur J Echo.* 2010;11:283-9.
3. Dandel M, Lehmkuhl H, Knosalla C, Suramelašvili N, Hetzer R. Strain and strain rate imaging by echocardiography – basic concepts and clinical capability. *Curr Cardio Rev.* 2009;5:133-48.
4. Teske AJ, De Boeck BW, Melman PG, Sieswerda GT, Doevendans PA, Cramer MJ. Echocardiographic quantification of myocardial function using tissue deformation imaging, a guide to image acquisition and analysis using tissue Doppler and speckle tracking. *Cardiovasc Ultrasound.* 2007;5(1):27.
5. Dandel M, Lehmkuhl H, Knosalla C, Hetzer R. Tissue doppler imaging: diagnostic and prognostic value. *J Am Coll Cardiol.* 2007;50:12-4.
6. Sengupta SP, Amaki M, Bansal M, Fulwani M, Washimkar S, Hofstra L, et al. Effects of percutaneous balloon mitral valvuloplasty on left ventricular deformation in patients with isolated severe mitral stenosis: a speckle-tracking strain echocardiographic study. *J Am Soc Echocardiogr.* 2014;27(6):639-47.
7. Ozdemir AO, Kaya CT, Ozcan OU, Ozdol C, Candemir B, Turhan S, et al. Prediction of subclinical left ventricular dysfunction with longitudinal two-dimensional strain and strain rate imaging in patients with mitral stenosis. *Int J Cardiovasc Imaging.* 2010;26(4):397-404.
8. Bilen E, Kurt M, Tanboga IH, Kaya A, Isik T, Ekinci M, et al. Severity of mitral stenosis and left ventricular mechanics: a speckle tracking study. *Cardiology.* 2011;119:108-15.
9. Roushdy AM, Raafat SS, Shams KA, El-Sayed MH. *Eur Heart J.* 2016;17;316-25.
10. Dray N, Balaguru D, Pauliks LB. Abnormal left ventricular longitudinal wall motion in rheumatic mitral stenosis before and after balloon valvuloplasty: a strain rate imaging study. *Pediatr Cardiol.* 2008;29:663-6.
11. Ozdemir AO, Kaya CT, Ozcan OU. Prediction of subclinical left ventricular dysfunction with longitudinal two-dimensional strain and strain rate imaging in patients with mitral stenosis. *Int J Cardiovasc Imaging.* 2010;26;397-404.
12. Simsek Z, Karakelleoglu S, Glindogdu S, Asakal E, Gurlertop Y. Evaluation of left ventricular function with strain /strain rate imaging in patients with rheumatic mitral stenosis. *Anadolu Kardiyol Derg.* 2010;10:328-33.
13. Bektas O, Gunaydin ZY, Karagoz A, Vural A, Kaya A, Atmaca A, et al. Evaluation of the effect of percutaneous mitral balloon valvuloplasty on left ventricular systolic function via strain and strain rate in patients with isolated rheumatic mitral stenosis. *J Hear Valve Dis.* 2015;24(2):204-9.
14. Sengupta PP, Pedrizzetti G, Kilner PJ, Kheradvar A, Ebberts T, Tonti G, et al. Emerging trends in CV flow visualization. *JACC Cardiovasc Imaging.* 2012;5:305-16.