

ARTIKEL PENELITIAN

Efek Pemberian Asam Alfa Lipoat untuk Mencegah Lesi Aterosklerosis Aorta Abdominal pada Tikus Diabetes Mellitus Tipe 2

Ismawati,^{1*} Ligat Pribadi Sembiring²

¹KJF Biokimia, FK Universitas Riau

²KJF Ilmu Penyakit Dalam, FK Universitas Riau

Corresponding author: ismawati75@yahoo.com

Diterima 18 November 2016; Disetujui 21 Agustus 2017

DOI: 10.23886/ejki.5.6589.

Abstrak

Efek asam lipoat terhadap komplikasi diabetes mellitus telah banyak diteliti. Efek protektif asam lipoat (ALA) terhadap aterosklerosis pada diabetes mellitus masih perlu diteliti. Penelitian ini bertujuan untuk mengetahui pencegahan lesi aterosklerosis oleh asam alfa lipoat pada tikus diabetes mellitus (DM) tipe 2. Sebanyak 21 ekor tikus wistar jantan yang dibagi menjadi 3 kelompok; kelompok kontrol, kelompok DM dan kelompok DM +ALA. Induksi DM tipe 2 dilakukan dengan pemberian streptozotocin (50 mg/kg) diikuti oleh nikotinamide (110 mg/kg) dosis tunggal intraperitoneal. Asam lipoat diberikan peroral (60 mg/kg) selama 3 minggu setelah hewan coba terdiagnosis DM. Penelitian yang merupakan penelitian eksperimental dengan desain post test only with control ini dilakukan di Laboratorium Biokimia Fakultas Kedokteran Universitas Riau bulan Juni - Oktober 2016. Hasil penelitian memperlihatkan skor aterosklerosis pada kelompok DM+ALA lebih rendah dibandingkan kelompok DM dan perbedaan ini bermakna secara statistik. Asam lipoat dapat mencegah pembentukan lesi aterosklerosis pada tikus DM tipe 2.

Kata kunci: asam alfa lipoat; aterosklerosis; diabetes.

The Effect of Alpha Lipoic Acid in Preventing Atherosclerosis Lesion on the Abdominal Aorta of Diabetes Mellitus Type 2 Rats

Abstract

Various studies have studied the clinical use of alpha-lipoic acid (ALA) for treating diabetic complications. The protective effect of lipoic acid in atherosclerosis induced by diabetes mellitus type 2 (DM type 2) still needs further study. This study was aimed to investigate the protective effect of ALA in atherosclerosis induced by DM type 2. Twenty one rats were divided into 3 groups: control, DM-treated and DM+ALA-treated group. Type-2 diabetes was induced by intraperitoneal injection of streptozotocin (50 mg/kg) followed by nicotinamide (110 mg/kg). ALA was administered orally at a dose of 60 mg/kg body weight/day throughout the feeding period for three weeks. This study was an experimental study with post-test only with control method which was conducted at Biochemistry laboratory, Faculty of Medicine Universitas Riau from June-October 2016. This study showed that DM+ALA treated group achieved lower atherosclerosis scores than DM-treated group and the difference between the two groups was statistically significant. In conclusion, alpha lipoic acid can prevent atherosclerosis lesions induced by diabetes

Keywords: alpha lipoic acid; atherosclerosis; diabetes.

Pendahuluan

Diabetes melitus (DM) adalah penyakit metabolik kronik yang disebabkan oleh ketidakmampuan sel menggunakan glukosa akibat kurangnya produksi atau tidak adekuatnya insulin.¹ Klasifikasi etiologis DM menurut *American Diabetes Association* dibagi menjadi dua yaitu DM tipe I atau *Insulin Dependent Diabetes Mellitus/IDDM* dan DM tipe II atau *Insulin Non-dependent Diabetes Mellitus*. Diabetes mellitus tipe I disebabkan kerusakan sel β pankreas yang menghasilkan insulin. Sedangkan DM tipe 2 terjadi akibat resistensi pada reseptor insulin.²

Menurut survei yang dilakukan WHO (*World Health Organization*), Indonesia menempati urutan keempat dengan jumlah penderita DM terbesar di dunia setelah India, Cina dan Amerika Serikat. Prevalensinya 8,6% dari total penduduk, diperkirakan pada 1995 terdapat 4,5 juta penderita DM dan pada tahun 2008, angka ini meningkat sampai 8,4 juta. Diperkirakan pada tahun 2025 akan menjadi 12,4 juta orang atau urutan kelima terbanyak di dunia.³

Diabetes Melitus merupakan penyakit kronis yang akan berlangsung seumur hidup sehingga berpotensi menimbulkan komplikasi. Keadaan hiperglikemia atau kadar gula di atas normal dapat menimbulkan komplikasi mikrovaskuler dan makrovaskuler. Komplikasi makrovaskuler dari DM adalah penyebab utama kematian seperti penyakit jantung koroner (PJK), pembuluh darah perifer dan stroke.¹ Komplikasi makrovaskuler tersebut terutama merupakan akibat dari suatu aterosklerosis. Proses aterosklerosis terjadi dalam waktu yang lama dan secara bertahap.⁴ Ada beberapa tahapan aterosklerosis menurut klasifikasi histologis yaitu: tipe I, II, III, IV, V dan VI.⁵ Berdasarkan gejala klinis aterosklerosis dapat dibagi atas tahap inisiasi, tahap progresi dan tahap komplikasi berupa angina stabil dan angina tidak stabil.⁶

Aterosklerosis merupakan proses inflamasi yang terutama mengenai arteri-arteri berukuran sedang, yaitu arteri karotis, arteri koronaria, cabang besar aorta torakalis dan aorta abdominal, dan pembuluh darah besar ekstremitas bawah.⁷ Penelitian Rohani *et al*⁸ pada pasien penyakit arteri koroner memperoleh kesimpulan bahwa terdapat hubungan antara penebalan intima-media pada arteri karotis dan aorta torakalis dengan stenosis arteri koronaria. Lokasi pembuluh darah yang merupakan predileksi terjadinya aterosklerosis pada tikus putih adalah aorta.^{9,10}

Beberapa penelitian memperlihatkan bahwa stres oksidatif berperan dalam terjadinya aterosklerosis. Stres oksidatif terjadi akibat

ketidakseimbangan radikal bebas dengan antioksidan. Radikal bebas adalah atom atau molekul yang elektron terluarnya tidak mempunyai pasangan, sangat reaktif dan mampu bereaksi dengan molekul disekitarnya.¹¹ Aterosklerosis diawali oleh masuknya Low Density Lipoprotein (LDL) ke bagian dalam dinding arteri, selanjutnya LDL ini mengalami oksidasi menjadi LDL teroksidasi (oxLDL). Lipoprotein yang teroksidasi ini akan difagositosis oleh makrofag yang juga akan menghasilkan radikal bebas sehingga semakin meningkatkan stress oksidatif.¹²

Meskipun berbagai penelitian telah dilakukan untuk menganalisis efek penggunaan antioksidan terhadap aterosklerosis tetapi masih terdapat perbedaan efek antioksidan terhadap aterosklerosis tersebut. Adanya perbedaan ini kemungkinan karena perbedaan jenis antioksidan, dosis, lamanya pemberian dan tahap aterosklerosis yang terjadi.¹³

Salah satu antioksidan yang menarik untuk diteliti efeknya terhadap aterosklerosis adalah asam α lipoat (ALA). Asam lipoat merupakan antioksidan yang poten yang berfungsi sebagai kofaktor pada kompleks multienzim, seperti piruvat dehidrogenase dan ketogutarat dehidrogenase. Bentuk reduksi asam lipoat, dihidrolipoat merupakan antioksidan yang lebih poten. Asam lipoat bersifat amfipilik dan terdistribusi pada membran sel dan sitosol dan dapat menembus sawar darah otak. Aktifitas antioksidan ALA dalam bentuk redoks mampu mengembalikan aktivitas oksidan (vitamin C, E dan glutathion) dengan meregenerasi antioksidan tersebut.¹⁴ Penelitian asam lipoat selama ini lebih banyak terhadap sistem saraf, bahkan asam lipoat di Jerman telah digunakan untuk pasien neuropati diabetik selama 30 tahun dan studi metaanalisis menunjukkan pengobatan dengan asam lipoat 600 mg selama 3 minggu dapat mengurangi defisit neuropati secara bermakna.¹⁵

Penelitian efek asam lipoat sebagai terapi pada neuropati diabetik telah banyak dilakukan. Sampai saat ini masih terbatas penelitian mengenai efek protektif ALA terhadap terjadinya aterosklerosis pada hewan coba. Pemberian asam lipoat (78 mg/kgBB/hari) selama 2 minggu pada mencit hiperkolesterolemia menunjukkan kemampuan asam lipoat mencegah aterosklerosis.¹⁶ Penelitian pada mencit dan tikus yang diinduksi diabetes tipe 1 didapatkan bahwa ALA dapat mencegah terjadinya aterosklerosis.¹⁵ Penelitian pada tikus diabetes mellitus tipe 2 yang diberikan asam lipoat dosis 100 mg/kg/hari selama 8 minggu mengurangi perubahan morfologi vaskuler.¹⁷

Penelitian menunjukkan pemberian ALA dengan dosis rendah (31-62 mg/kgBB/hari pada tikus wistar selama 2 tahun tidak memberikan efek samping. Sedangkan pemberian asam lipoat 121 mg/kgbb/hari selama 4 minggu mengakibatkan gangguan fungsi hepar.¹⁸ Oleh karena itu efek asam lipoat terhadap aterosklerosis pada diabetes mellitus tipe 2 dengan dosis asam lipoat yang lebih rendah dan tahap awal aterosklerosis perlu diteliti. Pemberian streptozotocin + nicotinamide pada hewan coba dapat menimbulkan DM tipe 2. Hal ini yang mendorong dilakukannya penelitian eksperimental pemberian ALA pada tikus DM tipe 2 kemudian dianalisis lesi aterosklerosis pada aorta abdominalnya. Penelitian ini penting untuk dasar pengembangan ALA sebagai pencegahan aterosklerosis pada pasien DM tipe 2.

Metode

Penelitian ini telah mendapatkan persetujuan etik dari Unit Etika Penelitian Kedokteran dan Kesehatan Fakultas Kedokteran Universitas Riau dengan surat keterangan lolos kaji etik nomor 211/UN.19.5.1.1.8/UEPK/2016. Penelitian yang merupakan penelitian eksperimental dengan *desain post test only with control* ini dilakukan di Laboratorium Biokimia Fakultas Kedokteran Universitas Riau bulan Juni - Oktober 2016. Sebagai subyek penelitian digunakan 21 ekor tikus wistar jantan berumur \pm 2-3 bulan, berat badan 200-250 g. Seluruh hewan coba dibagi secara acak menjadi 3 kelompok, masing masing kelompok terdiri dari 7 ekor. Kelompok tersebut adalah kelompok I yaitu kelompok tikus yang diberi diet standar dan air layak minum, kelompok II yaitu kelompok tikus yang diberi streptozotocin + nikotimide dan kelompok III yaitu kelompok tikus yang diberi streptozotocin + nikotimide dan ALA disamping diet standar.

Induksi diabetes mellitus tipe 2 dilakukan dengan streptozotocin (STZ) intraperitoneal (50 mg/kg), diikuti oleh pemberian intraperitoneal nicotinamide (110 mg/kg) 15 menit kemudian. Induksi dilakukan pada tikus yang sebelumnya sudah dipuasakan selama 12 jam. Tikus dikategorikan DM tipe 2 jika pada hari ke-3 induksi memiliki kadar glukosa darah > 250 mg/dL.¹⁹ Pemberian ALA dilakukan pada tikus DM dengan sonde lambung dengan dosis 60 mg/kgBB /hari setiap hari selama 3 minggu.¹⁶

Setelah 3 minggu pemberian ALA dilakukan pengambilan aorta abdominal. Sebelumnya tikus dibius dengan jalan memasukkannya ke dalam bejana yang telah jenuh dengan uap eter. Aorta yang telah dipotong difiksasi selama \pm 24 jam dalam bufer

formalin. Selanjutnya dilakukan pembuatan slide mikroskopik dengan pewarnaan Hematoksin Eosin (HE). Analisis dilakukan dibawah mikroskop cahaya. Penilaian dilakukan dengan pembesaran 400x dan pada 9 lapangan pandang. Setiap parameter dinilai dengan skoring. Setiap lapangan pandang dinilai dengan skoring sebagai berikut²⁰ : 0: utuh; 1: terdapat makrofag, sel busa; 2: proliferasi otot polos, infiltrasi lipid medial dan fibrosis/kalsifikasi; 3: defek permukaan (fisura/ulserasi/ hematoma/ trombus. Skor tiap slide mikroskopik dijumlahkan dan dihitung rata-ratanya. Penilaian dilakukan oleh ahli patologi anatomi. Data skor gambaran histopatologis aorta disajikan sebagai rata-rata \pm SD. Uji statistik yang digunakan adalah uji Mann Whitney.

Hasil

Telah dilakukan induksi DM pada 14 ekor tikus dengan pemberian streptozotocin dan nikotinamid pada kelompok II dan III. Hasil pemeriksaan glukosa darah pada hari ke-3 induksi DM dapat dilihat pada tabel 1.

Tabel 1. Kadar Glukosa Darah Sewaktu pada Hari Ke-3 Induksi (mg/dL)

Ulangan	Kelompok		
	I	II	III
1	188	473	557
2	150	474	479
3	123	434	449
4	202	438	435
5	188	477	373
6	192	509	437
7	194	533	372
Rata-rata	176,71	476,86	443,14

Kadar glukosa darah rata-rata pada kelompok II dan III lebih tinggi dari kelompok I. Semua tikus yang diinduksi DM memiliki kadar glukosa > 250 mg/dL sehingga dapat digunakan sebagai sampel dalam penelitian. Semua tikus pada kelompok I memiliki kadar glukosa darah < 250 mg/dL sehingga dapat digunakan sebagai kontrol.

Hasil pemeriksaan slide mikroskopik pada berbagai kelompok dapat dilihat pada tabel 2. Skor aterosklerosis paling tinggi pada kelompok DM (kelompok II) diikuti oleh kelompok DM+ALA (kelompok III) dan terakhir kelompok kontrol (kelompok I). Untuk mengetahui kebermaknaan perbedaan antar kelompok diuji dengan Kruskal-Wallis dilanjutkan dengan uji Mann Whitney.

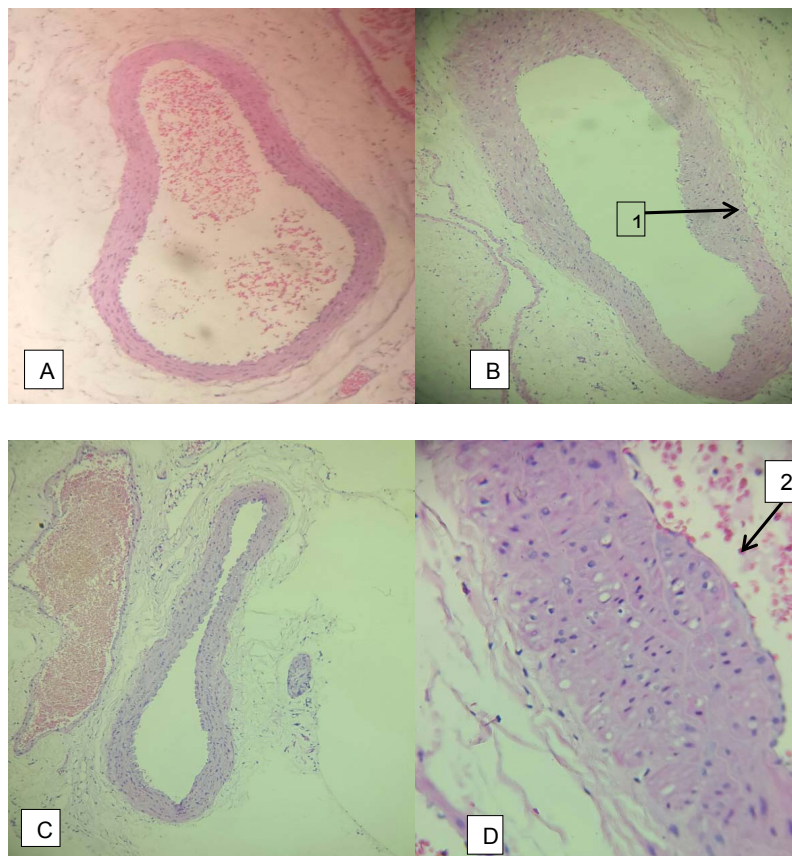
Tabel 2. Skor Rata-rata Gambaran Histopatologis Aorta Abdominal

Ulangan	Kelompok		
	I (Kontrol)	II(DM)	III(DM+ALA)
1	0	2	0
2	0	2	2
4	0	1,56	0
5	0	2	0,89
6	0	2	0
7	0	2	0
8	0	2	2
Rata-rata±SD	0	1,94±0,17 ^{a,b}	0,69±0,94

^a = $p < 0,05$ dibandingkan kelompok I : ^b = $p < 0,05$ dibandingkan kelompok III

Berdasarkan Tabel 2 terdapat perbedaan yang bermakna skor aterosklerosis antara kelompok

DM dengan kelompok kontrol. Perbedaan yang bermakna juga didapatkan antara kelompok DM+ALA dengan kelompok DM.



Gambar 1. Pemeriksaan Mikroskopik Aorta Abdominal (A,B,C pewarnaan HE 100x, D: 400x). A). Kelompok kontrol. B,D). Kelompok DM C). Kelompok DM+ALA

Gambar 1A memperlihatkan gambaran mikroskopik aorta abdominal pada kelompok I yaitu kelompok tikus yang diberi diet standar dan air layak minum. Pada gambar terlihat tampilan pembuluh darah yang utuh, tidak ditemukan adanya penebalan tunika intima atau sel busa. Pada

kelompok DM terlihat penebalan tunika intima dan proliferasi otot polos (1), sel busa (2). Gambar 1C merupakan gambaran mikroskopik aorta abdominal pada salah satu kelompok III (DM+ALA) yang memperlihatkan gambaran mikroskopik aorta abdominal seperti kelompok kontrol.

Pembahasan

Pemberian STZ (50 mg/kgBB) diikuti oleh 110 mg/kgBB nikotinamid intraperitoneal pada penelitian ini berhasil mendapatkan tikus DM. Streptozotocin digunakan untuk induksi diabetes mellitus pada hewan coba karena efek sitotoksiknya pada sel β pankreas. Pemberian nikotinamid 15 menit setelah pemberian STZ dapat mengurangi kerusakan yang timbul pada sel β pankreas. Pemberian STZ-nikotinamid akan menginduksi DM tipe 2 pada hewan coba.¹⁹

Hiperglikemia yang terus menerus menimbulkan komplikasi makrovaskuler. Komplikasi makrovaskuler dari DM adalah penyebab utama kematian seperti penyakit jantung koroner (PJK), pembuluh darah perifer dan stroke.¹ Komplikasi makrovaskuler tersebut terutama merupakan akibat dari suatu aterosklerosis. Pada penelitian ini aterosklerosis pada hewan coba dinilai setelah 3 minggu. Sebagian besar hewan coba (75%) pada kelompok DM tersebut memiliki skor 2 yaitu lesi berupa penebalan intima dan proliferasi otot polos. Jika dikaitkan dengan tahap aterosklerosis maka hewan coba ini berada pada tahap progresi.²⁰ Tahap progresi aterosklerosis ditandai oleh terbentuknya lapisan sel busa dan proliferasi sel otot polos.²¹

Pada tahap inisiasi aterosklerosis terjadi disfungsi endotel dan aktivasi endotel akibat peningkatan stres oksidatif dan inflamasi. Disfungsi endotel berkaitan dengan gangguan vasorelaksasi akibat berkurangnya ketersediaan NO^{\bullet} . Aktivasi endotel berkaitan dengan peningkatan ekspresi molekul adhesi dan NF κ B. Pada kondisi normal, NO^{\bullet} diproduksi oleh sel endotel yang dikatalisis oleh eNOS. Untuk dapat berfungsi, eNOS berada dalam bentuk dimer, memerlukan substrat L-arginin dan kofaktor tetrahidro L-biopterin (BH4) dan mengalami fosforilasi.²¹

Diabetes mellitus akan meningkatkan produksi senyawa oksigen reaktif SOR pada dinding vaskuler. Superoksida akan bereaksi dengan NO^{\bullet} membentuk peroksinitrit (ONOO^-). Kofaktor BH4 sangat sensitif terhadap oksidasi oleh peroksinitrit sehingga menjadi rusak. Hal ini selanjutnya akan mengakibatkan eNOS mengalami *uncoupling* dan mengalami disfungsi sehingga produknya bukan NO^{\bullet} , tetapi superoksida.²² Penurunan NO^{\bullet} mengakibatkan pengaktifan NF κ B.^{23,24} NF κ B merupakan faktor transkripsi gen yang mengkode faktor pertumbuhan, molekul adhesi dan sitokin. Adanya ekspresi molekul adhesi seperti P-selectin dan *vascular cell adhesion molecule-1*

(VCAM-1) akan memperantarai perlekatan monosit dan limfosit sirkulasi. Monosit selanjutnya melakukan migrasi dan diapedesis. Adanya interaksi sel monosit dengan sel endotel mengakibatkan peningkatan produksi Metaloproteinase Matriks Monosit (MMP 9) untuk menembus sel endotel. Monosit selanjutnya berdiferensiasi menjadi makrofag sebagai respon terhadap *Macrophage Colony-Stimulating Factor* (M-CSF) dan stimulus lainnya. Selanjutnya terjadi ekspresi berbagai reseptor, seperti *scavenger receptor* dan Toll-like receptors (TLRs). *Scavenger receptor* memperantarai pengambilan partikel oxLDL oleh makrofag yang mengakibatkan terbentuknya sel busa.²¹

Penelitian ini menunjukkan bahwa pemberian asam lipoat dengan dosis 60 mg/kgBB/hari menurunkan kejadian aterosklerosis pada tikus DM dan penurunan ini bermakna secara statistik. Pencegahan aterosklerosis terhadap tikus DM ini terlihat dari keadaan pembuluh darahnya yang masih utuh seperti pembuluh darah normal. Pemberian streptozotocin + nicotinamide akan menimbulkan hiperglikemia yang meningkatkan produksi radikal bebas.¹⁹ Pemberian ALA akan menekan radikal bebas yang terbentuk akibat hiperglikemia sehingga lesi vaskuler pembentukannya ditekan. Dosis ALA dan lama pemberian ALA pada penelitian ini lebih kecil dibandingkan penelitian lain. Budin et al¹⁷ menggunakan ALA 100 mg/kgBB/hari selama 8 minggu untuk mencegah lesi aorta torakalis pada tikus DM.

Kemampuan antioksidan ALA dan metabolitnya asam dihidrolipoat (DHLA) sangat poten. Asam lipoat mempunyai kemampuan untuk mendaur ulang antioksidan lain seperti vitamin C, vitamin E dan glutathione.²⁵ Asam lipoat dapat meredam radikal hidroksil, oksigen singlet, hidrogen peroksida, asam hipoklorida, peroksinitrit dan nitrit oksida. DHLA dapat meredam peroksil dan radikal superoksida.¹⁴ Tidak hanya sebagai antioksidan, asam lipoat juga memperbaiki pengambilan glukosa oleh sel, meningkatkan aktivitas eNOS, meningkatkan *nuclear erythroid 2-related factor* (Nrf2) yang merupakan faktor transkripsi yang mengatur respon antioksidan. Asam lipoat menurunkan ekspresi MMP-9 dan VCAM-1 dengan cara menekan NF κ B.²⁶

Kesimpulan

Asam lipoat dapat mencegah pembentukan aterosklerosis pada aorta abdominal tikus diabetes mellitus tipe 2.

Daftar Pustaka

- Manrique CM, Rosenzweig JL and Guillermo E. Diabetes, dyslipidemia, and heart protection. *J Clin Endocrinol Metab.* 2009; 94 :10.
- American Diabetes Association. Diagnosis and classification of diabetes mellitus. *Diabetes Care.* 2014;37: 581-90.
- Abdullah ZA. Analisa faktor risiko diabetes melitus tipe 2 di Puskesmas Tanrutedong, Sidenreng Rappang. *Medika.* 2009;4: 228-9.
- Mizuno Y, Jacob RF, Mason RP. Inflammation and the development of atherosclerosis. Effects of lipid-lowering therapy. *J Atheroscler Thromb.* 2011; 5: 351-8.
- Stary HC, Chandler AB, Dinsmore RE, Fuster V, Glagov S, Insull W *et al.* A definition of advanced types of atherosclerotic lesions and a histological classification of atherosclerosis. *Circulation.* 1995; 92: 1355-74.
- Wu JT, Wu LL. Association of soluble markers with various stages and major events of atherosclerosis. *Ann Clin Lab Sci.* 2005; 3: 240-50.
- Pyle AL, Young PP. Atheromas feel the pressure. Biomechanical stress and atherosclerosis. *Am J Pathol.* 2010; 177: 4-9.
- Rohani M, Jogestrang T, Ekberg M, Linden VD, Kallner G, Jussila R *et al.* Interrelation between the extent of atherosclerosis in the thoracic aorta, carotid intima-media thickness and the extent of coronary artery disease. *Atherosclerosis.* 2005; 179: 311-6.
- Dhanya, Hema. Small animal models of atherosclerosis. *Calicut Medical Journal.* 2008; 6: 1-11.
- Davis HR, Lowe RS, Neff DR. Effects of ezetimibe on atherosclerosis in preclinical models. *Atherosclerosis.* 2011;215: 266–78.
- Halliwel B, Gutteridge JMC. Free radicals in biology and medicine. New York: Oxford university press; 2007.
- Murray RK, Bender DA, Botham KM, Kennely PJ, Rodwell VW, Weil PA. Harper's illustrated biochemistry. 29th edition. USA: McGraw-Hill Companies; 2012.
- Salvayre R, Salvayre AN, Camare C. Oxidative theory of atherosclerosis and antioxidant. *Biochimie.* 2015; 30: 1-16.
- Islam MT. Antioxidant activities of dithiol alpha-lipoic acid. *Bangladesh Journal of Medical Science.* 2009;8: 1-6.
- Yi X, Maeda N. Lipoic acid prevents the increase in atherosclerosis induced by diabetes in apolipoprotein e-deficient mice fed high-fat/low-cholesterol diet. *Diabetes.* 2006; 55: 2238-44.
- Ismawati, Winarto, Sari RP. Pencegahan lesi aterosklerosis oleh asam alfa lipoat pada aorta mencit jantan (*Mus Musculus*) yang diberi diet tinggi kolesterol. *Jurnal Ilmu Kedokteran.* 2011; 4: 19-25.
- Budin SB, Othman F, Louis SR, Bakar MA, Radzi M, Osman K *et al.* Effect of alpha lipoic acid on oxidative stress and vascular wall of diabetic rats. *Rom J Morphol Embryol.* 2009; 50: 23–30.
- Gorca A, Kolega HH, Piechota A, Kleniewska P, Ciejka E, Skibska B. Lipoic acid – biological activity and therapeutic potential. *Pharmacol Rep.* 2011; 63: 849-58.
- Annadurai T, Muralidharan AR, Joseph T, Hsu MJ, Thomas PA, Geraldine P. Antihyperglycemic and antioxidant effects of a flavanone, naringenin, in streptozotocin-nicotinamide-induced experimental diabetic rats. *J Physiol Biochem.* 2012; 68: 307-18.
- Ismawati, Oenzil F, Yanwirasti, Yerizel E. Changes in expression of proteasome in rats at different stages of atherosclerosis. *Anat Cell Biol.* 2016; 49: 99-106.
- Herrmann J, Lerman LO, Lerman A. On to the road to degradation: atherosclerosis and the proteasome. *Cardiovascular Research.* 2010; 85: 291-302.
- Forstermann U, Munzel T. Endothelial nitric oxide synthase in vascular disease from marvel to menace. *Circulation.* 2006; 113: 1708-14.
- Mearini G, Schlossarek S, Willis MS, Carrier L. The ubiquitin-proteasome system in cardiac dysfunction. *Biochim Biophys Acta.* 2008; 1782: 749-63.
- Stangl K, Stangl V. The ubiquitin-proteasome pathway and endothelial (dys)function. *Cardiovascular Research.* 2010;85: 281-90.
- Widowati W. Peran antioksidan sebagai agen hipokolesterolemia, pencegah oksidasi lipid dan aterosklerosis. *Maj.Kedokt.Damianus.* 2007; 3: 227- 35.
- Shay KP, Moreau RF, Smith EJ, Smith AR, Hagen TM. Alpha lipoic acid as a dietary supplement: molecular mechanisms and therapeutic potential. *Biochim Biophys Acta.* 2009; 4: 1149-60.