

Histologi lambung benih ikan kakap putih (*Lates calcarifer* bloch) yang terpapar merkuri nitrat [Hg (NO₃)₂] dengan konsentrasi berbeda

Stomach histology of asean sea bass (*Lates calcarifer* bloch) that expose in different concentration of merkuri nitrat [Hg (NO₃)₂]

Riri Ezraneti^{a, *} dan Windarti^b

^a Program Studi Budidaya Perairan, Fakultas Pertanian, Universitas Malikussaleh

^b Program Studi Manajemen Sumberdaya Perairan, Fakultas Perikanan dan Ilmu Kelautan, Universitas Riau

Abstrak

Banyaknya industri yang berkembang saat ini menyebabkan meningkatnya kadar logam berat seperti merkuri dalam perairan. Penelitian ini bertujuan untuk mengetahui kerusakan struktur jaringan lambung ikan kakap putih (*L. calcarifer*) yang dipaparkan pada [Hg (NO₃)₂] dengan konsentrasi yang berbeda. Dalam penelitian ini, ikan dipaparkan dengan konsentrasi 3,16 x 10⁻² ppm, 9,99 x 10⁻² ppm, 3,16 x 10⁻¹ ppm dan 9,97 x 10⁻¹ ppm. Total ikan yang digunakan untuk histologi adalah 15 ekor. Hasil penelitian menunjukkan bahwa semakin tinggi konsentrasi [Hg (NO₃)₂] maka kerusakan pada jaringan lambung ikan juga akan meningkat dan mempercepat waktu kematian ikan. Kerusakan yang terjadi yaitu Hipertropi pada sel mukosa lambung, hancurnya villi, terdapatnya ruang antar lapisan otot dan villi serta menipisnya lapisan villi pada konsentrasi [Hg (NO₃)₂] yang lebih tinggi.

Kata kunci: Struktur histologi; Organ target; Logam berat; Lambung benih

Abstract

Many industries today lead to increased levels of heavy metals such as mercury in water. This research aims to determine the effect of different concentrations of [Hg (NO₃)₂] to Asean Sea Bass (*L. calcarifer*): Gill Histology. In this study, this fishes were treated with 3,16 x 10⁻² ppm, 9,99 x 10⁻² ppm, 3,16 x 10⁻¹ ppm, and 9,97 x 10⁻¹ ppm. Total fishes used for histological study was 15 fishes. Results of this research showed that increasing the concentrations of the [Hg(NO₃)₂] will also increase the damage on the stomach structure and fasten the mortality time of the fish. Damage that occurs is hypertrophy and hyperplasia on epithelial cells, fusion of secondary lamellae and haemorrhage on gill that were exposed to high concentration of [Hg(NO₃)₂].

Keywords: Histological structure; Target organ; Heavy metal; Fingerling stomach

1. Pendahuluan

Logam berat dan mineral lainnya selalu ada dalam perairan walaupun dalam jumlah yang sedikit sekali. Namun, perkembangan ilmu dan teknologi mengakibatkan konsentrasi logam berat ini bertambah. Dengan banyaknya industri seperti industri alat-alat listrik, tambang emas, industri pertanian dan sebagainya yang berlokasi di daerah sekitar pesisir pantai dan hulu sungai, limbah dari industri yang masuk ke perairan menyebabkan konsentrasi logam berat di perairan meningkat (Budiono, 2003). Apabila kadar logam berat di dalam perairan meningkat dan melebihi nilai ambang batas, maka akan dapat menyebabkan perubahan lingkungan perairan yang ada di sekitarnya.

Salah satu logam berat yang akan meningkat adalah logam merkuri. Logam merkuri dalam perairan akan diubah oleh

* Korespondensi: Prodi Budidaya Perairan, Fakultas Pertanian, Universitas Malikussaleh. Kampus utama Reuleut, Kabupaten Aceh Utara, Aceh, Indonesia.
Tel: +62-645-41373 Fax: +62-645-59089.
e-mail: ririezra@yahoo.com

mikroorganisme menjadi komponen metil merkuri ($\text{CH}_3\text{-Hg}$) yang memiliki sifat racun bagi organisme yang hidup dalam perairan. FAO dalam Budiono (2003) mengemukakan bahwa logam merkuri yang dapat diakumulasi adalah merkuri dalam bentuk metil merkuri.

Salah satu organisme perairan yang mungkin akan mengakumulasi logam merkuri adalah ikan. Merkuri bisa menyebabkan berbagai kerusakan pada organ ikan. Kerusakan tersebut antara lain terjadi pada saluran pernafasan, saluran pencernaan, dan melalui penetrasi kulit (Darmono, 2001). Ikan pun terkadang mengalami pendarahan, kehilangan keseimbangan dan berujung pada kematian (Anonymous dalam Sriwijaya Post, 2004).

Kakap putih (*Lates calcarifer*) merupakan salah satu ikan yang hidup di perairan pantai dan muara sungai. Sehingga tidak tertutup kemungkinan ikan ini akan terkontaminasi dan mengakumulasi logam berat khususnya logam merkuri yang ada di perairan pantai dan muara sungai tersebut. Se jauh mana logam merkuri ini dapat merusak struktur jaringan ikan kakap putih khususnya struktur jaringan insang dan lambungnya memerlukan suatu kajian. Kakap putih juga mempunyai nilai ekonomis yang cukup tinggi dan banyak disukai oleh masyarakat sebagai ikan konsumsi. Apabila ikan yang telah terkontaminasi oleh logam berat seperti merkuri dimakan oleh manusia, maka tidak tertutup kemungkinan manusia tersebut akan mengakumulasi merkuri dalam tubuhnya bahkan bisa menyebabkan kematian.

Oleh karena itu perlu kiranya dilakukan penelitian tentang pengaruh merkuri nitrat ($\text{Hg}(\text{NO}_3)_2$) terhadap ikan kakap putih khususnya struktur jaringan insang dan lambung ikan ini untuk mendeteksi adanya perubahan yang terjadi pada jaringan ikan sehingga dapat diketahui ketahanannya terhadap pencemaran terutama akibat merkuri nitrat. Tujuan dari penelitian ini adalah untuk mengetahui kerusakan struktur jaringan lambung ikan kakap putih (*L. calcarifer*) yang dipaparkan pada $[\text{Hg}(\text{NO}_3)_2]$ dengan konsentrasi yang berbeda.

2. Bahan dan Metode

Penelitian berlangsung selama 30 hari yang dilaksanakan di laboratorium Parasit dan Penyakit Ikan, sedangkan pengukuran dan pengamatan preparat histologi dilakukan di laboratorium Biologi Perikanan Fakultas Perikanan dan Ilmu Kelautan Universitas Riau. Ikan sampel adalah benih ikan kakap putih (*Lates calcarifer*) yang berumur lebih kurang 40 hari dengan ukuran 3-5 cm yang diambil dari Loka Budidaya Laut Batam. Sedangkan bahan pengawet yang digunakan yaitu formalin 4 %. Bahan untuk pembuatan preparat histologi yang dipakai terdiri dari alkohol 35 %, 70 %, 80 %, 90 %, 96 %, dan alkohol absolut, paraffin, xylol, entellan neu, glycerin-albumin, serta pewarna haemotoxylin dan eosin.

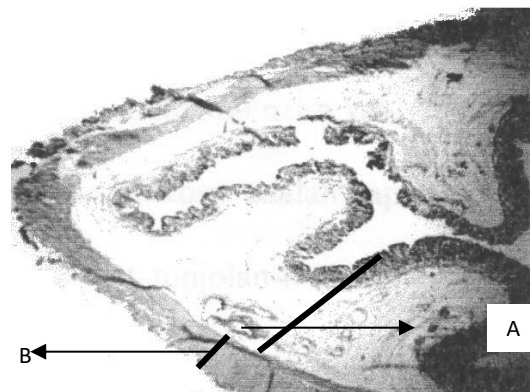
Metode penelitian yang digunakan dalam penelitian ini adalah metode experimental. Untuk melihat seberapa besar pengaruh toksisitas merkuri nitrat $[\text{Hg}(\text{NO}_3)_2]$ terhadap jaringan lambung ikan kakap putih digunakan metode penanaman paraffin (Paraffin Embedded Method) yang dimodifikasi dengan prosedur yang telah ditetapkan oleh Gunarso (1989).

Uji yang digunakan pada ikan sebelum dihistologi adalah uji biologis (*Bioassay*) (Saleha, 2005). Uji ini dilakukan dengan menggunakan metode statis sistem air tergenang yang diaerasi menggunakan beberapa tempat uji (Wardoyo dalam Hamidy (2004). Perlakuan 1 (P1) = $3,16 \times 10^{-2}$ ppm, Perlakuan 2 (P2) = $9,99 \times 10^{-2}$ ppm, Perlakuan 3 (P3) = $3,16 \times 10^{-1}$ ppm dan Perlakuan 4

(P4) = $9,97 \times 10^{-1}$ ppm. Ikan yang dibuat preparat histologinya berjumlah 15 ekor ikan. Dari setiap perlakuan diambil 3 ekor ikan dengan cara mengambil 1 ekor ikan pada setiap ulangnya.

Ikan yang dibedah pada bagian perut dan diambil lambungnya. Kemudian diawetkan menggunakan formalin 4 %. Kemudian dimasukkan kedalam alkohol bertingkat dan Xylol. Kemudian sampel ditanam dalam paraffin dan dipotong dengan ketebalan 7 μ . Kemudian jaringan lambung diwarnai dengan haemotoxylin dan eosin.

Pengamatan terhadap struktur jaringan lambung adalah tebal lapisan otot, tebal lapisan villi dan kerusakan lain yang disebabkan oleh merkuri nitrat pada organ tersebut. Berikut ini dapat dilihat lebih jelas bagian-bagian dari lambung benih kakap putih tersebut (Gambar 1).



A: tebal lapisan villi; B: tebal lapisan otot

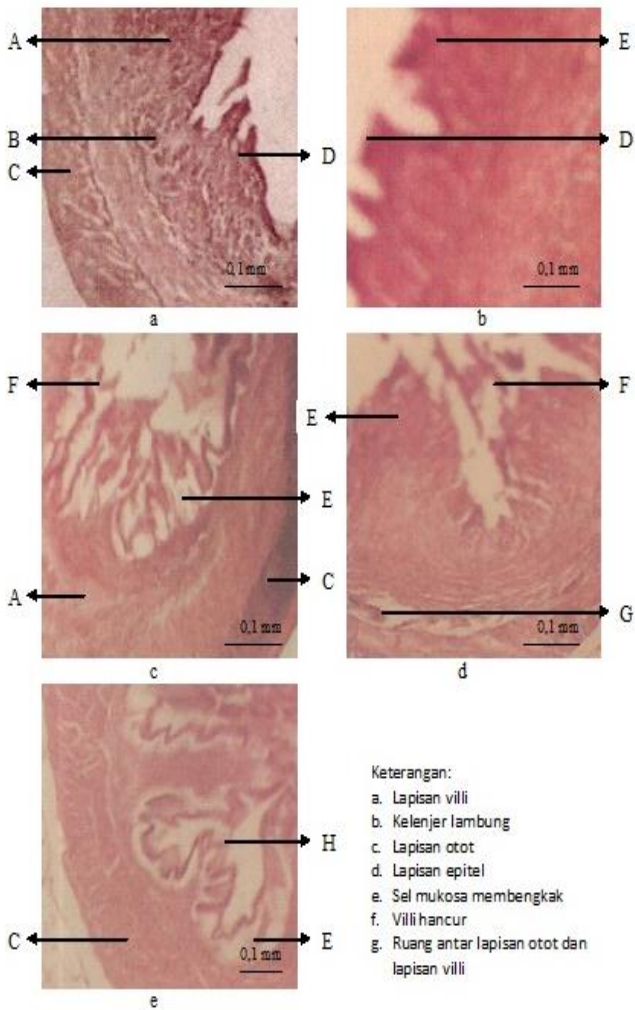
Gambar 1. Struktur histologi lambung ikan normal (Sasmita, 2003).

Perubahan struktur jaringan lambung ikan pada setiap konsentrasi disajikan dalam bentuk grafik dan foto, diamati dan dibandingkan serta dibahas secara deskriptif.

3. Hasil dan pembahasan

Lambung merupakan salah satu bagian dari saluran pencernaan pada ikan. Pada lambung terjadi proses pencernaan secara mekanik dan kimiawi (Fujaya, 2004). Proses pencernaan ini terjadi dengan adanya gerakan-gerakan atau kontraksi otot pada lambung. Sedangkan secara kimiawi yaitu proses pencernaan dilambung dibantu oleh cairan digestif.

Seluruh permukaan lambung ditutupi oleh sel mukosa yang berfungsi sebagai pelindung dinding lambung dari kerja asam klorida. Dibagian luar sel epitelium terdapat lapisan lendir sebagai hasil sekresi sel mukosa tersebut. Sel-sel penghasil cairan digestif terletak di bagian bawah dari lapisan epitelium. Anderson dan De silva (1995) menyatakan bahwa enzim-enzim yang dihasilkan lambung antara lain lipase, amilase, esterases dan chitinase. Enzim adalah suatu katalisator biologis dalam reaksi-reaksi kimia yang sangat dibutuhkan dalam kehidupan (Fujaya, 2004). Selanjutnya dikatakan bahwa bahan dasar dari enzim adalah protein. Perubahan struktur jaringan lambung ikan kakap putih dapat dilihat pada Gambar 2 berikut.

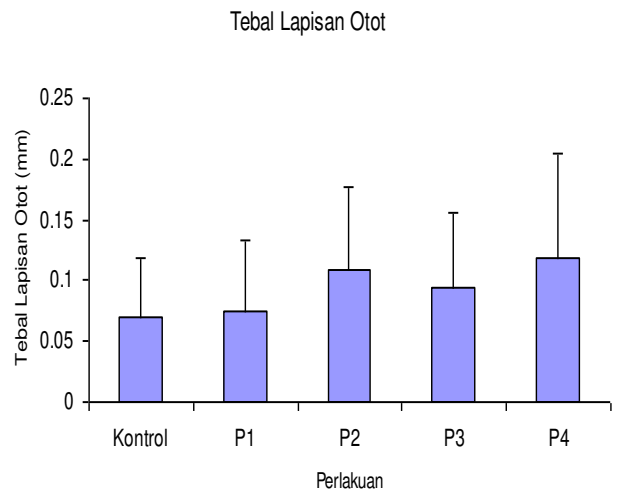


Gambar 2. Perubahan Struktur Jaringan Lambung Ikan Kakap putih (*L. calcarifer*) yang dipaparkan pada merkuri nitrat.
 a. Ikan kontrol,
 b. Ikan perlakuan 1 ($3,16 \times 10^{-2}$ ppm),
 c. Ikan perlakuan 2 ($9,99 \times 10^{-2}$ ppm),
 d. Ikan perlakuan 3 ($3,16 \times 10^{-1}$ ppm),
 e. Ikan perlakuan 4 ($9,97 \times 10^{-1}$ ppm).

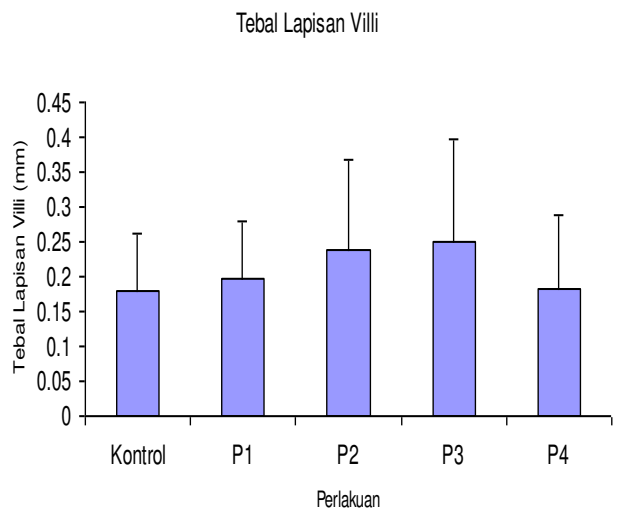
Lambung pada ikan kakap putih kontrol masih terlihat normal. Lapisan epitel masih menutupi seluruh permukaan lambung. Secara keseluruhan lambung ikan kontrol tidak terjadi perubahan baik itu pembengkakan maupun pengkerutan. Pada preparat lambung ikan yang diukur adalah tebal lapisan otot dan tebal lapisan villi ikan. Dari hasil pengukuran didapatkan hasil pada Gambar 3 dan Gambar 4.

Pada lambung ikan yang dipaparkan pada merkuri nitrat mengalami kerusakan. Hal ini dapat dilihat dari hasil pengukuran yang menunjukkan bahwa lapisan otot dan lapisan villi mengalami pembengkakan. Hal ini terjadi karena ikan meminum air yang mengandung merkuri dengan konsentrasi yang cukup tinggi melebihi toleransi ikan tersebut yaitu $9,99 \times 10^{-2}$ ppm. Merkuri yang terdapat pada air tersebut akan berikatan dengan enzim-enzim yang dihasilkan oleh kelenjar lambung sehingga mengganggu kerja lambung tersebut. Sel mukosa yang ada di seluruh permukaan lambung akan mensekresi lendir yang berlebih dan akan menutupi seluruh permukaan lambung. Kondisi seperti ini berlangsung lama sehingga pada beberapa bagian permukaan lambung terdapat kerusakan pada lapisan epitelnya bahkan ada yang sampai lepas (Gambar 2 c). Kondisi seperti ini membuat ikan kehilangan nafsu makan karena proses pencernaannya terganggu dan pada akhirnya proses

metabolisme tubuh juga terganggu. Saleha (2005) mengatakan bahwa ikan yang dipaparkan pada konsentrasi $9,99 \times 10^{-2}$ ppm mengalami kehilangan selera makan pada waktu uji toksisitas. Dilihat dari kondisinya lambung ikan juga memicu kematian ikan pada perlakuan II dengan konsentrasi $9,99 \times 10^{-2}$ ppm ini.



Gambar 3. Grafik perbandingan rata-rata tebal lapisan otot lambung benih ikan kakap putih (*L. calcarifer*), + SD (n = 60).



Gambar 4. Grafik perbandingan rata-rata tebal lapisan villi lambung benih ikan kakap putih (*L. calcarifer*), + SD (n = 60)

Berbeda dengan ikan pada perlakuan II, ikan pada perlakuan III dengan konsentrasi $3,16 \times 10^{-1}$ ppm merkuri nitrat mengalami kematian yang lebih cepat dari perlakuan II yaitu pada jam ke 72 waktu pemaparan. Hal ini terjadi karena konsentrasi yang digunakan jauh lebih tinggi dibandingkan ikan pada perlakuan I dan perlakuan II.

Pada lambung ikan terjadi kerusakan yang sangat parah yaitu lapisan otot dan lapisan villi menebal karena pembengkakan. Lapisan villi lebih tebal dibandingkan lapisan otot. Hal ini terjadi karena sel mukosa pada lapisan villi mensekresi lendir dalam jumlah yang sangat banyak sehingga terjadi pembengkakan yang besar. Karena konsentrasi merkuri yang masuk ke lambung tinggi sehingga menyebabkan lapisan epitel yang menutupi lambung terlepas, sel-sel pembentuk lambung dan kelenjar lambung yang mensekresi enzim-enzim tersebar di dalam lambung. Lapisan otot dan lapisan villi terpisah merupakan kerusakan tahap berikutnya karena konsentrasi yang

tinggi dan waktu pemaparan yang lama (Gambar 2 d). Dengan keadaan lambung ikan tersebut sangat tidak memungkinkan untuk terjadinya proses pencernaan dengan baik dan dapat mengganggu proses metabolisme dalam tubuh ikan tersebut. Oleh karena itu ikan mengalami kehilangan nafsu makan pada saat pemaparan dengan merkuri nitrat tersebut. Hal ini sesuai dengan pendapat Saleha (2005) yang menyatakan bahwa pada saat uji toksisitas ikan kakap putih pada konsentrasi $3,16 \times 10^{-1}$ ppm merkuri nitrat ikan mengalami kehilangan nafsu makan.

Pada lambung ikan perlakuan IV terjadi penebalan pada lapisan otot, namun lapisan villi menipis (Gambar 2 e). Hal ini terjadi karena konsentrasi merkuri nitrat terlalu tinggi, sehingga pada saat ikan meminum air yang mengandung merkuri tersebut ikan tidak dapat beradaptasi. Akibatnya terjadi pengkerutan pada lapisan villi yang menyebabkan lapisan villi lambung menipis. Lapisan epitel pada lambung yang bersentuhan langsung dengan air yang mengandung merkuri tersebut menjadi terangkat. Kondisi ini juga dapat mengganggu proses pengeluaran enzim-enzim pencernaan pada lambung yang akhirnya mengganggu proses pencernaan.

Dilihat dari kerusakannya, lambung ikan pada perlakuan IV dengan konsentrasi $9,97 \times 10^{-1}$ ppm ini tidak separah kondisi lambung pada perlakuan III dengan konsentrasi $3,16 \times 10^{-1}$ ppm. Namun ikan ini mengalami kematian pada jam ke 12 waktu pemaparan, hal ini terjadi karena konsentrasi yang digunakan sangat tinggi dan merupakan konsentrasi tertinggi dari uji toksisitas yang dilakukan (Saleha, 2005). Jadi walaupun lambung belum begitu rusak, namun organ target lain sudah mengalami kerusakan yang sangat parah. Hal ini didukung oleh pendapat Khalil (2005) yang menyatakan bahwa kulit yang dipaparkan pada konsentrasi $9,97 \times 10^{-1}$ ppm sudah mengalami kerusakan yang sangat parah terbukti dengan lepasnya lapisan epidermis dan jauhnya penipisan lapisan dermis kulit ikan. Selanjutnya dikatakan oleh Saleha (2005) bahwa warna kulit ikan berubah menjadi hitam pekat seperti terbakar pada ikan teleostei dan elasmobranch dapat ditemukan linea lateralis dimana disana terdapat neuromast yang terletak antara pori-pori kulit yang sensitif terhadap perubahan lingkungan. Selanjutnya dikatakan bahwa neuromast akan mengirimkan impuls-impuls ke otak bahkan ketika tidak terganggu, neuromast tersebut tetap mengirim impuls tersebut. Karena kulit pada perlakuan IV dengan konsentrasi $9,97 \times 10^{-1}$ ppm ini telah mengalami kerusakan yang parah, maka impuls yang dikirimkan ke otak juga mengalami gangguan. Akibatnya saraf-saraf pada otak pun juga terganggu. Lu (1995) menyatakan bahwa efek toksik berkaitan dengan susunan saraf yang sangat peka terhadap toksikan dan mudah diserang. Kondisi ini akan membuat terjadinya perubahan tingkah laku pada ikan, terbukti pada saat pemaparan, pergerakan ikan terganggu dengan mengalami disorientasi, posisi sering oleng dan ikan sering naik turun ke permukaan air (Saleha, 2005).

Bibliografi

- Affandi dan U. M. Tang, 2002. Fisiologi Hewan Air. Unri Press. Pekanbaru. 217 Halaman
- Anderson, T. A and De Silva, 1995. Fish Nutritions in Aquaculture. Chapman and Hall. Boundary Row. London. 319 Pp.
- Anonimous, 2004. Dampak Merkuri Mematikan. www.google.com. [Sriwijaya Post].

<http://www.Indomedia.com/sriipo/2004/08/02/0208uta4.htm>. [8 Agustus 2004].

- Budiono, A., 2003. Pengaruh Pencemaran Merkuri terhadap Biota air. Makalah Pengantar Falsafah Sains. IPB. Bogor. 11 hal. www.google.com. http://rudycr.tripod.com/sem1_023/a_budiono.pdf. [28 Juli 2004].
- Darmono, 1995. Logam Dalam Sistem Biologi Makhluk Hidup. UI Press. 140 hal.
- Darmono, 2001. Lingkungan Hidup dan Pencemaran. UI Press. Jakarta. 179 hal.
- Fujaya, Y., 2004. Fisiologi Ikan (Dasar Pengembangan Teknik Perikanan). Rineka Cipta. Jakarta. 179 Halaman.
- Gunarso, W., 1989. Mikroteknik. Departemen Pendidikan dan Kebudayaan. Direktorat Jenderal Pendidikan Tinggi Pusat. Institut Pertanian Bogor. Bogor. 101 hal.
- Khalil, M., 2005. Struktur Jaringan Kulit dan Hati Benih Ikan Kakap Putih (*Lates calcarifer* Bloch) yang dipaparkan pada Merkuri Nitrat [$Hg(NO_3)_2$] Dengan konsentrasi Berbeda. Skripsi pada Fakultas Perikanan dan Ilmu Kelautan. Universitas Riau. 100 hal (Tidak diterbitkan)
- Lu, F. C., 1995. Toksikologi Dasar. Azas, Organ Sasaran dan Penilaian Resiko Terjemahan Edi Nugroho, Universitas Indonesia Press. Jakarta. 428 Hal.
- Moyle. P and Cech. J., 1982. Fishes An Introduction to Ichthyology. Prentice-Hall, Inc. Englewood. New Jersey. 593 Hal.
- Sasmita, K., 2003. Studi Komparatif Saluran Pencernaan Ikan Nila (*Oreochromis niloticus* Peter) dengan Ikan Kapiék (*Barbodes schanefeldi* Blkr) dari Danau Lubuk Siam Kecamatan Siak Hulu Kabupaten Kampar. Skripsi pada Fakultas Perikanan dan Ilmu Kelautan. Pekanbaru. 38 hal (Tidak diterbitkan).
- Saleha, 2005. Toksisitas Mercury Nitrat $Hg(NO_3)_2$ Terhadap Benih Ikan Kakap Putih (*L. calcarifer*, Bloch). Skripsi. Fakultas Perikanan dan Ilmu Kelautan. Universitas Riau. Pekanbaru. 57 Hal (Tidak diterbitkan).
- Takashima, F and T. Hibiya, 1995. An Atlas of Fish Histology. 2nd Edition Kondansha Ltd. Jepang. 195 p.