

Perawatan Apeksifikasi dengan Pasta Kalsium Hidroksida: Evaluasi Selama 12 Bulan (Laporan Kasus)

Apexification Treatment with Calcium Hydroxide Paste: 12 Months Evaluation (Case Report)

Likky Tiara Alphianti¹

¹Departemen Kedokteran Gigi Anak Program Studi Pendidikan Dokter Gigi Fakultas Kedokteran dan Ilmu Kesehatan Universitas Muhammadiyah Yogyakarta

Korespondensi : drg.likky@gmail.com

Abstrak

Gigi permanen muda dapat mengalami kematian pulpa sehingga pertumbuhan akar terhenti, apeks masih terbuka, dan saluran akar lebih lebar di bagian apeks dibanding dengan daerah serviks. Perawatan apeksifikasi bertujuan untuk merangsang proses pembentukan apeks gigi dengan membentuk suatu jaringan keras pada apeks gigi tersebut. Penulisan artikel ini bertujuan melaporkan kasus perawatan pada pasien anak usia 12 tahun yang mengalami nekrose pada gigi 22 dengan apeks yang masih terbuka. Perawatan yang dilakukan adalah apeksifikasi menggunakan bahan pasta kalsium hidroksid.

Hasil radiografi periapikal 2 bulan pasca apeksifikasi, tampak ujung akar sudah mulai terkalsifikasi yang ditandai dengan adanya bercak radiopak namun masih terdapat area radiolusen pada ujung akar. Lima bulan pasca apeksifikasi, pada radiograf tampak ujung akar sudah menutup (terkalsifikasi) yang ditandai dengan adanya gambaran radiopak pada ujung akar dengan bentuk *blunderbuss*. Perawatan saluran akar dan penempatan dilakukan kemudian. Evaluasi dengan radiograf 12 bulan pasca apeksifikasi menunjukkan kondisi ujung akar yang baik (radiopak) dan tidak ada area radiolusen pada periapikal yang merupakan tanda patologis.

Perawatan apeksifikasi menggunakan pasta kalsium hidroksid pada kasus ini menunjukkan keberhasilan dalam penutupan ujung akar setelah 5 bulan. Evaluasi 12 bulan kemudian menunjukkan kondisi ujung akar yang baik tanpa ada tanda-tanda patologis.

Kata Kunci: apeksifikasi, pasta kalsium hidroksid, CaOH

Abstract

Young permanent teeth could have pulp necrosis so that root growth will stop, meanwhile the tooth apex is still open, and the root canal is wider at the apex than the cervical region. The goal of Apexification treatment is to stimulate the process of forming the apex of the tooth by formation of hard tissues at the tooth apex. The purpose of this article was to report an apexification treatment case in a 12 years old child who had necrosis on tooth 22 with open apex. Apexification treatment was performed using calcium hydroxide paste.

Based on the radiography examination on two months after the treatment, the tooth apex begin to calcified, radiopaque patches were appear at the tooth apex but there was radiolucent area that still remain. Five months after apexification, from the radiograph seemed that the tooth apex has been close (calcified) entirely, which was characterized by radiopaque on the tooth apex with blunderbuss shaped. Root canal treatment (pulpectomy) and tooth filling was done afterwards. Radiograph evaluation 12 months after the treatment showed good condition of tooth apex (radiopaque), there is no radiolusent area on periapical which was a pathological signs.

On this case, the apexification treatment using calcium hydroxide paste demonstrated succeed in closing the tooth apex after 5 months. Evaluation on 12 months after the treatment showed good condition of tooth apex with no pathological signs.

Key words: apexification, calcium hydroxide paste, CaOH

Pendahuluan

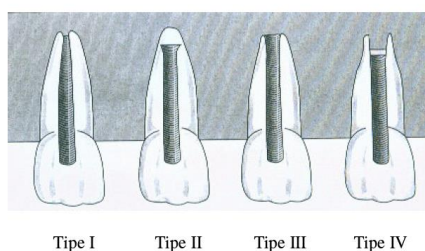
Gigi tetap muda dapat mengalami kematian pulpa yang disebabkan oleh karies (gangren), kelainan pulpa maupun periapikal atau akibat adanya trauma pada gigi, sehingga pertumbuhan akar terhenti. Apeks menjadi terbuka dan saluran akar lebih lebar di bagian apeks dibanding dengan daerah serviks dan dikenal dengan bentuk saluran akar *blunderbuss*¹. Perawatan saluran akar belum bisa dilakukan apabila ujung akar gigi dalam kondisi terbuka, maka dari itu dilakukan perawatan penutupan ujung akar gigi yang disebut apeksifikasi².

Apeksifikasi adalah suatu perawatan endodontik yang bertujuan untuk merangsang perkembangan lebih lanjut atau meneruskan proses pembentukan apeks gigi yang belum tumbuh sempurna tetapi sudah mengalami kematian pulpa dengan membentuk suatu jaringan keras pada apeks gigi tersebut^{2,3}. Apeksifikasi bertujuan untuk merangsang perkembangan lebih lanjut atau meneruskan proses pembentukan apeks gigi yang belum tumbuh sempurna tetapi sudah mengalami kematian pulpa dengan membentuk suatu jaringan keras pada apeks gigi tersebut^{2,3}. Perawatan apeksifikasi diindikasikan pada gigi non vital dimana foramen apikalnya masih terbuka atau belum terbentuk sempurna. Perawatan apeksifikasi ini tidak dilakukan jika ada kelainan periapikal⁴.

Frank (1966) menjelaskan terdapat 4 tipe dasar penutupan apeks setelah dilakukan apeksifikasi. Tipe I, saluran akar dan apeks terbentuk sesuai dengan konfigurasi normal akar. Tipe II apabila apeks menutup tetapi saluran akar tetap berbentuk *blunderbuss*. Tipe III, tidak terlihat perubahan secara radiografis tetapi suatu barrier osteoid yang tipis terbentuk menjadi stop pada apeks atau dekat dengan apeks. Tipe IV, terjadi pembentukan barrier di dalam saluran akar, sebelum apeks^{1,4}.

Bentuk penutupan saluran akar tergantung pada jenis jaringan periapikal yang ada di sekitar apeks. Bila masih terdapat sisa jaringan pulpa yang vital, jaringan yang terbentuk adalah jaringan dentin. Pertumbuhan akar masih dapat berlanjut dalam keadaan selubung epitel akar Hertwig masih utuh atau hanya sebagian utuh, sebaliknya jaringan keras yang terbentuk hanya berupa jembatan yang melintang menutup daerah saluran akar di tempat dimana jaringan pulpa dan selubung akar mengalami nekrosis^{1,4,5}.

Indikasi perawatan apeksifikasi dilakukan pada gigi dengan kondisi non vital dengan foramen apikal terbuka atau belum terbentuk sempurna. Perawatan apeksifikasi ini tidak dapat dilakukan (kontra indikasi) pada gigi permanen muda non vital dengan kelainan periapikal³.

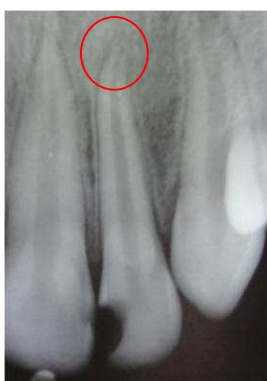

Gambar 1. Berbagai bentuk penutupan apeks setelah perawatan apeksifikasi (diambil dari: Weine FS. *Endodontic Therapy*. 6th Ed: St.Louis. CV Mosby Co, 2004: 519-29).

Laporan Kasus

Seorang anak perempuan usia 2 tahun datang ke klinik gigi pada tanggal 15 Mei 2010 dengan keluhan gigi depan kiri atasnya berlubang dan saat ini terasa sakit. Berdasarkan riwayat perjalanan penyakit, gigi tersebut pernah ditambal 6 bulan yang lalu, dan mulai 1 minggu yang lalu terasa sakit jika digunakan untuk menggigit disertai gusi pada daerah tersebut bengkak. Pasien tidak ditengarai menderita penyakit sistemik.

Pemeriksaan obyektif menunjukkan, pada elemen 22 terdapat karies kedalaman pulpa, tes vitalitas gigi 22 menunjukkan sondasi (-), CE (-), perkusi (+), dan palpasi (+). Terdapat pembengkakan gingiva di bagian labial gigi 22 dengan diameter 5 mm. Hasil pemeriksaan radiografi periapikal menunjukkan terdapat area radiolusen pada mahkota gigi 22 mencapai pulpa, pada ujung apeks terdapat area radiolusen, yang menunjukkan bahwa ujung akar gigi belum menutup sempurna.



Gambar 2. Hasil radiografi periapikal yang diambil 15 Mei 2010, tampak ujung akar gigi 22 yang belum menutup sempurna.

Diagnosa yang dapat ditarik berdasarkan hasil pemeriksaan subyektif dan obyektif pada gigi 22 adalah karies

kedalaman pulpa (profunda) dengan necrose pulpa disertai dengan abses periapikal. Rencana perawatan yang akan diberikan antara lain trepanasi kavitas, apeksifikasi, perawatan saluran akar, opdent, kontrol.

Penatalaksanaan Kasus

Pada kunjungan pertama tanggal 15 Mei 2010, dilakukan trepanasi menggunakan bur bulat sampai mencapai kedalaman pulpa. Spulling dilakukan kemudian menggunakan campuran iod gliserin dan saline steril. Medikasi menggunakan obat Percosin 250 mg (S3dd) dan Cataflam 25 mg (S2dd) diberikan kepada pasien. Pasien diinstruksikan untuk kembali 3-7 hari kemudian

Pasien datang kembali 1 bulan setelah kunjungan awal yaitu pada tanggal 30 Juni 2010. Pada kunjungan kedua ini pasien sudah tidak mengeluhkan sakit pada gigi dan gusinya. Pemeriksaan obyektif menunjukkan sondasi (-), perkusi (-), palpasi (-), CE (-). Penatalaksanaan selanjutnya adalah perawatan apeksifikasi, diawali dengan pembukaan kamar pulpa menggunakan bur bulat, dan pengangkatan jaringan pulpa sampai dengan menemukan orifice. Pengambilan jaringan pulpa/syaraf pada saluran akar dilakukan menggunakan *barbed broach*. Pengukuran panjang kerja dilakukan kemudian, didapatkan hasil 20,5 mm. Preparasi saluran akar dilakukan dengan metode *crown down*. Preparasi awal menggunakan K-file no. 15 sampai masuk ke kedalaman saluran akar sepanjang 2/3 dari panjang kerja (\pm 13,5 mm) lalu irigasi dengan NaOCl, dilanjutkan preparasi dengan file *pro-tapper* S₁ dengan kedalaman yang sama, kemudian dilakukan irigasi (NaOCl). Selanjutnya adalah preparasi dengan file S₁ sampai mencapai kedalaman panjang kerja

(20,5 mm), setelah panjang kerja tercapai dilanjutkan dengan file S₂ sampai kedalaman panjang kerja, kemudian irigasi dengan NaOCl. Tahap selanjutnya adalah preparasi dengan file F1, lalu irigasi NaOCl dan dilanjutkan file F2 dan diakhiri dengan irigasi NaOCl. Saluran akar dikeringkan menggunakan paper point sampai benar-benar kering. Aplikasi bahan pasta kalsium hidroksid, sambil ditekan-tekan ke dalam saluran akar sampai padat menggunakan lentulo. Tumpat dengan SIK (Fuji II). Pengambilan ronsen foto gigi 22. Pasien diinstruksikan untuk kembali 1 bulan kemudian.

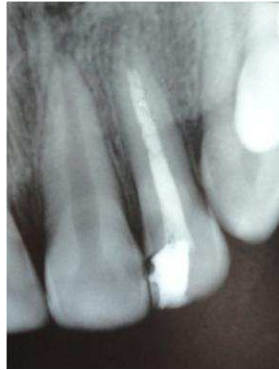Pasien datang kembali 2 bulan pasca perawatan apeksifikasi, tanggal 21 September 2010 (kunjungan ke-3). Pemeriksaan subyektif tidak menunjukkan adanya keluhan dari pasien. Pemeriksaan obyektif menunjukkan sondasi (-), CE (-), perkusi (-), dan palpasi (-). Berdasarkan hasil radiografi periapikal, tampak ujung akar sudah terkalsifikasi, namun masih belum menutup sempurna, ditandai dengan masih terdapat area radiolusen pada ujung akar walaupun sudah lebih sedikit dibandingkan pada kunjungan sebelumnya.

Lima bulan pasca apeksifikasi, tanggal 21 Desember 2010, pasien datang kembali untuk kontrol. Pada kunjungan ke-4 ini pasien tidak menunjukkan adanya keluhan. Pemeriksaan obyektif menunjukkan bahwa sondasi (-), CE (-), perkusi (-), palpasi (-). Hasil pemeriksaan radiografi periapikal menunjukkan ujung akar sudah menutup yang ditandai dengan gambaran radiopak pada ujung akar dengan bentuk *blunderbuss*,

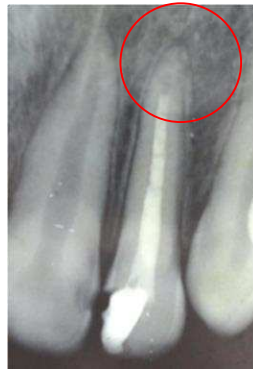sehingga dapat dilanjutkan dengan perawatan saluran akar. Pembongkaran tumpatan dilakukan menggunakan bur bulat. Pengambilan pasta kalsium hidroksid dari saluran akar dan sekaligus dilakukan preparasi ulang dengan tahapan sama seperti pada kunjungan ke-2 sampai saluran akar benar-benar bersih dari sisa-sisa pasta kalsium hidroksid tersebut. Irigasi menggunakan NaOCl dilakukan kemudian. Saluran akar dikeringkan sampai benar-benar kering dengan paper point. Obturasi saluran akar menggunakan bahan guta perca dan sealer. Penutupan kavitas dengan semen *Zinc Phosphate*, kemudian dilakukan pengambilan radiografi periapikal. Pasien diinstruksikan untuk kontrol 1 minggu kemudian.

Pasien datang kembali untuk kontrol pada tanggal 30 Desember 2015 (kunjungan ke-5). Pemeriksaan subyektif tidak menunjukkan adanya keluhan dari pasien. Pemeriksaan obyektif menunjukkan sondasi (-), CE (-), perkusi (-), dan palpasi (-). Pada kunjungan ini dilakukan penempatan menggunakan semen ionomer kaca (Fuji II LC), selanjutnya dilakukan pengambilan radiografi periapikal.

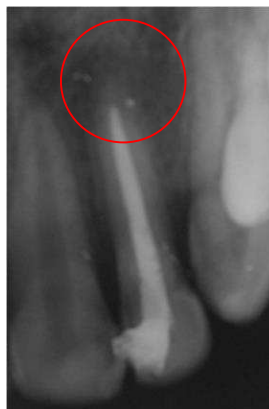Enam bulan setelah kunjungan yang terakhir, tanggal 10 Juni 2011, pasien datang kembali untuk kontrol. Pemeriksaan subyektif tidak menunjukkan adanya keluhan. Pemeriksaan obyektif menunjukkan bahwa sondasi (-), CE (-), perkusi (-), dan palpasi (-). Gambaran radiografis gigi 22 pada bulan ke-12 pasca perawatan apeksifikasi menunjukkan kondisi ujung akar yang baik (radiopak) dan tidak ada area radiolusen pada periapikal yang merupakan tanda patologis.



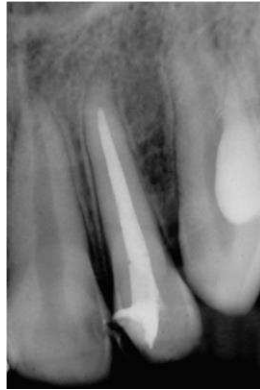Gambar 3. Pada ronsen foto tampak pasta kalsium hidroksid yang mengisi saluran akar pada gigi 22 yang ujung akarnya belum menutup sempurna.



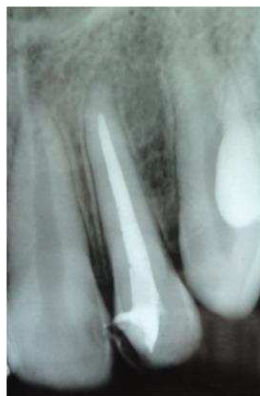Gambar 4. Terdapat area radiopak dengan sedikit area radiolusen pada ujung akar (walaupun sudah lebih sedikit area radiolusen yang tampak dibandingkan pada kunjungan sebelumnya).



Gambar 5. Tampak area radiopak pada ujung akar dan area radiolusen disepanjang saluran akar pasca obturasi



Gambar 6. Radiograf gigi 22 1 minggu pasca pengisian saluran akar/ obturasi. Tampak radiolusen pada saluran akar sampai ke ujung akar. Ujung akar sudah menutup sempurna.



Gambar 7. Radiograf gigi 22 pada 12 bulan pasca pengisian saluran akar/ obturasi. Tampak area radiopak pada saluran akar sampai ke ujung akar, tidak ada area radiolusen pada periapikal yang merupakan tanda patologis.

Pembahasan

Berbagai keadaan dapat membuat gigi menjadi non vital terutama pada gigi permanen muda, seperti: proses karies yang berlanjut menjadi gangren, pulpa gigi yang nekrosis akibat trauma, ataupun kelainan yang terjadi pada pulpa atau jaringan periapikal⁶. Saat pulpa gigi permanen muda menjadi non vital, fungsi selubung epitel akar Hertwig untuk membentuk akar gigi menjadi terhenti, apeks terbuka, saluran akar

lebar, dan panjang akar lebih pendek dibandingkan dengan akar yang normal⁷.

Apeksifikasi adalah suatu cara untuk menciptakan lingkungan di dalam saluran akar dan jaringan periapikal pada pulpa non vital agar terbentuk barrier terkalsifikasi di daerah apeks yang terbuka⁸. Apeksifikasi merupakan perawatan pendahuluan pada perawatan endodontik dengan menggunakan kalsium hidroksid sebagai bahan pengisian saluran akar yang bersifat sementara pada gigi non vital dengan apeks gigi terbuka

yang terbuka atau belum terbentuk sempurna. Setelah dilakukan apeksifikasi diharapkan terjadinya penutupan saluran akar pada bagian apikal, dan dengan diperolehnya keadaan tersebut selanjutnya dapat dicapai pengisian saluran akar yang sempurna dengan bahan pengisian saluran akar yang tetap (guta perca)^{2,3}.

Pembentukan akar gigi dimulai setelah email selesai terbentuk. Sel-sel epitel email luar dan dalam bertemu dan membentuk *cervical loop* yang kemudian akan berploriferasi membentuk selubung epitel akar Hetwig. Bentuk dan ukuran akar gigi ditentukan oleh selubung epitel akar Hetwig. Sel epitel email dalam akan memicu sel mesenkim untuk berploriferasi menjadi preodontoblas dan odontoblas membentuk dentin. Setelah matriks dentin terbentuk, sel mesenkim dalam saku dental akan mendekat dan berkontak dengan dentin. Sel mesenkim ini kemudian berdiferensiasi menjadi sementoblas dan membentuk sementum⁴.

Mekanisme pembentukan jaringan keras oleh kalsium hidroksida belum diketahui secara pasti. Tornstad dkk (2003) memperkirakan sifat basa kuat dari kalsium hidroksida dan pelepasan ion kalsium membuat jaringan yang berkontak menjadi alkalis. Dalam suasana basa, resorpsi atau aktifitas osteoklas akan terhenti dan osteoblas menjadi aktif mendeposisi jaringan terkalsifikasi. Asam yang dihasilkan oleh osteoklas akan dinetralisir oleh kalsium hidroksida dan kemudian terbentuk kompleks kalsium fosfat. Pada perawatan apeksifikasi kalsium hidroksida berkontak dengan jaringan periodontal atau jaringan granulasi. Dalam hal ini, jaringan keras yang terbentuk dapat berbentuk jaringan yang menyerupai sementum, yaitu berupa massa padat yang termineralisasi yang bentuknya tidak

beraturan dan kadang-kadang terdapat jaringan lunak diantaranya⁵.

Faktor-faktor keberhasilan perawatan apeksifikasi yaitu tidak ada rasa sakit spontan demikian pula rasa sakit pada waktu perkusi dan palpasi³. Keberhasilan apeksifikasi dapat diketahui dari hasil pemeriksaan radiografis. Pada bulan keenam dapat dilakukan penilaian melalui gambaran radiografis. Ada lima kemungkinan kondisi apikal yang terjadi, yaitu : pertama, secara radiografis tidak tampak adanya perubahan, tetapi bila instrumen dimasukkan kedalam saluran akar akan terasa adanya tahanan pada apeks; kedua, terlihat adanya massa terkalsifikasi disekitar atau pada apeks; ketiga, apeks tampak tertutup tanpa adanya perubahan pada ruangan saluran akar; keempat, apeks terus terbentuk dengan penyempitan saluran akar; kelima, sama sekali tidak terlihat perubahan secara radiografis, gejala klinis masih tetap ada, dan terjadi pembentukan lesi periapikal atau lesi periapikal menjadi lebih besar¹.

Saluran akar siap untuk diobtulasi bila salah satu dari empat kondisi pertama seperti tersebut di atas sudah tercapai, terlihat pembentukan jaringan keras yang tampak radiopak pada apeks gigi, jaringan lunak di sekitar gigi dalam keadaan normal³. Saluran akar dapat diobtulasi sampai ke apeks yang terbentuk atau sampai ke stop kalsifik. Bila tidak terjadi perbaikan, maka perawatan apeksifikasi harus diulang⁹.

Pada kasus ini, perawatan apeksifikasi menggunakan pasta kalsium hidroksid menunjukkan keberhasilan dalam penutupan ujung akar setelah 5 bulan. Pada radiograf tampak ujung akar sudah menutup (terkalsifikasi) yang ditandai dengan adanya gambaran radiopak pada ujung akar dengan bentuk *blunderbuss*. Evaluasi 12 bulan

kemudian menunjukkan kondisi ujung akar yang baik tanpa ada tanda-tanda patologis.

Kesimpulan

Apeksifikasi adalah suatu perawatan endodontik pada gigi permanen non vital dimana foramen apikalnya masih terbuka atau belum terbentuk sempurna yang bertujuan untuk merangsang pembentukan apeks gigi. Keberhasilan perawatan apeksifikasi ditandai dengan tidak ada rasa sakit saat perkusi, palpasi, dan rasa sakit spontan.

Pada kasus ini perawatan apeksifikasi dilakukan pada gigi 22 menggunakan pasta kalsium hidroksid, penutupan ujung akar tampak pada bulan kelima pasca apeksifikasi, serta dilakukan evaluasi selama 12 bulan dengan hasil kondisi ujung akar dalam kondisi baik dan tidak ada tanda-tanda patologis.

Daftar Pustaka

1. Weine, F.S. *Endodontic Therapy*. 6th Ed: St. Louis. CV Mosby Co, pp: 519-29, 2004
2. Grossman, L.I. *Endodontics practice*, 9th Ed., Lea & Febiger, Philadelphia, p: 119, 1978
3. Roedjito, B., 1989. Pemakaian kalsium hidroksid untuk menanggulangi kelainan periapikal pada perawatan pulpektomi. *Majalah Kedokteran Gigi FKG USAKTI*, 11: 89-98.
4. Webber, R.T., 1984. Apexogenesis versus Apexification In: Taylor GN (Ed). *The dental clinics of North America Symposium on Endodontics*, 28(4): 681-95.
5. Tronstad L. *Clinical Endodontics, A Textbook*. 2nd Rev: Stuttgart: Thieme, pp: 120-23, 2003
6. Camp, J.H., Barrett, E.J. Pulver F. *Pediatric Endodontics: Endodontic treatment for the primary and young, permanent dentition* In: Cohen S Burns RC (Eds). *Pathways of the Pulp*. 8th Ed: St. Louis: CV Mosby Co, pp: 833-39, 2002
7. Townbridge, H., Kim, S., Suda, H. *Structure and functions of the dentin and pulp complex* In: Cohen S, Burns RC (Eds). *Pathways of the pulp*. 8th Ed: St. Louis: CV Mosby Co, pp: 415, 2002
8. PittFord, T.R., Shabahang, S., 2002. Management of incompletely formed roots In: Walton R., Torabinejad M (Eds). *Principles and practice of endodontics*: 388-403.
9. Sidharta, W. 2000. Penggunaan kalsium hidroksida di bidang konservasi gigi. *Jurnal Kedokteran Gigi Universitas Indonesia*, 7: 435-37.