

Histology of Liver and Kidney of *Mystus nemurus* that immersed with *Curcuma xanthorrhiza*, ROXB extract

By

Fauzi Ahmad Lubis¹, Morina Riau waty², Henni Syawal²

ABSTRACT

This research was carried out in November 2013 until January 2014 in the laboratory of Fish Diseases and Parasites, Faculty of Fisheries and Marine Science Riau University Pekanbaru. The purpose of this research was to understand the histological structure of liver and kidney of *Mystus nemurus* that is immersed with *Curcuma xanthorrhiza* ROXB extract. The method used in this study was experimental and the histological structure of the fish will be analyzed descriptively. The treated fish were immersed in 3 different concentrations of *Curcuma xanthorrhiza* ROXB extract, they were (P1 (0.2 g/L), P2 (0.4 g/L), P3 (0.6 g/L). for five minutes/day for 30 days period. The negative control were fishes that were not treated with *Curcuma xanthorrhiza* ROXB extract. The liver showed hemorrhage, fatty degenerative and necrosis. The kidney showed necrosis and hemorrhage. It was concluded that immersion of fish in *Curcuma xanthorrhiza* ROXB extract shown histological alterations in the tissue of *Mystus nemurus*.

Key words: *Mystus nemurus*, *Curcuma xanthorrhiza* ROXB, kidney, liver

¹Student of Fishery and Marine Science Faculty, Riau University, Pekanbaru

²Lecturer of Fishery and Marine Science Faculty, Riau University, Pekanbaru

PENDAHULUAN

Ikan Baung (*Mystus nemurus*) merupakan salah satu jenis ikan air tawar yang mempunyai nilai ekonomis tinggi, yang di budidayakan menyebar diseluruh Indonesia khususnya di daerah Riau karena berdaging tebal dan memiliki rasa yang khas, akan tetapi dalam pengembangannya masih dijumpai beberapa masalah yang sering timbul, bukan saja dari segi teknis tetapi juga dari segi serangan penyakit.

Kegiatan budidaya ikan baung pada saat ini dilakukan dengan cara sistem budidaya intensif. Sistem ini

dilakukan untuk memperoleh hasil produksi yang maksimal dengan luas lahan minimal. Sistem budidaya intensif yang menerapkan padat tebar tinggi menyebabkan ikan lebih rentan terserang penyakit. Ikan catfish sangat rentan terhadap penyakit yang disebabkan oleh bakteri, Infeksi bakteri dapat menyebabkan mortalitas yang cukup tinggi sehingga menyebabkan penurunan produktifitas pada ikan catfish dan dapat menyebabkan kerugian bagi pembudidaya ikan jenis ini (Anonim, 2011).

Permasalahan penyakit dapat diatasi dengan cara melakukan pemberian berbagai macam

antibiotik seperti *ampicillin*, *chloramphenicol* dan *tetracycline*. Pemberian antibiotik secara terus menerus dapat menyebabkan penyakit menjadi resisten (kebal) terhadap obat-obatan tersebut, sehingga menimbulkan residu obat-obatan di dalam tubuh ikan dan lingkungan perairan, akhirnya dapat membahayakan manusia yang mengkonsumsinya (Sugiyanti, 2005). Alternatif lain yang bisa digunakan untuk mengobati serangan bakteri adalah menggunakan bahan-bahan alami, karena bahan alami memiliki beberapa kelebihan yaitu lebih murah dibandingkan antibiotika, mudah didapat, serta mengandung zat aktif yang berkhasiat menyembuhkan penyakit. Salah satu bahan alami yang dapat digunakan adalah temulawak.

Temulawak mengandung enyawa kurkuminoid, minyak atsiri, dan pati. Salah satu komponen dalam minyak atsiri, yaitu xanthorizol. Xanthorizol berkhasiat sebagai agen penginduksi, antibakteri, antiinflamasi, dan antioksidan (Lim *et al.*, 2005). Selain itu, temulawak memiliki aktivitas hepatoprotektif yang berperan dalam mencegah penyakit hati (Devaraj, 2010). Temulawak berfungsi sebagai hepatoprotektor/pelindung hati. Temulawak berkhasiat membantu detoksifikasi di hati, melindungi liver dan sekresi cairan empedu. Efek zat kurkumin dan minyak atsiri secara sinergis dapat merangsang cairan empedu sehingga dapat menyebabkan proses pencernaan

berjalan lebih lancar, disamping itu juga sebagai anti bakteri untuk memperbaiki organ hati yang rusak (Anomin, 2010).

Hati merupakan organ vital yang berfungsi sebagai detoksifikasi, merupakan suatu upaya tubuh untuk membersihkan dari pengaruh racun dan mensekresikan bahan kimia yang digunakan untuk proses pencernaan. Hati berperan penting dalam proses metabolisme dan transformasi (proses perubahan) bahan pencemar maupun penyakit dari suatu lingkungan. Sedangkan ginjal tersusun dari tubula ginjal atau nephron. Ada 2 macam bentuk dari seperti corong dan bergulung-gulung. Renal corpuscle tersusun dari kapsula Bowman dan glomerulus. Pada ikan sakit/ kondisi yang tidak menguntungkan, sel-sel pada kapsula Bowman dan glomerulus ini akan mengalami degenerasi/ kerusakan (Boyd, 1982).

Berdasarkan uraian di atas maka penulis tertarik untuk melakukan penelitian yang berjudul tentang "Histologi Hati dan Ginjal ikan Baung Sebelum dan Setelah diberi Ekstrak Temulawak (*Curcuma xanthorrhiza* ROXB).

METODE PENELITIAN

Metode yang digunakan adalah metode eksperimen dengan dosis perlakuan dan dianalisa secara deskriptif. Perlakuan yang digunakan adalah temulawak dengan konsentrasi yang berbeda, yaitu:

Kn : Kontrol negatif tanpa diberi larutan temulawak

P₁ : Pemberian larutan temulawak dengan konsentrasi 0,2 g/l

P₂ : Pemberian larutan temulawak dengan konsentrasi 0,4 g/l

P₃ : Pemberian larutan temulawak dengan konsentrasi 0,6 g/l

Persiapan Wadah

Akuarium yang digunakan berjumlah 12 buah dengan ukuran 50x40x 40 cm. Sebelum akuarium digunakan terlebih dahulu didesinfektan dengan menggunakan KMnO₄ konsentrasi 20 ppm, kemudian dibilas dengan air bersih dan dikeringkan (Syafriadiman, 1999). Air yang akan digunakan berasal dari sumur bor yang telah diendapkan terlebih dahulu selama 24 jam dan diberi aerasi. Setelah didesinfektan, akuarium diisi air dengan volume 20 liter dan diaerasi.

Adaptasi Ikan Uji

Ikan baung (*Mystus nemurus*) yang akan digunakan dalam penelitian ini diperoleh dari kolam budidaya yang ada di daerah Kubang Kota Pekanbaru dengan ukuran 8-12 cm. Ikan baung diadaptasikan terlebih dahulu di akuarium selama 3 hari untuk menghindari stres. Setelah itu ikan dimasukkan ke dalam akuarium dengan kepadatan 10 ekor dan diberi pakan pelet sebanyak tiga kali sehari pagi, siang dan sore hari. Selanjutnya dilakukan penyiponan dan penggantian air satu kali setiap hari.

Pembuatan Temulawak (*Curcuma xanthorrhiza* ROXB)

Temulawak yang digunakan dalam penelitian ini berasal dari desa Dayun Kabupaten Siak. Proses pembuatan temulawak diawali dengan pencucian temulawak hingga bersih, kemudian diiris tipis-tipis kemudian dipanaskan dalam oven sampai temulawak benar-benar kering dengan suhu 60⁰C (jangan sampai hangus) selama 30 menit. Temulawak yang sudah kering dibuat serbuk dengan cara dihaluskan dengan menggunakan blender. Bubuk temulawak yang sudah halus ditimbang sesuai dengan konsentrasi yang dibutuhkan dalam penelitian, yaitu; 0,2 g, 0,4 g, 0,6 g. Setiap konsentrasi temulawak dimasukkan ke dalam 1 liter air dan direbus hingga mendidih, kemudian air rebusan disaring dengan menggunakan saringan. Kemudian larutan temulawak siap digunakan (Dayanti, 2012).

Perendaman Ikan Uji dengan Larutan Temulawak

Ikan uji direndam dalam larutan ekstrak temulawak didalam 1 liter air dengan konsentrasi yang telah ditetapkan selama 5 menit, pada saat perendaman tetap diberikan aerasi, setelah itu ikan diambil secara perlahan dan dimasukkan kembali ke dalam akuarium, perendaman dilakukan setiap hari selama 30 hari, selanjutnya ikan dibedah dengan

membuka bagian perut, kemudian organ hati dan ginjal dipotong kecil.

Pembuatan Preparat Histologi Hati dan Ginjal Ikan Baung

Pembuatan preparat histologi dengan cara, ikan uji diambil 2 ekor tiap perlakuan setelah peredaman 30 hari lalu dibedah, kemudian diambil bagian organ hati dan ginjal dipotong tipis setebal 0,5 cm. Hati dan ginjal ikan setelah di potong tipis difiksasi dalam larutan formalin 10% selama 24 jam, kemudian di pindahkan ke formali 4%, setelah itu dilakukan dehidrasi yaitu :

Dehidrasi, dimulai dengan memasukkan sampel kedalam botol alkohol seri naik mulai dari 70%, 80%, 90% dan alkohol absolut masing- masing selama 1 jam. Sampel dimasukkan kedalam alkohol-xylol (1:1) selama 1 jam dan dimasukkan kedalam xylol murni 1 dan xylol murni 2 masing-masing 1 jam.

Infiltrasi paraffin, dimana sampel dimasukkan kedalam campuran xylol-paraffin (1:1) selama 1 jam. Kemudian sampel dimasukkan kedalam paraffin murni 1 dan paraffin murni 2 masing-masing selama 1 jam. Seluruh proses infiltrasi dilakukan didalam oven dengan suhu 60⁰C.

Sampel ditanam dalam blok paraffin dan dibiarkan hingga dingin/mengeras. Kemudian dilakukan penempelan pada blok holder/kayu. Sebelum dipotong blok paraffin ditempatkan pada bantalan es

agar cepat membeku dan padat serta tidak pecah saat pemotongan.

Sampel dipotong menggunakan mikrotom setebal 6-7 mikron. Untuk membuat sampel mengembang/tidak mengkerut, pita parafin yang berisi sampel diletakkan dalam water bath dengan suhu 45⁰C dan setelah mengembang baru diambil dan ditempel kedalam objek glass yang sudah diolesi glyserin-albumin. Selanjutnya sampel dikeringkan dalam oven 45⁰C minimal 24 jam. Pewarnaan sampel dengan hematoxylin-eosin. Karena pewarnaan ini merupakan bahan yang larut air, maka sebelum sampel dilarutkan dalam xylol 1 dan xylol 2 masing-masing 2 menit dan selanjutnya dilakukan rehidrasi dalam alkohol seri turun (alkohol absolut, 90%, 80%, 70%, 35% masing-masing 2 menit) dan dicuci dengan air mengalir secukupnya. Kemudian sampel direndam dalam larutan hematoxylin selama 5 menit, kemudian dicuci dengan air mengalir sampai bersih. Sampel direndam dengan eosin selama 2 menit, sesudah itu sampel dicuci dengan air mengalir sampai eosin yang berlebih tercuci bersih. Kemudian sampel dicelupkan dalam alkohol seri naik (alkohol 70%, 80%, 90%, 96% dan alkohol absolut) masing-masing 20 detik dan dimasukkan dalam xylol 1 dan xylol 2 sampai saat penutupan (*mounting*).

Mounting dilakukan dengan cara menutup sampel dengan cover glass yang direkatkan dengan entellan neu. Sampel ditetesi dengan

entellan neu ditutupi cover glass dengan hati-hati agar tidak timbul gelembung, kemudian dikeringkan dengan oven 45⁰C. Sampel yang sudah kering ini diamati dengan mikroskop Olympus CX21 bila jaringan sudah tampak jelas pada pembesaran rendah kemudian dilanjutkan pengamatan dengan pembesaran 400x, kemudian dilakukan pemotretan dengan menggunakan kamera digital.

Gejala Klinis

Ikan yang diberi ekstrak temulawak menunjukkan gejala klinis, yang diberi perlakuan sesuai dengan dosis. Pengamatan gejala klinis dilakukan pada hari pertama perlakuan hingga hari ke 30 . Adapun gejala klinis yang diamati adalah pergerakan ikan , nafsu makan, perubahan warna, dan bagian organ dalam yang diamati adalah warna hati dan ginjal.

HASIL DAN PEMBAHASAN

Gejala Klinis Ikan Baung

Berdasarkan hasil pengamatan diketahui gejala klinis ikan baung yang diberi ekstrak temulawak dengan konsentrasi berbeda menunjukkan bahwa gejala klinis ikan normal ditandai dengan pergerakan ikan lambat dan tubuh ikan terlihat kurus, nafsu makan normal. Sedangkan gejala klinis ikan baung dengan konsentrasi 0,2 mg/ L pergerakan ikan lincah dan nafsu makan ikan normal. Pada konsentrasi 0,6 mg/L pergerakan sangat lincah dan terlihat dari warna tubuh, nafsu

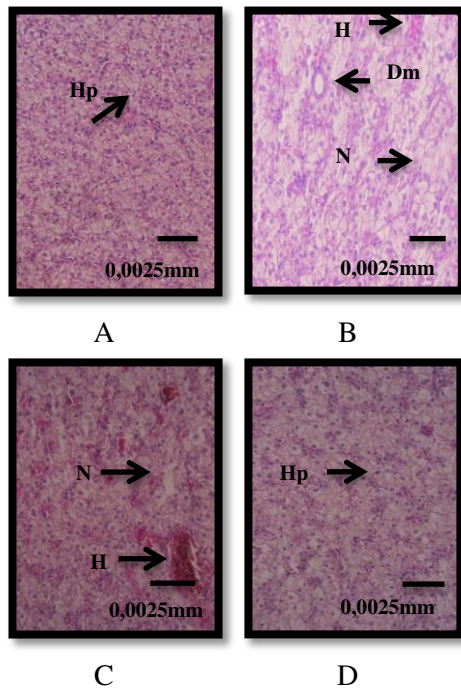
makan meningkat. Ini terlihat berbeda dengan gejala klinis ikan normal. Hal ini diduga karena adanya pengaruh minyak atsiri pada rimpang diketahui berkhasiat sebagai penambah nafsu makan Liang (1985).

Kurkumind mempunyai daya anti hepatoksik, meningkatkan sekresi empedu dan pancreas, menurunkan kadar kolesterol darah dan sel hati serta mampu menurunkan tekanan darah, bersifat anti bakteri serta mampu mencegah timbulnya perlemakan dalam sel hati. Hal ini sesuai dengan Parahita (2007) Kurkuminoid pada rimpang temulawak bersifat antibakteri, hepatoprotektor, antikanker, anti-tumor, dan mengandung antioksidan dan hypokolesteromik yaitu dapat menurunkan kadar kolesterol total dan mempunyai aktivitas peningkatan kadar HDL (High Density Lipoprotein) kolesterol. Selain itu kurkuminoid mempunyai aktivitas antiinflamasi yang sama dengan fenilbutazon dan kortison, yaitu mencegah timbulnya edema pada peradangan akut maupun kronik. Kurkuminoid memiliki kemampuan anti-arthritis dengan prinsip kerja yang mirip dengan salisilat (Sidik *et al.*, 2004).

Struktur Jaringan Hati Ikan Baung (*Mystus nemurus*).

Struktur jaringan hati ikan baung terlihat normal hepatosit jelas dengan inti atau nukleus

berbentuk bulat, posisinya sentralis dan sinusoid tampak jelas. Selain itu terlihat vena sentralis sebagai pusat lobulus tampak berbentuk bulat dan kosong (Gambar 3A). Hal ini sesuai dengan Camargo dan Martines, (2007) yang menunjukkan sel hepatosit terlihat jelas, inti bulat letaknya di tengah dan sinusoid tampak jelas, dan vena sentralis sebagai pusat lobulus terlihat berbentuk bulat. Struktur jaringan hati ikan normal dapat dilihat pada gambar 3A dibawah ini.



A. Jaringan hati ikan normal, (Hp: hepatosit), B. Dosis temulawak 0,2 g/L (Dm: degenerasi melemak), (H: hemoragi), (N: nekrosis), C. Dosis temulawak 0,4 g/L (N: nekrosis), (H: hemoragi)
D. Dosis temulawak 0,6 g/L (N: nekrosis), (Hp: hepatosit).

Histopatologi hati ikan yang normal menunjukkan hepatosit (sel

parenkim hati) terletak diantara sinusoid yang berisi darah dan saluran empedu. Sinusoid adalah pembuluh darah kapiler yang merupakan percabangan dari vena porta dan arteri hepatica, sinusoid terlihat jelas dengan aliran sejumlah eritrosit. Sel hati berbentuk polihedral dengan enam permukaan atau lebih. Sel hati mempunyai satu/dua buah inti bulat, banyak retikulum endoplasma halus dan kasar (Sukarni *et al.*, 2012).

Struktur jaringan hati ikan normal terdiri dari hepatosit yang tidak berhubungan ke lobulus tetapi tersusun dalam myoblastic bercabang diantara dua sel, dan dipisahkan oleh sinusoid. Hepatosit adalah sel yang berbentuk sel poligonal yang berisi nukleus berbentuk bulat dan padat (Figueiredo dan Fernandes, 2007).

Berdasarkan hasil pengamatan bahwa struktur hati ikan baung normal (tanpa diberi ekstrak temulawak) berbeda dengan struktur hati ikan perlakuan diberi dengan ekstrak temulawak. Struktur jaringan hati ikan baung yang diberi larutan temulawak dengan dosis 0,2mg/L (P1) menunjukkan kondisi hati ikan terlihat adanya kerusakan dan abnormalitas. Kerusakan struktur hati tersebut yaitu adanya degenerasi melemak, pendarahan dan nekrosis.

Perubahan yang terlihat pada P1 sesuai dengan hasil penelitian ditandai dengan adanya ruang kosong dengan batas yang jelas dan inti sel sudah tidak pada tempat semestinya. Hal ini sesuai dengan pendapat Takasima dan Hibiya

(1995) yang menyatakan kerusakan degenerasi melemak diartikan sebagai perlemakan hati yang mengacu pada suatu kondisi patologis dimana banyak sel pada hati yang mengalami perlemakan degeneratif dengan ditemukannya tingkat lemak yang tinggi pada sel. Perlemakan hati adalah akumulasi lemak yang berlebihan didalam sitoplasma. Degenerasi melemak memiliki ciri-ciri yaitu adanya ruang kosong dengan batas yang jelas, terdapatnya tumpukan warna hitam pada sel hati dan warna hitam pada sel ini disebabkan oleh penyerapan hamtoxylin oleh lemak yang menggumpal pada sel-sel hati. Hal ini disebabkan hati tidak sanggup lagi melakukan tugasnya penetralisir racun.

Selain itu ikan P1 yang diberi ekstrak temulawak juga terdapat kerusakan berupa nekrosis, dan hemoragi. Hal ini sesuai dengan pendapat Prince dan Wilson (2006) menyatakan bahwa nekrosis merupakan sel-sel yang mempunyai aktivitas yang sangat rendah dan akhirnya mengalami kematian sel jaringan sehingga menyebabkan hilangnya fungsi pada daerah yang mengalami nekrosis. Berdasarkan pengamatan, nekrosis yang terjadi pada hati termasuk dalam kategori kariolisis, yang ditandai oleh adanya bagian jaringan yang inti selnya sudah tidak tampak dan tidak dapat diwarnai atau hilang. Sedangkan kongesti adalah suatu darah yang menumpuk pada pembuluh darah .

Ini juga merupakan salah satu faktor yang menyebabkan ikan mati.

Perubahan lain dari struktur jaringan hati ikan P1 berdasarkan hasil pengamatan adalah terjadinya nekrosis pada sel-sel hati. Nekrosis adalah kematian pada sel jaringan (Darmono,1995). Nekrosis yang terjadi pada sel-sel hepatic mengakibatkan sel-sel hati semakin sedikit yang menjalankan fungsinya. Walaupun daya regenerasi sel hati tinggi, namun akibat sel-sel mengalami nekrosis atau kematian terlalu luas dan waktu perbaikan cukup lama menyebabkan perbaikan sel-sel yang rusak tidak dapat dilakukan secara sempurna.

Sedangkan hemoragi yaitu keluarnya darah dari kardio vaskuler. Hemoragi dan edema yang juga terjadi pada organ hati, membuat kerusakan menjadi kompleks sehingga hati kehilangan fungsinya. Guyton dan Hall (1996) dalam Pazra (2008) menyatakan bahwa penyebab dari edema adalah meningkatnya tekanan hidrostatis intra vaskular sehingga menimbulkan perembesan cairan plasma darah keluar dan masuk ke dalam ruang interstisium. Kondisi peningkatan tekanan hidrostatis sering ditemukan pada pembuluh vena dan edema sebagai resiko paska kongesti, sehingga dapat dengan mudah terserang penyakit, dan secara tidak langsung rendahnya pH dapat menyebabkan kerusakan pada kulit sehingga memudahkan infeksi oleh patogen.

Pada ikan dengan perlakuan dengan ekstrak temulawak pada

dosis 0,4 g/L masih terlihat ada pendarahan dan nekrosis, namun sudah berkurang dibandingkan dengan P1. Sedangkan perlakuan dengan konsentrasi 0,6 g/L terlihat membaik pada jaringan hati. Hasil penelitian ini dapat dilihat pada (Gambar 3) hal ini ditunjukkan sel hepatosit dan organ-organ penyusun jaringan hati terlihat mulai normal bentuk susunan jaringannya terlihat membaik sehingga hati masih dapat menjalankan fungsinya dengan baik. Hal ini diduga karena adanya pengaruh zat kurkumin pada rimpang diketahui bersifat anti bakteri dan anti inflamasi sehingga meningkatkan daya tahan tubuh ikan uji setelah diobati dengan ekstrak temulawak. Fraksi kurkuminoid yang terdapat pada temulawak terdiri dari dua komponen, yaitu kurkumin dan desmetoksikurkumin. Hal ini sesuai dengan Sidik (2004) Kurkuminoid rimpang temulawak terdiri atas dua jenis senyawa yaitu kurkumin dan desmetoksikurkumin yang berkhasiat menetralkan racun, menghilangkan rasa nyeri sendi, meningkatkan sekresi empedu, menurunkan kadar kolesterol dan trigliserida darah, antibakteri, serta dapat mencegah terjadinya pelemakan dalam sel-sel hati dan sebagai antioksidan pengangkal senyawa-senyawa radikal yang berbahaya.

Menurut Sinambela (1985) kurkumin mempunyai sifat koleknosis yaitu dapat meningkatkan produksi dan sekresi empedu. Selain pati dan kurkuminoid, temulawak juga mengandung minyak atsiri yang

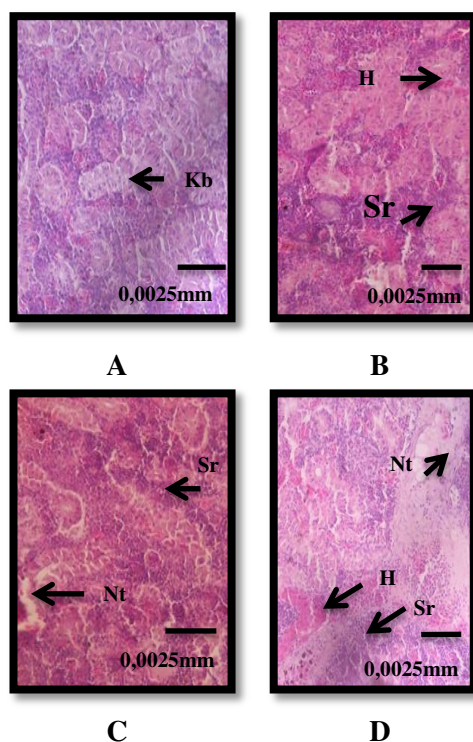
dapat digunakan untuk pengobatan. Hal ini sesuai dengan pernyataan Liang (1985) kurkumin mempunyai daya anti hepatoksik, meningkatkan sekresi empedu dan pankreas, menurunkan kadar kolesterol darah dan sel hati serta mampu menurunkan tekanan darah, bersifat anti bakteri serta mampu mencegah timbulnya perlemakan dalam sel hati.

Struktur Jaringan Ginjal Ikan Baung (*Mystus nemurus*)

Perubahan struktur jaringan ginjal normal ikan baung yang terlihat pada penelitian ini menunjukkan, struktur jaringan ginjal ditandai dengan adanya sel yang menyusun glomerulus masih nampak nyata, tidak berbentuk bulat utuh tapi berbentuk angka enam dan kapsula Bowman terlihat rapi membungkus glomerulus. Struktur jaringan ginjal yang normal ini sesuai dengan Takashima dan Hibiya, (1995) yang menyatakan bahwa pada ginjal yang normal juga terlihat adanya glomerulus dan Kapsula Bowman membungkus glomerulus.

Secara histologis ginjal terdiri dari unsur utama glomerulus, tubuli dan interstitium, dan pembuluh darah. Unit fungsional ginjal adalah nefron yang terdiri dari korpuskulus renalis (glomerulus dengan kapsula bowman), sistem tubulus yaitu tubulus kontortus proksimal, ansa henle, tubulus kontortus distalis (Mc Gavin 2007). Nefron berfungsi

sebagai regulator air dan zat terlarut dalam tubuh dengan cara menyaringnya dari darah, kemudian mereabsorpsi cairan dan molekul yang diperlukan tubuh melalui mekanisme pertukaran lawan arus dan kotranspor. Molekul cairan lainnya akan dibuang melalui urin (Hartono 1995). Untuk lebih jelasnya dapat dilihat pada Gambar 4 dibawah ini.



A. Jaringan ginjal ikan normal, B. Dosis temulawak 0,2 g/L. (Sr: sel radang), (H: hemoragi), C. Dosis temulawak 0,4 g/L. (Nt: nekrosa pada tubulus), (G: glomerulus), (Sr: sel radang), D. Dosis temulawak 0,6 g/L. (H: hemoragi), (Sr: sel radang), (Nt: nekrosa pada tubulus).

Berdasarkan hasil pengamatan struktur ginjal, diketahui bahwa jaringan ginjal yang diberi ekstrak temulawak berbeda dengan jaringan ginjal ikan normal. Dilihat dari bentuk susunan jaringan tidak terlihat

ada kerusakan sehingga ginjal masih dapat menjalankan fungsinya dengan baik.

Ginjal terdiri dari kepala dan tubuh ginjal. Kepala ginjal bagian anterior terdiri dari jaringan limfoid. Tubuh ginjal terdiri dari banyak nefron dan jaringan limfoid interstitial. Jaringan interstitial adalah jaringan hematopoietik utama dalam tubuh. Masing-masing terdiri dari dua bagian, glomerulus dan tubulus kemih. Kapsula bowman terdiri dari bagian dalam dan luar lapisan tunggal epithelia. Tubulus ginjal terdiri dari satu lapisan sel epitel, mengisi ruang glomerulus kapiler (Ravindrakumar, 2000).

Ginjal terdiri dari sel-sel yang banyak dengan glomeruli yang berkembang dengan baik dan sistem tubulus. Segmen proksimal ditutupi oleh sel epitel kolumnar dengan inti basal dan terletak di sepanjang apices sel. Segmen distal dipenuhi dengan kolumnar sel epitel. Diameter glomerulus lebih besar di bandingkan dengan dari segmen distal, yang mengandung sel-sel epitel kolumnar dengan inti basal (Peebua *et al.*, 2006).

Hasil penelitian ini dapat dilihat bahwa kondisi ginjal ikan pada perlakuan P₁ yang diberi ekstrak temulawak kondisi ginjal tidak berbeda jauh dengan kontrol dimana kerusakan jaringan ginjal terlihat adanya pendarahan. Dimana Hemorraghe ini merupakan peristiwa keluarnya darah dari pembuluh darah sehingga darah berada pada lokasi yang tidak semestinya

(Kurniasih,1999). Jun *et al.*, (2010) mengemukakan bahwa perubahan patologi pada ginjal ikan *korean cyprinid loach (Misgurnus anguillicaudatus)* yaitu degenerasi pada tubulus distal dan pada glomerulus serta jaringan hematopoetik mengalami nekrotik. Selanjutnya Yardimci dan Yilmaz (2011) mengemukakan bahwa perubahan patologi yang terjadi pada ginjal ikan nila (*Oreochromis niloticus*) yaitu hemoragi, hiperemia dan nekrosis pada tubulus distal.

Pada P₂ dan P₃ terlihat adanya kerusakan parah, yaitu nekrosis pada tubulus. Nekrosis merupakan kematian sel sebagai akibat dari adanya kerusakan selakut (misalnya: kekurangan oksigen, perubahan suhu yang ekstrem), dimana kematian sel tersebut terjadi secara tidak terkontrol yang dapat menyebabkan rusaknya sel, adanya respon peradangan dan sangat berpotensi menyebabkan masalah kesehatan yang serius. Sekelompok sel yang mengalami kematian dapat dikenali dengan adanya enzim-enzim lisis yang melarutkan berbagai unsur sel serta timbulnya peradangan. Nekrosis biasanya disebabkan karena stimulus yang bersifat patologis. Selain karena stimulus patologis, kematian sel juga dapat terjadi melalui mekanisme kematian sel yang sudah terprogram di mana setelah mencapai masa hidup tertentu maka sel akan mati. Mekanisme ini disebut apoptosis, sel akan menghancurkan dirinya sendiri (bunuh diri/suicide).

Kerusakan organ ginjal yang parah pada dosis yang tinggi diduga karena adanya zat Kadmium yang terdapat pada fraksi pati yang merupakan komponen terbesar dalam rimpang temulawak. Menurut Sidik *et al.*, (1995) komposisi kadmium yang terdapat pada fraksi pati 0,02 bagian per juta (bpj).

Sebagai organ ekskresi utama dalam tubuh, ginjal menjadi organ sasaran keracunan logam. Kadmium mempengaruhi sel tubulus proksimal ginjal, sehingga menyebabkan ekskresi protein molekul kecil, asam amino, dan glukosa bersama urin. Kadmium terkumpul dalam lisosom sel tubulus proksimal ginjal. Dalam lisosom kadmium melepaskan Cd²⁺, ion kadmium menghambat enzim proteolitik dalam lisosom yang dapat merusak sel (Fowler 1988).

Menurut Yu, *et al.* (2011) Kadmium merupakan salah satu jenis logam berat yang berbahaya karena elemen ini beresiko tinggi terhadap pembuluh darah. Apabila Kadmium masuk ke dalam tubuh maka sebagian besar akan terkumpul di dalam ginjal, hati dan sebagian yang dikeluarkan lewat saluran pencernaan. Kadmium dapat mempengaruhi otot polos pembuluh darah secara langsung maupun tidak langsung lewat ginjal, sebagai akibatnya terjadi kenaikan tekanan darah. Senyawa ini bisa mengakibatkan gangguan pada ginjal.

Kadmium dalam tubuh terakumulasi dalam ginjal terutama terikat sebagai metalothionein.

Metalotionein mengandung asam amino sistein, Kemungkinan besar pengaruh toksisitas Cd disebabkan oleh interaksi antara Cd dan protein tersebut, sehingga menimbulkan hambatan terhadap aktivitas kerja enzim. Kadmium lebih beracun bila terhisap melalui saluran pernafasan daripada saluran pencernaan (Supriyanto, *et al* 2007).

KESIMPULAN

Dari hasil penelitian ini dapat disimpulkan bahwa jaringan hati dan ginjal ikan baung yang diberi ekstrak temulawak menunjukkan abnormalitas. Pada hati ikan baung menunjukkan adanya pendarahan, degenerasi melemak, dan nekrosis, sedangkan jaringan ginjal terlihat adanya hemoragi, nekrosis pada tubulus dan sel radang.

DAFTAR PUSTAKA

Afifah, E. dan Tim Lentera. 2003. *Tanaman Obat Untuk Mengatasi Hepatitis*. Jakarta: PT. Agromedia Pustaka.

Afifah *et al.* 2005. *Khasiat dan Manfaat Temulawak. Rimpang Penyembuh Aneka Penyakit*. Jakarta: Agro Media Pustaka.

Alaerts, G. dan S.S Santika. 1984. *Penelitian Air*. Usaha Nasional. Surabaya. 229 hal.

Alawi, H, Muchtar, C. Pulungan dan Rusliadi. 1990. *Beberapa Aspek Biologi Ikan Baung (Mystus nemurus) yang Tertangkap Di Sekitar*

Perairan Teratak Buluh Sungai Kampar. Pusat Penelitian Universitas Riau. Pekanbaru. 36 hal (tidak diterbitkan).

Amri, K dan Khairuman, 2002. *Menanggulangi Penyakit Pada Ikan Mas (Cyprinus carpio L.) dan Koi*. Agromedia Pustaka. Jakarta. 62 hal.

Anonim. 1995. *Temulawak Tanaman Obat Berpotensi Ekspor*. Trubus Edisi 305. Jakarta. 8 hal.

Anonim. 2010. *Herbal Indonesia Berkhasiat. Bukti Ilmiah dan Cara Racik*. Trubus info Kit Vol 8. www.trubus-online.co.id. Diakses 21 Mei 2013

Anonim.,2011.http://www.microbewiki.kenyon.edu/index.php/edwardsiella_tarda#clasification . Diakses tanggal 21 Februari 2014 pukul 15.30 WIB.

Bond, C.E. 1979. *Biology of fishes*. Saunders College Publishing, Philadelphia. 514 pp.

Bevelander, G dan Ramaley, J. 1988. *Dasar-dasar Histologi*. Edisi Kedelapan. Erlangga. Jakarta. 460 hal

Boyd, C.E. 1982. *Water Quality Management In Fish Pond Culture Research and Development*. Series No. 22. International Centre For Aquaculture Experiment Station. Auburn University, Auburn. 300p.

- Butchiram M.S., K.S. Tilak and P.W. Raju 2007. *Studies on histopathological changes in the gill, liver and kidney of Channa punctatus (Bloch) exposed to Alachlor*. Department of Zoology, Acharya Nagarjuna University, Nagarjunanagar-522 510, India
- Camargo M. M. P. & Martinez C. B. R. (2007). Histopathology of gills, kidney and liver of a Neotropical fish caged in an urban stream. *Neotropical Ichthyology*, 5(3), 327- 336.
- Dayanti, R. 2012. *Ketahanan Non-Spesifik Ikan Mas (cyprinus carpio) Yang Diberi Larutan Temulawak (curcuma xanthorrhiza roxb) Terhadap Aeromonas hydrophila*. Skripsi. Fakultas Perikanan dan Ilmu Kelautan. Pekanbaru. Tidak Diterbitkan.
- Devaraj. 2010. *Evaluation of the hepatoprotective activity of standardized ethanol extract of Curcuma xanthorrhiza Roxb*. *Journal of Medicine Plants Research* 4: 2512-2517.
- Darmono. 1995. *Logam Dalam Sistem Biologi Makhluk Hidup*. UI Press. Jakarta. 140 p.
- Darwis Sn. A. B., N.M., Indo dan S. Hasiyah, 1991. *Tanaman Obat Familia Zingiberaceae*. Badan Penelitian dan Pengembangan Pertanian Pusat Penelitian dan Pengembangan Tanaman Industri. Bogor.67 Hal
- Eni Hayani. 2006. *Analisis Kandungan Kimia Rimpang Temulawak*. Balai Penelitian Tanarnan Rempah dan Obat.
- Hariana, A. (2006). *Tumbuhan Obat dan Khasiatnya*. Cetakan Kedua Seri 3. Penebar Swadaya. Jakarta. Hal. 133-136
- Fowler, B.A. (1988) Intracellular Metabolism of Circulating Cadmiummetallothionein in the Kidney. *Environ. Health Perspect.* 54:31-35.
- Figueiredo-Fernandes A.; Ferreira-Cardoso J. V.; Garcia-Santos S.; Monteiro S. M.; Carrola J.; Matos P. & Fontainhas-Fernandes A. (2007). Histopathological changes in liver and gill epithelium of Nile tilapia, *Oreochromis niloticus* exposed to waterborne copper. *Pesq. Vet. Bras.*, 27(3), 103-109.
- Hartono. 1995. *Histologi Veteriner Sitologi dan Jaringan Dasar*. Bogor: Laboratoium Histologi, Departemen Anatomi FKH IPB.
- Irianto, A. 2005. *Patologi Ikan Teleostei*. Gajah Mada University Press, Yogyakarta
- Jun, J.W., Kim, J.H., Gomez, D.K., Choresca, C.H., Han, J.E., Shin, P.S., dan Park, S.C. 2010. Occurrence of Tetracycline-Resistant *Aeromonas hydrophila* in Korean Cyprinis Loach (*Misgurnus anguillicaudatus*). *African*

- Journal of Microbiology Research. 4 (9): 849-855.
- Kottelat, A.M., A.J. Whitten., S. N. Kartikasa dan S. Wirjoatmojo., 1993. *Ikan Air Tawar Indonesia Bagian Barat dan Sulawesi*. Periplus Edition. Bogor. 239 hal.
- Kurniasih, drh. MVSc, PhD. 1999. Penuntun Proses Jaringan dan Atlas Histologi Ikan. Pusat Karantina Pertanian Departemen Pertanian. Jakarta. 50 hal
- Kordi, K. 2004. Penanggulangan Hama dan Penyakit Ikan. PT Rineka Cipta dan PT. Bina Adikarsa. Jakarta. 194 hal.
- Liang. 1985. Beberapa Aspek Isolasi, Identifikasi dan Penggunaan Komponen *Curcuma xanthorrhiza* Roxb dan *Curcuma domestica*. PT. Daya Varia Laboratoria. Jakarta.
- Lim CS, Jin DQ, Oh SJ, Lee JU, Hwang JK, Ha I, Han JS. 2005. *Antioxidant and anti-inflammatory activities of xanthorrhizol in hippocampal neurons and primary cultured microglia*. *J Neurosci Res* 6: 831-838.
- Lukistyowati, I. 2005. *Teknik Pemeriksaan Penyakit Ikan*. Universitas Riau Press. Pekanbaru. 104 hal.
- McGavin MD, Zachary JF. 2007. *Pathologic Basic of Veterinary Disease*. 4th Ed. Philadelphia, USA : Mosby Incorporation.
- Myers MS, Rhodes LD, McCain BB, Pathologic anatomy and patterns of occurrence of hepatic neoplasms, putative preneoplastic lesions, and other idiopathic hepatic conditions in English sole (*Parophrys vetulus*) from Puget Sound, Washington. *J Natl Cance Inst*. 1987; 78: 333-63.
- Nurlitasari, A. Ramadhani, F.M. Zurica, Afandi. F, dan Puspitasari .1. 2010. *Pengaruh Pemberian Susu Sapi Cair Terhadap Daya Tetas Telur Ikan Baung (Mystus nemurus)*. Program Kreatif Mahasiswa. Universitas Airlangga. Surabaya.
- Prince, S.A. dan Wilson, L.M. 2006. *Patofisiologi*. Edisi VI. Volume 1. EGC. Philadelphia.
- Pazra, DB. Gambaran histopatologi insang, otot dan usus Pada ikan lele (*clarias spp.*) Asal dari Daerah bogor. Fakultas Kedokteran Hewan Institut Pertanian Bogor. Bogor. 64 hal.
- Peebuaa P.; Kruatrachuea M.; Pokethitiyooka P. & Kosiyachindaa P. (2006). *Histological Effects of Contaminated Sediments in Mae Klong River Tributaries, Thailand, on Nile tilapia, Oreochromis niloticus*. *Science Asia*, 32, 143-150.
- Parahita LM. 2007. *Curcuma xanthorrhiza* (Temulawak) Morfologi, Anatomi dan Fisiologi.

- http://touisa.multiply.com/journal/item/240/curcuma_xanthorrhiza_temulawak_-_Morfologi_Anatomi_dan_Fisiologi.htm. [1 Februari 2009].
- Pennak, R. W. 1978. *Freshwater Invertebrates of The United States*. 2nd ed A. whilly Interscience Publ-John Willy ad Sons. New York.
- Ravindrakumar: Chronic ammonia induced histopathological changes in Indian subtropical freshwater murrel, *Channa punctatus* (Bloch). *Pollut. Res.*, 19, 611-613 (2000).
- Sukendi. 2001. 'Biologi Reproduksi dan Pengendaliannya dalam Upaya Pembenihan Ikan Baung (*Mystus nemurus* C.V) dari Perairan Sungai Kampar, Riau'. Tesis Fakultas Perikanan Intitut Pertanian Bogor. (tidak diterbitkan)
- Sidik, Mulyono, dan Muhctadi. 2004. *Temulawak (Curcuma xanthorrhiza Roxb)* Phymedica, Yayasan Pengembangan Obat Bahan Alam, Jakarta. 54 Hal.
- Sidik, Mulyono, Muhtadi A 1995. *Temulawak(Curcuma xanthorrhiza ROXB) Pengembangan Dan Pemanfaatan Obat Bahan Alami.* Yayasan Pengembanagan Obat Bahan Alami. Bogor.
- Susanto, H. dan Amri, K., 2002. *Budidaya Ikan Patin. Penebar*
- Swadaya. Cet-8. Jakarta. 59 hal.
- Syafriadiman, 1999. *Kajian Biologi Toksikologi dan Pengkulturan Crassostres Ivendales*. Thesis. Fakultas Sains Sumber Alam. University Kebangsaan Malaysia. 348 hal (tidak diterbitkan).
- Spector WD, Spector TD. 1993. *Pengantar Patologi Umum Edisi ke-3*. Yogyakarta : Gadjah Mada University Press.
- Sukenda.,L, Jamal.,D. Wahjuningrum dan A. Hasan., 2008. *Penggunaan Kitosan Untuk Pencegahan Infeksi Aeromonas hydrophila pada Ikan lele dumbo Dumbo Clarias sp.* *Jurnal Akuakultur Indonesia* 7(2) : 159-169
- Sugianti, B. 2005. *Pemanfaatan Tumbuhan Obat Tradisional Dalam Pengendalian Penyakit Ikan.* Makalah Pribadi Falsafah Sains (PPS-702) Sekolah Pasca sarjana Institut Pertanian Bogor. Bogor.
- Sinambela, James, 1985. *Fitoterapi, Fitostandar dari Temulawak.* Prosiding Symposium Nasional Temulawak. Universitas Pajajaran. Bandung. 238 hal.
- Sudjana. 1992. *Metode statistik.* Tarsito. Bandung.486 hal.
- Suwiah A. 1991. *Pengaruh Perlakuan Bahan dan Jenis Pelarut yang Digunakan pada Pembuatan*

- Temulawak (*Curcuma xanthorrhiza* Roxb) Instan terhadap Rendemen dan Mutunya [Skripsi] Fateta IPB. Dalam Fatmawati DA. 2008. Pola Protein dan Kandungan Kurkuminoid Rimpang Temulawak (*Curcuma xanthorrhiza* Roxb) [Skripsi]. Bogor: F-MIPA IPB.
- Sukarni, Maftuch, Happy Nursyam 2012. *Penggunaan Ciprofloxacin terhadap Histologi Insang dan Hati Ikan Botia. Fakultas Perikanan dan ilmu Kelautan, Universitas Brawijaya, Jl. Veteran, Malang, 65145.*
- Takashima, F., and T. Hibiya, 1995. *An Atlas of Histology. 2nd Edition. Kondasha Ltd. Jepang. 195 p.*
- Tang, U.M dan Afandi, R. 2001. *Biologi Reproduksi Ikan. Pusat Penelitian Kawasan Pantai dan Perairan .Universitas Riau. Pekanbaru. 217 p.*
- Wikipedia. 2008. *Leukocyt, Hematocryt, leukocryt and Immune cell. Http//en.wikipedia.org/wiki Immune cell. Diakses tanggal: 8 April 2013. 18 hal.*
- Wardoyo, S.T.H., 1981. *Kriteria kualitas air untuk keperluan pertanian dan perikanan. Training analisa dampak lingkungan PPLH- UNDP- PUSDI-PSL. Institut Pertanian Bogor. Bogor.40 Hal*
- Yu, X., Y. Yana, W. Wang. 2011. *The distribution and speciation of trace metals in surface sediments from the Pearl River Estuary and the Daya Bay, Southern China. Marine Pollution Bulletin 60 : 1364–1371*
- Yatim, W. 1990. *Histologi. Penerbit Tarsito. Bandung. 374 hal.*
- Yardimci, B., dan Yimlaz, A. 2011. *Pathological Findings of Experimental Aeromonas hydrophila Infection in Nile Tilapia (Oreochromis niloticus). Thesis. Department of Pathology, Faculty of Veterinary Medicine, University of Ankara. Turkey. p. 58.*
- Zonneveld, N.A.E. Huisman, dan H. Boon. 1991. *Prinsip-prinsip Budidaya Ikan. Diterjemahkan oleh Tirtajaya. Gramedia. Jakarta. 318 hal.*