

# Penemuan Baru *Plasmodium Knowlesi* pada Manusia di Kalimantan Tengah

## **FIRST FINDING OF HUMAN PLASMODIUM KNOWLESI MALARIA CASES IN CENTRAL KALIMANTAN**

Sahat Ompusunggu<sup>1\*</sup>, Rita Marleta Dewi<sup>2</sup>, Rita Yuliaty<sup>3</sup>, Boy Adventus Sihite<sup>4</sup>, Rianty Ekowatiningsih<sup>2</sup>, Hadjar Siswantoro<sup>1</sup>, Siswanto<sup>1</sup>, Basundari Sri Utami<sup>1</sup>

<sup>1</sup>Pusat Teknologi Terapan Kesehatan dan Epidemiologi Klinik,  
Jl. Percetakan Negara 29, Jakarta 10560, Indonesia

<sup>2</sup>Pusat Biomedis dan Teknologi Dasar Kesehatan,  
Jl. Percetakan Negara 23, Jakarta 10560, Indonesia

<sup>3</sup>Dinas Kesehatan Provinsi Kalimantan Tengah,  
Jl. Yos Sudarso No. 9 Palangkaraya 73112, Indonesia

<sup>4</sup>RSUD Muara Teweh, Kalimantan Tengah, Barito Utara  
Jl. Yetro Sinseng No .2 Muara Teweh 73812, Indonesia

\*Email: sahatos@gmail.com

*Submitted : 6-5-2014, Revised 1 : 12-5-2014, Revised 2 : 28-6-2014, Accepted : 10-7-2014*

### **Abstract**

*Until 2012, four Plasmodium knowlesi malaria cases had been found in South Kalimantan. Objectives of this study were to determine the proportion of P. knowlesi among microscopically positive malaria cases, clinical symptoms and morphology of P. knowlesi. This study is conducted in Central Kalimantan and South Kalimantan in 2013-2014. Samples were microscopically positive malaria cases obtained by surveys and passive case findings. Finger's blood absorbed on filter papers or scraping of thick blood films were examined by polymerase chain reaction. Patients were also examined clinically and interviewed to investigate the history of infections. The results showed that among the 287 samples examined, three samples (1.05%) positive P. knowlesi. All of the three cases were infected locally, which consist of two in Central Kalimantan and one in South Kalimantan. The cases in Central Kalimantan were the first finding of Plasmodium knowlesi malaria cases in the province. Clinical symptoms in two cases were mild but in another case was rather severe. Morphology of P. knowlesi has a special characteristic although it resembles P. falciparum, P. vivax and P. malariae. Further research is needed in order to find other spreading area of P. knowlesi malaria in Indonesia.*

*Keywords : Plasmodium knowlesi, human, clinical symptoms, morphology, Central Kalimantan.*

### **Abstrak**

Sampai tahun 2012, empat kasus malaria *Plasmodium knowlesi* pada manusia yang penularannya di sekitar hutan telah ditemukan di Kalimantan Selatan. Tujuan penelitian ini adalah untuk mengetahui besarnya proporsi *P. knowlesi* di antara kasus malaria positif mikroskopis, gejala klinis dan morfologi *P. knowlesi*. Penelitian ini dilakukan di Kalimantan Tengah dan Kalimantan Selatan pada tahun 2013-2014. Sampel adalah kasus malaria positif mikroskopis yang diperoleh melalui survei dan penemuan kasus secara pasif. Serapan darah pada kertas saring atau kerokan sediaan apus darah tebal diperiksa dengan *polymerase chain reaction* (PCR). Penderita juga diperiksa secara klinis dan diwawancarai untuk mengetahui sejarah infeksi. Hasil menunjukkan bahwa di antara 287 sampel yang diperiksa, tiga sampel (1,05 %) positif *P. knowlesi*. Ketiga kasus tersebut terinfeksi secara lokal, yang terdiri dari dua di Kalimantan Tengah dan satu di Kalimantan Selatan. Kasus di Kalimantan Tengah ini

merupakan penemuan pertama kasus malaria *P. knowlesi* di provinsi itu. Gejala klinis pada dua kasus adalah ringan sedangkan pada kasus lainnya agak berat. Morfologi *P. knowlesi* mempunyai ciri khusus meskipun mirip dengan *P. falciparum*, *P. vivax* dan *P. malariae*. Penelitian lebih lanjut diperlukan untuk menemukan wilayah sebaran lain malaria *P. knowlesi* di Indonesia

Kata kunci : *Plasmodium knowlesi*, manusia, gejala klinis, morfologi, Kalimantan Tengah.

## PENDAHULUAN

Selama ini hanya empat spesies *Plasmodium* yang dikenal menginfeksi manusia, yaitu *P. falciparum*, *P. vivax*, *P. malariae* dan *P. ovale*. Di Indonesia keempat spesies ini bisa ditemukan meskipun distribusi dan angka infeksiya tidak sama. Beberapa parasit malaria kera telah dilaporkan dapat menginfeksi manusia baik secara insidental alami maupun secara eksperimen. Di antara 20 spesies *Plasmodium* yang diketahui menginfeksi kera, lima spesies yang potensial menginfeksi manusia adalah *P. brasilianum*, *P. cynomolgi*, *P. inui*, *P. knowlesi*, dan *P. simium*.<sup>1</sup>

Dalam beberapa tahun terakhir telah dilaporkan bahwa di Asia Tenggara terjadi peningkatan penularan *P. knowlesi* pada manusia. Kasus-kasus malaria *P. knowlesi* pada manusia telah dilaporkan dari Malaysia, baik di Semenanjung Malaysia<sup>2,3</sup> maupun Malaysia bagian Kalimantan,<sup>3-6</sup> Thailand,<sup>7-8</sup> Singapura,<sup>9</sup> Filipina<sup>10</sup> dan Brunai Darussalam.<sup>11</sup> Kasus impor malaria *P. knowlesi* yang terinfeksi di Asia Tenggara telah dilaporkan dari Swedia,<sup>12</sup> Amerika Serikat,<sup>13</sup> Belanda,<sup>14-15</sup> Spanyol,<sup>16</sup> Perancis,<sup>17</sup> Jerman,<sup>18</sup> dan Jepang.<sup>19</sup> Di Malaysia insidensi kasus malaria *P. knowlesi* menunjukkan peningkatan yang signifikan dari tahun ke tahun.<sup>4,20</sup> Peningkatan kasus malaria *P. knowlesi* di Asia Tenggara diduga berkaitan dengan semakin dekatnya hunian manusia dengan kera, baik karena eksploitasi hutan untuk berbagai industri maupun karena berkembangnya perilaku pariwisata bermalam di hutan.<sup>3,21</sup>

Di Indonesia hingga tahun 2012 telah ditemukan empat kasus malaria *P. knowlesi* dan semua penularannya terjadi secara lokal di hutan atau di sekitar hutan di Kalimantan Selatan. Kasus pertama yang dilaporkan pada tahun 2010 yang merupakan warga negara Australia, mendapat infeksi di hutan.<sup>22</sup> Tiga kasus berikutnya adalah penduduk asli, yang dilaporkan pada tahun 2010 (satu kasus)<sup>23</sup> dan tahun 2012 (dua kasus).<sup>24</sup>

Gejala klinis *P. knowlesi* yang pernah dilaporkan agak beragam mulai dari gejala ringan hingga kematian. Gejala yang relatif ringan hanya berupa sakit kepala, demam, menggigil dan keringat dingin dengan beberapa tambahan seperti batuk, mual, muntah, dan diare,<sup>13</sup> tetapi beberapa kasus yang fatal juga dilaporkan.<sup>2,25</sup> Kebanyakan kasus malaria *P. knowlesi* merupakan penderita yang dirawat di rumah sakit dengan gejala yang lebih berat,<sup>1,3-5</sup> termasuk kasus impor di Australia yang terinfeksi di Kalimantan Selatan.<sup>22</sup> Dua kasus lainnya di Kalimantan Selatan adalah pasien di Puskesmas, yang gejalanya relatif ringan.<sup>24</sup>

Dalam berbagai laporan disebutkan bahwa morfologi *P. knowlesi* mirip dengan morfologi *P. malariae*,<sup>2,5,22</sup> juga dengan *P. vivax*,<sup>2</sup> bahkan dengan *P. falciparum*.<sup>1</sup> Sebab itu sering terjadi salah diagnosis *P. knowlesi* dengan ketiga spesies parasit malaria tersebut.

Penemuan empat kasus malaria *P. knowlesi* di Kalimantan Selatan merupakan bukti awal telah terjadi penularan jenis malaria tersebut di Indonesia. Di Malasia sudah dibuktikan bahwa jenis malaria ini ditularkan ke manusia dari kera *Macaca fascicularis*.<sup>3</sup> Berhubung jenis kera ini merupakan hewan endemik di Kalimantan Indonesia, maka tidak tertutup kemungkinan *P. knowlesi* ditemukan di provinsi lain di Kalimantan. Tujuan penelitian ini adalah untuk menentukan besarnya proporsi malaria *P. knowlesi* di antara kasus-kasus malaria positif mikroskopis pada penduduk kelompok berisiko tinggi, wilayah penyebaran kasus, gejala klinis dan morfologi *P. knowlesi* di Provinsi Kalimantan Tengah dan Kalimantan Selatan, Indonesia.

## BAHAN DAN METODE

Lokasi dan sumber kasus : penelitian ini adalah penelitian deskriptif dengan desain survei potong lintang. Penelitian dilakukan di Provinsi Kalimantan Tengah dan Kalimantan Selatan.

Kalimantan Selatan dipilih karena sudah pernah dilaporkan adanya penemuan kasus malaria *P. knowlesi* pada manusia, dan Kalimantan Tengah dipilih karena provinsi itu berbatasan langsung dengan Kalimantan Selatan dan mempunyai ekosisten yang relatif sama. Pemilihan kabupaten didasarkan atas lokasi penemuan kasus malaria *P. knowlesi* sebelumnya (khusus untuk Kalimantan Selatan), endemisitas malaria dalam beberapa tahun terakhir, keberadaan kawasan hutan dan pertambangan. Di Kalimantan Tengah dipilih Kabupaten Kotawaringin Barat, Gunung Mas dan Barito Utara, dan di Kalimantan Selatan dipilih Kabupaten Tanah Laut, Banjar, dan Tanah Bumbu. Di tiap kabupaten dipilih beberapa wilayah Puskesmas dengan kriteria yang sama. Penelitian dilakukan selama dua tahun (2013 dan 2014)

Sampel adalah kasus malaria positif mikroskopis yang diperoleh dengan dua cara: (1) dengan survei (*Mass Blood Survey / MBS* atau *Mass Fever Survey / MFS*) dan (2) secara pasif (*Passive Case Detection / PCD*). MBS/MFS dilakukan di desa-desa yang seluruhnya terletak di sekitar hutan, baik hutan sekunder maupun hutan primer dan merupakan desa-desa yang tinggi endemisitas malariannya dalam beberapa bulan terakhir. Sasaran survei adalah kelompok penduduk yang sering terpapar dengan hutan yang meliputi: penebang kayu, penambang tradisional batubara dan penambang legal, karyawan perkebunan dan penduduk yang tinggal dan bertani di sekitar hutan. Sasaran survei ini adalah semua umur, baik yang menunjukkan gejala klinis malaria maupun yang tidak.

PCD dilakukan di Puskesmas yang terletak di sekitar hutan dan rumah sakit sentinel kabupaten. Penemuan kasus malaria di Puskesmas dan rumah sakit sentinel kabupaten dilakukan oleh tenaga kesehatan setempat termasuk pemeriksaan klinis dan pemeriksaan darah secara mikroskopis. Agar cara pemeriksaan mikroskopis pada MBS/MFS dan PCD seragam, lebih dulu dilakukan standarisasi cara pemeriksaan mikroskopis di semua Puskesmas dan rumah sakit yang terlibat dalam penelitian ini.

Cara pemeriksaan mikroskopis: pembuatan sediaan apus darah dilakukan secara standar seperti yang biasa dilakukan pada pemeriksaan malaria secara mikroskopis. Darah diambil dari ujung jari manis (untuk anak-anak dan dewasa) atau jempol kaki atau tumit kaki (untuk bayi), dibuat

sediaan apus darah tebal dan tipis dalam satu kaca benda. Sediaan apus darah tipis difiksasi dengan metanol absolut sebelum diwarnai. Kedua jenis sediaan diwarnai dengan 5 % Giemsa selama 45-60 menit dan diperiksa di bawah mikroskop untuk menemukan parasit malaria. Sediaan apus darah hasil MBS/MFS diperiksa di laboratorium lapangan sedangkan sediaan apus darah hasil PCD diperiksa ulang di laboratorium Pusat Biomedis dan Teknologi Dasar Kesehatan, Badan Penelitian dan Pengembangan Kesehatan, Kementerian Kesehatan RI, Jakarta. Terhadap sediaan apus darah yang positif malaria, dilakukan deskripsi morfologi *Plasmodium*-nya dan dipotret sebagai bahan dokumentasi.

Cara pemeriksaan PCR: spesimen untuk PCR adalah serapan darah pada kertas saring Whatmann dengan volume darah yang terserap sekitar 150 µl, yang diperoleh bersamaan dengan pengambilan darah untuk pemeriksaan mikroskopis. Tiap kertas saring yang mengandung darah dimasukkan ke dalam plastik kecil yang sebelumnya sudah berisi satu atau dua butir silica gel. Semua serapan darah dibawa ke Jakarta untuk diperiksa dengan PCR di laboratorium. Pada kasus malaria hasil MBS/MFS, serapan darah dapat diperoleh dari semua kasus, tetapi pada kasus hasil PCD, serapan darah tidak dapat diperoleh dari semua kasus sehingga spesimen diganti dengan kerokan sediaan apus darah tebal yang sudah selesai diperiksa morfologi parasit malariannya dan didokumentasikan.

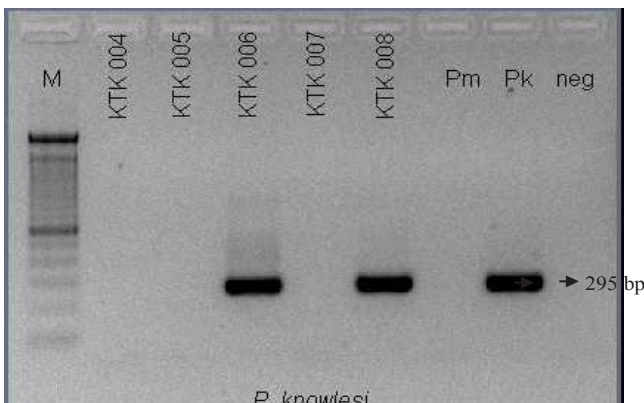
Pemeriksaan PCR dilakukan di laboratorium Pusat Biomedis dan Teknologi Dasar Kesehatan, Badan Penelitian dan Pengembangan Kesehatan, Kementerian Kesehatan RI, Jakarta. Prosedur pemeriksaan dilakukan dengan cara yang sama dengan yang pernah dilakukan untuk penemuan dua kasus malaria *P. knowlesi* sebelumnya di Provinsi Kalimantan Selatan,<sup>24</sup> di mana prosedur tersebut telah dikonsultasikan dengan penemunya<sup>5</sup> dan menjadi acuan dalam pemeriksaan PCR terhadap *P. knowlesi*. Visualisasi spesimen yang positif *P. knowlesi* ditunjukkan dengan terbentuknya pita DNA sejajar kontrol positif *P. knowlesi* dengan ukuran 295 bp. Spesimen yang positif spesies lainnya ditunjukkan dengan terbentuknya pita DNA sejajar kontrol positif yang untuk *P. falciparum* dengan ukuran 205 bp, untuk *P. vivax* ukuran 121 bp, untuk *P. malariae* 145 bp dan untuk *P. ovale* 419 bp.

Pemeriksaan fisik, klinis dan wawancara: untuk mengetahui gejala klinis dilakukan dengan pemeriksaan fisik dan klinis sedangkan untuk mengetahui sejarah penularan dilakukan dengan wawancara menggunakan kuesioner terstruktur dengan kombinasi jawaban tertutup dan terbuka. Pada MBS/MFS, pemeriksaan fisik dan wawancara dilakukan di lapangan oleh tenaga kesehatan, sedangkan pada PCD dilakukan oleh tenaga kesehatan Puskesmas atau rumah sakit. Bila diperlukan, dilakukan pengambilan darah yang kedua kali dengan meminta persetujuan dari penderita.

Analisis data : semua data dianalisis secara deskriptif. Terhadap semua kasus malaria positif *P. knowlesi* dengan pemeriksaan PCR dilakukan analisis hasil gejala klinis, sejarah penularan dan morfologi *P. knowlesi*.

**HASIL**

Visualisasi hasil pemeriksaan PCR: dalam pemeriksaan PCR, mula-mula dilakukan pemeriksaan untuk menentukan genus *Plasmodium*. Yang positif genus *Plasmodium* kemudian dilanjutkan pemeriksaannya untuk menentukan spesiesnya apakah *P. knowlesi* atau tidak. Terlihat pada Gambar 1 bahwa dua kasus (berkode KTK 006 dan KTK 008) positif *P. knowlesi* yang ditunjukkan dengan adanya



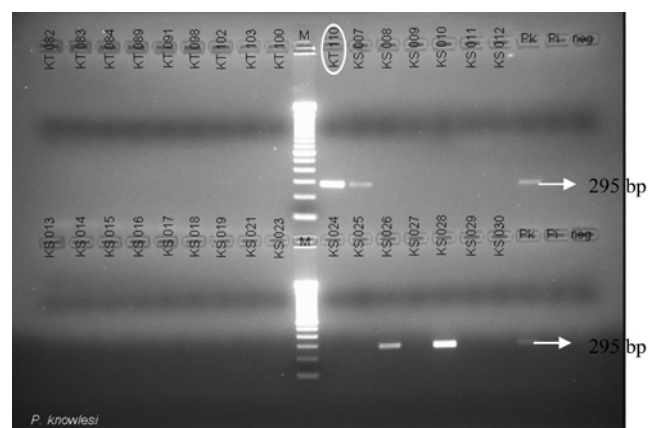
**Gambar 1. Visualisasi kasus pertama dan kasus kedua yang positif Plasmodium knowlesi pada agarosa 2 % pemeriksaan Polymerase Chain Reaction**

Keterangan : pita DNA kiri (kode KTK 006) adalah kasus pertama, tengah (kode KTK 008) adalah kasus kedua dan kanan (kode Pk) adalah kontrol positif *P. knowlesi*.

pita DNA sejajar dengan garis kontrol positif *P. knowlesi* dengan ukuran 295 bp. Kedua kasus yang positif *P. knowlesi* tersebut ditemukan pada tahun 2013.

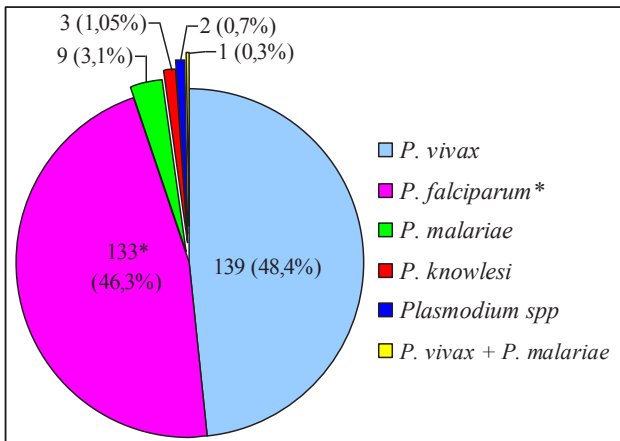
Kasus ketiga malaria positif *P. knowlesi* ditemukan pada tahun 2014 yang pemeriksaannya dilakukan bersama-sama dengan spesimen kera. Visualisasi kasus ketiga ini diperlihatkan pada Gambar 2. Terlihat bahwa sampel manusia dengan kode KT 110 (dilingkari, di deret pertama) positif *P. knowlesi* yang ditunjukkan dengan terbentuknya pita DNA yang sejajar dengan pita kontrol *P. knowlesi*. Pada gambar yang sama juga diperlihatkan tiga ekor kera (berkode KS 007 di deret pertama dan KS 026 serta KS 028 di deret kedua) positif *P. knowlesi* (hasil penelitian *P. knowlesi* pada kera dilaporkan tersendiri).

Dalam penelitian ini kasus malaria yang positif secara mikroskopis yang diperiksa dengan PCR seluruhnya berjumlah 287 kasus dan hasil pemeriksaan PCR diperlihatkan pada Gambar 3. Proporsi spesies *Plasmodium* dari yang tertinggi ke yang terendah adalah *P. vivax* (139 kasus atau 48,4 %), disusul oleh *P. falciparum* (133 kasus atau 46,3 %, terdiri dari infeksi tunggal dan campuran), dan yang paling rendah adalah campuran *P. vivax* dan *P. malariae* (1 atau 0,3 %). Adapun proporsi *P. knowlesi* adalah 1,05 % (3 kasus) di mana ketiga kasus tersebut berasal dari Kalimantan Selatan satu kasus (berkode KTK 006) dan dari Kalimantan Tengah dua kasus (berkode KTK 008 dan KT 110).



**Gambar 2. Visualisasi kasus ketiga yang positif Plasmodim knowlesi pada agarosa 2 % pemeriksaan Polymerase Chain Reaction**

Keterangan : kode sampel kasus ketiga pada manusia adalah KT 110 (dilingkari)



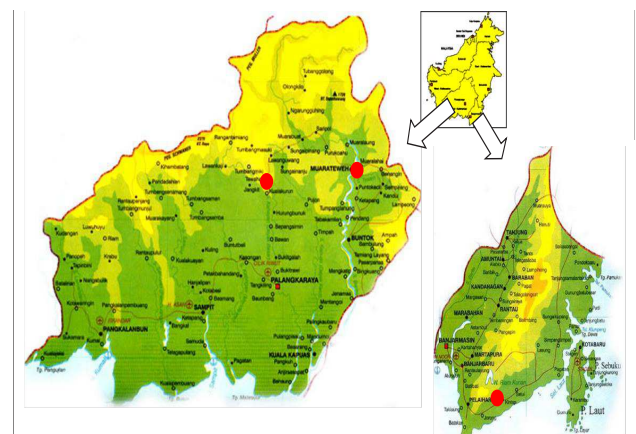
**Gambar 3. Jumlah kasus yang positif *Polymerase Chain Reaction* menurut spesies *Plasmodium* pada 287 sampel yang diperiksa, Kalimantan Tengah dan Kalimantan Selatan, 2013-2014**

\*Terdiri dari 105 *P. falciparum*, 26 campuran *P. falciparum*-*P. vivax*, dan 2 campuran *P. falciparum*-*P. malariae*.

Gejala klinis penderita malaria *Plasmodium knowlesi*: gejala klinis ketiga kasus adalah seperti yang dikemukakan berikut ini, yang diurutkan secara kronologis. Kasus pertama (berkode KTK 006): penderita adalah penduduk asli, jenis kelamin perempuan, umur sekitar 28 tahun, pekerjaan bertani, sedang hamil 6 bulan dengan alamat Desa Riam Adungan, wilayah Puskesmas Kintap, Kabupaten Tanah Laut, Kalimantan Selatan (Gambar 4). Yang bersangkutan datang berobat ke Puskesmas Kintap pada tanggal 2 Juni 2013 dengan gejala demam yang dialami satu hari sebelumnya. Di Puskesmas dilakukan pemeriksaan darah rutin dengan hasil: jumlah trombosit 93.500/mm<sup>3</sup> (trombositopenia, rujukan: 200.000-500.000), leukosit 11.180/mm<sup>3</sup> (leukositosis, rujukan: 5.000-10.000) dan haemoglobin 14 mg/dl (normal, rujukan perempuan: 12-16). Disamping itu juga dilakukan pemeriksaan malaria secara mikroskopis dan ditemukan parasit malaria dengan morfologi sebagian berpenampikan mirip dengan *P. vivax* dan sebagian dengan penampikan morfologi yang berbeda dengan morfologi salah satu dari 4 spesies parasit malaria yang dikenal (*P. falciparum*, *P. vivax*, *P. malariae* dan *P. ovale*). Penderita ini didiagnosis sebagai positif *P. vivax*. Penderita diberi obat program (*artemisinin base combination therapy*/ACT) dan primakuin dan diminta meminumnya di rumah. Gejala lain yang berat tidak ada. Penderita tidak pernah kembali

lagi sehubungan dengan penyakitnya. Dari wawancara diketahui bahwa yang bersangkutan tidak pernah bermalam sebelumnya di tempat lain di luar kediamannya, disamping karena tidak ada keperluan yang mengharuskannya bepergian ke tempat lain, yang bersangkutan juga sedang hamil. Disimpulkan bahwa penderita ini mendapat infeksi secara lokal (kasus *indigenous*).

Kasus kedua (berkode KTK 008): penderita ini juga penduduk asli, umur sekitar 28 tahun, jenis kelamin laki-laki, dan pekerjaan sebagai penambang emas tradisional dan tinggal di Dusun Karetan Sarian, Desa Damang Batu, wilayah Puskesmas Tewah, Kabupaten Gunung Mas, Kalimantan Tengah (Gambar 4). Yang bersangkutan datang ke Puskesmas Tewah pada tanggal 15 Juni 2013 untuk mencari pengobatan dengan gejala demam. Pemeriksaan darah yang dilakukan di Puskesmas hanya pembuatan sediaan darah malaria untuk menegakkan diagnosis malaria dan ternyata ditemukan parasit malaria (*Plasmodium sp*) tetapi dengan morfologi yang agak berbeda, sehingga yang bersangkutan didiagnosis sebagai *P. knowlesi*. Yang bersangkutan juga diberi ACT dan primakuin, meminumnya di rumah hingga habis dan sembuh sempurna. Gejala lain yang menonjol pada penderita ini tidak ada. Dari wawancara diketahui bahwa yang bersangkutan hanya bermalam di rumahnya atau tidak pernah bermalam di tempat lain. Sama seperti kasus pertama, kasus kedua ini pun digolongkan sebagai kasus malaria *indigenous*.



Provinsi Kalimantan Tengah

Provinsi Kalimantan Selatan

**Gambar 4. Peta lokasi Puskesmas/rumah sakit penemuan tiga kasus malaria *Plasmodium knowlesi* pada manusia**

Keterangan: ● = lokasi Puskesmas/rumah sakit penemuan masing-masing kasus.


Kasus ketiga (berkode KT 110): gejala klinis kasus ketiga ini sedikit lebih berat dan penderitanya dirawat di rumah sakit. Penderita ini adalah penduduk asli, laki-laki, umur 50 tahun, pekerjaan swasta, beralamat di Desa Lemo II, wilayah Puskesmas Muara Teweh, Kabupaten Barito Utara, Kalimantan Tengah (Gambar 4). Penderita ini masuk RSUD Muara Teweh pada tanggal 29 September 2014. Riwayat penyakit: dalam tiga hari terakhir mengalami demam turun naik, badan lemah, nyeri ulu hati, nyeri pinggang kiri dan kanan. Hasil pemeriksaan fisik: tekanan darah 150/70, suhu badan 38,3 °C, frekuensi nadi 96 kali/menit dan pernafasan 24 kali/menit; kesadaran: sadar penuh; toraks: suara ronchi dan *wheezing*; abdomen: ulu hati nyeri tekan dan abdomen sedikit distensi. Terapi sementara: *intra vein food and drops*, septriakson, ranitidin, ketorolak dan parasetamol. Hasil pemeriksaan klinik: SGOT: 49/UL (rujukan laki-laki: < 38), SGPT: 72/UL (rujukan laki-laki: < 41); kadar hemoglobin 11,6 gr% (rujukan laki-laki: 13-16), leukosit 8.400/mm<sup>3</sup> (rujukan: 4500-11.000) dan trombosit 120.000/mm<sup>3</sup> (rujukan: 150.000-450.000); pada sediaan apus darah tebal ditemukan bentuk cincin dan trofozoit parasit malaria (*Plasmodium*) dengan kepadatan +4 dengan ciri sitoplasma berukuran besar dan ukuran eritrosit terinfeksi normal. Diagnosis di RS adalah suspek malaria *knowlesi* dengan indeks parasit 4,3 %. Hasil wawancara: sebelum ke rumah sakit, penderita mengalami demam mengigil dan pegal linu dan mencari pengobatan ke Puskesmas Muara Teweh. Di Puskesmas diberi fansidar dan klorokuin. Penderita tidak pernah bepergian ke daerah lain dan hanya ke hutan sehubungan dengan pekerjaannya sebagai mandor. Dua sediaan apus darah tebal penderita diperiksa ulang oleh tenaga mikroskopis anggota tim penelitian dan didiagnosis sebagai *P. knowlesi*. Morfologi parasit dipotret sebelum diperiksa dengan PCR. Kerokan kedua sediaan apus darah tebal diperiksa dengan PCR pada tanggal 10 November 2014 hingga selesai dan hasilnya positif *P. knowlesi*. Kasus ketiga ini pun digolongkan sebagai kasus indigenous.

Morfologi *Plasmodium knowlesi*:

gambaran morfologi *P. knowlesi* pada ketiga kasus adalah seperti yang dikemukakan berikut ini, yang diurut secara kronologis. Sebelum pemeriksaan dengan PCR, kasus pertama didiagnosis sebagai *P. vivax* dengan pemeriksaan mikroskopis. Morfologi *P. knowlesi* pada sediaan apus darah tebal kasus pertama ini diperlihatkan pada Gambar 5. Kebanyakan stadium *P. knowlesi* yang ditemukan (pada Gambar 5.A - 5.E ditunjuk oleh tanda panah “→”) adalah stadium trofozoit muda (bentuk cincin) dengan ukuran parasit relatif sama, inti yang besar dan sitoplasma yang padat. Juga ditemukan trofozoit dewasa (pada Gambar 5.B - 5.D ditunjuk oleh tanda panah “→”) dengan inti juga besar dan sitoplasma amuboid (melebar tidak beraturan) yang pada trofozoit tertentu, sitoplasmanya kelihatan masih padat, tetapi pada trofozoit lainnya, sebagian sitoplasma menjulur ke arah yang tidak beraturan dengan kepadatan yang tidak sama dan pigmen yang kecoklatan hingga kemerahan. Selain itu ditemukan skizon (pada Gambar 5.E ditunjuk oleh tanda panah “→”) dengan inti merozoit berjumlah dua yang pada salah satu skizon sudah tampak pigmen kehitaman. Semua gambaran morfologi *P. knowlesi* yang diperlihatkan pada sediaan apus darah tebal kasus pertama ini menyerupai morfologi *P. vivax*.

Pada sediaan apus darah tipis kasus pertama ini (Gambar 6), terlihat bahwa eritrosit yang terinfeksi parasit semuanya tidak membesar. Pada Gambar 6.A (yang ditunjuk oleh tanda panah “→”), terlihat satu stadium trofozoit muda (bentuk cincin) dengan inti kompak di pinggir sitoplasma, yang berpenampilan menyerupai morfologi *P. falciparum*. Seiring dengan makin berkembangnya parasit, sifat amuboid trofozoit makin kelihatan, yang diperlihatkan oleh stadium trofozoit dewasa dengan sitoplasma yang melebar dengan bentuk tidak beraturan, baik tipis maupun agak tebal dengan ketebalan sitoplasma yang tidak sama, yang disertai dengan terbentuknya bintik-bintik mirip bintik Schuffner (pada Gambar 6.A - 6.D ditunjuk oleh tanda panah “▶”). Dengan mengabaikan penampilan eritrosit yang terinfeksi tidak membesar, morfologi seperti itu menyerupai morfologi *P. vivax*. Juga ditemukan trofozoit dewasa yang sitoplasmanya besar dan tebal (pada

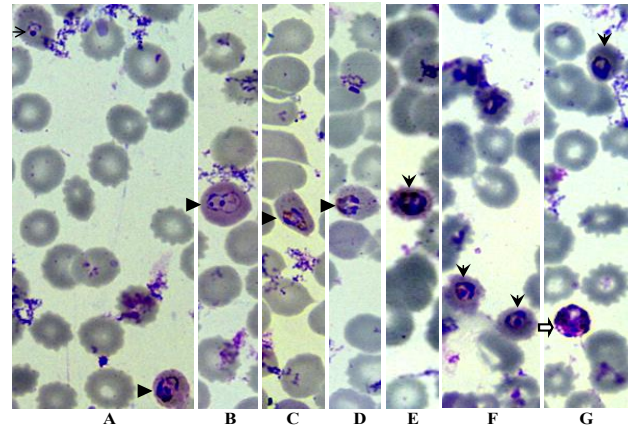
Gambar 6.E – 6.G ditunjuk oleh tanda panah “▼”), yang menyerupai morfologi *P. malariae*. Pada skizon muda (pada Gambar 6.G ditunjuk oleh tanda panah “⇨”), bentuk parasit agak bulat, tetapi memiliki tiga inti dengan sitoplasma melebar tetapi belum saling terpisah dan pigmen kemerahan, yang memperlihatkan morfologi menyerupai skizon *P. vivax*



**Gambar 5. Morfologi *Plasmodium knowlesi* pada sediaan apus darah tebal dengan pewarnaan Giemsa pada kasus pertama (1.000 x)**

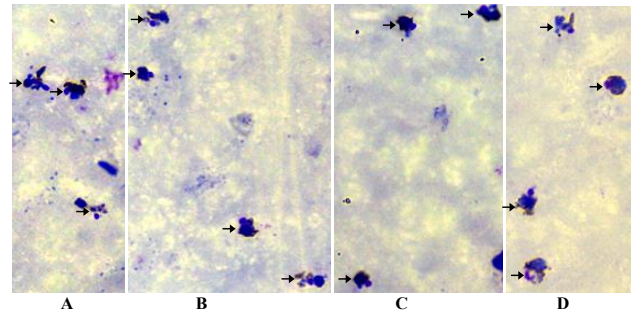
Keterangan: stadium yang ditunjuk tanda panah: → trofozoit muda (bentuk cincin); ► trofozoit dewasa dengan sitoplasma amuboid dan pigmen kecoklatan; ⇨ skizon.

Kasus kedua: sebelum pemeriksaan dengan PCR, penderita ini didiagnosis sebagai *P. knowlesi* dengan sedikit keraguan pada pemeriksaan mikroskopis. Pada kasus kedua ini terlihat bahwa pada sediaan apus darah tebal (Gambar 7), stadium trofozoit muda (bentuk cincin) tidak ada dan semuanya merupakan stadium trofozoit dewasa (pada Gambar 7.A – 7.D ditunjuk oleh tanda panah “→”). Inti pada stadium trofozoit juga besar, sitoplasma juga kompak tetapi tetap menunjukkan sifat amuboidnya. Sebagian besar morfologi stadium trofozoit pada kasus kedua ini mirip dengan kasus pertama dalam hal kemiripannya dengan *P. vivax*, tetapi sitoplasmanya tidak ada yang tipis. Pada kasus kedua ini tidak ditemukan skizon dan gametosit



**Gambar 6. Morfologi *Plasmodium knowlesi* pada sediaan apus darah tipis dengan pewarnaan Giemsa pada kasus pertama (1.000 x).**

Keterangan: stadium yang ditunjuk tanda panah: → trofozoit muda (bentuk cincin) dengan inti dan sitoplasma kompak; ► trofozoit dewasa dengan sitoplasma amuboid. ▼ trofozoit muda (bentuk cincin) dengan inti dan sitoplasma menebal; ⇨ skizon muda

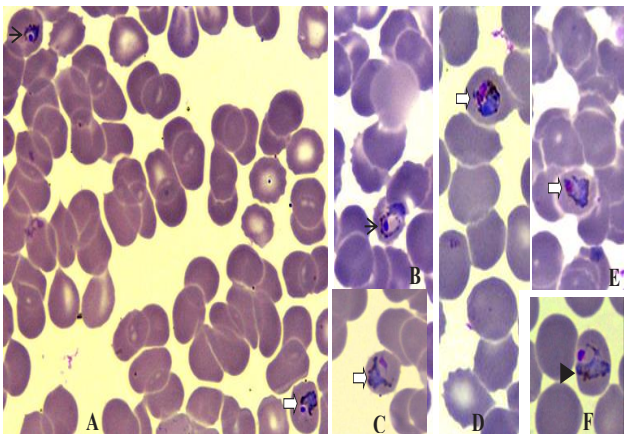


**Gambar 7. Morfologi *Plasmodium knowlesi* pada sediaan apus darah tebal dengan pewarnaan Giemsa pada kasus kedua (1.000 x)**

Keterangan: stadium yang ditunjuk tanda panah: → trofozoit dengan sitoplasma amuboid.

Pada sediaan apus darah tipis kasus kedua ini (Gambar 8), terlihat bahwa eritrosit yang terinfeksi juga tidak membesar. Pada stadium trofozoit muda (bentuk cincin) pada Gambar 8.A (ditunjuk oleh tanda panah “→”), inti tetap di pinggir sitoplasma dengan sitoplasma yang masih kompak yang berarti mirip dengan *P. falciparum* tetapi pada bentuk cincin lainnya (Gambar 8.B), sitoplasma sudah mulai menunjukkan sifat

amuboidnya dengan sitoplasma yang melebar tetapi tipis. Pada trofozoit dewasa (pada Gambar 8.A, dan Gambar 8.C – 8.E, ditunjuk oleh tanda panah “⇔”), sifat amuboidnya lebih menonjol dengan sitoplasma yang makin melebar tidak beraturan dengan ketebalan sitoplasma yang tidak sama, tetapi inti hampir selalu berada di pinggir sitoplasma serta pigmen yang semakin tebal, yang berarti menyerupai morfologi *P. vivax*. Pada Gambar 8.F (ditunjuk oleh tanda panah “▼”), terlihat trofozoit dewasa dengan sitoplasma yang biru tetapi kurang tebal, dan memanjang seperti pita yang mencapai kedua tepi eritrosit; inti juga mulai melebar sehingga menjadi kurang kompak dan pigmennya kecoklatan. Morfologi trofozoit seperti itu, dimana sitoplasmanya memanjang seperti pita dan ukuran eritrosit yang terinfeksi tetap normal, merupakan karakteristik *P. malariae*.



**Gambar 8. Morfologi *P. knowlesi* pada sediaan apus darah tipis dengan pewarnaan Giemsa pada kasus kedua (1.000 x)**


Keterangan: stadium yang ditunjuk tanda panah: → trofozoit muda (bentuk cincin); ⇔ trofozoit dewasa dengan sitoplasma amuboid; ▼ trofozoit dewasa dengan sitoplasma seperti pita.

Kasus ketiga: sebelum pemeriksaan dengan PCR, secara mikroskopis penderita ini didiagnosis sebagai dicurigai *P. knowlesi*. Gambaran morfologi *P. knowlesi* pada sediaan apus darah tebal diperlihatkan pada Gambar 9. Pada Gambar 9.A (ditunjuk oleh tanda panah “→”) terlihat bahwa semua stadium yang ditemukan

adalah stadium trofozoit muda (bentuk cincin) dengan jumlah yang banyak dalam satu lapangan pandang (menyerupai “bintang di langit” pada *P. falciparum*), ukuran parasit hampir seragam dengan inti dan sitoplasma yang bulat dan kompak, yang semuanya menunjukkan morfologi yang menyerupai morfologi *P. falciparum*; tetapi beberapa penampilan yang sedikit berbeda masih kelihatan, misalnya: ukuran inti yang sangat kecil (ditunjuk oleh tanda panah “↓”), atau inti yang melebar atau tidak bulat (ditunjuk oleh tanda panah “↑”). Beberapa stadium trofozoit dewasa (pada Gambar 9.B – 9.E ditunjuk oleh tanda panah “⇔”) juga ditemukan trofozoit yang sitoplasmanya amuboid dengan ketebalan yang tidak sama serta pigmen yang kekuningan, kecoklatan hingga kemerahan yang tersebar juga tidak merata, yang berarti menyerupai morfologi *P. vivax*. Skizon (pada Gambar 9.B – 9.D ditunjuk oleh tanda panah “▶”) dengan jumlah inti merozoit yang beragam (tiga hingga 10 inti) memperlihatkan sitoplasma yang sebagian belum memisah dan pigmen tebal kemerahan atau kekuningan yang hampir menutupi inti merozoit, tetapi pada skizon yang berinti sepuluh, sitoplasma merozoitnya sudah memisah, yang tersusun teratur hampir setengah lingkaran serta pigmen kekuningan di ruang yang terpisah dengan inti-inti merozoitnya (Gambar 9.F), yang semuanya juga memperlihatkan morfologi yang menyerupai morfologi *P. vivax*. Adapun stadium gametosit tidak ditemukan pada penderita tersebut.

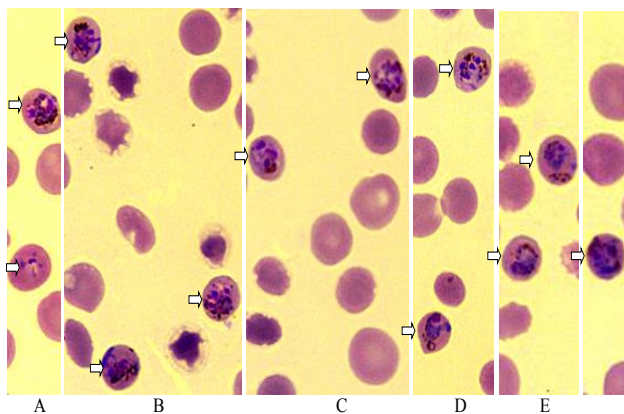
Selanjutnya penampilan morfologi *Plasmodium knowlesi* pada sediaan apus darah tipis kasus ketiga ini (Gambar 10) memperlihatkan bahwa ukuran eritrosit yang terinfeksi tidak membesar atau ukurannya relatif tetap normal. Stadium yang diperlihatkan pada gambar-gambar tersebut relatif seragam, yaitu stadium trofozoit dewasa. Sifat amuboid sitoplasma pada trofozoit masih tetap terlihat, yang melebar dengan kepadatan yang tidak sama dan pigmen yang padat kemerahan hingga kehitaman. Beberapa inti parasit terlihat memanjang dan melengkung menyerupai sifat amuboid sitoplasma. Pada Gambar 10.A terlihat adanya stadium cincin yang meskipun intinya masih kecil, tetapi sifat amuboid sitoplasmanya sudah kelihatan jelas.





**Gambar 9. Morfologi *P. knowlesi* pada sediaan apus darah tebal dengan pewarnaan Giemsa pada kasus ketiga (1.000 x).**

Keterangan: stadium *P. knowlesi* yang ditunjuk tanda panah: → trofozoit muda (cincin) berukuran hampir seragam; ↓ cincin berukuran kecil; ↑ cincin dengan inti melebar atau tidak bulat; ⇨ trofozoit; ▼ skizon.



**Gambar 10. Morfologi *P. knowlesi* pada sediaan apus darah tipis dengan pewarnaan Giemsa pada kasus ketiga (1000 x).**

Keterangan: stadium yang ditunjuk tanda panah: → cincin berukuran hampir seragam; ↓ cincin berukuran kecil; ↑ cincin dengan inti melebar atau tidak bulat; ⇨ trofozoit; ▼ skizon.

## PEMBAHASAN

Dalam penelitian yang dilaporkan ini ditemukan tiga kasus positif *P. knowlesi* di antara 287 kasus malaria positif mikroskopis yang diperiksa (1,05 %). Proporsi infeksi *P.*

*knowlesi* di antara keseluruhan kasus-kasus malaria positif dalam penelitian ini sangat rendah bila dibandingkan dengan yang dilaporkan di Malaysia yang mencapai 27,7 %<sup>2</sup> dan 58 %<sup>3</sup>. Perbedaan tersebut bisa disebabkan oleh beberapa faktor. Faktor pertama adalah karena perbedaan intensitas penularan, dimana intensitas penularan di Indonesia umumnya, di kedua provinsi khususnya, jauh lebih rendah daripada di negara tersebut. Faktor kedua adalah perbedaan cara penemuan kasus. Seperti dikemukakan sebelumnya, dua kasus yang dilaporkan secara terpisah pada tahun 2010 di Kalimantan Selatan<sup>22,23</sup> merupakan kasus yang ditemukan secara kebetulan setelah yang bersangkutan datang ke rumah sakit dan bukan hasil suatu pencarian yang aktif. Dalam penelitian yang dilaporkan ini, penemuan kasus malaria positif mikroskopis sebagian dilakukan secara aktif (MBS/MFS) dan sebagian secara pasif (PCD) di fasilitas kesehatan (Puskesmas dan rumah sakit) di wilayah yang masih endemis malaria dan didominasi oleh *P. falciparum* dan *P. vivax*. Di Malaysia, hampir semua kasus ditemukan di rumah sakit yang bisa diperkirakan merupakan kasus yang lebih berat dengan kepadatan parasit yang lebih tinggi. Sejauh ini negara bagian Sarawak dan Sabah, Malaysia, merupakan daerah fokus penularan *P. knowlesi* paling tinggi di Asia Tenggara.<sup>1-6</sup> Di negara-negara lain di Asia Tenggara juga ditemukan kasus-kasus malaria *P. knowlesi* namun jumlah kasusnya lebih terbatas.<sup>11,26</sup> Faktor ketiga kemungkinan adalah jenis vektornya. Di Kalimantan Malaysia kebanyakan kasus yang didiagnosis sebagai *P. knowlesi* dengan PCR adalah kasus malaria yang secara mikroskopis didiagnosis sebagai *P. malariae* dan vektornya adalah *Anopheles latens* yang merupakan anggota *An. leucosphyrus* grp. Jenis nyamuk ini lebih senang menggigit manusia daripada kera dengan rasio antara 1,3:1 dan lebih banyak tertangkap di pertanian dan rumah panggung dibandingkan dengan di hutan.<sup>3</sup> Bila diasumsikan bahwa vektor *P. malariae* dan vektor *P. knowlesi* adalah sama, maka *P. knowlesi* membutuhkan vektor berumur panjang, atau sama seperti vektor *P. malariae*, karena masa inkubasi ekstrinsik *P. malariae* pada tubuh vektor adalah yang paling lama di antara ke-4 jenis parasit malaria yang dikenal

selama ini. Hingga saat ini vektor *P. knowlesi* di Indonesia belum diketahui tetapi di Kalimantan *An. balabacensis* sudah diketahui sebagai vektor malaria bukan *P. knowlesi* di daerah pegunungan dan tepi hutan.<sup>27</sup> Sebenarnya jenis nyamuk ini termasuk nyamuk yang suseptibel terhadap *P. knowlesi* di negara lain Asia Tenggara,<sup>28</sup> tetapi di Kalimantan *An. balabacensis* kemungkinan tidak cocok sebagai vektor *P. malariae* karena kasus malaria *P. malariae* sangat jarang di wilayah itu dan didominasi oleh *P. falciparum* dan *P. vivax*. Lamanya masa inkubasi ekstrinsik *P. knowlesi* pada vektor sekitar 10 hari,<sup>29</sup> yang berarti membutuhkan vektor yang berumur panjang atau sama dengan vektor *P. malariae*. Dari penjelasan itu dapat diperkirakan bahwa *An. balabacensis* di Kalimantan Indonesia kurang cocok sebagai vektor *P. knowlesi*. Untuk membuktikan hal itu diperlukan penelitian tersendiri.

Dua kasus malaria *P. knowlesi* (kasus pertama dan kasus kedua) yang ditemukan pada tahun 2013 dalam penelitian ini tidak menunjukkan gejala yang berat, hanya berupa demam dan disertai dengan kondisi badan yang ngilu-ngilu (*myalgia*). Kedua kasus mencari pengobatan ke Puskesmas yang berbeda dalam selang waktu hampir satu bulan. Pemeriksaan darah rutin hanya dilakukan pada kasus pertama dengan hasilnya adalah bahwa kasus tersebut disertai gejala trombositopenia, leukositosis dan kadar hemoglobin normal. Gejala yang agak berat adalah gejala yang ditunjukkan oleh kasus ketiga yang ditemukan pada tahun 2014 dan terpaksa dirawat di rumah sakit. Pada kasus ketiga ini disamping gejala umum yang hampir sama dengan dua kasus pertama, juga disertai dengan tekanan darah di atas normal, gangguan pernafasan, ulu hati nyeri tekan dan abdomen sedikit distensi. Beberapa gejala klinis yang ditunjukkan dalam penelitian ini tidak berbeda jauh dengan yang dikemukakan oleh peneliti lain, dimana demam, ngilu-ngilu dan trombositopenia merupakan gejala umum pada malaria, termasuk yang disebabkan oleh *P. knowlesi*.<sup>30</sup> Laporan lain menyebutkan bahwa semua (100 %) kasus malaria *P. knowlesi* mengalami demam dan 83,2 % mengalami ngilu-ngilu.<sup>31</sup> Meskipun demikian, komplikasi yang lebih berat pada kasus malaria *P. knowlesi* seperti

tekanan darah di bawah normal (< 70 mm Hg) dan kollaps,<sup>32</sup> bahkan kematian, bisa terjadi, seperti yang dilaporkan dari Malaysia.<sup>2-3,31,33</sup> Dalam suatu publikasi kajian dikemukakan bahwa kurang lebih 19 kasus kematian akibat infeksi *P. knowlesi* telah dilaporkan dari berbagai negara.<sup>31</sup> Kasus impor yang ditemukan di Australia tetapi terinfeksi di Kalimantan Selatan, juga termasuk kasus berat dan dirawat di rumah sakit.<sup>22</sup> Dibandingkan dengan empat spesies parasit malaria yang dikenal selama ini yang siklus eritrositiknya sekitar 48 jam, pada *P. knowlesi* siklus eritrositik terjadi dalam 24 jam atau paling pendek<sup>28</sup> sehingga kerusakan eritrosit berlangsung lebih cepat dan hal itu bisa sebagai pendorong terjadinya kematian.

Morfologi *P. knowlesi* yang ditunjukkan ketiga kasus dalam penelitian ini tidak berbeda jauh dengan yang dilaporkan di negara lain. Dalam penelitian ini penampilan trofozoit *P. knowlesi* pada sediaan apus darah tebal mirip dengan *P. vivax*, sedangkan pada sediaan apus darah tipis penampilan morfologi stadium trofozoit muda (bentuk cincin) mirip dengan *P. falciparum* dan penampilan stadium trofozoit dewasa mirip dengan *P. malariae*. Beberapa penelitian telah melaporkan kemiripan morfologi *P. knowlesi* dengan *P. falciparum*, terutama dalam hal morfologi bentuk cincin.<sup>16,22,34</sup> Morfologi keempat spesies Plasmodium yang sudah dikenal selama ini (*P. falciparum*, *P. vivax*, *P. malariae* dan *P. ovale*) memang pada awalnya (bentuk cincin) banyak kemiripan satu dengan lainnya dan biasanya perbedaan karakteristik morfologi tiap spesies akan kelihatan setelah terbentuk stadium trofozoit, lalu lebih jelas lagi bila dikombinasikan dengan morfologi skizon dan gametosit. Ternyata kemiripan stadium awal (stadium cincin) ini juga terjadi pada morfologi *P. knowlesi* dalam penelitian ini sehingga mirip dengan ketiga spesies Plasmodium yang sudah disebutkan sebelumnya. Kemiripan morfologi trofozoit *P. knowlesi* dengan *P. vivax* juga telah dilaporkan peneliti lain yang didasarkan atas karakteristik tertentu, tetapi semuanya menyatakan bahwa ukuran eritrosit yang terinfeksi tidak membesar.<sup>13,15-16</sup> Ketiga spesimen sediaan darah yang diperoleh dalam penelitian ini juga menunjukkan morfologi parasit yang sitoplasmanya amuboid, yang berarti mirip

dengan *P. vivax* tetapi eritrosit tidak membesar. Dalam penelitian ini pun, pada kasus pertama ditemukan bintik-bintik mirip bintik Schuffner, jadi sesuai dengan yang dikemukakan peneliti tertentu yang menyebutnya sebagai bintik Schuffner,<sup>14</sup> namun peneliti lain menyebutnya sebagai bintik-bintik Sinton and Mulligan.<sup>22,29</sup> Kebanyakan peneliti melaporkan bahwa morfologi *P. knowlesi* sangat mirip dengan *P. malariae* yang salah satu karakteristiknya adalah melebarnya sitoplasma trofozoit menjadi berbentuk seperti pita selebar diameter eritrosit yang diinfeksi.<sup>2,14,22,30,35</sup> Hal inilah yang menyebabkan banyak kasus malaria *P. knowlesi* yang didiagnosis sebagai *P. malariae* pada pemeriksaan mikroskopis. Penampilan trofozoit dengan sitoplasma berbentuk pita juga ditemukan pada salah satu kasus (kasus kedua) dalam penelitian yang dilaporkan ini. Skizon *P. knowlesi* yang ditemukan pada kasus ketiga dengan jumlah inti merozoitnya relatif sedikit (3-10 inti), juga sesuai dengan yang dilaporkan peneliti lain.<sup>34,36-37</sup> Pada ketiga kasus yang dilaporkan ini tidak ditemukan adanya gametosit. Hal itu kemungkinan karena penderita cepat mencari pengobatan ke Puskesmas (termasuk kasus ketiga, tetapi kemudian mencari pengobatan ke rumah sakit) sehingga belum sempat terbentuk gametosit. Dalam siklus hidup *Plasmodium*, pembentukan gametosit terjadi belakangan dan akan terbentuk setelah terjadi beberapa kali siklus aseksual (biasanya 3-5 kali). Bila penderita terlambat diobati, barulah gametosit terbentuk dan dapat ditemukan di dalam darahnya. Bertambah lama penderita tidak mendapat pengobatan (dengan primakuin), bertambah banyak pula kesempatan dan jumlah gametosit yang terbentuk. Sifat *P. knowlesi* agak berbeda dengan empat spesies malaria manusia, bahkan termasuk “unik” di antara *Plasmodium* primata. Perkembangan gametosit *P. knowlesi* mulai dari gametosit muda hingga menjadi gametosit dewasa membutuhkan waktu 48 jam dan tidak membentuk hipnozoit di sel-sel hati.<sup>29,38</sup> Perkembangan gametosit yang relatif lambat seperti itu menyebabkan gametosit terlambat terbentuk dan tidak ditemukan pada tiga kasus yang dilaporkan ini. Bila jumlah kasus dengan beragam sejarah penularan dapat ditemukan, kemungkinan keragaman stadium, termasuk stadium gametosit,

dan keragaman bentuk tiap stadium *P. knowlesi* juga bisa ditemukan. Dengan demikian, morfologi *P. knowlesi* memiliki ciri tersendiri meskipun ada kemiripan dengan ketiga spesies parasit malaria manusia yang dikenal selama ini (*P. falciparum*, *P. vivax* dan *P. malariae*). Untuk memperjelas morfologi *P. knowlesi* yang lebih rinci masih diperlukan jumlah kasus yang lebih banyak.

Ketiga kasus ini sembuh dengan ACT dan primakuin dan tidak pernah kembali mencari pengobatan ke Puskesmas (kasus pertama dan kedua) atau ke rumah sakit (kasus ketiga). Ini menunjukkan bahwa malaria *P. knowlesi* dapat sembuh dengan obat program malaria yang digunakan di Indonesia dan tidak menunjukkan adanya kambuh. Meskipun secara filogenetik *P. knowlesi* lebih berkerabat dengan *P. vivax*, tetapi *P. knowlesi* tidak memiliki stadium dorman di hati dan siklusnya hanya 24 jam.<sup>29,38</sup> Beberapa laporan menyebutkan bahwa penderita malaria *P. knowlesi* sembuh dengan obat-obat lain yang beberapa di antaranya tidak dipakai lagi di Indonesia seperti klorokuin, meflokuin, kombinasi pirimetamin/sulfadoksin serta kina.<sup>38-39</sup> Dengan demikian obat untuk penderita malaria *P. knowlesi* bisa menggunakan obat program di Indonesia.

Dengan ditemukannya tambahan tiga kasus malaria *P. knowlesi* dalam penelitian ini, ditambah dengan empat kasus yang sudah ditemukan sebelumnya,<sup>23-25</sup> berarti jumlah seluruh kasus malaria *P. knowlesi* yang sudah ditemukan di Kalimantan menjadi tujuh kasus. Jumlah kasus-kasus malaria yang disebabkan *P. knowlesi* di Malaysia, baik di Semenanjung maupun Malaysia Kalimantan, jauh lebih banyak dibandingkan dengan yang ditemukan di Indonesia, khususnya di Kalimantan. Dua di antara tiga kasus yang ditemukan dalam penelitian ini berlokasi di Kalimantan Tengah (satu kasus di Kabupaten Gunung Mas dan satu kasus di Kabupaten Barito Utara), yang selama ini diketahui belum pernah dilaporkan adanya kasus malaria *P. knowlesi*. Ini berarti bahwa di Kalimantan ditemukan tambahan daerah baru penyebaran *P. knowlesi*. Bila kegiatan penemuan kasus lebih intensif atau diperluas ke daerah/provinsi lain, tidak tertutup kemungkinan ditemukan kasus-kasus malaria *P. knowlesi* di provinsi lain selain di kedua provinsi tersebut.

## KESIMPULAN

Dari hasil penelitian ini dapat disimpulkan bahwa dengan pemeriksaan *Polymerase Chain Reaction*, proporsi malaria *P. knowlesi* di antara kasus malaria positif mikroskopis di daerah berisiko tinggi di Kalimantan Tengah dan Kalimantan Selatan relatif rendah yaitu 1,05 % (3 kasus di antara 287 yang diperiksa). Kalimantan Tengah merupakan daerah baru penemuan kasus malaria *P. knowlesi* di Kalimantan. Gejala klinis pada dua kasus malaria *P. knowlesi* termasuk ringan tetapi pada kasus ketiga agak berat. Morfologi *P. knowlesi* memiliki ciri tersendiri meskipun ada kemiripan dengan morfologi *P. falciparum*, *P. vivax* dan *P. malariae*. Disarankan agar dilakukan surveilans atau penelitian untuk menemukan kasus malaria *P. knowlesi* di provinsi lain di Indonesia.

## UCAPAN TERIMA KASIH

Pada kesempatan ini terima kasih disampaikan kepada Kepala Pusat Teknologi Terapan dan Epidemiologi Klinik, Badan Penelitian dan Pengembangan Kesehatan, Kementerian Kesehatan RI atas izin yang diberikan. Terima kasih juga disampaikan kepada para kepala dinas kesehatan provinsi di Kalimantan Tengah dan Kalimantan Selatan, para kepala dinas kabupaten dan direktur RSUD serta jajarannya di semua kabupaten lokasi penelitian atas kerjasama dan bantuan yang diberikan.

## DAFTAR RUJUKAN

- Sabbatani S, Fiorino S, Manfredi R. The emerging of the fifth malaria parasite (*Plasmodium knowlesi*). A public health concern? *Braz J Infect Dis*, 2010;14(3):299-309.
- Cox-Singh J, Davis TME, Lee KS, Shamsul SSG, Matusop A, Ratnam S, et al. *Plasmodium knowlesi* Malaria in Humans Is Widely Distributed and Potentially Life Threatening. *Clin Infect Dis*, 2007;46(2):165-171.
- Vythilingam I, Noorazian YM, Huat TC, Jiram AI, Yusri YM, Azahari AH, et al. *Plasmodium knowlesi* in humans, macaques and mosquitoes in peninsular Malaysia. *Parasites Vect*, 2008;1(1):26-35;doi:10.1186/1756-3305-1-26.
- Goh XT, Lim YAL, Vythilingam I, Chew CH, Lee PC, Ngui R, et al. Increased detection of *Plasmodium knowlesi* in Sandakan division, Sabah as revealed by PlasmoNex™. *Mal J*, 2013;12: 264-277;doi:10.1186/1475-12-264.
- Singh B, Lee KS, Matusop A, Radhakrishnan A, Shamsul SSG, Cox-Singh J, et al. A large focus of naturally acquired *Plasmodium knowlesi* infections in human beings. *Lancet*, 2004;63(9414):1017-1024.
- Lau TY, Joveen-Neoh WF and Chong KL. High Incidence of *Plasmodium knowlesi* Infection in the Interior Division of Sabah, Malaysian Borneo. *Intern J Biosci Biochem Bioinform*, 2011;1(2):163-167.
- Wilairatana P, Krudsood S and Tangpukdee N. Management of *Plasmodium knowlesi* malaria without PCR confirmation. *SE Asian J Trop Med Pub Hlth*, 2010;41(1):19-21.
- Sermwittayawong N, Singh B, Nishibuchi M, Sawangjaroen N and Vuddhakul V. Human *Plasmodium knowlesi* infection in Ranong province, southwestern border of Thailand. *Mal J*, 2012;11:36-42.
- Ng OT, Ooi EE, Lee CC, Lee PJ, Ng LC, Pei SW, et al. Naturally acquired human *Plasmodium knowlesi* infection, Singapore. *Emerg Infect Dis*, 2008;14(5):814-816.
- Lunchavez J, Espino F, Curameng P, Espina R, Bell D, Chiodini P, et al. Human Infections with *Plasmodium knowlesi*, the Philippines. *Emerg Infect Dis*, 2008;14(5):811-813.
- Ninan T, Nalees K, Newin M, Sultan Q, Than MM, Shinde S, et al. *Plasmodium knowlesi* malaria infection in human. *Brunei Int Med J*, 2012;8(6):358-361.
- Bronner U, Divis PCS, Färnert A and Singh B. Case report Swedish traveller with *Plasmodium knowlesi* malaria after visiting Malaysian Borneo. *Mal J*, 2009;8:15-19.
- Ennis JG, Teal AE, Habura A, Madison-Antenucci S, Keithly JS, Arguin PM, et al. Simian Malaria in a U.S. Traveler - New York, 2008. *MMWR*, 2009;58(09):229-232.
- Van Hellemond JJ, Rutten M, Koelewijn R, Zeeman AM, Verweij JJ, Wismans PJ, et al. Human *Plasmodium knowlesi* Infection Detected by Rapid Diagnostic Tests for Malaria. *Emerg Infect Dis*, 2009;15(9):1478-1480.

15. Link L, Bart A, Verhaar N, Van Gool T, Pronk M, and Scharnhorst V. Molecular Detection of *Plasmodium knowlesi* in a Dutch Traveler by Real-Time PCR. *J Clin Microbiol*, 2012; 50(7):2523-2524.
16. Tang THT, Salas A, Ali-Tammam M, Martínez MC, Lanza M, Arroyo E, et al. First case of detection of *Plasmodium knowlesi* in Spain by Real Time PCR in a traveller from Southeast Asia. *Mal J*, 2010;9:219-224.
17. Berry A, Iriart X, Wilhelm N, Valentin A, Cassaing S, Witkowski B, et al. Case Report: Imported *Plasmodium knowlesi* Malaria in a French Tourist Returning from Thailand. *Am J Trop Med Hyg*, 2011;84(4):535-538.
18. Orth H, Jensen BO, Holtfreter MC, Kocheril SJ, Mallach S, MacKenzie C, et al. *Plasmodium knowlesi* infection imported to Germany, January 2013. *Euro Surveill*, 2013;18(40):1-3.
19. Tanizaki R, Ujiie M, Kato Y, Iwagami M, Hashimoto A, Kutsuna S, et al. First case of *Plasmodium knowlesi* infection in a Japanese traveller returning from Malaysia. *Mal J*, 2013;12:128-132.
20. Barber B, William T, Jelip J, Rahman H, Ibrahim Y, Menon J, et al. Increasing incidence of *Plasmodium knowlesi* malaria following control of *P. falciparum* malaria in Sabah, Malaysia. Sabah: Jabatan Kesihatan Negeri; Menzies School of Hlth Res, 2012.
21. Sabbatani S, Fiorino S, Manfred S. Malaria due to *Plasmodium knowlesi* in South-Eastern Asia and America. May imported cases represent a health care alert? *Plasmodium knowlesi* as the fifth malaria parasite. *Archiv Venezol Farmacol Terapéut*, 2009;28(2):48-50.
22. Figtree M, Lee R, Bain L, Kennedy T, Macker-tich S, Cheng Q, et al. *Plasmodium knowlesi* in Human, Indonesian Borneo. *Emerg Infect Dis*, 2010;16(4):672-674.
23. Sulistyaningsih E, Fitri LE, Löscher T, Berens-Riha N. Diagnostic difficulties with *Plasmodium knowlesi* infection in humans. *Emerg Infect Dis*, 2010;16(6):1033-1034.
24. Tuti S, Kusriastuti R, Triastuti R, Dewi RM. Handayani S, Aryani E, et al. *Plasmodium knowlesi* cases in South Kalimantan, Indonesia (in press).
25. Rajahram GS, Barber BE, Yeo TW, Tan WW, William T. Case Report: Fatal *Plasmodium knowlesi* Malaria Following an Atypical Clinical Presentation and Delayed Diagnosis. *Med J Malay*, 2013;68(1):71-72.
26. Kantele A and Jokiranta TS. Review of Cases With the Emerging Fifth Human Malaria Parasite, *Plasmodium knowlesi*. *Clin Infect Dis*, 2011;52(11):1356-1362.
27. Heriyanto B, Boewono DT, Widiarti, Boesri H, Widiastuti U, Blondine CP, et al. Atlas Vektor Penyakit. Salatiga: Kementerian Kesehatan RI, Badan Penelitian dan Pengembangan Kesehatan, Balai Besar Penelitian dan Pengembangan Vektor dan Reservoir Penyakit, 2011.
28. Antinori S, Galimberti L, Milazzo L, Corbellino M. *Plasmodium knowlesi*: The emerging zoonotic malaria parasite. *Acta Trop*, 2013;125:191-201.
29. Jiram AI, Vythilingam I, NoorAzian YM, Yusof YM, Azahari AH and Fong MY. Entomologic investigation of *Plasmodium knowlesi* vectors in Kuala Lipis, Pahang, Malaysia. *Mal J*, 2012;11:213-222.
30. Singh B dan Daneshvar C. *Plasmodium knowlesi* Malaria in Malaysia. *Med J Malay*, 2010;65(3):224-230.
31. Daneshvar C, Davis TME, Cox-Singh J, Rafa'ee MZ, Zakaria SK, Divis PCS, et al. Clinical and Laboratory Features of Human *Plasmodium knowlesi* Infection. *Clin Infect Dis*, 2009;49(6):852-860.
32. Willmann M, Ahmed A, Siner A, Wong IT, Woon LC, Singh B, et al. Laboratory markers of disease severity in *Plasmodium knowlesi* infection: a case control study. *Mal J*, 2012;11:363-372.
33. Rajahram GS, Barber BE, William T, Menon J, Anstey NM and Yeo TW. Deaths due to *Plasmodium knowlesi* malaria in Sabah, Malaysia: association with reporting as *Plasmodium malariae* and delayed parenteral artesunate. *Mal J*, 2012;11:284-290.
34. Antinori S, Galimberti L, Milazzo L, Corbellino M. *Plasmodium knowlesi*: The emerging zoonotic malaria parasite. *Acta Trop*, 2013;125:191-201.
35. Vythilingam I and Hii J. Simian Malaria Parasites: Special Emphasis on *Plasmodium knowlesi* and Their Anopheles Vectors in Southeast Asia. In *Anopheles mosquitoes -*

- New insights into malaria vectors. InTech. c. 2013;pp.487-510.
36. Moon RW. Plasmodium knowlesi in Malaysia: Bringing the Fifth Human Malaria Parasite from the Field to the Lab. Winston Churchill Travel Fellowship Report, 2011.
  37. Antinori S, Galimberti L, Milazzo L and Corbellino M. Biology of Human Malaria Plasmodia Including Plasmodium Knowlesi. Mediter J Hematol Infect Dis, 2012;4(1)13. DOI10.4084/MJHID.2012.013.
  38. Kantele A and Jokiranta TS. Review of Cases With the Emerging Fifth Human Malaria Parasite, Plasmodium knowlesi. Clin Infect Dis, 2011;52(11):1356-1362.
  39. Fatih FA, Staines HM, Siner A, Ahmed MA, Woon LC, Pasini EM, et al. Susceptibility of human Plasmodium knowlesi infections to anti-malarials. Mal J, 2013;12:425-431.