

**HISTOPATHOLOGY OF *Mystus nemurus* LIVER THAT WERE FED WITH FEED  
ADDED WITH *Psidium guajava* AND *Andrographis paniculata* NESS**

**BY**

**Jumaida<sup>1</sup>, Morina Riauваты S<sup>2</sup>, Iesje Lukistyowati<sup>3</sup>**  
**Fisheries and Marine Science Faculty, Riau University Pekanbaru**  
Email : meyputatama@yahoo.co.id

**ABSTRACT**

This research was conducted on June to August 2014 in the Laboratory of Parasites and Diseases of Fisheries and Marine Science of Faculty Riau University Pekanbaru. The purpose of this research was to determine the structure of (*Mystus nemurus*) liver that were fed with feed added with *Psidium guajava* and *Andrographis paniculata* Ness. The method used is an experimental using 3 treatments with 3 replicated. The treatment used in this research was Kn (Fishes were not receive any treatment), Kp (Fishes were not receive any treatment but were infected with *A. hydrophila*), P1 (Fishes were fed with feed added with 10 g of *Psidium guajava* and 10 g of *Andrographis paniculata* Ness and were infected with *A. hydrophila* (0.1 ml of 10<sup>8</sup> of *A. hydrophila* culture), P2 (Fishes were fed with feed added with 20 g of *Psidium guajava* and 20 g of *Andrographis paniculata* Ness and were infected with *A. hydrophila* (0.1 ml of 10<sup>8</sup> of *A. hydrophila* culture), P3 (Fishes were fed with feed added with 30 g of *Psidium guajava* and 30 g of *Andrographis paniculata* Ness and were infected with *A. hydrophila* (0.1 ml of 10<sup>8</sup> of *A. hydrophila* culture). Fish organ (liver) were processed for histological studied (formalin fixed, alcohol series, 6 sliced and HE Stained). Result indicate that the structure of liver of the treated fish showing abnormality symptoms, such as necrosis, fatted degeneration and hemorrhage. It can be concluded that feeding of fish with 30 g of *Psidium guajava* and 30 g of *Andrographis paniculata* Ness is able to treat *A. hydrophila* infection on *Mystus nemurus*.

Key word : Liver, *Mystus nemurus*, *Psidium guajava*, *Andrographis paniculata* Ness.

<sup>1</sup>) Student of Faculty of Fisheries and Marine Science, Riau University

<sup>2</sup>) Lecture of Faculty of Fisheries and Marine Science, Riau University

**HISTOPATOLOGI HATI IKAN BAUNG (*Mystus nemurus*) YANG DIBERI PAKAN  
CAMPURAN DAUN JAMBU BIJI (*Psidium guajava*) DAN SAMBILOTO  
(*Andrographis paniculata* Ness)**

By

**Jumaida<sup>1</sup>, Morina Riauwati S<sup>2</sup>, Iesje Lukistyowati<sup>3</sup>**  
**Fisheries and Marine Science Faculty Riau University**  
Email : meyputatama@yahoo.co.id

**ABSTRAK**

Penelitian ini dilaksanakan pada bulan Juni sampai Agustus 2014 di Laboratorium Laboratorium Parasit dan Penyakit Ikan Fakultas Perikanan dan Ilmu Kelautan Universitas Riau Pekanbaru. Tujuan dari penelitian ini adalah untuk mengetahui perubahan struktur hati ikan baung (*Mystus nemurus*) yang diberi pakan campuran daun jambu biji (*Psidium guajava*) dan sambiloto (*Andrographis paniculata* Ness) kemudian diinfeksi bakteri *Aeromonas hydrophila*. Metode penelitian yang digunakan adalah metode eksperimen dengan menggunakan tiga faktor dengan tiga taraf perlakuan yaitu Kn = Tidak diberi daun jambu biji dan sambiloto dan tidak diinfeksi *Aeromonas hydrophila*, Kp = Tidak diberi daun jambu dan sambiloto dan diinfeksi *A. hydrophila*, P<sub>1</sub> = Penambahan daun jambu biji 10 g dan sambiloto 10 g dalam 1 kg pakan kemudian diinfeksi bakteri *A. hydrophila* sebanyak 0,1 ml dengan kepadatan 10<sup>8</sup> ml/sel, P<sub>2</sub> = Penambahan daun jambu biji 20 g dan sambiloto 20 g dalam 1 kg pakan kemudian diinfeksi bakteri *A. hydrophila* sebanyak 0,1 ml dengan kepadatan 10<sup>8</sup> ml/sel, dan P<sub>3</sub> = Penambahan daun jambu biji 30 g dan sambiloto 30 g dalam 1 kg pakan kemudian diinfeksi bakteri *A. hydrophila* sebanyak 0,1 ml dengan kepadatan 10<sup>8</sup> ml/sel. Organ hati difiksasi dalam formalin 10%, dehidrasi dengan alkohol seri, dipotong dengan ketebalan 6 mikron dan diwarnai dengan HE. Hasil penelitian menunjukkan bahwa struktur jaringan hati ikan baung (*Mystus nemurus*) yang diberi pakan campuran daun jambu biji (*Psidium guajava*) dan sambiloto (*Andrographis paniculata* Ness) kemudian diinfeksi bakteri *A. hydrophila* terdapat abnormalitas seperti nekrosis, degenerasi melemap, dan hemoragi. Dari hasil ini dapat disimpulkan bahwa penambahan daun jambu biji 30 g dan sambiloto 30 g dalam 1 kg pakan dapat memperbaiki struktur hati ikan baung (*Mystus nemurus*) atau adanya perubahan kearah yang positif).

**PENDAHULUAN**

Ikan baung (*Mystus nemurus*) merupakan ikan asli Indonesia yang terdapat di beberapa sungai di Sumatera. Ikan baung (*Mystus nemurus*) di daerah Riau telah dibudidayakan dan merupakan jenis ikan ekonomis penting dan digemari oleh masyarakat karena dagingnya yang tebal, sedikit berduri dan memiliki rasa yang lezat. Permintaan ikan baung di daerah Riau cukup tinggi. Hal ini dapat dilihat dengan berkembangnya restoran

dan rumah makan yang menyediakan ikan baung sebagai ikan konsumsi dan produksinya pada saat ini berasal dari tangkapan di alam, akibatnya populasi ikan tersebut semakin berkurang (Aryani, 2011).

Pengembangan usaha budidaya ikan baung secara intensif dengan kepadatan yang tinggi dan pemberian pakan secara optimal sangat diperlukan untuk mendapatkan hasil yang optimal. Namun seringkali terjadi sistem ini tidak memberikan hasil yang memuaskan, bahkan

berdampak negatif akibat masalah lingkungan dan terjadinya penyebaran penyakit.

Untuk mengatasi permasalahan penyakit tersebut para pembudidaya umumnya melakukan pemberian berbagai macam antibiotik seperti *ampicillin*, *chloramphenicol* dan *tetracycline*. Akan tetapi pemberian antibiotik secara terus menerus dapat menyebabkan bakteri menjadi resisten (kebal) terhadap obat-obatan tersebut, serta terjadi penimbunan residu obat-obatan didalam tubuh ikan dan lingkungan perairan, akhirnya dapat membahayakan manusia yang mengkonsumsinya.

Salah satu upaya untuk mengatasi dampak negatif dari penggunaan bahan kimia dan antibiotik adalah menggunakan bahan alami. Beberapa penelitian penggunaan bahan alami yang telah berhasil dilakukan antaralain ekstrak daun jambu biji pada konsentrasi 250-3250 ppm berpotensi sebagai antibakteri terhadap bakteri *Aeromonas hydrophila* dengan diameter zona hambat berkisar antara 6,5-11,5 mm (Rosidah dan Afizia, 2012) dan larutan sambiloto (*Andrographis paniculata* Nees) terbukti efektif menghambat pertumbuhan *E. tarda* pada konsentrasi (4 g/l) dengan rata-rata zona hambat sebesar 4,6 mm pada ikan patin (Lukistyowati, 2012).

Sambiloto (*Andrographis paniculata* Nees) dan daun jambu biji (*Psidium guajava*) mudah didapat dan telah terbukti memiliki anti bakteri (Lukistyowati dan Syawal., 2013). Menurut (Sudewo, 2004) sambiloto mengandung zat aktif yang bermanfaat bagi kesehatan seperti andrografolid yang rasanya sangat pahit, minyak atsiri dan flavonoid, zat-zat tersebut berfungsi untuk mencegah penggumpalan darah, menghambat dan menghancurkan inti kanker, anti bakteri, anti racun, serta anti infeksi, sehingga dapat digunakan sebagai antibiotik untuk melawan serangan bakteri dan virus. Daun jambu biji mengandung ekstrak quersetin yang terdiri dari senyawa tanin dan

flavonoid. Senyawa flavonoid merupakan senyawa bioaktif mempunyai aktivitas sebagai anti virus dan antioksidan (Departemen Pertanian, 2008). Berdasarkan hal tersebut penulis melakukan penelitian tentang histopatologi hati ikan baung (*Mystus nemurus*) yang diberi pakan campuran daun jambu biji (*Psidium guajava*) dan sambiloto (*Andrographis paniculata* Ness) dan diinfeksi bakteri *Aeromonas hydrophila*.

Penelitian ini bertujuan untuk mengetahui perubahan struktur hati ikan baung (*Mystus nemurus*) yang diberi pakan campuran daun jambu biji (*Psidium guajava*) dan sambiloto (*Andrographis paniculata* Ness) kemudian diinfeksi bakteri *Aeromonas hydrophila*.

Manfaat dari penelitian ini diharapkan dapat memberikan informasi dan ilmu pengetahuan tentang histopatologi hati ikan baung yang diberi pakan campuran daun jambu biji (*Psidium guajava*) dan sambiloto (*Andrographis paniculata* Ness) kemudian diinfeksi bakteri *Aeromonas hydrophila*.

## **BAHAN DAN METODE PENELITIAN**

### **Bahan dan Alat**

Ikan uji yang digunakan adalah ikan baung yang berukuran 10-11 cm sebanyak 150 ekor yang berasal dari daerah kubang Pekanbaru, formalin 10%, parafin, alkohol 35%, 70%, 80%, 90%, 96%, 100%, xylol, aquades, *Entellan Neu*, pewarna Hematoxilin dan Eosin.

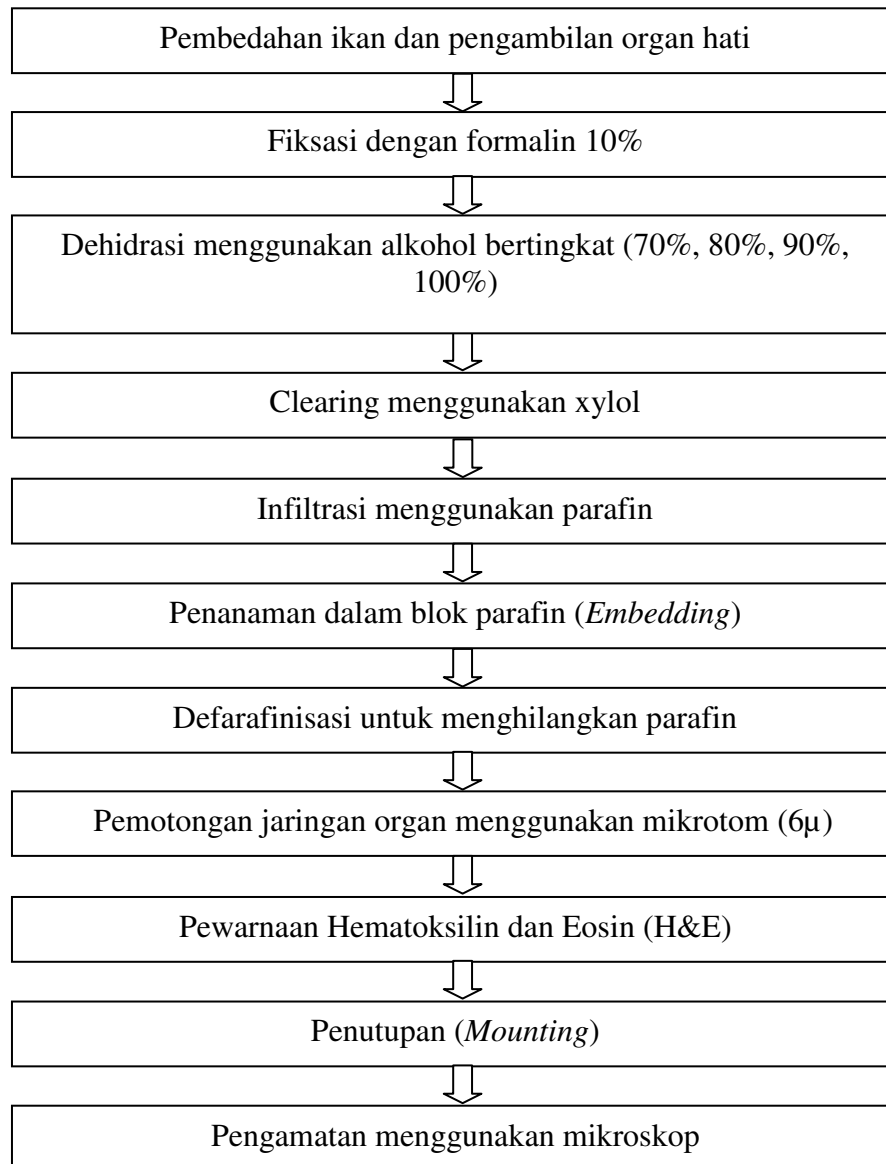
Peralatan yang digunakan dalam penelitian ini adalah Gunting, Botol film, Objek glass, Cover glass, Mikroskop binokuler, Water bath, Mikrotom, Blok pencetak parafin dan Kamera.

### **Prosedur Penelitian**

Pembuatan preparat histologi dengan cara Ikan uji diambil 3 tiap perlakuan lalu bagian kulit pada bagian perut ikan dibedah dengan menggunakan gunting agar larutan pengawet (formalin

10%) dapat masuk dengan sempurna ke seluruh tubuh ikan. Kemudian ikan dibedah dengan alat bedah. Untuk

mengambil organ hati. Prosedur pembuatan preparat pada (Gambar 1).



**Gambar 1. Skema Pembuatan Preparat Histologi Hati**

### **Analisis Data**

Data yang dianalisa dari penelitian ini adalah pengamatan preparat hati. Selanjutnya preparat yang diperoleh akan dianalisis secara deskriptif dengan melihat kelainan atau kerusakan yang terjadi pada jaringan hati ikan baung (*Mystus nemurus*).

### **HASIL DAN PEMBAHASAN**

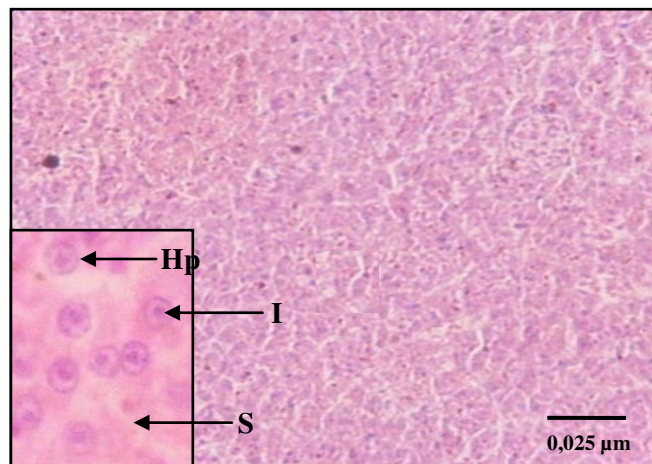
#### **Struktur Jaringan Hati Ikan Baung (*Mystus nemurus*) Normal**

Hasil penelitian menunjukkan bahwa struktur hati ikan baung normal ditandai dengan adanya hepatosit (sel parenkim hati) yang berbentuk bulat, inti sel dan sinusoid terlihat jelas yang berisi darah dan saluran empedu (Gambar 2, Kn). Hal ini sesuai dengan Sukarni *et al.*,

(2012) yang menyatakan bahwa histologi hati ikan botia yang sehat menunjukkan adanya hepatosit yang terletak diantara sinusoid dan saluran empedu.

Menurut Camargo dan Martinez (2007), bahwa sel hepatosit pada ikan sehat terlihat jelas, intinya bulat terletak ditengah sinusoid tampak jelas, dan vena sentralis sebagai pusat lobulus terlihat berbentuk bulat. Pendapat ini didukung oleh Figueiredo *et al.*, (2007), bahwa hepatosit adalah sel yang berbentuk poligonal yang berisi nukleus berbentuk bulat dan padat. Lu (1995), mengatakan hepatosit adalah jenis sel yang menyusun

sebagian besar organ hepar. Hepatosit bertanggung jawab terhadap peran sentral hepar dalam metabolisme. Sel hati ini terletak diantara sinusoid yang berisi darah dan saluran empedu. Sinusoid adalah pembuluh darah kapiler yang merupakan percabangan dari vena porta dan arteri hepatica, sinusoid terlihat jelas dengan aliran sejumlah eritrosit. Hal ini diduga karena ikan baung dalam keadaan sehat dan bebas dari bakteri *Aeromonas hydrophila*. Organ hati masih terlihat normal bentuk susunan jaringan tidak terlihat adanya kerusakan.

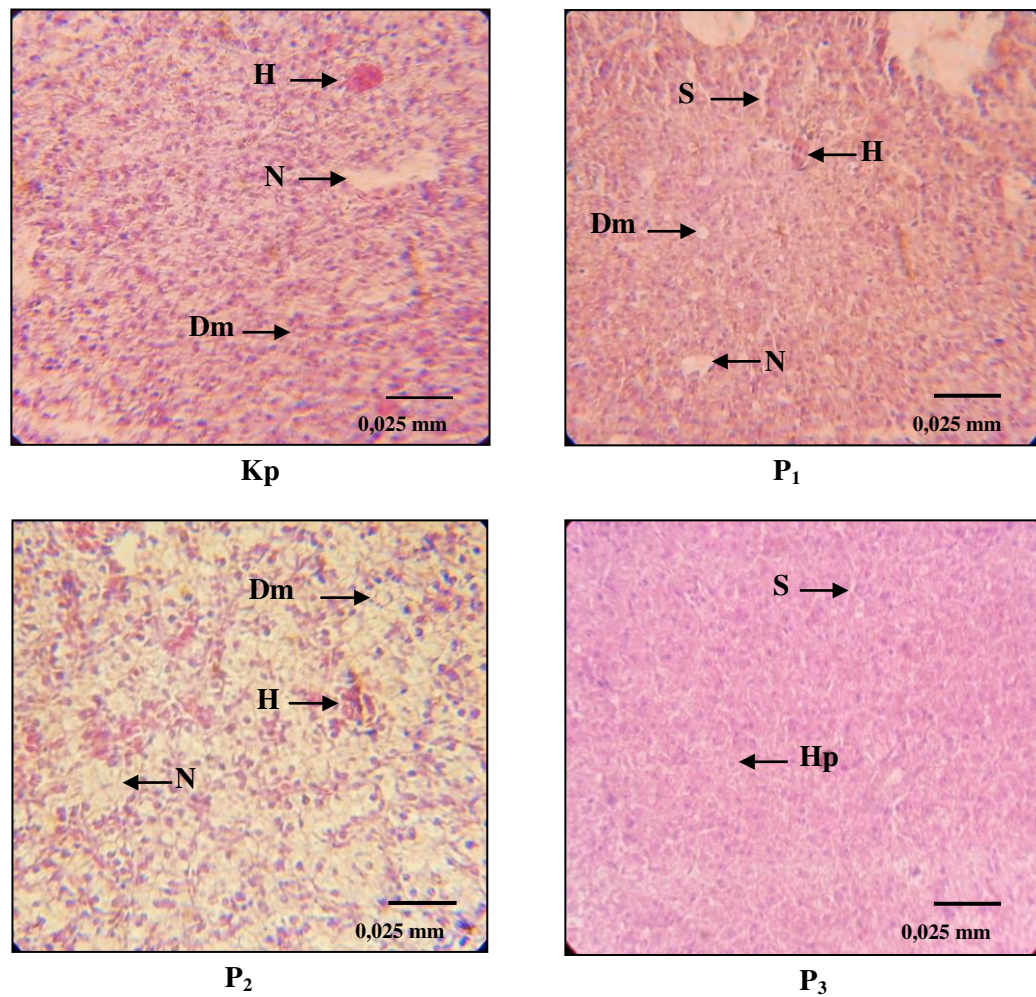


**Gambar 2. Mikrograf struktur hati ikan baung (*Mystus nemurus*) normal (Kn) (HE, 400X) Keterangan : Hepatosit (Hp), Inti Sel (I) dan Sinusoid (S).**

### **Struktur Jaringan Hati Ikan Baung (*Mystus nemurus*) yang diinfeksi bakteri *Aeromonas hydrophila***

Hasil penelitian menunjukkan bahwa struktur hati ikan baung yang terinfeksi bakteri *Aeromonas hydrophila* tanpa diberi pakan campuran daun jambu biji dan sambiloto menunjukkan struktur

histopatologi yang berbeda dengan struktur hati ikan baung yang normal. Perbedaan tersebut ditandai dengan adanya perubahan seperti kondisi struktur hati ikan yang diinfeksi bakteri *Aeromonas hydrophila* menunjukkan kondisi hati ikan terlihat adanya kerusakan yang parah (Gambar 3 P<sub>2</sub>).



**Gambar 3. Mikrograf struktur hati ikan baung (*Mystus nemurus*) (Kp, P<sub>1</sub>, P<sub>2</sub> dan P<sub>3</sub>) yang diinfeksi bakteri *Aeromonas hydrophila* (HE, 400X) Keterangan : Hepatosit (Hp), Sinusoid (S), Hemoragi (H), Nekrosis (N), dan Degenerasi melemak (Dm)**

Berdasarkan hasil pengamatan, tingkat kerusakan hati yang terjadi pada perlakuan Kp kategori berat. Pada (Gambar 3, Kp) terlihat struktur hati menunjukkan adanya abnormalitas seperti nekrosis, hemoragi, dan degenerasi melemak berupa vakuola (adanya ruang kosong). Nekrosis terjadi disebabkan karena adanya stimulus yang bersifat patologis, sehingga terjadinya peradangan pada sel hati yang akan mengakibatkan kematian pada sel hati. Sedangkan hemorage ditandai dengan adanya darah didalam hepatosit akibat kerusakan pada dinding hepatosit. Kerusakan yang lainnya

seperti degenerasi melemak terjadi karena penumpukan lemak pada hepatosit yang akan mengakibatkan pembengkakan pada hepatosit. Abnormalitas pada sel hati ini dapat diakibatkan karena organ hati lebih dulu mengalami kerusakan sel bila dibandingkan dengan organ dalam lainnya. Hal ini sesuai dengan pendapat Riauwati (2012) yang menyatakan bahwa ikan patin yang terinfeksi *Aeromonas hydrophila* menunjukkan struktur hati abnormalitas seperti degenerasi vakuola pada hepatosit, nekrosis, hemoragi dan hipertropy pada sinusoid. Nekrosis adalah perubahan yang prosesnya bersifat inversibel atau disebut

juga kematian pada jaringan (Darmono, 1995).

Selain itu pada struktur hati ikan baung (*Mystus nemurus*) juga ditemukan kerusakan berupa hemoragi. Hemoragi adalah keluarnya darah dari kardio vaskuler, dimana hemoragi dan edema yang terjadi pada organ hati ini menyebabkan kerusakan yang kompleks sehingga hati kehilangan fungsinya.

Kerusakan yang lainnya adalah degenerasi melemak yaitu gangguan pada sel lemak atau akumulasi lemak yang berlebih didalam sitoplasma dan adanya pembengkakan pada sel hati yang akan menyebabkan sel hati akan membesar, dengan membesarnya sel hati akan mengakibatkan sinusoid menyempit sehingga aliran darah terganggu. Hal ini sesuai dengan pendapat Takashima dan Hibiya (1995) bahwa generasi melemak diartikan sebagai perlemakan hati yang mengacu pada suatu kondisi pathologi dimana banyak sel pada hati yang mengalami perlemakan degeneratif dengan ditemukan tingkat lemak yang tinggi pada sel. Pada perlakuan Kp ini bakteri *Aeromonas hydrophila* dapat berkembang biak sehingga dapat merusak struktur hati ikan baung dan juga dapat menyebabkan ikan tersebut mati.

Berdasarkan hasil pengamatan, tingkat kerusakan hati yang terjadi pada perlakuan P<sub>1</sub> masih kategori berat. Terbukti masih terlihat adanya nekrosis, hemoragi dan degenerasi melemak. Struktur hati pada perlakuan ini menunjukkan kearah perubahan membaik bila dibandingkan dengan perlakuan Kp. Hal ini diduga adanya pengaruh pemberian pakan campuran daun jambu biji dan sambiloto yang mengandung zat antivirus dan antibakteri sehingga menunjukkan kerusakan pada jaringan berkurang. Tingkat kerusakan hati yang terjadi pada perlakuan P<sub>2</sub> kategori berat. Kerusakan lebih berat dari pada perlakuan yang lainnya. (Gambar 3, P<sub>2</sub>) nekrosis banyak ditemukan hal ini diduga daya tahan tubuh ikan lemah sehingga infeksi bakteri

*Aeromonas hydrophila* pada perlakuan ini tingkat keganasannya meningkat menyebabkan dosis dari pakan campuran daun jambu biji dan sambiloto tidak dapat menahan keganasan bakteri pada ikan.

Pada perlakuan P<sub>3</sub> yang diberi pakan campuran daun jambu biji (dengan dosis 30 g) dan sambiloto (dengan dosis 30 g) kemudian diinfeksi bakteri *Aeromonas hydrophila* sebanyak 0,1 ml dengan kepadatan 10<sup>8</sup> ml/sel tingkat kerusakan hati kategori ringan. Terlihat adanya perbaikan organ hati ikan baung, tampak terjadi pengurangan degenerasi melemak, nekrosis, dan sinusoid sudah mulai memancar secara sentrifugal dari vena sentralis kembali membaik. Selain itu hepatosit sudah mulai terlihat dengan jelas. Hal ini diduga dapat disebabkan karena kandungan yang terdapat pada daun jambu biji (*Psidium guajava*) dan sambiloto (*Andrographis paniculata* Ness ). Hasil penelitian ini dapat dilihat pada (Gambar 3, P<sub>3</sub>).

## KESIMPULAN

Berdasarkan hasil penelitian dapat disimpulkan bahwa struktur jaringan hati ikan baung (*Mystus nemurus*) yang diberi pakan campuran daun jambu biji (*Psidium guajava*) dan sambiloto (*Andrographis paniculata* Ness) kemudian diinfeksi bakteri *Aeromonas hydrophila* menunjukkan abnormalitas seperti nekrosis, degenerasi melemak, dan hemoragi. Hasil yang terbaik terdapat pada perlakuan P<sub>3</sub> yaitu penambahan sambiloto 30 g dan daun jambu biji 30 g dalam 1 kg pakan kemudian diinfeksi bakteri *Aeromonas hydrophila* sebanyak 0,1 ml dengan kepadatan 10<sup>8</sup> ml/sel kategori tingkat kerusakan hati tergolong ringan. Pada perlakuan ini dapat memperbaiki struktur hati ikan baung (*Mystus nemurus*) atau ada perubahan kearah yang positif.

## DAFTAR PUSTAKA

- Adhelia, S. Dewi, H. Awik, P.D.N, Nurlita, A. 2010. Studi Histopatologi Hati Ikan Belanak (*Mugil cephalus*) Di Muara Sungai Aloo Sudiarjo. Program Studi Biologi. Fakultas Matematika Ilmu Pengetahuan Alam Institut Teknologi. Surabaya.
- Aryani, N. 2011. *Komposisi Biokimia Telur Ikan Baung (Mystus Nemurus) Sebagai Dasar Untuk Pengkayaan Pakan Induk*. Seminar Nasional Perikanan Dan Ilmu Kelautan Fakultas Perikanan Dan Ilmu Kelautan Universitas Riau. Pekanbaru. 10 hlm.
- Camargo, M. M. P. dan C. B. R. Martinez. (2007). *Histopathology of gills, kidney and liver of a Neotropical fish caged in an urban stream*. Laboratory of Animal Ecophysiology, Department of Physiological Sciences State University of Londrina (UEL). *Neotropical Ichthyology* 5(3). 327- 336 hlm.
- Darmono. 1995. *Logam Dalam Sistem Biologi Makhluk Hidup*. UI Press. Jakarta. 140 p.
- Departemen Pertanian. 2008. Tanaman yang Berkhasiat Mengatasi Demam Berdarah Dengue. *Warta Penelitian dan Pengembangan Pertanian*. Vol. 30.(6).
- Figueiredo-Fernandes A.; Ferreira-Cardoso J. V.; Garcia-Santos S.; Monteiro S. M.; Carrola J.; Matos P. dan Fontainhas-Fernandes A. (2007). *Histopathological changes in liver and gill epithelium of Nile tilapia, Oreochromis niloticus exposed to waterborne copper*. *Pesq. Vet. Bras.*, 27(3), 103-109 hlm.
- Lu, FC. 1995. *Toksikologi Dasar*. Edisi II. Universitas Indonesia Press. Jakarta.
- Lukistyowati, I. 2012. Studi Efektifitas Sambiloto (*Andrographis paniculata* Nees) Untuk Mencegah Penyakit *Edwiellosis* Pada Ikan Patin (*Pangasius hypophthalmus*). *Berkala Perikanan Terubuk*, Juli 2012. Fakultas Perikanan dan Ilmu Kelautan Universitas Riau. Pekanbaru. Hal 56 – 74.
- Lukistyowati, dan H. Syawal . 2013. Potensi Pakan yang Mengandung Sambiloto (*Andrographis paniculata*) dan Daun Jambu Biji (*Psidium guajava*) untuk Menanggulangi Bakteri *Aeromonas hydrophila* pada Ikan Baung (*Mystus nemurus*). *Jurnal Akuakultur Rawa Indonesia* 1(2). Hal 135-147.
- Riauwaty. M. 2012. *Histopatologi Hati dan Ginjal Ikan Patin (Pangasius Hypophthalmus) yang terinfeksi Aeromonas hydrophila dan diobati Dengan temulawak (curcuma xanthorrhiza roxb.)* Fakultas Perikanan dan Ilmu Kelautan, Universitas Riau Pekanbaru Kampus Bina Widya km 12,5 Simpang Baru Pekanbaru.
- Rosidah, dan Afizia. 2012. *Potensi Ekstrak Daun Jambu Biji Sebagai Antibakterial Untuk Menanggulangi Serangan Bakteri Aeromonas Hydrophila Pada Ikan Gurame (Osphronemus Gouramy Lacepede)*. Fakultas Perikanan dan Ilmu kelautan, Universitas Padjadjaran.
- Sudewo, B. 2004. *Tanaman Obat Populer Penggempur Aneka Penyakit*. Jakarta: Agromedia Pustaka. 142 hlm.
- Sukarni, Maftuch, dan Nursam. 2012. *Kajian Penggunaan Ciprofloxacin*



*terhadap Histologi Insang dan Hati Ikan Botia (Botia macracanthus, Bleeker) yang Diinfeksi Bakteri Aeromonas hydrophila.* Jurnal. Fakultas perikanan dan Ilmu

Kelautan Universitas Brawijaya. Malang.

Takashima, F dan T. Hibiya. 1995. *An Atlas of Histology.* 2<sup>nd</sup> Edition. Kondasha Ltd. Jepang. Hal 195.