

GAMBARAN HISTOPATOLOGI KULIT MENCIT PUTIH (*Mus musculus*) SETELAH DIBERI PAPARAN ASAP PEMBAKARAN

Maria Aditya Pardomuan Hutaaruk
Wiwit Ade Widiawati
Alida Fidiawaty

mariahutaaruk2776@gmail.com

ABSTRACT

Forest fire commonly becomes a problem throughout the world. Its smoke contains a great amount of gas like carbon monoxide (CO), nitrogen dioxide (NO₂), particulate matter (PM), and volatile organic compounds (VOCs) which consist of formaldehyde, benzene, and acrolein released to the atmosphere, sulfur dioxide (SO₂), and Ozone (O₂). The smoke can also cause skin disorder. The object of this research was to find out the influence of the smoke of organic burning on the histopathological description in the skin of mice (*Mus musculus*) within 7 days and 14 days. The research used 18 white male mice that were 2-3 days with the duration of 10 minutes/day. Control (C) was not given the smoke exposure. The period of smoke exposure in the treatment 1 (T1) was 7 days and in the treatment 2 (T2) was 14 days. The changes in the skin thickening and the accumulation of inflammation cells were assessed by using a microscope. The result of the research showed that C = 8.3 μm; T1 = 13.8 μm; T2 = 16.8 μm and there was no accumulation of inflammation cell infiltration in the control, while there was the accumulation of inflammation cell infiltration in T1 and in T2. The conclusion of the research was that there were the changes in histopathological description in the skin of white mice (*Mus musculus*) after they were exposed with smoke.

Keywords: Accumulation of Inflammation Cells, Forest Fire, Mice's Skin Thickening

PENDAHULUAN

Kebakaran hutan merupakan salah satu bentuk gangguan yang masih sering terjadi di dunia. Kebakaran hutan adalah masalah yang berpengaruh terhadap berbagai sektor kehidupan seperti gangguan aktivitas sehari-hari, hambatan transportasi, kerusakan ekologis, penurunan pariwisata, dampak politik, ekonomi dan khususnya gangguan kesehatan.¹ Berdasarkan data *California Department of Forestry and Fire Protection* (CAL FIRE), kebakaran hutan terbesar yang berlangsung pada tanggal 3 Agustus 2015 di sebelah utara Kota San Francisco telah melalap hutan seluas lebih dari 145 kilometer per segi.²

Selain di luar negeri, kebakaran hutan juga telah terjadi di Indonesia dalam jangka waktu yang lama. Kebakaran hutan di Indonesia telah terjadi sejak tahun 1982.³ Hingga saat ini kebakaran telah menghanguskan lebih dari 165.000 hektar hutan di beberapa provinsi antara lain Sumatera Utara, Riau, Jambi, Bengkulu, Kalimantan, Maluku dan Papua.⁴ Kebakaran hutan di Riau selalu berulang setiap tahun. Berdasarkan data *hotspot* tahun 2006 hingga 2014, pola kebakaran hutan dan lahan (karhutla) di Riau terjadi dua periode dalam setahun yaitu antara Februari-April dan Juni-Oktober.⁵ Berdasarkan data BNPB, kebakaran di Riau pada tahun 2013 telah menyebabkan

penderita ISPA sebanyak 30.249 jiwa, iritasi kulit 1.490 jiwa, asma 1.109 jiwa, dan pneumonia 562 jiwa.⁶

Asap hasil kebakaran hutan tersebut mengandung sejumlah besar gas tertentu seperti karbon monoksida (CO), nitrogen dioksida (NO₂), *particulate matter* (PM) dan *volatil organic compounds* (VOCs) seperti formaldehid, benzena dan akrolein yang akan dilepaskan ke dalam atmosfer, sulfur dioksida (SO₂), dan Ozon (O₃).⁷ Material tersebut memicu dampak buruk yang nyata pada kehidupan manusia.

Kebakaran hutan di Indonesia maupun di dunia tentu akan memberi dampak negatif bagi masyarakat, baik secara langsung maupun tidak langsung. Dampak negatif secara langsung berhubungan dengan kesehatan, sedangkan dampak negatif kebakaran secara tidak langsung berhubungan dengan kerugian ekonomi. Salah satu gangguan kesehatan yang terjadi akibat paparan asap adalah gangguan kesehatan kulit.⁴ Dimana kulit merupakan organ tubuh yang terletak paling luar dan langsung terpapar dengan udara luar. Asap dapat menimbulkan banyak kelainan kulit, misalnya jerawat, kerontokan rambut, melanoma, penuaan

METODE

Penelitian ini adalah penelitian eksperimental laboratorik dengan desain *post test-only control group* untuk mengetahui pengaruh paparan asap pembakaran organik dengan durasi 10 menit selama 7 dan 14 hari terhadap gambaran histopatologis kulit pada mencit (*Mus musculus*). Penelitian dilakukan di ruang penelitian hewan coba Fakultas Kedokteran Universitas Riau. Kemudian proses pembuatan preparat histopatologis jaringan kulit dilakukan di Laboratorium Patologi Anatomi (PA) RSUD Arifin Achmad. Penelitian akan dilaksanakan dari

dini, karsinoma sel basal dan karsinoma sel skuamosa.⁸ Pada penelitian sebelumnya yaitu Khalif didapatkan bahwa angka kejadian pada melanoma maligna, karsinoma sel skuamosa dan karsinoma sel Merkel mengalami peningkatan.⁹

Penyakit kulit yang diakibatkan oleh paparan asap rokok pasif ini telah dibuktikan dengan adanya penelitian terdahulu dengan menggunakan hewan coba, dimana terdapat perubahan, yaitu terjadi penebalan pada lapisan epidermis, serat elastin di pars papilaris dan pars reticularis.¹⁰ Kandungan asap pembakaran dapat mengganggu sistem imunologi kulit. Kandungan asap ini akan menghasilkan *reactive oxygen* dan meningkatkan sekresi sitokin proinflamasi, seperti TNF- α , IL-1 α , dan IL-8. Selain itu, meningkatnya MMP-1, MMP-2 dan MMP-9 dapat mengurangi jumlah kolagen.⁸

Oleh karena itu, peneliti ingin membuktikan pengaruh paparan asap pembakaran bahan organik terhadap kerusakan kulit mencit (*Mus musculus*) yang akan dinilai berdasarkan perubahan jaringan pada kulit dengan memperhatikan gambaran histopatologinya.

November 2016 sampai dengan Maret 2017.

Variabel bebas penelitian ini adalah paparan asap pembakaran bahan organik. Variabel terikat penelitian ini adalah gambaran histopatologis kulit pada mencit putih (*Mus musculus*). Variabel kontrol penelitian ini adalah hewan coba berupa mencit putih (*Mus musculus*) jantan berumur 3 bulan dengan berat 25-50 gr/ekor. Pemeliharaan mencit, berupa kandang, kondisi lingkungan, jenis, kualitas dan kuantitas makanan dan minuman diberikan dan dikendalikan dengan cara yang sama.

Kriteria inklusi penelitian ini adalah mencit putih jantan (*Mus musculus*) berumur 2-3 bulan dengan berat rata-rata setiap ekor mencit 25-50 gram yang telah dinyatakan sehat ditandai dengan bulu mencit tidak rusak, kusam maupun botak, tidak ditemukan adanya tanda-tanda infeksi pada mencit, bertingkah laku normal, dan bergerak dengan aktif.

Kriteria eksklusi dalam penelitian ini adalah mencit yang sakit atau mengalami trauma pada tahap pemeliharaan.

Definisi operasional dalam penelitian ini adalah mencit putih jantan (*Mus musculus*) berumur 2-3 bulan dengan berat rata-rata 25-50 gram setiap ekor yang diperoleh dari Fakultas Farmasi Universitas Andalas, Padang. Paparan asap pembakaran bahan organik merupakan hasil dari pembakaran ranting kayu, daun tumbuhan dan tanah gambut. Histopatologi kulit dilihat dengan mikroskop cahaya perbesaran 400 kali. Sebelumnya akan dilakukan pewarnaan dengan *Hematoxylin Eosin* (HE).

Perubahan struktur kulit dinilai dengan perubahan epitelisasi, yaitu penebalan pada stratum korneum, lucidum, granulosum spinosum dan basal epitel kulit yang dilihat secara mikroskopis dengan perbesaran 400 kali kemudian akan dibandingkan dengan ketebalan epitel kulit pada kontrol dan akumulasi sebum sel.

Dalam penelitian ini terdapat 3 kelompok percobaan. Kemudian dilanjutkan dengan melakukan perhitungan

Federer. Berdasarkan perhitungan tersebut, maka jumlah sampel minimal yang diperlukan dalam penelitian ini adalah 6 ekor untuk setiap kelompok percobaan, sehingga total mencit yang dibutuhkan adalah 18 ekor.

Setelah diadaptasikan selama 1 minggu, mencit dibagi ke dalam 3 kelompok perlakuan, yaitu kelompok kontrol, perlakuan 7 hari, dan perlakuan 14 hari. Alat-alat yang digunakan dalam penelitian ini adalah kandang mencit, botol air minum, wadah pakan, sekam, satu set alat bedah minor, papan fiksasi, jarum pentul, gelas beker, kapas dan spuit 5 cc, dan mikroskop cahaya dengan perbesaran 400 kali. Bahan yang digunakan untuk pemeliharaan mencit adalah pakan standar merek Schliepeo, ranting kayu, daun tumbuhan dan tanah gambut.

Tahapan pada penelitian eksperimental ini adalah pemilihan mencit, pemeliharaan mencit, pembagian kelompok perlakuan, prosedur pembuatan asap pembakaran, dan prosedur pemberian paparan asap pembakaran. Mencit dikorbankan dengan cara dislokasi leher. Kulit punggung mencit diambil dengan menggunakan minor set dengan menggunakan teknik biopsi²⁸, kulit kedalam larutan NaCl 0,9, dimasukkan ke dalam pot plastik yang berisi formalin 10%, dibawa ke Laboratorium PARSUD Arifin Ahmad untuk dibuat preparat mikroskopis, dan dibaca dan dinilai oleh Dokter Spesialis Patologi Anatomi.

HASIL PENELITIAN

Gambaran histopatologi penebalan pada kulit mencit putih (*Mus musculus*) jantan yang diberi paparan asap pembakaran dengan durasi 10 menit per hari selama 7 hari

Lapangan Pandang	Kontrol	Mencit 1	Mencit 2	Mencit 3	Mencit 4	Mencit 5	Mencit 6
1	10 μm	10 μm	10 μm	16 μm	12 μm	10 μm	30 μm
2	7 μm	10 μm	9 μm	20 μm	14 μm	8 μm	22 μm
3	7 μm	12 μm	18 μm	11 μm	15 μm	12 μm	23 μm
4	9 μm	13 μm	15 μm	11 μm	12 μm	9 μm	21 μm
5	10 μm	13 μm	13 μm	11 μm	17 μm	7 μm	23 μm
6	10 μm	20 μm	9 μm	13 μm	16 μm	9 μm	18 μm
7	7 μm	13 μm	11 μm	10 μm	11 μm	12 μm	12 μm
8	5 μm	18 μm	11 μm	15 μm	14 μm	13 μm	14 μm
9	9 μm	13 μm	13 μm	12 μm	20 μm	14 μm	13 μm
10	9 μm	18 μm	7 μm	10 μm	17 μm	12 μm	15 μm
Total	83 μm	140 μm	116 μm	129 μm	148 μm	106 μm	191 μm
Rata-rata	8.3 μm	14 μm	11.6 μm	12.9 μm	14.8 μm	10.6 μm	19.1 μm

Gambaran histopatologi penebalan pada kulit mencit putih (*Mus musculus*) jantan yang diberi paparan asap pembakaran dengan durasi 10 menit per hari selama 14 hari

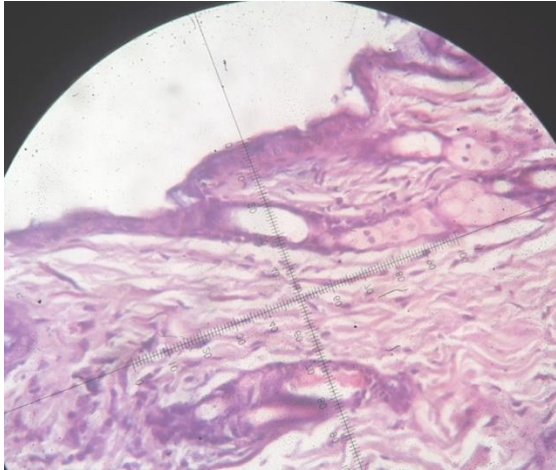
Lapangan Pandang	Kontrol	Mencit 1	Mencit 2	Mencit 3	Mencit 4	Mencit 5	Mencit 6
1	10 μm	11 μm	15 μm	21 μm	30 μm	10 μm	20 μm
2	7 μm	13 μm	12 μm	18 μm	30 μm	10 μm	20 μm
3	7 μm	14 μm	12 μm	15 μm	45 μm	12 μm	12 μm
4	9 μm	10 μm	12 μm	19 μm	15 μm	15 μm	12 μm
5	10 μm	19 μm	14 μm	20 μm	20 μm	20 μm	12 μm
6	10 μm	12 μm	13 μm	24 μm	15 μm	15 μm	14 μm
7	7 μm	18 μm	20 μm	20 μm	30 μm	20 μm	20 μm
8	5 μm	14 μm	20 μm	18 μm	16 μm	15 μm	18 μm
9	9 μm	10 μm	10 μm	18 μm	18 μm	14 μm	20 μm
10	9 μm	10 μm	10 μm	18 μm	20 μm	14 μm	20 μm
Total	83 μm	131 μm	138 μm	191 μm	239 μm	145 μm	168 μm
Rata-rata	8.3	13.1 μm	13.8 μm	19.1 μm	23.9 μm	14.5 μm	16.8 μm

Perlakuan paparan Asap selama 7 hari dengan durasi 10 menit dinilai dari akumulasi sel radang

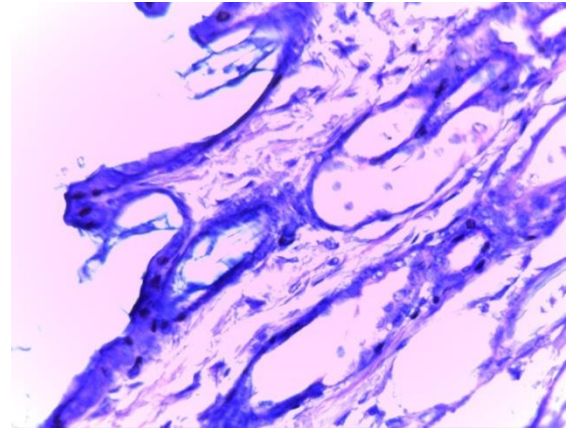
Lapangan Pandang	Kontrol	Mencit 1	Mencit 2	Mencit 3	Mencit 4	Mencit 5	Mencit 6
1	-	-	-	-	+	-	-
2	-	+	-	-	-	-	-
3	-	-	-	-	-	-	-
4	-	-	+	-	-	-	-
5	-	-	-	-	-	-	-
6	-	-	-	-	-	-	-
7	-	-	-	-	-	-	-
8	-	+	-	-	-	-	+
9	-	-	+	-	-	-	-
10	-	-	-	-	-	-	-

Perlakuan paparan Asap selama 14 hari dengan durasi 10 menit dinilai dari akumulasi sel radang

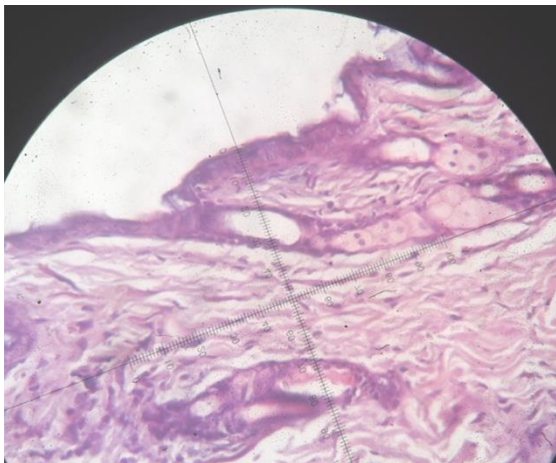
Lapangan Pandang	Kontrol	Mencit 1	Mencit 2	Mencit 3	Mencit 4	Mencit 5	Mencit 6
1	-	-	-	-	-	-	-
2	-	-	-	+	-	-	-
3	-	+	-	-	+	-	-
4	-	-	+	-	+	-	-
5	-	-	-	-	-	-	-
6	-	-	-	-	-	-	+
7	-	-	-	-	-	-	-
8	-	-	+	-	-	+	+
9	-	-	-	-	-	-	-
10	-	-	-	-	-	-	-



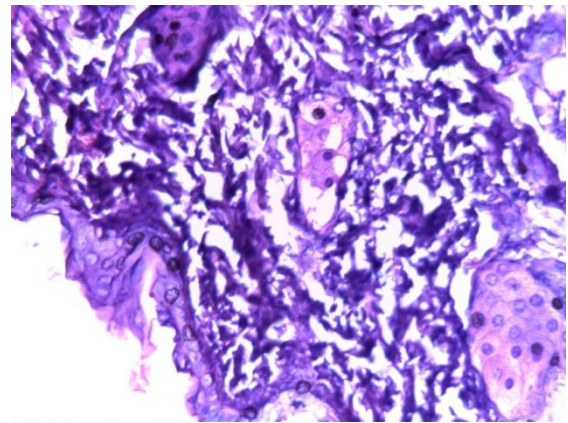
Gambaran histopatologi pada mencit yag dipapari asap pembakaran dengan durasi 10 menit selama 7 hari dengan perbesaran 400 kali



Gambaran histopatologi pada mencit yag dipapari asap pembakaran dengan durasi 10 menit selama 7 hari



Gambaran histopatologi pada mencit yag dipapari asap pembakaran dengan durasi 10 menit selama 14 hari dengan perbesaran 400 kali



Gambaran histopatologi pada mencit yag dipapari asap pembakaran dengan durasi 10 menit selama 14 hari

PEMBAHASAN

Penelitian yang sama juga telah dilakukan oleh Gattipati dengan menggunakan asap rokok. Penelitian tersebut mendapatkan hasil yaitu terdapat penebalan pada lapisan epidermis kulit. Penebalan pada kulit mencit terjadi karena adanya reaksi imunologi yang disebabkan oleh kandungan asap yang menghasilkan *reactive oxygen* dan meningkatkan sekresi sitokin proinflamasi, seperti TNF- α , IL-1 α , dan IL-8. Selain itu, meningkatnya MMP-1, MMP-2, dan MMP-9. Sehingga terjadi penebalan pada lapisan epidermis.

Penelitian Curtin dilakukan untuk melihat gambaran histopatologi kulit tikus putih Wistar dengan menggunakan asap rokok sebagai paparan yang diberikan. Paparan asap rokok diberikan selama 60 hari. Penelitian tersebut mendapatkan hasil diantaranya penebalan pada epitel kulit. Paparan yang diberikan yaitu berupa asap rokok memiliki kemiripan dengan asap hasil pembakaran yang peneliti kerjakan, tetapi asap rokok memiliki komponen yang lebih kompleks dibandingkan asap pembakaran biasa. Kemiripan komponen asap pembakaran dengan asap rokok terdiri dari gas CO, CO₂, NO₂, SO₂ dan senyawa karbon.

UCAPAN TERIMA KASIH

Penulis mengucapkan terima kasih kepada pihak yang telah membantu terutama RSUD Arifin Achmad Pekanbaru

Penelitian lain yang juga dilakukan oleh DiGiovanni untuk menilai gambaran histopatologi kulit mencit. Hasil penelitian yang dilakukan menunjukkan bahwa terjadi penebalan pada epidermis kulit mencit dan infiltrasi leukosit. Penelitian yang dilakukan oleh Khalaf setelah pemaparan asap rokok pada tikus selama 4 minggu didapatkan penebalan pada lapisan epidermis kulit.¹⁰

KESIMPULAN

1. Pemberian paparan asap selama 7 hari pada mencit putih (*Mus musculus*) jantan menimbulkan perubahan gambaran histopatologi kulit mencit berupa penebalan lapisan epidermis dan akumulasi sel radang.
2. Pemberian paparan asap selama 14 hari pada mencit putih (*Mus musculus*) jantan menimbulkan perubahan gambaran histopatologi kulit mencit berupa penebalan lapisan epidermis dan akumulasi sel radang.

DAFTAR PUSTAKA

1. National Interagency Fire Center. The scient of wildland fire. 2012. [cited 2015 July 1]. Available from www.nifc.gov/preved/comm_guide/wildfire/fire_4.html.
2. California Department of Forestry and Fire kProtection (CAL FIRE). Incident Information. 2015. [cited 2015 August 20]. Available from http://cdfdata.fire.ca.gov/incidents/incidents_current
3. Direktorat Jendral Perlindungan Hutan dan Konversi Alam. Sejarah Kebakaran Hutan di Indonesia. 2013. [cited 2015 August 18]. Available from http://www.dephut.go.id/neosis/indofire/index.php/indofire/info_detail/43
4. Faisal F, Yunus F, Harahap F. Dampak Asap Kebakaran Hutan pada Pernapasan. Departemen Pulmonologi dan Ilmu Kedokteran Respirasi, Fakultas Kedokteran Universitas Indonesia, Jakarta. 2012.
5. Badan Nasional Penanggulangan Bencana RI. Siaga Darurat Kebakaran Hutan dan Lahan di Riau. 2015. [cited 2015 August 18]. Available from <http://www.bnpb.go.id/berita/2386/siaga-darurat-kebakaran-hutan-dan-lahan-di-riau>
6. Badan Nasional Penanggulangan Bencana RI. Data kejadian kebakaran hutan dan lahan. 2015. [cited 2015 August 20]. Available from <http://geospasial.bnpb.go.id/pantauanbencana/data/datakbhutanall.php>
7. Yoo, J-M., et al. Spatiotemporal variations of air pollutants (O₃, NO₂, SO₂, CO, PM₁₀, and VOCs) with land-use types. *Atmospheric Chemistry and Physics* 15.18 (2015): 10857-10885.
8. Kim KE, Cho D, Park HJ. Air pollution and skin diseases: Adverse effects of airborne particulate matter on various skin diseases. *Life Sciences*. 2016;(152): 126-34.
9. Garrett GL. Trends of skin cancer mortality after transplantation in the United States: 1987 to 2013. *J Am Ac Dermatology*. 2016.
10. Khalif G, Mostafa HKK. Histologica and immunochemical study on the effect of passive smoking on the skin of adult male albino rate and the possible protective role of nigella sativa oil. Department of Histology, Faculty of Medicine, Ain Shams University, Cairo, Egypt. 2012, 35 :87-94

