

Penatalaksanaan Tiga Kasus Miasis Hidung

Puspa Zuleika

Bagian/Departemen Ilmu Kesehatan THT-KL Fakultas Kedokteran Universitas Sriwijaya /
RSUP Dr. Mohammad Hoesin Palembang

E-mail: puspazuleika@yahoo.com

Abstrak

Latar belakang: Miasis atau belatungan hidung adalah infestasi larva lalat Diptera pada rongga hidung. Penyakit ini lebih sering dijumpai di negara-negara tropis, terutama pada masyarakat golongan sosio-ekonomi rendah. Di antara lalat penyebab miasis di dunia, lalat *Chrysomya bezziana* mempunyai nilai medis yang penting karena larvanya bersifat parasit obligat. Pengobatan miasis pada manusia dapat dilakukan secara lokal, sistemik maupun operatif. **Tujuan:** Mempresentasikan serial kasus miasis hidung di Rumah Sakit Mohammad Hoesin Palembang. **Kasus:** Tiga kasus miasis hidung pada perempuan berusia 56 tahun dan 9 tahun serta laki-laki berusia 42 tahun. **Kesimpulan:** Dilaporkan tiga kasus miasis hidung yang dilakukan penatalaksanaan berupa ekstraksi larva dengan klem aligator, irigasi rongga hidung dengan H₂O₂ 3% dilanjutkan dengan NaCl 0,9% dan betadine, ekstraksi eksplorasi dalam anestesi umum serta dengan pemberian antibiotik spektrum luas dan analgetik.

Kata kunci: miasis hidung, diagnosis, penatalaksanaan

Abstract

Background: Nasal myiasis is the infestation of nostrils by dipteran larvae of different species. The disease is more common in tropical countries, particularly in the community with low socio-economic level. Among many flies that cause myiasis, *Chrysomya bezziana* is medically the most important agent due to its larvae are obligate parasites. Treatment for myiasis in human can be done by local, systemic or surgery. **Purpose:** To present a case series of nasal myiasis at Mohammad Hoesin Hospital Palembang. **Case:** Three cases of nasal myiasis in women 56 years old and 9 years old and a man 43 years old. **Conclusion:** Reported three cases of nasal myiasis whom has been treated with a larva extraction with alligator forceps, nasal irrigation with H₂O₂ 3% followed by NaCl 0.9% and betadine, exploring extraction in general anesthesia and the patient was given a broad spectrum antibiotic and analgetic drugs.

Keywords: nasal myiasis, diagnosis, treatment

1. Pendahuluan

Miasis adalah infestasi atau invasi larva lalat diptera, baik pada organ tubuh atau jaringan manusia maupun hewan vertebrata. Miasis biasanya menyerang hewan ternak, seperti domba, kambing, sapi dan vertebrata lainnya. Pada manusia, infestasi larva lalat diptera terjadi pada luka yang bernanah, luka terbuka, terutama jaringan nekrotik dan dapat mengenai setiap lubang atau rongga seperti mata, telinga,

hidung, mulut, vagina dan anus. Insidensi miasis hidung sangat jarang terjadi dibandingkan miasis kulit. Spesies lalat yang dapat menyebabkan miasis hidung, antara lain *Oestrus ovis*, *Chrysomya bezziana*, *Cochliomyia hominivorax*, *Drosophila melanogaster* dan *Lucilia sericata*.¹⁻⁵

Insidensi miasis hidung lebih sering terjadi pada daerah tropis dengan faktor predisposisi seperti sosial ekonomi rendah,

higienitas yang buruk, daya imunitas yang rendah, rinitis atopik, penyakit keganasan dan penyakit sinonasal. Insidensi miasis hidung di Korea dan Malaysia masing-masing satu kasus. Miasis hidung akibat *Lucilia sericata* dan *Eristalis tenax* dilaporkan terjadi di Iran, serta kasus miasis hidung nosokomial dilaporkan terjadi di Taiwan. Di Indonesia, satu kasus miasis hidung pada manusia yang disebabkan oleh *Chrysomya sp.* pernah dilaporkan oleh Bagian Telinga, Hidung dan Tenggorok Fakultas Kedokteran Universitas Indonesia Rumah Sakit Cipto Mangunkusumo. Berdasarkan data rawat inap pasien THT di Rumah Sakit Muhammad Hoesin Palembang dari Januari 2009 sampai November 2014 didapatkan 3 kasus miasis hidung.³⁻⁸

Penegakan diagnosis miasis hidung melalui gejala klinis, pemeriksaan fisik dan pemeriksaan penunjang berupa CT scan dan parasitologi. Gejala klinis miasis hidung dapat asimtomatik, gejala ringan hingga menyebabkan kematian. Gejala klinis yang sering terjadi berupa rinorea, gatal, bersin, pembengkakan hidung, sakit kepala terutama daerah sekitar hidung, nyeri hidung, hidung tersumbat diikuti rasa sesuatu bergerak-gerak di dalam rongga hidung dan keluar cairan serus atau purulen yang kadang-kadang bercampur darah. Infestasi larva lala tpada hidung yang paling berbahaya yakni kemampuan larva untuk berpenetrasi ke otak. Selain itu, miasis hidung juga dapat menyebabkan rasa malu dan stress terhadap pasien.^{3,4,6,7}

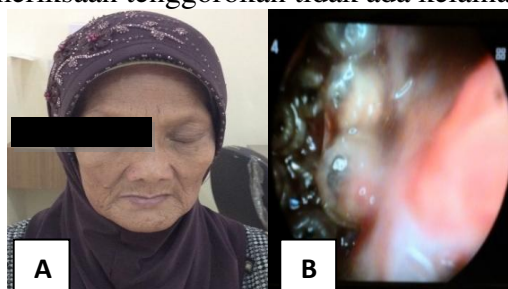
Prinsip penatalaksanaan miasis adalah dengan menghilangkan faktor penyebab miasis disertai pengeluaran larva yang ada. Beberapa terapi topikal yang direkomendasikan pada kasus miasis, seperti aplikasi minyak, kloroform, dekstrosa, larutan iodin, dan larutan salin normal untuk membantu pengangkatan larva. Terapi topikal ini dapat digunakan baik secara tunggal maupun kombinasi. Antibiotik diberikan untuk mencegah infeksi sekunder. Pengangkatan larva hidup secara manual umumnya tidak sulit dilakukan, namun untuk larva yang tidak dapat dijangkau secara

manual direkomendasikan dengan penggunaan endoskopi.^{3,4,7}

Laporan Kasus

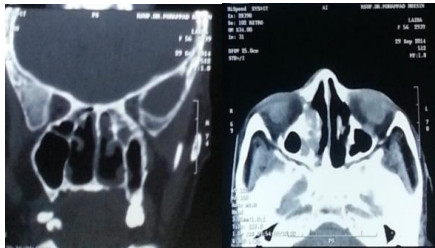
Kasus pertama, seorang perempuan berusia 56 tahun datang ke IGD Rumah Sakit Dr. Mohammad Hoesin pada tanggal 28 September 2014 dengan keluhan utama keluar darah dari lubang hidung kanan sejak 4 hari yang lalu. Keluhan lainnya berupa lubang hidung terasa gatal, hidung tersumbat disertai ingus putih kuning kemerahan dan rasa nyeri pada dahi kanan. Pasien mengaku lubang hidung kanan kemasukan serangga saat bekerja. Pasien sehari-hari bekerja sebagai petani. Riwayat mimisan sebelumnya disangkal, trauma pada hidung disangkal, mengorek-ngorek hidung disangkal.

Hasil pemeriksaan, status generalis pasien tampak sakit sedang, kesadaran kompos mentis, tanda vital dan pemeriksaan fisik umum dalam batas normal. Pemeriksaan THT pada telinga kanan dan kiri tidak ada kelainan. Pemeriksaan rinoskopi anterior didapatkan kavum nasi kanan lapang, tampak sekret kental kuning kemerahan, tampak benda asing berwarna putih bergerak-gerak bercampur sekret kemerahan, septum hiperemis, konka eutropi. Kavum nasi kiri tak tampak kelainan. Pemeriksaan nasoendoskopi didapatkan kavum nasi kanan tampak sekret kuning kemerahan disertai benda asing yang bergerak-gerak, dasar hidung hiperemis, septum hiperemis. Rinoskopi posterior koana baik, tidak hiperemis, fossa rosenmuller tak tampak massa, tidak hiperemis, torus tubarius dan orifisium tuba Eustachius baik, adenoid sedikit besar. Pemeriksaan tenggorokan tidak ada kelainan.



Gambar 1. A. Foto pasien, B. Tampak Benda Asing Bergerak-gerak di Kavum Nasi Kanan

Hasil pemeriksaan darah didapatkan Leukosit $17.200/\text{mm}^3$, lainnya dalam batas normal, rontgen thorak PA tidak ada kelainan, rontgen sinus paranasal tampak perselubungan pada kavum nasi sebelah kanan dan sinus maksilaris kanan tampak lebih sempit dibanding sebelah kiri. Hasil CT scan didapatkan lesi dengan komponen nekrosis di kavum nasi kanan dengan perluasan ke sinus etmoidalis kanan mencapai kantung inferior, disertai destruksi dinding media anterior maksilaris. Hasil biakan larva dari bagian parasitologi, 7 Oktober 2014 dinyatakan larva yang dibiakan sebagai famili *Calliphoridae*, genus *Chrysomya*, spesies *bezziana*.



Gambar 2. Hasil CT Scan

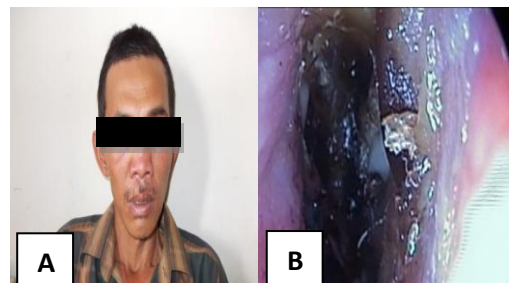Pasien diterapi dengan seftriakson 2x1 gr intravena, metronidazole 3x500 mg intravena dan asam mefenamat 3x500 mg tablet. Setelah itu, dilakukan ekstraksi dan eksplorasi debridemen kavum nasi di ruang operasi dengan anestesi umum dan dilanjutkan irigasi menggunakan H_2O_2 3%, larutan povidon iodine yang diencerkan dengan NaCl 0,9%. Didapatkan total jumlah larva yang didapat yakni 32 ekor. *Follow up* pascaoperasi didapatkan kavum nasi lapang, sekret (-), konka inferior eutrofi, krusta (-), benda asing (-). Pasien diperbolehkan pulang dan disarankan untuk kontrol ke poliklinik THT 1 minggu kemudian.



Gambar 3. Larva dan Lalat yang di Ekstraksi pada Kavum Nasi Kanan

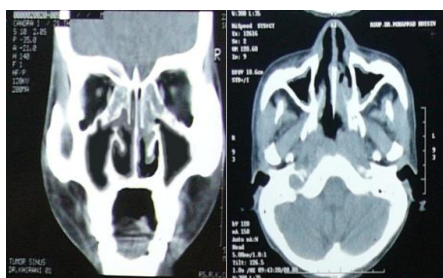
Kasus kedua, seorang laki-laki berusia 42 tahun datang ke klinik THT Rumah Sakit Dr. Mohammad Hoesin pada tanggal 20 November 2012 dengan keluhan utama keluar darah dari kedua lubang hidung sejak 2 hari yang lalu. Keluhan lainnya berupa rasa nyeri pada hidung. Pasien mengaku lubang hidung kemasukan lalat 1 minggu yang lalu dan berhasil dikeluarkan. Pasien sehari-hari bekerja sebagai petani dan sering tidur di kebun. Riwayat mimisan sebelumnya disangkal, trauma pada hidung disangkal, mengorek-ngorek hidung disangkal.

Hasil pemeriksaan, keadaan pasien tampak sakit sedang dan kesadaran kompos mentis, tanda vital dan pemeriksaan fisik umum dalam batas normal. Pemeriksaan THT pada telinga kanan dan kiri tidak ada kelainan. Pemeriksaan rinoskopi anterior pada hidung kanan dan kiri didapatkan kavum nasi lapang, konka inferior eutrofi berwarna kehitaman, deviasi septum tidak dijumpai dan tampak krusta bercampur darah. Pada pemeriksaan nasoendoskopi, yaitu kavum tampak sekret bercampur darah disertai krusta kuning kecoklatan, dasar hidung hiperemis, septum hiperemis, dijumpai bekuan darah dan tampak kumpulan larva. Rinoskopi posterior koana hiperemis, fosa rosenmuller tenang, torus tubarius dan orifisium tuba Eustachius baik dan tampak larva sebanyak 3 ekor. Pada pemeriksaan tenggorok arkus faring simetris, uvula di tengah, tonsil T1-T1 tenang, dinding faring posterior hiperemis dan granul tidak ada, serta tampak ulat yang berasal dari koana.



Gambar 4. A. Foto Pasien, B. Tampak Krusta Kuning Kecoklatan, Dasar Hidung Hiperemis, Septum Hiperemis, dan Tampak Kumpulan Larva

Pada tanggal 21 November 2012 hasil pemeriksaan darah rutin didapatkan Hb 11, Ht 30, leukosit 10.900, hitung jenis neutrofil segmen 76% dan hasil darah lainnya dalam batas normal. Hasil CT Scan tanggal 22 November 2012 didapatkan suspek karsinoma nasofaring kanan dengan perluasan ke sinus maksilaris kanan dan kavum nasi kanan. Beberapa larva yang didapatkan diperiksa ke bagian parasit dan dicoba untuk dibiakan menjadi lalat. Setelah 5 hari, larva yang dibiakan dicurigai sebagai *C.bezziana*.



Gambar 5. Hasil CT Scan

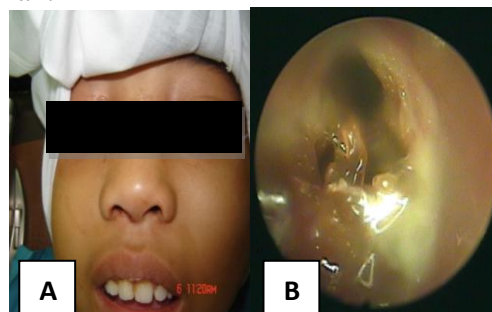
Pasien diterapi dengan seftriakson 2x1 gr intravena, metronidazole 3x500 mg intravena dan asam mefenamat 3x500 mg tablet. Setelah itu, dilakukan ekstraksi dan eksplorasi debridemen kavum nasi di ruang operasi dengan anestesi umum dan dilanjutkan dengan membuang jaringan nekrotik serta irigasi menggunakan H₂O₂ 3% dan larutan povidon iodine yang diencerkan dengan NaCl 0,9%. Didapatkan total jumlah larva yakni 103 ekor. *Follow up* pascaoperasi didapatkan kavum nasi lapang, sekret (-), konka inferior eutrofi, krusta (-), benda asing (-). Pasien diperbolehkan pulang dan disarankan untuk kontrol ke poliklinik THT 1 minggu kemudian.



Gambar 6. Larva yang Berhasil di Ekstraksi

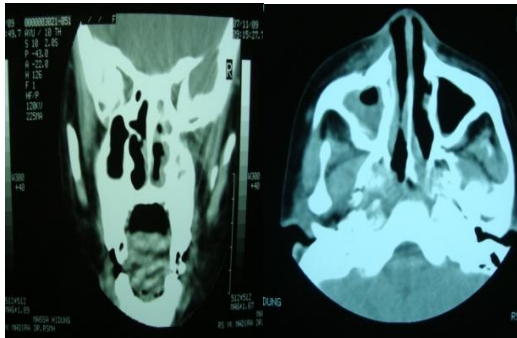
Kasus ketiga, seorang anak berusia 9 tahun datang ke poli THT Rumah Sakit Dr. Mohammad Hoesin pada tanggal 12 November 2009 dengan keluhan utama keluar ulat disertai darah dari lubang hidung kanan sejak 1 hari yang lalu. Keluhan lainnya berupa rasa nyeri pada lubang hidung kanan dan ingus kental kehijauan yang berbau. Pasien mengaku lubang hidung kanan kemasukan lalat. Pasien tinggal di daerah perumahan yang dekat dengan pemotongan sapi. Riwayat mimisan sebelumnya disangkal, trauma pada hidung disangkal, mengorek-ngorek hidung disangkal.

Hasil pemeriksaan, keadaan pasien tampak sakit sedang dan kesadaran kompos mentis, tanda vital dan pemeriksaan fisik umum dalam batas normal. Pemeriksaan THT pada telinga kanan dan kiri tidak ada kelainan. Pemeriksaan rinoskopi anterior didapatkan kavum nasi kanan tampak sekret kuning kehijauan kental, terdapat krusta berwarna kuning kecoklatan, septum hiperemis, konka eutrofi, Kavum kiri lapang, ada sekret minimal, septum nasi lurus dan konka inferior eutrofi. Pada pemeriksaan nasoendoskopi didapatkan, rinoskopi anterior kavum nasi kanan tampak sekret kuning kehijauan disertai dengan krusta kuning kecoklatan, dasar hidung hiperemis, septum hiperemis, tidak ditemukan bekuan darah. Rinoskopi posterior koana baik, tidak hiperemis, fosa rosenmuller tak tampak massa, tidak hiperemis, torus tubarius dan orifisium tuba Eustachius baik, adenoid sedikit besar. Pemeriksaan tenggorokan tidak ada kelainan.



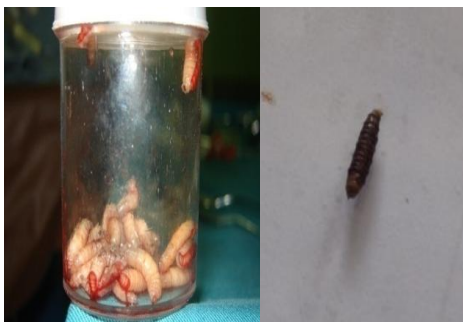Gambar 7. A. Foto Pasien, B. Tampak Sekret Kuning Kehijauan disertai dengan Krusta Kuning Kecoklatan, Dasar Hidung Hiperemis, Septum Hiperemis

Pada tanggal 14 november 2009, pada pemeriksaan darah didapatkan Hb 10, Ht 30, leukosit 10.900, hitung jenis netrofil segmen 76%, lainnya dalam batas normal, rontgen thorax tidak ada kelainan. Hasil CT scan didapatkan suspek Ca. Nasofaring kanan dengan perluasan ke sinus maksilaris kanan dan kavum nasi kanan. Beberapa larva diperiksa ke bagian parasit dinyatakan sebagai *C. bezziana*.



Gambar 8. Hasil CT Scan

Pasien diterapi dengan sirup paracetamol 3x2 sendok teh, amoksilin 3x250 mg, metronidazol 3x250mg. Setelah itu, dilakukan ekstraksi dan eksplorasi debridemen kavum nasi di ruang operasi dengan anestesi umum dan dilanjutkan dengan membuang jaringan nekrotik serta irigasi menggunakan H₂O₂ 3% dan larutan povidon iodine yang diencerkan dengan NaCl 0,9%. Didapatkan total jumlah larva yakni 96 ekor. *Follow up* pascaoperasi didapatkan kavum nasi lapang, sekret (-), konka inferior eutrofi, krusta (-), benda asing (-). Pasien diperbolehkan pulang dan disarankan untuk kontrol ke poliklinik THT 1 minggu kemudian.



Gambar 9. Larva yang Berhasil di Ekstraksi

Diskusi Kasus

Dilaporkan terdapat tiga kasus miasis hidung di RSUP. MohammadHoesin Palembang periode Januari 2009 sampai November 2014. Kasus miasis hidung terjadi pada perempuan berusia 56 tahun dan 9 tahun serta laki- laki berusia 42 tahun yang disebabkan oleh *Chrysomya bezziana*. Sesuai dengan literatur oleh Dharmawan dan Francesconi dkk serta penelitian yang dilakukan oleh Ranga dkk, *Chrysomya bezziana* dilaporkan merupakan penyebab miasis obligat yang paling penting pada manusia dan hewan. Beberapa kasus miasis yang terjadi pada manusia dan hewan di Indonesia disebabkan oleh infestasi larva *C. bezziana*.^{1,7,9} Kedua pasien sehari-hari bekerja sebagai petani dan salah satu pasien tinggal di daerah pemotongan sapi. Hal ini serupa dengan penelitian yang dilakukan oleh Babahmahmoudi dkk dan Mumcuoglu dkk yang mengemukakan bahwa infestasi larva sering terjadi pada daerah tropis serta di negara berkembang terutama pada daerah pinggiran dimana sebagian besar penduduk daerah memiliki pekerjaan sebagai petani dan peternak sapi atau domba, yang menjadi faktor predisposisi kontak dengan lalat.^{3,10} Ketiga kasus ini terjadi antara bulan September dan November. Hal ini serupa dengan penelitian Bosmia dkk yang mengatakan bahwa puncak prevalensi miasis terjadi pada bulan September hingga November, setelah musim hujan. Selain itu, Ranga dkk menjelaskan bahwa kondisi yang panas dan lembab merupakan tempat yang menguntungkan untuk berkembangnya larva.^{7,11}

Pada ketiga pasien ini didapatkan keluhan utama keluar darah dan ulat dari lubang hidung dan adanya riwayat kemasukan serangga kedalam hidung. Hal ini sesuai dengan penelitian yang dilakukan oleh Wu dkk dan Salimi dkk bahwa gejala miasis yang paling sering ditemukan yaitu keluarnya sekret bercampur darah atau sekret purulen dari lubang hidung, nyeri pada hidung, obstruksi pada hidung, nyeri pada wajah, nyeri kepala dan hidung berbau. Menurut literatur yang dikemukakan oleh Dharmawandan Francesconi dkk serta penelitian oleh Babamahmoudi dkk

menyebutkan bahwa pada stadium lanjut, epitaksis aktif dan sensasi benda asing akibat pergerakan larva umumnya dijumpai. Larva berpenetrasi ke dalam jaringan dengan menggunakan kait dari kitin pada rahang yang tajam dan ruas intersegmental yang menyerupai jangkar sehingga dapat mengikis jaringan dan mencederai pembuluh darah kecil sehingga terjadi epistaksis. Selain itu, anamnesis lainnya yang perlu digali yakni adanya riwayat kemasukan serangga.^{1,3-6,9,10}

Pada pemeriksaan rinoskopi anterior dan nasoendoskopi pada pasien pertama didapatkan kavum nasi kanan tampak sekret kental kuning kemerahan disertai benda asing yang bergerak-gerak, dasar hidung hiperemis, septum hiperemis. Pada pasien kedua didapatkan sekret bercampur darah disertai krusta kuning kecoklatan pada kavum nasi kanan dan kiri, konka inferior eutrofi berwarna kehitaman, dasar hidung hiperemis, septum hiperemis, dijumpai bekuan darah dan tampak kumpulan larva. Pada pasien ketiga didapatkan kavum nasi kanan tampak sekret kuning kehijauan kental, terdapat krusta berwarna kuning kecoklatan, septum hiperemis, konka eutrofi. Sesuai dengan penelitian yang dilakukan oleh Wu dkk dan literatur oleh Francesconi dkk mengemukakan bahwa pada pemeriksaan kavum nasi dengan menggunakan rinoskopi maupun nasoendoskopi pada pasien didapatkan kavum nasi tampak keropeng-keropeng serta keberadaan larva yang tampak sebagai struktur kecil, putih, mirip benang keluar dari lesi. Didapatkan pulamukosa hidung tampak edema, ulserasi, dan nekrotik.^{5,9}

Penegakan diagnosis miasis pada pasien adalah dengan ditemukannya larva *C. bezziana* pada rongga hidung. Jumlah larva yang berhasil diekstraksi seluruhnya adalah 32 ekor pada kasus pertama, 103 ekor pada kasus kedua, dan 96 ekor pada kasus ketiga. Seperti yang dikemukakan Ranga dkk dan Mumcuoglu dkk dalam penelitiannya, miasis hidung terjadi karena lalat meletakkan telurnya pada membran mukosa yang luka di rongga hidung. Walaupun lalat dewasa meletakkan rata-rata 150-200 telur setiap 2 atau 3 hari, hanya sedikit telur

yang menjadi larva karena ekspulsi telur dari hidung melalui bersin akibat rangsangan gatal dan proses penetasan tidak sempurna.^{7,10,12}

Penatalaksanaan yang telah dilakukan berupa ekstraksi dan eksplorasi di ruang operasi dalam anestesi umum yang dilanjutkan pencucian hidung menggunakan H₂O₂ 3%, dan NaCl 0,9% dan pembuangan nekrotik serta pemberian terapi antibiotik spektrum luas dan analgesik. Sesuai dengan penelitian oleh Wu dkk dan literatur oleh Francesconi dkk yang menjelaskan bahwa penatalaksanaan miasis hidung adalah pengangkatan larva secara manual atau dengan bantuan endoskopi serta pembersihan rongga hidung, pemberian larutan normal salin, pemberian terapi sistemik antibiotik spektrum luas, seperti ampicilin dan amoksisilin bila dijumpai adanya infeksi sekunder dan untuk mencegah infeksi sekunder.^{5,7,9}

Pada ketiga pasien tidak dijumpai komplikasi yang serius, hal ini tampak pada pemeriksaan CT scan sinus paranasal ketiga pasien didapatkan proses inflamasi berupa komponen nekrosis di kavum nasi dan perluasan ke sinus etmoid dan maksilaris yang bila tidak ditangani akan menimbulkan komplikasi serius. Hal ini sesuai dengan hasil penelitian yang dilakukan Wu dkk dan Mumcuoglu dkk bahwa gambaran CT scan yang paling sering ditemukan pada pasien miasis yaitu gambaran inflamasi atau edema mukosa rongga hidung, destruksi tulang dan invasi jaringan. Menurut Francesconi dkk, komplikasi miasis hidung yang sering terjadi adalah deformitas hidung berbentuk *saddle nose*, perforasi septum nasi dan palatum, radang pada orbita, selulitis wajah, ulserasi tonsil dan dinding posterior faring dan ekstensi intrakranial yang dapat menyebabkan meningitis dan kematian.^{5,9,10}

Pada pasien disarankan untuk kontrol ulang satu minggu setelah keluar dari rumah sakit untuk memastikan tidak ada larva yang tersisa. Hal ini sesuai dengan rekomendasi Ranga dkk dan Wu dkk bahwa pasien miasis harus dikontrol dalam periode waktu tertentu dengan jarak yang relatif singkat. Untuk menjamin pengangkatan larva secara sempurna, diperlukan pemeriksaan berulang

dalam periode waktu yang singkat. Eradikasi cepat dan tepat miasis diperlukan untuk mencegah kerusakan jaringan intranasal lebih lanjut.^{5,7}

Daftar Acuan

1. Dharmawan R. Miasis. Dalam: Hadidjaja P, Margono SS, editor. Dasar Parasitologi Klinik. Edisi 1. Jakarta: Badan Penerbit Fakultas Kedokteran Universitas Indonesia; 2011.h.363-71.
2. Soetjipto D. Hidung. Dalam: Buku Ajar Ilmu Penyakit Telinga, Hidung, Tenggorokan, Kepala, Leher. Edisi 6. Jakarta: Balai Penerbit FK UI; 2009.h.143
3. Babamahmoudi F, Rafinejhad J, Enayati A. Nasal myiasis due to *Lucilia sericata* (Meigen, 1826) from Iran: A case report. *Tropical Biomedicine*, 2012;29(1):175–9.
4. Kim JS, Seo PW, Kim JW, Go JH, Jang SC, Lee HJ, Seo Min. A nasal myiasis in a 76-year-old female in Korea. *Korean J Parasitol*, 2009;47(4):406-7.
5. Wu CJ, Chang TS, Chu ST. Nasal myiasis in a bedridden patient and literature review. *J Med Sci*, 2012;32(1):39-41.
6. Salimi M, Edalat H, Jourabchi A, Oshaghi MA. First report of human nasal myiasis caused by *Eristalis tenax* in Iran (Diptera: Syrphidae). *Iranian J Arthropod-Borne Dis*, 2010;4(1):77–80.
7. Ranga Rk, Yadav SPS, Goyal A, Agrawal A. Endoscopic management of nasal myiasis: A 10 years experience. *Clin Rhinol An Int J*, 2013;6(1):58-60.
8. Nazni WA, Jeffrey J, Lee HL, Lailatul Akmar MN, Chew WK, Heo CC, Sadiyah I, Khairul Asuad M, Heah SK, Mohd Hisham H. Nosocomial nasal myiasis in an intensive care unit. *Malaysian J Pathol*, 2011;33(1):53-6.
9. Francesconi F, Lupi O. Myiasis. *Clinical Microbiological Review*, 2012;25:86-95.
10. Mumcuoglu KY, Eliashar R. Nasal myiasis due to *Oestrus ovis* larvae in Israel. *IMAJ*, 2011;13:379-80.
11. Bosmia AN, Zimmermann TM, Griessenauer CJ, Tubbs RS, Rosenthal EL. Nasal myiasis in hinduism and contemporary otorhinolaryngology. *J Relig Health*, 2014:1-9.
12. Komariah, Pratita S, Malaka T. Pengendalian vektor. *Jurnal Kesehatan Bina Husada*, 2010;6(1):34-43.