

Gigi Tiruan Sebagian Kerangka Logam sebagai Penunjang Kesehatan Jaringan Periodontal

Putri Lenggogeny* dan Sri Lelyati C Masulili**

*Program Pendidikan Dokter Gigi Spesialis Periodonsia, Fakultas Kedokteran Gigi, Universitas Indonesia, Jakarta, Indonesia

**Departemen Periodonsia, Fakultas Kedokteran Gigi, Universitas Indonesia, Jakarta, Indonesia

*Jl Salemba raya No 4, Jakarta Pusat 10430, Indonesia; e-mail koresponden: plenggogeny@yahoo.com

ABSTRAK

Penggunaan gigi tiruan sebagian sangat penting dalam mempertahankan kesehatan jaringan periodontal dan menjaga stabilitas gigi yang tersisa. Pembuatan gigi tiruan yang tepat merupakan fase integral dari perawatan penyakit periodontal secara keseluruhan dalam mempertahankan kesehatan jaringan periodontal tersebut. Gigi tiruan sebagian lepasan harus didesain untuk dapat mengurangi penumpukan sisa makanan serta plak pada gigi dan tepi gingiva dari gigi penyangga. Pemilihan bahan logam sebagai gigi tiruan pada kasus periodontal kompromis dapat membantu dalam mencegah pergerakan gigi dan mempertahankan posisi gigi pasca perawatan periodontal karena sifat logam yang lebih kaku dibandingkan dengan bahan lainnya, sehingga keberhasilan perawatan dapat tercapai. Pembuatan gigi tiruan kerangka logam yang baik dan kerjasama yang baik antara semua anggota tim medis dalam menangani kasus akan menghasilkan keberhasilan perawatan yang dilakukan. Tujuan dari penulisan sari pustaka ini adalah menambah ilmu dan wawasan periodontis dan prostodontis dalam penggunaan gigi tiruan sebagian lepasan kerangka logam pasien periodontal kompromis. Pemberian informasi dan mendidik pasien dalam menjaga kebersihan gigi tiruan dan mulutnya juga merupakan faktor penting yang menentukan keberhasilan pembuatan gigi tiruan.

Maj Ked Gi Ind. Desember 2015; 1(2): 123 – 129

Kata kunci: Gigi tiruan sebagian kerangka logam, kesehatan jaringan periodontal

ABSTRACT: Frame Partial Denture as a Supportive Therapy for Periodontal Health. *Partial denture is very important in maintaining periodontal health and maintaining the stability of the remaining teeth. The fabrication of denture is an important phase in comprehensive periodontal health therapy, so as to maintain the periodontal health. Removable partial dentures should be designed to reduce the accumulation of food residue and plaque on the teeth and gingival edge of the abutment. The selection of metallic materials as denture in case of periodontal compromise can help in preventing tooth movement and maintain the position of the teeth after periodontal treatment because the nature of metal is more rigid when compared with other materials, so that the success of the treatment can be achieved. Making good metal framework denture and good cooperation between all members of the medical team in handling the case will result in a successful treatment. The aim of the study is to enrich the knowledge for periodontists and prosthodontists in using metal removable prosthesis in compromised periodontal patients. Providing information and educating patients in maintaining the cleanliness of denture and mouth are also an important factor that determines the success of the manufacture of dentures.*

Maj Ked Gi Ind. Desember 2015; 1(2): 123 – 129

Keywords: Metal frame partial denture, periodontal tissue health

PENDAHULUAN

Restorasi gigi dan prostetik mempunyai hubungan yang tidak dapat dipisahkan dengan kesehatan jaringan periodontal. Sebelum pembuatan gigi tiruan, penilaian jaringan periodontal harus dipertimbangkan, karena penyakit periodontal sering menimbulkan masalah dalam merencanakan pembuatan gigi tiruan.¹ Apabila keadaan di dalam mulut terdapat gangguan gingivitis ataupun periodontitis maka harus dilakukan perawatan terlebih dahulu sebelum pembuatan gigi tiruan.

Penyakit periodontal yang berat sering menyebabkan gigi kehilangan dukungan sehingga menyebabkan tanggalnya gigi.²

Gigi tiruan lepasan merupakan suatu gigi tiruan yang menggantikan gigi yang hilang dan jaringan pendukungnya, yang dapat dilepas maupun dipasangkan kembali oleh pemakainya.^{3,4} Gigi tiruan sebagian lepasan (GTSL) telah diterima secara luas sebagai cara untuk menggantikan gigi yang hilang baik akibat karies maupun akibat penyakit periodontal. Tujuan dari pembuatan gigi

tiruan bukan hanya memperbaiki fungsi pengunyahan, fonetik, dan estetik saja, tetapi juga harus dapat mempertahankan kesehatan jaringan tersisa.³ Untuk tujuan terakhir ini selain erat kaitannya dengan pemeliharaan kebersihan mulut, juga bagaimana mengatur agar gaya-gaya yang terjadi bersifat fungsional atau mengurangi besarnya gaya yang kemungkinan merusak jaringan periodontal gigi yang tersisa.⁵

Dalam beberapa keadaan, gigi tiruan lepasan dapat pula berfungsi sebagai *splint* jika jaringan periodontal gigi yang tersisa tidak baik. Fungsi dari jaringan periodontal adalah untuk meneruskan tekanan yang jatuh pada gigi ke jaringan tulang di bawahnya sehingga ketika jaringan periodontal gigi penyangga tidak mampu menahan tekanan saat berfungsi maka gigi akan mengalami kegoyangan.⁶

Gigi tiruan kerangka logam (*frame*) lebih ideal dibandingkan gigi tiruan akrilik, karena dapat dibuat lebih sempit, lebih tipis, lebih kaku, dan lebih kuat, sehingga dapat dibuat disain yang ideal.^{6,7} Berbagai penelitian telah dilakukan untuk mengetahui pengaruh gigi tiruan sebagian lepasan pada kesehatan periodontal yang terdiri dari akumulasi plak, peradangan gingiva, mobilitas, kedalaman poket dan resorpsi tulang.^{4,6,8}

Disain kerangka gigi tiruan sebagian lepasan dapat meningkatkan penumpukan sisa makanan pada bagian yang berkontak dengan permukaan gigi asli, yang mengganggu aksi *self-cleansing* oleh lidah dan bukal selama proses pengunyahan.⁹ Disain kerangka gigi tiruan sebagian lepasan juga berperan dalam perkembangan bakteri pada rongga mulut dan pembentukan plak.^{1,2,5} Plak gigi tiruan mengakibatkan dampak yang tidak diinginkan terhadap gigi penyangga. Penumpukan plak pada gigi penyangga lebih banyak daripada gigi asli yang lain, disebabkan karena terhambatnya aksi *self-cleansing* oleh cangkolan yang terdapat pada gigi tiruan sebagian lepasan.² Gigi tiruan sebagian lepasan harus didisain untuk dapat mengurangi penumpukan sisa makanan serta plak pada gigi dan tepi gingiva dari gigi penyangga.⁹

Disain gigi tiruan dan restorasi bertujuan mempertahankan kesehatan jaringan yang merupakan bagian penting dalam proses perencanaan.⁶ Pembuatan gigi tiruan yang tepat merupakan fase

integral dari perawatan penyakit periodontal secara keseluruhan yang penting dalam mempertahankan kesehatan jaringan periodontal.¹⁰

Oleh karena itu, tujuan dari penulisan sari pustaka ini adalah untuk menambah keilmuan dan wawasan bagi periodontis dan prostodontis dalam menangani pasien periodontal kompromis yang akan dibuatkan gigi tiruan sebagian lepasan kerangka logam. Disain gigi tiruan kerangka logam yang baik, kerjasama yang baik antara semua anggota tim medis dalam menangani kasus akan menghasilkan keberhasilan perawatan yang dilakukan. Pemberian informasi dan mendidik pasien dalam menjaga kebersihan gigi tiruan dan mulutnya juga merupakan faktor penting yang menentukan keberhasilan pembuatan gigi tiruan.

TINJAUAN PUSTAKA

Penyakit Periodontal

Penyakit periodontal digunakan untuk menggambarkan suatu kelompok atau kondisi yang dapat menyebabkan peradangan dan kerusakan pada gingiva, ligamen periodontal, sementum akar gigi maupun tulang alveolar.^{11,12} Penyakit periodontal adalah peradangan dan juga perubahan resesif pada gingiva dan periodonsium. Prayitno¹¹ menyatakan bahwa penyakit periodontal adalah sekelompok lesi yang terjadi pada jaringan sekitar gigi yang mendukung keberadaan gigi dalam soket.¹¹

Gingivitis adalah suatu proses peradangan yang terbatas pada gingiva (tidak ada kehilangan perlekatan), sedangkan periodontitis adalah suatu penyakit peradangan jaringan pendukung gigi yang diawali inflamasi gingiva kemudian rusaknya ligamentum periodontal dan tulang alveolar. Hal ini menyebabkan kehilangan tulang dan migrasi ke apikal dari *junctional epithelium* sehingga mengakibatkan pembentukan poket periodontal.¹²

Etiologi Penyakit Periodontal

Faktor penyebab penyakit periodontal dapat dibagi menjadi faktor lokal dan faktor sistemik. Faktor lokal merupakan penyebab yang berada pada lingkungan di sekitar gigi, sedangkan faktor sistemik dihubungkan dengan metabolisme dan

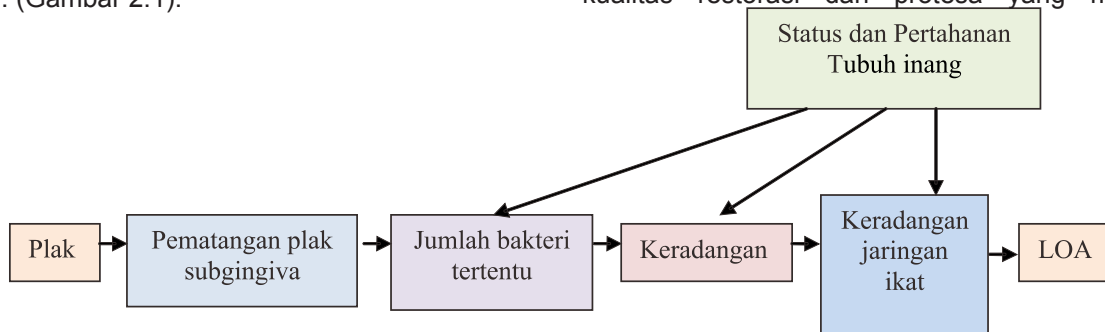
kesehatan umum.¹² Faktor lokal menyebabkan terjadinya peradangan yang merupakan proses patologis utama dalam penyakit periodontal, sedangkan faktor sistemik mengontrol respon jaringan terhadap faktor lokal. Oleh karenanya efek kedua faktor ini saling berhubungan.^{11,12}

Menurut Kornman dan Loe (1993), plak merupakan etiologi utama terjadinya periodontitis atau disebut juga dengan faktor primer. Pematangan plak akan dipengaruhi oleh jumlah bakteri tertentu yang kemudian menyebabkan peradangan. Penyakit periodontal tersebut tentu saja dipengaruhi oleh status dan pertahanan tubuh inang. (Gambar 2.1).¹¹

Dari skema di atas terlihat bahwa restorasi termasuk di dalamnya gigi tiruan sebagian lepasan merupakan faktor sekunder yang dapat meningkatkan akumulasi plak maupun keberadaan bakteri tertentu yang tentu saja merupakan penyebab utama terjadinya penyakit periodontal.¹¹

Faktor Iatrogenik

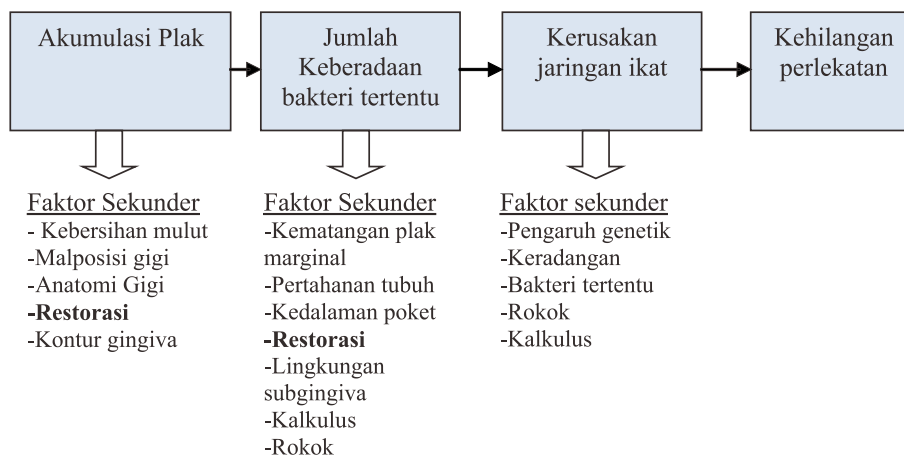
Tindakan perawatan yang mengakibatkan kelainan periodontal dikelompokkan sebagai faktor penyebab iatrogenik, yaitu suatu faktor penyebab yang ditimbulkan oleh karena kesalahan operator.² Faktor ini disebabkan oleh buruknya kualitas restorasi dan protesa yang memicu



Gambar 1 Skema etiologi primer penyakit periodontal.¹¹

Di samping faktor primer sebagai etiologi penyakit periodontal, faktor sekunder terbukti memiliki pengaruh terhadap faktor primer tersebut, dimana kedua faktor ini memiliki peran terhadap terjadinya penyakit periodontal. Gigi tiruan sebagian kerangka logam merupakan faktor sekunder yang akan mempengaruhi akumulasi plak pada permukaan gigi (Gambar 2.2). Penggunaan gigi tiruan akan mempengaruhi kesehatan jaringan periodontal secara keseluruhan.¹¹

terjadinya inflamasi gingiva dan kerusakan jaringan periodontal. Akibat faktor iatrogenik tersebut dapat mengakibatkan beberapa hal antara lain terganggunya aktivitas pembersihan gigi dan mulut, menyebabkan impaksi makanan dan retensi makanan, menciptakan daerah-daerah yang retentif untuk akumulasi plak, mendesak gingiva atau menekan gingiva serta adanya tekanan oklusal yang berlebihan.^{2,4,11} Tindakan perawatan yang berpengaruh terhadap jaringan periodontal



Gambar 2 Skema pengaruh faktor sekunder terhadap faktor primer.¹¹

yaitu berupa kesalahan perawatan restorasi gigi, rehabilitasi gigi, dan pemakaian alat ortodonti.^{2,11}

Disain Gigi Tiruan

Dasar desain gigi tiruan adalah untuk mengurangi beban, membagi beban antara gigi dan *ridge*, dan membagi beban seluas-luasnya.^{5,6} Prinsip disain untuk gigi tiruan sebagian lepasan meliputi hal-hal seperti: harus memperhatikan gigi yang masih ada, *tissue preservation*, oklusi yang harmonis, kebersihan rongga mulut dan pemeliharannya, ketahanan terhadap berbagai gaya (retensi dan stabilisasi), meminimalkan elemen kerangka (meminimalkan konektor minor, plate, dll), hal ini dilakukan juga agar gigi tiruan lebih higienis.^{5,7} Prinsip lain adalah adaptasi landasan harus baik agar distribusi tegangan juga baik, serta merencanakan untuk masa depan (misalnya kerangka gigi tiruan bisa digunakan untuk jangka waktu yang lama).⁷

Disain gigi tiruan sebagian yang tidak memperhatikan prinsip disain seperti yang telah dijelaskan di atas dapat menyebabkan kerusakan ada rongga mulut yang meliputi kerusakan pada membran mukosa, tulang alveolar dan kerusakan pada gigi asli.^{6,12} Kerusakan pada membran mukosa terjadi karena terlalu banyak daerah mukosa yang tertutup protesa, tekanan gigitan terbuka dan bentuk anatomi gigi tiruan dengan *cusp* yang terlalu besar.⁶ Beban tekanan kunyah akan diteruskan dari gigi tiruan ke mukosa oral, apabila gigitan terbuka, maka mukosa oral akan mengalami iritasi mekanis yang kronis selama protesa berfungsi. Tekanan ini tentu saja akan merusak mukosa yang langsung menerima beban kunyah tersebut. Bentuk anatomi gigi tiruan dengan *cusp* yang terlalu besar akan menyebabkan terjadinya *interference*/sangkutan saat gerakan artikulasi yang lama kelamaan akan mengakibatkan gangguan sendi rahang.^{6,10,13}

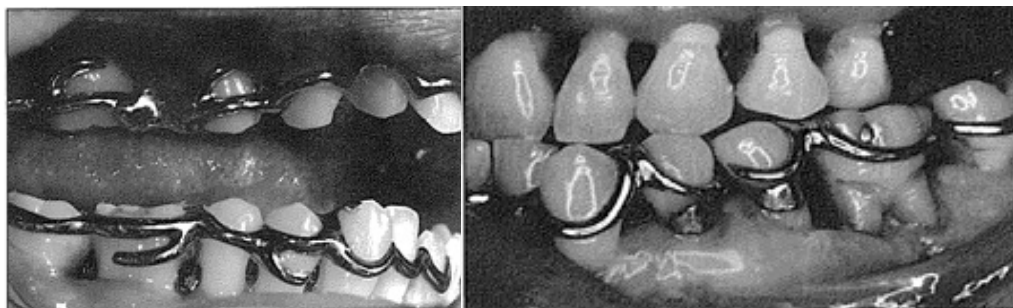
Kerusakan tulang alveolar terjadi biasanya karena adanya traumatik oklusi, atau pada gigi penyangga yang tidak seimbang dengan jumlah gigi tiruan sehingga beban yang diterima gigi penyangga terlalu besar. Kerusakan gigi asli terjadi pada gigi yang digunakan untuk pegangan klamer atau gigi penyangga.^{5,6} Hal lain adalah terjadinya kegoyangan gigi dapat juga terjadi karies gigi.^{6,13}

Carranza dan Newmann menguraikan faktor penting dalam merencanakan perawatan dengan menggunakan gigi tiruan yaitu: adanya zona keratinisasi gingiva sekitar gigi penyangga yang merupakan faktor yang sangat penting dan setiap sisa cacat periodontal harus diperlakukan dengan cara yang sama seperti mereka akan berada di sekitar jaringan periodontal yang melibatkan gigi sebelum restorasi akhir.²

Gigi Tiruan Sebagian Lepas sebagai Protesa periodontal

Gigi tiruan sebagian adalah salah satu alat yang berfungsi untuk mengembalikan beberapa gigi asli yang hilang dengan dukungan utama jaringan lunak di bawah plat dasar dan dukungan tambahan adalah gigi asli yang masih tertinggal.⁷ Protosa periodontal didefinisikan sebagai suatu usaha restoratif dan protesis yang diindikasikan sebagai perawatan menyeluruh suatu penyakit periodontal yang parah.^{6,14}

Tujuan dari pembuatan protesa periodontal adalah sebagai mengurangi gaya-gaya lateral, mendistribusikan gaya-gaya kunyah ke gigi yang masih ada secara merata, menghilangkan daerah *food impaction*, menghilangkan kontak prematur, menghilangkan trauma oklusal primer maupun sekunder, mengarahkan gaya-gaya oklusal fungsional sejajar dengan sumbu panjang gigi, memperbaiki



Gambar 3. Contoh desain GTSKL pasien periodontal kompromis. Penggunaan *continuous loop removable splint*.⁷

kontur gigi dan memperbaiki kondisi sendi temporo mandibula.^{5,6,14}

Bila jaringan periodontal tidak sanggup menahan tekanan fungsional, gigi akan goyang hal inilah yang dapat mengganggu fungsi.⁶ Pada sebagian kasus lesi periodontal, pengasahan oklusal merupakan salah satu cara yang dapat memperkuat jaringan periodontal, mengurangi mobilitas dan mengembalikan fungsi.² Gigi tiruan membantu fungsi dalam hubungannya dengan jaringan periodontal adalah mencegah pergeseran mesial dan distal gigi, tekanan ke lateral, impaksi sisa makanan dan pembentukan poket, mencegah ekstrusi gigi, membagi beban kunyah, terutama sebagian besar gigi tersisa di daerah anterior, mengembalikan efisiensi pengunyahan keseluruhan, dan memberikan daya stabilisasi dengan mekanisme splin sehingga gigi asli berfungsi dengan baik.^{6,14,15}

Pembuatan gigi tiruan sebagian harus memperhatikan beberapa hal, yaitu harus tahan lama, dapat mempertahankan dan melindungi gigi yang masih ada dan jaringan di sekitarnya, tidak merugikan pasien serta memiliki konstruksi dan desain yang harmonis.^{7,15,16}

Keuntungan dan Kerugian Penggunaan Gigi Tiruan Kerangka Logam

Keuntungan pemakaian bahan logam baja tahan karat (*stainless steel*) sebagai rangka gigi tiruan dibandingkan dengan bahan akrilik (metil metakrilat) adalah karena bahan logam baja tahan karat lebih kuat sehingga dapat dibuat lebih tipis dan sempit tapi tetap bersifat kaku.^{7,14} Bahan logam tahan karat menjadi pilihan sebagai rangka gigi tiruan dibandingkan dengan akrilik, karena memiliki beberapa keuntungan diantaranya lebih nyaman dipakai (karena dapat dibuat tipis dan sempit), cukup kaku (*rigid*) walaupun tipis dan sempit, semua bagian gigi tiruan merupakan satu kesatuan dan homogen, disain bagian gigi tiruan dapat dibuat maksimal ideal, gaya yang timbul akibat pengunyahan dapat disalurkan lebih baik, sulkus gingiva lebih sehat (tidak tertutup/teriritasi landasan) dan bahan logam tentu saja menyalurkan panas lebih cepat. Bahan logam ini

tentu saja juga memiliki kerugian atau kelemahan, diantaranya kurang estetik bila logam terlihat dan biaya pembuatan yang lebih mahal.⁷

Gigi Tiruan dan Pengaruhnya terhadap Kesehatan Jaringan Periodontal

Pemeriksaan jaringan periodontal secara lengkap dan teliti akan memberikan informasi keadaan kesehatan jaringan pendukung suatu gigi tiruan.¹⁶ Perawatan pendahuluan sebelum dilakukan pembuatan gigi tiruan perlu dilakukan dengan tujuan memperbaiki struktur jaringan dalam mulut sehingga memungkinkan untuk dibuatkan suatu gigi tiruan.¹⁷ Sebuah gigi tiruan sebagian jika dirancang secara benar dapat menjadi pemulihan pada gigi yang tersisa yang memiliki kelainan atau dengan kata lain dapat menciptakan suatu keadaan fungsional yang bebas dari kelainan periodontal selain menggantikan gigi yang hilang.^{16,17} Sebuah gigi tiruan sebagian harus dibangun dengan dukungan gigi penyangga yang memadai.¹⁵ Pemakaian gigi tiruan sebagian lepasan dapat menyebabkan kerusakan pada jaringan periodontal melalui penumpukan plak.¹² Penumpukan plak ini tidak hanya pada permukaan gigi asli yang secara langsung berkontak dengan permukaan gigi tiruan, tetapi juga pada gigi asli yang ada di lengkung rahang yang berlawanan, dan bahkan dalam beberapa kasus, pada permukaan bukal gigi asli yang masih ada. Penumpukan plak pada sekeliling gigi yang masih ada dapat menyebabkan karies, gingivitis maupun periodontitis.^{12,18,19}

Penyesuaian oklusi pada gigi tiruan sebagian harus dilakukan untuk menyelaraskan dengan oklusi gigi yang tersisa.¹⁸ Adapun fungsi gigi tiruan dalam hubungannya dengan jaringan periodontal adalah untuk mencegah terjadinya pergeseran gigi dalam arah vertikal maupun horizontal, mendistribusikan tekanan kunyah sehingga akan diperoleh efisiensi pengunyahan secara keseluruhan dan yang tak kalah penting dapat memberikan daya stabilisasi dengan mekanisme *splint* sehingga gigi asli dapat berfungsi dengan baik.^{5,6,18}

Hal yang paling penting dalam pembuatan gigi tiruan sebagian lepasan adalah kebersihan mulut pasien.^{16,19} Disain gigi tiruan sebagian sangat

penting dalam menjaga kesehatan periodontal dan menjaga stabilitas gigi yang tersisa.¹⁴ Benson pada tahun 1979 menunjukkan bahwa tipe I-bar gigi tiruan sebagian lepasan dapat dimanfaatkan oleh banyak pasien dengan sedikit atau tanpa efek yang merugikan pada kesehatan periodontal.⁸

Permasalahan lain dari desain gigi tiruan sebagian lepasan adalah menentukan jumlah gigi penyangga yang akan digunakan.^{5,6,19} Meningkatkan dukungan periodontal dapat diperoleh dengan jumlah yang lebih banyak dari gigi penyangga yang digunakan.¹⁹ Hal ini dimaksudkan untuk mengurangi tekanan lateral dan torsi yang merugikan pada gigi penyangga. Ketika gigi penyangga yang digunakan memiliki jaringan periodontal yang lemah, maka lebih dari satu gigi yang berdekatan harus digunakan sebagai dukungan tambahan.²⁰

KESIMPULAN

Penggunaan gigi tiruan sebagian sangat penting dalam menjaga kesehatan periodontal dan menjaga stabilitas gigi yang tersisa. Desain pada kasus kompromis perlu mempertimbangkan gaya kunyah yang dapat menyebabkan kegoyangan gigi dan kegagalan restorasi. Oleh karena itu, kekuatan atau gaya tersebut harus dikontrol berdasarkan kesehatan jaringan yang optimal, cakupan maksimum jaringan lunak, penggunaan *direct retainer* yang tepat, dan penempatan semua komponen dalam posisi yang paling menguntungkan.

Keberhasilan terapi terletak di tangan dokter yang harus benar-benar kompeten untuk membuat diagnosis komprehensif dari mulut dan harus merencanakan setiap detail pengobatan. Adanya persiapan yang cermat dari pasien dan desain yang akurat dan konstruksi prosthesis, dokter gigi dapat mempertahankan gigi yang tersisa bertahan lebih lama di rongga mulut dan mengembalikan fungsional dan kenyamanan pasien.

DAFTAR PUSTAKA

1. Moimaz S, S Orlando. Association between dental prosthesis and periodontal disease in

a rural Brazilian Community. *Brazilian Journal Oral Science*. 2006; 5(19):1226-31.

2. Hinrics J. The role of dental calculus and other local predisposing factors In: *carranza clinical periodontology*. 11^{ed}. Philadelphia: W B Saunders Co; 2012: H. 222-228.
3. Dhingra K. Oral rehabilitation considerations for partially edentulous periodontal patients. *Journal of Periodontics*. 2012; 1-20.
4. Rajan K, Ramamurthy J. Effect of restorations on periodontal health. *Journal of Dental and Medical Sciences*. 2014;13(7): 2279-0861.
5. Abouelkomsan A M, Butt A M, Dall A Q. Removable partial dentures: Patient satisfaction with associated demographic and biomechanical factors. *Pakistan Oral & Dental Journal*. 2012; 32(3): 564-8.
6. Geramy A, Adibrad M, Sahabi M. The effects of splinting periodontally compromised removable partial denture abutments on bone stresses: A three-dimensional finite element study. *Journal Dental Science*. 2010; 5(1): 1-7.
7. Loney RW. *Removable Partial Denture Manual*. 2011; 1-71.
8. Jorge JH, Quishida CCC, Vergani CE, Machado AL, Pavarina AC, Giampaolo ET. Clinical evaluation of failures in removable partial dentures. *Journal of Oral Science*. 2012; 54(4): 337-342.
9. Jayasingha RM, Tilakaratne A, Amarasena N, Anandamoorthy T. Impact of marginal contact of removable acrylic partial dentures on periodontal parameters. *International Journal of Research and Health Sciences*. 2013; 1(3): 1-11.
10. Dula L, Ahmedi E. Clinical evaluation of removable partial dentures on the periodontal health of abutment teeth: a retrospective study. *The open Dentistry Journal*. 2015; 9: 132-9.
11. Prayitno SW. *Periodontologi Klinik: Fondasi kedokteran gigi masa depan*. Jakarta. Balai Penerbit. 2003; 5-6.

12. Novak MJ, Novak KF. Chronic periodontitis in carranza's clinical periodontology. 11th ed. Philadelphia: W B Saunders Co; 2012; 160-164.
13. Suh JS, Billy EJ. Rotational path removable partial denture (RPD): Conservative esthetic treatment option for the edentulous mandibular anterior region: A case report. *J Esthet Restor Dent.* 2008; 20(2): 98-105.
14. Seok J, Cheong H, Hyun J. Periodontal prosthesis on medically compromised patient with few remaining teeth. *Journal Korean Academy of Prosthodontics.* 2014; 52(4): 359-65.
15. Krisna D Prshad. Fit of direct retainers in removable partial dentures after 8 years of use. *Journal orofacial Restoration.* 2012; 2: 182-185.
16. Lahti S, Hausen H. Oral health impacts among adults in finland: competing effects age of teeth, and removable dentures. *European Journal of Oral Sciences.* 2008; 116(3): 260-6
17. Graham R, Mihaylov S. Determining need for a removable partial denture: a qualitative study of factors that influence dentist provision and patient use. *British dental Journal.* 2006; 200(3): 155-8.
18. Leung KCM, Pow EHN. Oral rehabilitation with removable partial dentures in advanced tooth loss situations. *Hongkong Dental Journal.* 2009; 6(1): 39-45.
19. Abeer S, Al Rawi. The effect of acrylic removable partial dentures on periodontal health of abutment and non abutment teeth. *Journal Baghdad College Dentistry.* 2010; 22(3): 80-82.
20. Shahmiri RA, Atieh MA. Mandibular kennedy class I implant-tooth-borne removable partial-denture: a systematic review. *Journal of Oral Rehabilitations.* 2010; 37: 225-34.