

Sonogram Pemeriksaan Kebuntingan Dini pada Kambing Kacang (*Capra hircus*)

Sonogram of Early Pregnancy Diagnosis in Kacang Goat (Capra hircus)

Santoso¹, Amrozi², Bambang Purwantara², Herdis¹

¹ Pusat Teknologi Produksi Pertanian Badan Pengkajian dan Penerapan Teknologi (BPPT), LAPTIAB Gedung 612 Kawasan Puspiptek Serpong Tangerang Selatan, Banten 15314

²Departemen Klinik, Reproduksi dan Patologi, Fakultas Kedokteran Hewan, Institut Pertanian Bogor Jl. Agatis Kampus IPB Darmaga, Bogor 16680

Email: santoso.drh@gmail.com, santoso@bppt.go.id

Abstract

This study was conducted to determine the earliest day of pregnancy diagnosis in kacang goat using transrectal ultrasonography. The goat were synchronized by using prostaglandin in the luteal phase. Pregnancy was determined by isoechogenic visualization surrounded by hypoechogenic. Early pregnancy was detected on days 20 of embryonic vesicle diameter 1.2 ± 0.1 cm. Fetus was detected on days 22 with a long gestation fetus 0.4 ± 0.1 cm. Average increase until days 30 pregnancy was 0.19 ± 0.1 cm per day. Development of fetus was followed by an increasing the diameter and thickness of uterus. The diameter of uterus increased from days 14 (0.8 ± 0.3 cm) until days 30 (3.6 ± 0.2 cm), and thickness of uterus increased from days 14 (0.4 ± 0.2 cm) until days 30 (1.8 ± 0.2 cm). It could be concluded that the earliest pregnancy diagnosis showed positive sign on days 20 and fetus was earliest observed on days 22.

Keywords: kacang goat, pregnancy, transrectal ultrasonography

Abstrak

Penelitian dilakukan untuk menentukan diagnosis kebuntingan dini pada kambing kacang menggunakan ultrasonografi transrektal. Kambing disinkronisasi dengan menggunakan prostaglandin pada fase luteal. Kebuntingan ditentukan dengan tampilan *isoechogenic* yang dikelilingi oleh tampilan *hypoechogenic*. Kebuntingan dini terdeteksi pada hari ke-20 dengan diameter vesikel embrionik $1,2 \pm 0,1$ cm. Fetus mulai teramati pada hari ke-22 kebuntingan dengan panjang fetus $0,4 \pm 0,1$ cm. Rata-rata pertumbuhan fetus sampai hari ke-30 kebuntingan ialah $0,19 \pm 0,1$ cm per hari. Perkembangan fetus diikuti dengan peningkatan diameter dan ketebalan uterus. Diameter uterus meningkat dari hari ke-14 ($0,8 \pm 0,3$ cm) sampai hari ke-30 ($3,6 \pm 0,2$ cm), dan tebal uterus meningkat dari hari ke-14 ($0,4 \pm 0,2$ cm) sampai hari ke-30 ($1,8 \pm 0,2$ cm). Dapat disimpulkan bahwa diagnosis positif dari kebuntingan pada kambing kacang terlihat pada hari ke-20 dan fetus dapat diamati pada hari ke-22.

Kata kunci: kambing kacang, kebuntingan, ultrasonografi transrektal

Pendahuluan

Kambing kacang merupakan kambing lokal Indonesia yang potensial sebagai sumber protein hewani. Kambing kacang memiliki daya reproduksi tinggi dan bersifat *prolifik*, yaitu sering melahirkan anak kembar dua (Sodiq dan Abidin, 2008). Bobot kambing kacang betina dapat mencapai 20-30 kg

(Hastono dan Bintang, 2008). Kambing kacang memiliki daya adaptasi yang tinggi sehingga dapat hidup baik di dataran tinggi maupun dataran rendah. Kambing kacang merupakan tipe kambing pedaging. Persentase berat kepala, testikel, usus halus, paru-paru dan hati kambing kacang jantan lebih tinggi pada daerah dataran tinggi, sehingga karkas yang

dihasilkan oleh kambing kacang pada daerah dataran tinggi lebih rendah jika dibandingkan dengan dataran rendah (Likadja, 2009).

Perkembangan produksi dan populasi kambing saat ini masih belum optimal. Peningkatan produksi dan populasi ternak kambing dapat dilakukan dengan memperbaiki kualitas reproduksi baik pejantan maupun betina sehingga keberhasilan program perkawinan ternak kambing dapat ditingkatkan. Keberhasilan program perkawinan ditentukan oleh tingkat kebuntingan. Efisiensi program perkawinan melalui informasi status kebuntingan dini sangat penting dan bermanfaat bagi usaha pengelolaan dan pengembangbiakan kambing.

Deteksi kebuntingan dini yang akurat dapat meningkatkan efisiensi produksi pada kambing.. Pengaturan manajemen yang baik dilakukan dengan membedakan sedini mungkin antara ternak bunting dan tidak bunting sehingga dapat menekan biaya produksi (Gonzalez *et al.*, 2004). Selain itu keberhasilan dalam pemeriksaan kebuntingan dini akan meningkatkan efisiensi reproduksi ternak dengan mengurangi kehilangan waktu untuk menghasilkan anak akibat kesalahan pendugaan kebuntingan. Menurut Suguna *et al.* (2008), pemeriksaan kebuntingan dini dan penentuan jumlah anak yang akan dilahirkan memiliki nilai besar dalam meningkatkan efisiensi reproduksi pada kambing.

Penggunaan ultrasonografi (USG) dalam bidang reproduksi telah meningkatkan pengetahuan tentang fisiologi dan pengendalian reproduksi hewan. Penggunaan USG telah digunakan dalam mempelajari ovarium pada ternak ruminansia besar dan 10 tahun kemudian baru digunakan pada ternak ruminansia kecil. Santoso *et al.* (2014a) memanfaatkan USG untuk mendapatkan dinamika ovarium kambing kacang yang dijadikan pedoman dalam memanipulasi reproduksi dan pedoman waktu yang tepat untuk melakukan perkawinan kambing kacang.

Mannion (2006) membagi gambaran ultrasonografi menjadi tiga yaitu putih (*hyperechoic*), abu-abu (*hypoechoic*) dan hitam (*anechoic*). *Hyperechoic* menampilkan warna putih pada sonogram atau memperlihatkan echogenitas yang lebih tinggi dibandingkan sekelilingnya, contohnya tulang, udara, kolagen dan lemak. *Hypoechoic* akan menampilkan warna abu-abu gelap pada sonogram atau memperlihatkan area dengan echogenitas lebih rendah jika dibandingkan dengan sekelilingnya, contohnya jaringan lunak. *Anechoic* menampilkan warna hitam pada sonogram dan memperlihatkan transmisi penuh dari gelombang, contohnya cairan. Gambaran ultrasonografi yang terlihat ditentukan oleh ketebalan jaringan. Semakin tebal (padat) suatu jaringan maka semakin banyak gelombang yang dipantulkan sehingga semakin terang (putih) tampilan pada layar monitor. Tulang akan berwarna putih sedangkan cairan akan berwarna gelap (Jainudeen dan Hafez, 2000; Lavin, 2007).

Penelitian tentang gambaran ovarium kambing kacang yang disinkronisasi dengan hormon prostaglandin dosis tunggal telah dilakukan dengan menggunakan ultrasonografi (Santoso *et al.*, 2014b). Pemeriksaan ultrasonografi pada kambing menunjukkan bahwa diameter folikel ovulasi kambing lokal di Sri Langka dan kambing Saanen yaitu lebih dari 5 mm lebih kecil dibandingkan diameter folikel ovulasi pada kambing Anglo Nubian sebesar $8,3 \pm 0,4$ mm (Medan *et al.*, 2005; Vázquez *et al.*, 2010). Perbedaan ini disebabkan karena musim di negara subtropis dan tropis berpengaruh terhadap ovulasi pada beberapa spesies kambing (Fatet *et al.* 2011). Keberadaan corpus luteum pada kambing dapat terdeteksi tiga dan empat hari setelah ovulasi sampai dengan ovulasi berikutnya (Simões *et al.*, 2007; Vázquez *et al.*, 2010).

Pemeriksaan kebuntingan dini dengan metode USG didasarkan atas terbentuknya vesikel embrionik (Suguna *et al.* 2008). Hasil pemeriksaan yang

memperlihatkan *anechoic* (hitam pada layar) akibat terbentuknya cairan awal konsepsi diasumsikan terjadi kebuntingan. Vesikel embrionik diukur pada diameter maksimal dan awal terbentuknya embrio dideteksi dengan bentuk struktur memanjang di dalam lumen uterus.

Melihat pentingnya deteksi kebuntingan dini serta manfaat aplikasi USG untuk reproduksi maka dilakukan penelitian yang bertujuan untuk memberikan informasi pemeriksaan kebuntingan dini pada kambing kacang dengan metode ultrasonografi. Hasil penelitian diharapkan untuk meningkatkan produktivitas ternak kambing kacang dengan meningkatkan efisiensi reproduksi melalui deteksi kebuntingan yang tepat dan akurat

Materi dan Metode

Penelitian menggunakan tiga ekor kambing kacang betina yang terpilih dari beberapa kambing betina, berumur 2-3 tahun dengan bobot badan 15-20 kg, pernah melahirkan dan memiliki siklus reproduksi normal. Kambing dipelihara dalam kandang secara berkelompok. Pakan yang diberikan berupa hijauan (2 kg/ekor/hari) dan konsentrat (0,2 kg/ekor/hari), serta air minum secara *ad libitum*. Kambing diberikan obat cacing, multivitamin, dan antibiotik sebelum dilakukan penelitian.

Peralatan yang digunakan adalah Ultrasound merk ALOKA model SSD500 (ALOKA Co.LTD, Jepang) yang dilengkapi dengan *linear probe* 7,5 MHz (ALOKA Co.LTD, Jepang). Gambar hasil pengamatan berupa foto yang dicetak dengan *thermal printer* (SONY UP-895 MD, Jepang). *Linear probe* dimodifikasi dengan menambahkan gagang sepanjang 30 cm sehingga dapat digunakan secara *per rectal*.

Pengamatan diawali dengan sinkronisasi berahi menggunakan hormon Prostaglandin F₂ Alfa (Noroprost® 0,5%, Norbrook, UK) dengan dosis 0,5 mg/kg bobot badan. Hormon PGF_{2α} diberikan

dengan dosis tunggal pada fase luteal, disuntikkan secara *intramuscular*. Pengamatan gejala berahi dilakukan dengan menggunakan jantan pengusik yang dipasang apron, perkawinan dilakukan secara alami.

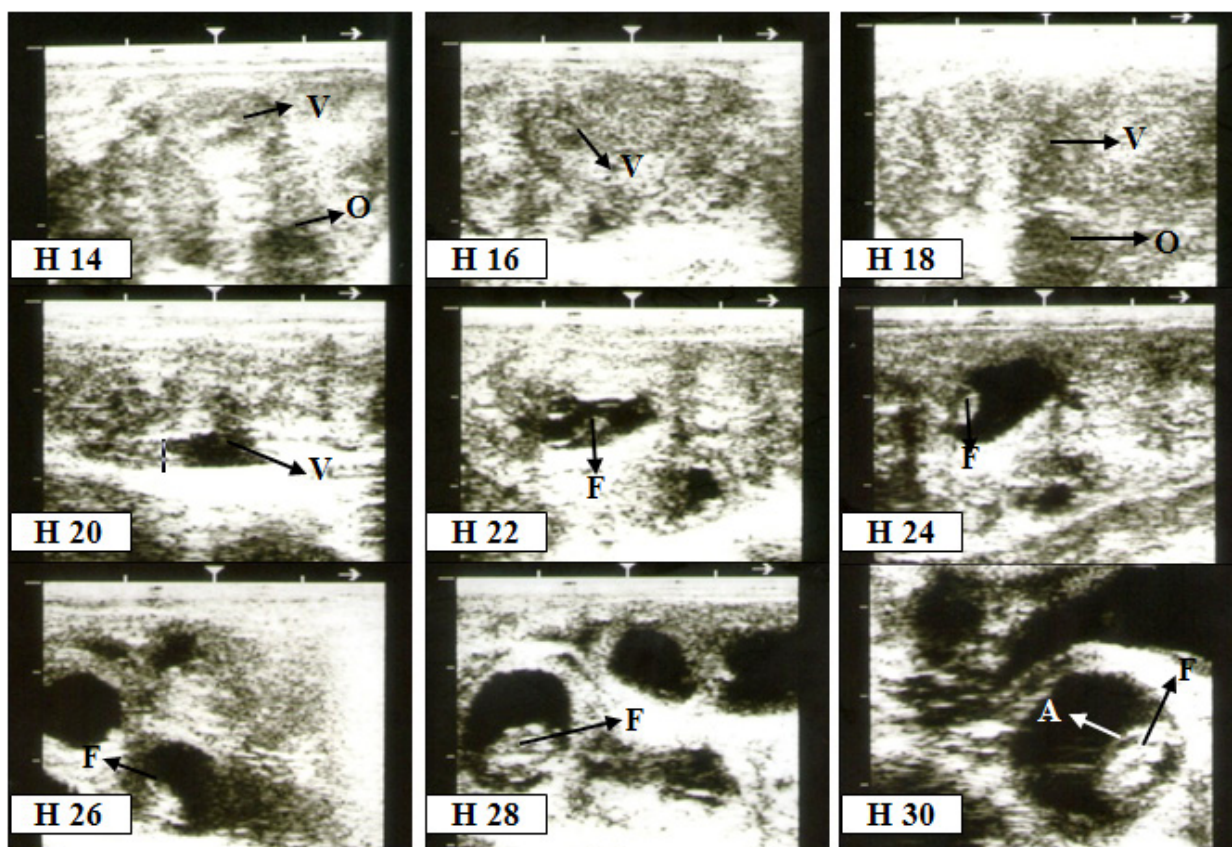
Pengamatan kebuntingan dimulai pada hari ke-10 setelah perkawinan dan selanjutnya dilakukan setiap dua hari sekali sampai hari ke-30 setelah perkawinan. Pengamatan dilakukan dengan menempatkan kambing kacang pada kandang jepit, feses yang berada di dalam rektum dikeluarkan agar memperjelas pengamatan. *Probe* dilumuri dengan gel untuk mengurangi iritasi mukosa rektum dan sebagai media untuk penghantaran gelombang suara ultrasonik. *Probe dimasukkan* menyusuri ventral rektum mengarah ke *vesica urinaria* dilanjutkan ke bagian anterior sehingga diperoleh gambaran organ reproduksi. Variabel yang diamati pada pemeriksaan kebuntingan dini yaitu waktu munculnya cairan embrionik, diameter vesikel embrionik, waktu terbentuknya fetus, diameter uterus, dan tebal uterus.

Hasil dan Pembahasan

Hasil penelitian menunjukkan bahwa pada pemeriksaan ultrasonografi kebuntingan kambing kacang memperlihatkan perkembangan vesikel embrionik (V) berwarna hitam (*hypoechoic*) dari H-14 sampai H-20 (Gambar 1). Vesikel embrionik yang terbentuk ini merupakan indikasi awal terjadinya kebuntingan (Suguna, *et al.* 2008).

Gambaran fetus teramati pada H-22 dengan memperlihatkan gambaran *isoechogenic* sampai *hyperechogenic* yang dikelilingi oleh tampilan *hypoechoic* cairan embrionik. Amnion mulai terlihat pada H 30 berupa lapisan tipis *isoechogenic* yang mengelilingi fetus.

Perkembangan vesikel embrionik mulai teramati pada H-14 sampai H-20 dan mengalami peningkatan yang signifikan pada H-20 dengan



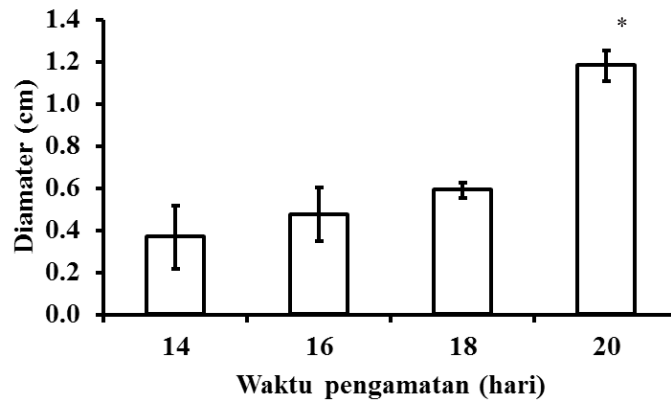
Gambar 1. Gambaran ultrasonografi kebuntingan kambing kacang. (V=vesikel embrionik, O=ovarium, F=fetus, A=amnion).

diameter $1,2 \pm 0,1$ cm (Gambar 2). Penelitian yang dilakukan Martinez *et al.* (1998) menunjukkan bahwa diameter vesikel embrionik pada kambing Anglo-nubian mencapai lebih dari 0,3 cm pada hari ke-18 kebuntingan. Sedangkan PadillaRivas *et al.* (2005) mendapatkan cairan embrionik kambing boer jelas terlihat sebagai indikator kebuntingan dini pada hari ke-22. Penelitian Amrozi dan Setiawan (2011) melaporkan bahwa vesikel embrionik pada domba garut dapat teramati dari hari ke-12 sampai hari ke-20.

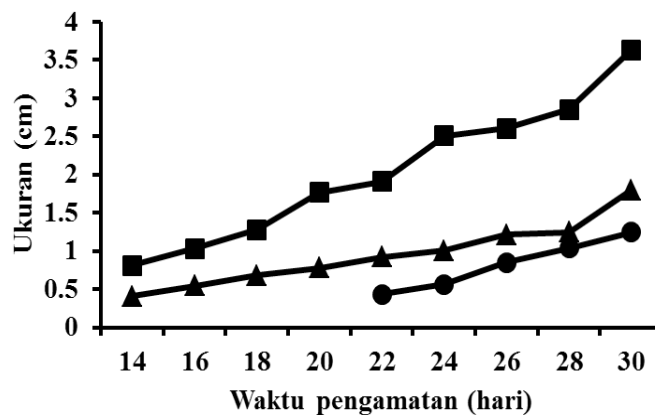
Penelitian menunjukkan keberadaan fetus mulai teramati pada H-22 kebuntingan. Martinez, *et al.* (1998) melaporkan fetus kambing anglo-nubian teramati pada hari ke-19 kebuntingan. Hal ini sesuai dengan pernyataan Kahn (2004) bahwa fetus kambing dan domba terlihat pada 25-30 hari kebuntingan dan kadang-kadang dapat teramati lebih awal. PadillaRivas *et al.* (2005) melaporkan fetus

kambing Boer pada pemeriksaan kebuntingan dini menggunakan USG teramati hari ke-28 kebuntingan. Sedangkan penelitian Amrozi dan Setiawan (2011) menemukan fetus domba Garut mulai teramati dengan USG pada umur 22 hari kebuntingan.

Hasil pengamatan pertumbuhan fetus menunjukkan pola yang cenderung meningkat pada panjang fetus, diameter fetus dan tebal fetus (Gambar 3). Pertumbuhan fetus yang terjadi selama kebuntingan ditunjukkan dengan terjadinya peningkatan panjang fetus dari H-22 ($0,4 \pm 0,1$ cm) sampai H-30 ($1,2 \pm 0,1$ cm) dengan rata-rata pertumbuhan $0,19 \pm 0,1$ cm per hari. Penelitian Martinez *et al.* (1998) melaporkan bahwa panjang fetus kambing Anglo-nubian pertama kali terdeteksi pada hari ke-19 dengan ukuran $0,53 \pm 0,3$ cm dan mencapai 3,42 cm pada hari ke-40 dengan rata-rata pertumbuhan 0,14 cm per hari.



Gambar 2. Nilai rata-ran diameter vesikel embrionik H 14 sampai H 20 setelah perkawinan pada kambing kacang (n=3). Pada H 20 terjadi peningkatan diameter yang signifikan.



Gambar 3. Nilai rata-ran diameter uterus (■), tebal uterus (▲) dan panjang fetus (●) pada kambing kacang (n=3) selama kebuntingan H-14 sampai H-30.

Pertumbuhan fetus yang diamati juga diikuti dengan bertambahnya diameter uterus dari H-14 ($0,8 \pm 0,3$ cm) sampai H-30 ($3,6 \pm 0,2$ cm), serta tebal uterus H-14 ($0,4 \pm 0,2$ cm) sampai H-30 ($1,8 \pm 0,2$ cm). Penelitian menunjukkan terdapat perbedaan hasil pemeriksaan kebuntingan dini dengan metode USG pada kambing kacang dengan penelitian lainnya. Jainudeen dan Hafez (2000) menyatakan bahwa pertumbuhan fetus dipengaruhi oleh faktor keturunan (spesies, berkembang biak, ukuran anak, genotip), lingkungan (nutrisi induk, ukuran induk, keseimbangan induk, aliran darah plasenta, ukuran plasenta), dan hormon yang dihasilkan oleh plasenta (thyroid, insulin, hormon pertumbuhan, somatomedins).

Kesimpulan

Pemeriksaan kebuntingan dini pada kambing kacang menggunakan USG, diperoleh gambaran vesikel embrionik dengan jelas pada H-20 dengan diameter $1,2 \pm 0,1$ cm. Fetus mulai teramati pada H-22 kebuntingan dengan panjang fetus $0,4 \pm 0,1$ cm. Rata-rata pertumbuhan fetus sampai H-30 kebuntingan ialah $0,19 \pm 0,1$ cm per hari.

Daftar Pustaka

Amrozi dan Bagus, S. (2011). Sinkronisasi estrus dan pengamatan ultrasonografi pemeriksaan kebuntingan dini pada domba garut (*Ovis aries*) sebagai standar penentuan umur kebuntingan. *J. Kedokteran Hewan*. 5: 73-77.

- Hastono dan Bintang, I.A.K. (2008). Hubungan antara bobot badan dengan onset berahidan lama berahi pada kambing kacang. *Anim Production*. 10 (3): 147-150.
- Fatet, A., Bubio, M.T.P, Leboeuf B. (2011). Reproductive cycles of goats. *Animal Reproduction Science*. 124: 211–219.
- Gonzalez, F., Cabrera F., Batista M., Rodriguez N., Alamo D., Jose Sulon, J., Beckers, J.F. and Gracia, A. (2004). A comparison of diagnosis of pregnancy in the goat via transrectal ultrasound scanning, progesterone, and pregnancy-associated glycoprotein assays. *Theriogenology* (62): 1108-1115.
- Jainudeen, M.R. and Hafez, E.S.E. (2000). Gestation, prenatal physiology, and parturition. Di dalam: Hafez B dan Hafez ESE, editor. *Reproduction in Farm Animal*. Ed ke-7. Baltimore: Lippincott Williams and Wilkins.
- Kahn, W. (2004). Veterinary Reproductive Ultrasonography. Schlutersche Verlags-gesellschaft MbH & Co., Hannover.
- Lavin, L. (2007). *Radiography in Veterinary Technology*. Ed ke-4. Philadelphia (US): Saunders, Elsevier.
- Likadja, J. (2009). Persentase Non Karkas Dan Jeroan Kambing Kacang Pada Umur Dan Ketinggian Wilayah Berbeda Di Sulawesi Selatan. *Buletin Ilmu Peternakan dan Perikanan*. 8(1): 29 – 35.
- Mannion, P. (2006). *Diagnostic Ultrasound in Small Animal Practice*. Ed ke-1. Oxford (UK): Blackwell Science Ltd.
- Martinez, M., Bosch, P. and Bosch, R. (1998). Determination of early pregnancy and embryonic growth in goats by transrectal ultrasound scanning. *Theriogenology* 49: 1555 – 1565.
- Medan M., Watanabe G., Sasaki K., Groome N.P., Sharawy S. and Taya, K. (2005). Follicular and hormonal dynamics during the estrous cycle in goats. *Journal of Reproduction and Development*. 51: 455 – 463.
- Padilla-Rivas G., Sohnrey, B. and Holtz, W. (2005). Early pregnancy detection by realtime ultrasonography in boer goat. *Small Ruminant Research*. 58:87-92.
- Santoso, Amrozi, Purwantara, B. dan Herdis. (2014a). Sonogram Dinamika Ovarium pada Kambing Kacang (*Capra hircus*). *Jurnal Veteriner* Vol 15 No.2 : 239-245.
- Santoso, Amrozi, Purwantara, B. dan Herdis. (2014b). Gambaran Ultrasonografi Ovarium Kambing Kacang yang Disinkronisasikan dengan Hormon Prostaglandin F₂ Alfa (PGF₂α) dengan Dosis tunggal. *Jurnal Kedokteran Hewan* Vol 8 No.1 : 38-42.
- Simões, J., Almeida, J.C., Baril, G., Azevedo, J., Fontes, P. and Mascarenhas, R. (2007). Assessment of luteal function by ultrasonographic appearance and measurement of corpora lutea in goats. *Anim. Reprod. Sci*. 97:36-46.
- Sodiq, A. dan Abidin, Z. (2008). Meningkatkan Produksi Susu Kambing Peranakan Etawa. Jakarta: Agromedia Pustaka.
- Suguna, K., Mehrotra S., Agarwal S., Hoque M., Singh, S., Shanker, U. and Sarath, T. (2008). Early pregnancy diagnosis and embryonic and fetal development using real time B mode ultrasound in goats. *Small Ruminant Research*. 80: 80-86.
- Vázquez, M.I., Blanca, M.S., Alanisa G.A., Chaves, M.A. and Gonzalez-Bulnes, A. (2010). Effects of treatment with a prostaglandin analogue on developmental dynamics and functionality of induced corpora lutea in goats. *Animal Reproduction Science*. 118: 4247.