

## ARTIKEL PENELITIAN

## Terapi Penyakit Glaukoma Menggunakan Laser Mikropulse Diode Trans-skleral Siklofotokoagulasi

Widya Artini

Departemen Medik Mata FK Universitas Indonesia-  
RSUPN Dr. Cipto Mangunkusumo

Corresponding author: ikkesumantri@gmail.com

Disetujui : 6 September 2017

DOI:10.23886/ejki.5.8190

**Abstrak**

Laser mikropulse diode trans-skleral siklofotokoagulasi (MP-TSCPC) merupakan laser yang merusak badan siliaris untuk menurunkan produksi cairan akuos sehingga menurunkan tekanan intra okular (TIO) yang tinggi. MP-TSCPC umumnya digunakan untuk terapi glaukoma yang sulit ditangani yaitu glaukoma refrakter. Tujuan laporan kasus serial ini adalah untuk menilai efek laser MP-TSCPC pada mata penderita glaukoma. Pengamatan dilakukan pada bulan Maret - Mei 2017 dengan mengobservasi mata pasien glaukoma (5 mata) yang dilakukan MP-TSCPC di RSUPN Dr. Cipto Mangunkusumo. Kriteria inklusi adalah mata glaukoma dengan TIO lebih dari 21mmHg serta tidak memberikan respons terhadap obat glaukoma maupun tindakan bedah. MP-TSCPC dinyatakan berhasil bila TIO turun >30%. Terdapat dua mata dengan diagnosis glaukoma primer sudut tertutup absolut, dua mata glaukoma primer sudut terbuka stadium sedang dan berat serta satu mata glaukoma sekunder. Nilai rerata TIO awal adalah  $36 \pm 10,7$  mmHg dan 1 bulan setelah tindakan MP-TSCPC rerata TIO menjadi  $19,6 \pm 5,1$  mmHg (TIO turun 30%). Tidak terjadi perubahan visus dan ftisis bulbi. Disimpulkan MP-TSCPC dapat menurunkan TIO pada mata glaukoma tanpa penurunan visus dan ftisis bulbi, namun terdapat rasa nyeri setelah tindakan pada kelima pasien; nyeri hilang dengan pemberian obat analgetik.

**Kata kunci:** glaukoma; laser; tekanan intra okuler.

## Glaucoma Therapy Using Diode Micropulse Trans-Scleral Cyclophotocoagulation Laser

**Abstract**

Micropulse Trans-Scleral Cyclophotocoagulation (MP-TSCPC) Laser omits a fractioned continuous wave diode laser that targets the ciliary body, which produces aqueous humor, in order to reduce the Intraocular Pressure (IOP). It is commonly used for refractory glaucoma that is difficult to treat using medication or surgery. This case series assessed the effect of MP-TSCPC in five glaucomatous eye from patients in Cipto Mangunkusumo Hospital in March-May 2017. An inclusion criteria in this case includes glaucomatous eyes with IOP more than 21 mmHg that is non-responsive to glaucoma medication or surgery. MP-TSCPC was considered successful if the IOP reduced more than 30% from the initial IOP. There were two absolute Primary Closed Angle Glaucoma (PCAG), two moderate and severe Primary Open Angle Glaucoma (POAG) and one secondary glaucoma case. Initial mean IOP was  $36 \pm 10,7$  mmHg, in which one month after MP-TSCPC the mean IOP reduced to  $19,6 \pm 5,1$  mmHg. All of the patients in this case series had reduced IOP more than 30% with no loss of visual acuity nor phthisis bulbi. This method was successful in reducing IOP in glaucomatous eye without any side effect, only post-operative pain was complained by the patients after the procedure, in which it was relieved using analgesic medication.

**Keywords:** glaucoma; laser; intraocular pressure.

## Pendahuluan

Glaukoma adalah kelompok penyakit saraf optik dengan karakteristik hilangnya sel ganglion retina secara progresif. Manifestasi klinis memperlihatkan penipisan rima neuroretina dan lapisan serabut saraf retina yang berhubungan dengan defek luas pandang. Tata laksana glaukoma adalah pemberian obat, laser sampai tindakan bedah.<sup>1</sup>

Terapi laser terbaru adalah laser mikropulse transklera siklofotokoagulasi (*mikropulse diode laser trans-scleral cyclophotocoagulation*/MP-TSCPC).<sup>2-5</sup> Laser tersebut dapat menurunkan TIO melalui energi yang dikeluarkannya karena sedikit merusak badan siliar yang memproduksi humor akuos. Laser sebelumnya yaitu diode trans-sklera siklofotokoagulasi merusak badan siliaris secara luas karena mengeluarkan energi terus menerus. Akibatnya TIO menurun tetapi visus juga menurun sehingga laser tersebut digunakan pada pasien glaukoma yang visusnya tidak baik. MP-TSCPC memberikan energi yang terputus-putus sehingga menurunkan TIO namun visus pasien tidak ikut menurun dan lebih aman.

Tujuan laporan kasus serial ini adalah menilai efek tindakan laser MP-TSCPC pada pasien glaukoma yang sulit dikontrol dengan obat dan bedah glaukoma.

## Metode

Penelitian dilakukan pada bulan Maret - Mei 2017. Kasus serial retrospektif ini terdiri atas 5 mata dari 5 pasien dengan glaukoma refrakter yang telah dilakukan laser MP-TSCPC. Kriteria inklusi adalah TIO > 21 mmHg setelah mendapat obat glaukoma maksimal atau operasi glaukoma. Perubahan TIO dan visus dinilai satu minggu dan satu bulan setelah MP-TSCPC. Pemakaian obat antiglaukoma setelah tindakan juga dinilai. Komplikasi laser MP-TSCPC seperti turunnya visus, hipotoni, uveitis, hifema dan nyeri juga diperhatikan.

Evaluasi dilakukan satu bulan setelah tindakan yang dinyatakan dalam kategori sukses (TIO turun lebih dari 30%), jumlah hipotoni (TIO di bawah 6 mmHg), dan pengulangan tindakan (membutuhkan tindakan ulang laser untuk mengontrol TIO).

Laser MP-TSCPC (IRIDEX IQ810 Laser Systems, Mountain View, CA) diatur menjadi 2000 mW dengan 810 nm *infrared diode* yang dilakukan dalam waktu 100 detik dengan total 62.500 *mikropulse*. MD-TSCPC dilakukan dengan waktu *on* 0,5 ms dan waktu *off* 1,1 ms (*duty factor* 31,3%) pada superior dan inferior hemisfer dengan menyisakan bagian searah pukul 3 dan 9.

Analisis data dilakukan dengan SPSS vs 20 untuk melihat karakteristik subjek berdasarkan jenis kelamin, lateralisasi, usia, visus, TIO, jumlah pemakaian obat glaukoma, visus dan kebutuhan terapi antiglaukoma setelah tindakan.

## Hasil

Sebanyak 5 mata dari 5 pasien yang memenuhi kriteria inklusi diikutsertakan dalam kasus serial ini. Median usia pasien 63 tahun. Terdapat dua kasus glaukoma primer sudut terbuka (GPSTb) stadium sedang dan berat, dua kasus glaukoma primer sudut tertutup absolut (GPSTp) dan satu mata glaukoma sekunder. Terdapat satu mata yang memiliki visus normal. Rerata TIO awal pada semua mata adalah  $36 \pm 10,7$  mmHg (Tabel 1).

Tabel 2 menunjukkan terdapat tiga mata dengan TIO di bawah 21 mmHg setelah satu bulan tindakan. Dua mata lainnya adalah kasus GPSTp absolut dengan TIO awal lebih dari 40 mmHg dan kasus glaukoma sekunder yang masih memerlukan terapi 2 tetes mata antiglaukoma tambahan setelah tindakan untuk mengontrol TIO. Rerata penurunan TIO satu minggu dan satu bulan setelah tindakan masing-masing 48,3% dan 45,5% dari TIO awal. Pada semua pasien, visusnya menetap, bahkan yang sebelumnya memiliki visus awal 6/7,5 setelah tindakan laser visus tetap baik. Tidak terdapat kasus ftisis bulbi.

**Tabel 1. Karakteristik Klinis Kasus**

Karakteristik	n
Jenis Kelamin	
Laki-laki	3
Perempuan	2
Usia (tahun)	63 (55-83) <sup>a</sup>
Lateralisasi	
Unilateral	5
Bilateral	-
Visus	
Normal	1
Moderate visual impairment	2
Severe visual impairment	2
Visus LogMAR	0,4 (0-0,2) <sup>a</sup>
TIO (mmHg)	$36 \pm 10,7$ <sup>b</sup>
Lensa	
Fakia	3
Pseudofakia	2
Obat glaukoma sebelum tindakan	3
Durasi follow up (minggu)	7,5 (3-14) <sup>a</sup>
Diagnosis	
GPSTb	2
GPSTp	2
Glaukoma sekunder	1

<sup>a</sup> median (minimum – maksimum)

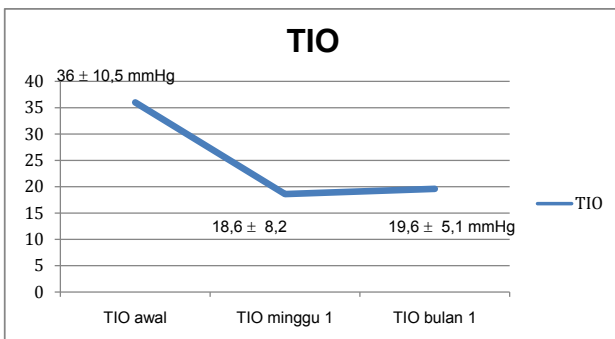
<sup>b</sup> rerata ± simpang baku

Tabel 2. Visus, TIO dan Terapi Antiglaukoma Setelah Laser MD-TSCPC

Jenis Kelamin	Diagnosis	TP			TIO			Terapi AG
		Awal	1 Minggu	1 Bulan	Awal	1 Minggu	1 Bulan	
Laki-laki	GS	6/60	6/60	6/60	30	17	16	2 ed
Laki-laki	GPSTb	6/15	6/24	6/15	29	7	14	Tidak ada
Laki-laki	GPSTb	6/7,5	6/7,5	6/7,5	26	16	16	Tidak ada
Perempuan	GPSTp	1/300	1/300	1/300	50	28	26	2 ed
Perempuan	GPSTp	1/300	1/300	1/300	45	25	24	2 ed

Pada kasus serial ini, kelima pasien dinyatakan berhasil, dengan TIO 16-26 mmHg atau penurunan TIO lebih dari 30% dari TIO awal pada akhir *follow up*. Tidak ada komplikasi yang dilaporkan maupun terdeteksi selama satu bulan namun terdapat nyeri di mata yang dilakukan tindakan laser.

Rerata TIO sebelum tindakan laser MD-TSCPC adalah  $36 \pm 10,5$  mmHg. Penurunan rerata TIO satu minggu dan satu bulan setelah tindakan adalah 48,3% dan 45,5% dari TIO awal. Meskipun demikian terdapat kenaikan (5,4%) rerata TIO satu bulan setelah tindakan dari rerata TIO satu minggu setelah tindakan (Gambar 1).



Gambar 1. Rerata TIO pada Awal Kunjungan, 1 Minggu dan 1 Bulan setelah MD-TSCPC

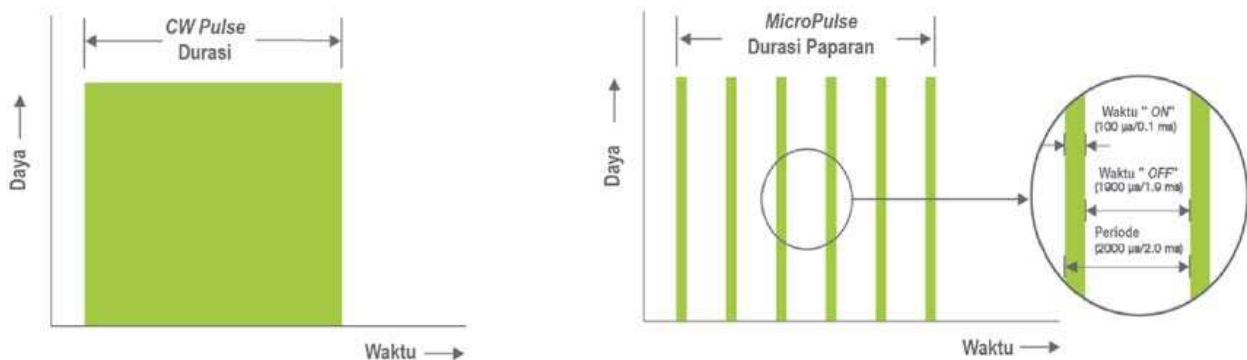
### Diskusi

Laser trans-skleral siklofotokoagulasi adalah pilihan pengobatan untuk *end-stage* glaucoma;<sup>4</sup> merupakan bentuk dari sikloablasi menggunakan laser untuk merusak badan siliar dengan target jaringan berpigmen seperti epitel badan siliar.<sup>4,6</sup> Kerusakan badan siliar menurunkan produksi cairan akuos sehingga menurunkan tekanan intraokular.<sup>6,7</sup>

Pada laser trans-skleral siklofotokoagulasi konvensional, penggunaan diode laser dilakukan secara kontinu (*continuous wave*).<sup>2,4,5</sup> Jumlah energi yang dihasilkan secara kontinu meningkatkan risiko komplikasi tindakan yaitu visus turun, hipotoni, uveitis hingga ftisis bulbi.<sup>2-5</sup> Hal tersebut terjadi karena *collateral damage* yang signifikan di jaringan badan siliar termasuk yang tidak berpigmen seperti stroma siliar dan otot siliar.<sup>2,4</sup> Energi laser yang diserap jaringan akan diubah menjadi energi panas yang tersebar ke jaringan sekitar dan bukan target fotokoagulasi sehingga kerusakan menjadi lebih luas.<sup>3</sup>

Laser MD-TSCPC adalah teknik terkini yang dirancang untuk meminimalkan *collateral damage* akibat *continuous wave* pada TSCPC konvensional. Pada metode *micropulse*, energi laser disampaikan secara berulang dan pendek (*repetitive short pulse*) dengan istilah waktu *on* dan waktu *off*. Waktu *on* (*on time*) adalah durasi setiap *micropulse* yang disampaikan dan waktu *off* (*off time*) merupakan waktu untuk jaringan sekitar melakukan pendinginan sehingga tidak mencapai batas kerusakan termal di jaringan akibat laser.<sup>2,3</sup>

Periode T adalah jumlah seluruh waktu *on* dan *off*.<sup>3</sup> Rasio waktu *on* dan periode T disebut *duty cycle* yang dipresentasikan dalam persen.<sup>3</sup> *Duty cycle* menjelaskan waktu laser sebenarnya bekerja. Pada kasus serial ini, tindakan laser MD-TSCPC dilakukan dengan power 2000 mW, *micropulse on time* 0,5 ms, *micropulse off time* 1,1 ms, dan *duty cycle* 31,3%, maka laser berada dalam *on time* selama 31,3% waktu tindakan.<sup>3,8</sup> Tan et al<sup>2</sup> menyatakan laser MD-TSCPC lebih aman dibandingkan laser TSCPC konvensional.



Gambar 2. A. Energi laser TSCPC konvensional

B. Energi laser MD-TSCPC

Dengan laser MD-TSCPC, target area yang terbakar menjadi lebih terbatas sehingga menghindari kerusakan ekstensif dari badan siliar.<sup>2,4,5,9</sup> Laser MD-TSCPC membuat energi yang dibutuhkan menjadi lebih sedikit dibandingkan laser TSCPC konvensional.<sup>2,5</sup>

Pada studi ini, laser MD-TSCPC dilakukan dengan *continuous sliding motion* pada seluruh hemisfer dan menyisakan bagian searah pukul 3 dan 9 di daerah limbus agar tidak merusak struktur neovaskular siliar. Teknik *continuous sliding motion* juga diterapkan pada laser TSCPC konvensional.<sup>2</sup> Ketidaknyamanan atau nyeri yang dirasakan pasien saat tindakan juga diperhatikan. Nyeri pada metode *micropulse* lebih ditoleransi dibandingkan *continuous wave* karena difusi termal yang terbatas dan jumlah energi lebih kecil.

Semua pasien mengalami penurunan TIO dan kasus GPSTp absolut mengalami penurunan TIO paling besar. Penurunan TIO tidak mencapai TIO normal setelah penambahan terapi antiglaukoma, namun cukup untuk mengurangi rasa nyeri akibat tingginya TIO dan mencegah bulous keratopati kornea. Kasus glaukoma sekunder dengan TIO terkontrol masih membutuhkan terapi antiglaukoma dibandingkan kasus GPSTb dengan TIO terkontrol. Tidak terdapat kasus yang mengalami hipotoni atau membutuhkan tindakan ulangan.

Kasus serial ini, merupakan penelitian awal yang dapat dikembangkan lebih lanjut. Dapat pula dilakukan perbandingan metode laser MD-TSCPC dan TSCPC konvensional untuk dinilai keunggulannya.

### Kesimpulan

MD TSCPC efektif menurunkan TIO lebih dari 30% pada glaukoma refrakter. Diperlukan durasi *follow up* yang lebih lama untuk menilai konsistensi penurunan TIO pada laser MD-TSCPC serta melihat apakah dapat terjadi komplikasi jangka panjang.

### Daftar Pustaka

- Weinred RN, Aung T, Medeiros FA. The pathophysiology and treatment of glaucoma. A review. *JAMA*. 2015;311(18):1901–11.
- Tan AM, Chockalingam M, Aquino MC, Lim ZI-L, See JL-S, Chew PT. Micropulse transscleral diode laser cyclophotocoagulation in the treatment of refractory glaucoma. *Clin Exp Ophthalmology*. 2010;(38):266–72.
- Sivaprasad S, Elagouz M, Mchugh D, Shona O, Dorin G. Major review micropulse diode laser therapy: evolution and clinical applications. *Surg Ophthalmol*. 2010;55(6):516–30.
- Aquino MCD, Barton K, Tan AMW, Sng C, Li X, Loon SC, et al. Micropulse versus continuous wave transscleral diode cyclophotocoagulation in refractory glaucoma : a randomized exploratory study. *Clin Exp Ophthalmology*. 2015;(43):40–6.
- Kuchar S, Moster MR, Reamer CB, Waisbourd M. Treatment outcomes of micropulse transscleral cyclophotocoagulation in advanced glaucoma. *Laser Med Sci*. 2016;393–6.
- Lirio JPM, Martinez JM, League J. Single-setting treatment protocol for diode-laser transscleral cyclophotocoagulation. *Philipp J Ophthalmology*. 2004;29(4):171–4.
- Fie A, Shah P, Edin F, Godfrey F, Abbott J, Bowman R, et al. Trabeculectomy or transscleral cyclophotocoagulation as initial treatment of secondary childhood glaucoma in Northern Tanzania. *J Glaucoma*. 2017;00(00):1–4.
- Noecker RJ. Micropulse laser therapy micropulse P3 glaucoma device revolutionizes cyclophotocoagulation. *Insert to glaucoma today*. March/April, 2015;1–2.
- Toyos MM, Toyos R. Clinical outcomes of micropulse transscleral cyclophotocoagulation in moderate to severe glaucoma. *J Clin Exp Ophthalmol*. 2016;7(6):7–9.
- Ruthanne BS, Prum BE, Steven RS. Videographic and histologic comparison of Nd: YAG and diode laser contact transscleral cyclophotocoagulation. *Am J Ophthalmol*. 1994;337–41.