

Toksisitas Kronis Polisakarida Krestin dari Ekstrak *Coriolus Versicolor* pada Histologi Ginjal dan Kadar Kreatinin Serum *Mus Musculus L.*

SRI PUJI ASTUTI WAHYUNINGSIH¹, ISTUNING MA'UNAH¹, DWI WINARNI¹

¹Departemen Biologi, Fakultas Sains dan Teknologi, Universitas Airlangga

Email: sri-p-a-w@fst.unair.ac.id

ABSTRAK

Penelitian ini bertujuan untuk mengetahui pengaruh pemberian polisakarida krestin ekstrak *Coriolus versicolor* pada toksisitas kronis terhadap histologi ginjal dan kadar kreatinin serum *Mus musculus*. Dua puluh lima mencit betina, umur 8-10 minggu, berat 25-30 g dibagi menjadi 5 kelompok perlakuan dengan 5 ulangan. Kelompok perlakuan adalah kontrol (K) yang diberi akuades 0,2 mL selama 4 bulan, perlakuan (P1, P2, P3 dan P4) diberi polisakarida krestin dari ekstrak jamur *C. versicolor* dengan dosis yang berbeda yaitu: 0,5; 1; 2; dan 4 mg/kg BB selama 4 bulan. Akhir dari perlakuan, ginjal diambil untuk dilihat histologinya dan isolasi serum darah untuk diukur kadar kreatinin. Data sel ginjal normal, sel yang bengkak, dan kadar kreatinin dianalisis dengan Anova dan Duncan. Data nekrosis dianalisis dengan Brown-Forsythe dan Games Howell. Polisakarida krestin diberikan secara oral. Histologi ginjal (degenerasi dan nekrosis tubuli ginjal) diidentifikasi pada slide ukuran 4 µm. Kadar kreatinin diukur dengan metode Jaffe reaction. Hasil penelitian menunjukkan bahwa perlakuan P1 sudah tampak adanya pembengkakan 32,80% dan nekrosis sel 8,88%. Perlakuan P2 mempunyai jumlah pembengkakan sel 38,28% dan nekrosis sel 12,08%. Perlakuan P3 dengan jumlah pembengkakan sel 62,24% dan nekrosis sel 13,08%. Perlakuan P4 mempunyai jumlah pembengkakan sel 53,28% dan nekrosis sel 21,40%. Jumlah sel ginjal yang normal semakin turun seiring dengan kenaikan dosis PSK. Kadar kreatinin pada K, P1, P2, P3 dan P4 menunjukkan kadar kreatinin yang normal pada masing-masing perlakuan, yaitu 0,40; 0,64; 0,72; 0,80 dan 0,80 mg/dL. Pemberian polisakarida krestin (PSK) dari ekstrak *C. versicolor* pada toksisitas kronis menyebabkan pembengkakan, nekrosis sel, tetapi tidak meningkatkan kadar kreatinin serum mencit secara signifikan.

Kata Kunci: polisakarida krestin, *Coriolus versicolor*, toksisitas kronis, histologi ginjal, kadar kreatinin

ABSTRACT

This study was aimed to know the chronic toxicity of polysaccharide krestin (PSK) of *Coriolus versicolor* extract on the kidney histology and serum creatinine levels of *Mus musculus*. Twenty four female mice, aged 8-10 weeks, weight 25-30 g were divided into five groups (1 controlled group and 4 treatment groups) with 5 replications. The groups were controlled group (K), treatment groups (P1, P2, P3 dan P4) that was given PSK with different doses (0.5; 1; 2; dan 4 mg/kg BB). Polysaccharide krestin were given orally for 4 months. Histology of kidney (normal, degeneration, and necrosis of cell tubuli) were identified. Creatinine level of blood serum was measured with Jaffe reaction method. The normal and degeneration of cell tubuli were analyzed by one way Anova and Duncan. The necrosis of tubuli cell was analyzed by Brown-Forsythe and Games Howell. The research showed that the treatment group P1 had degeneration 32.80% and cell necrosis 8.88%. In the treatment group P2 had degeneration 38.28% and cell necrosis 12.08%. In the treatment group P3 had degeneration 62.24% and cell necrosis 13.08%. In the treatment group P4 had degeneration 53.28% and cell necrosis 21.40%. The creatinine levels in the groups of K, P1, P2, P3 dan P4 showed a normal creatinine each them were 0.40; 0.64; 0.72; 0,80 and 0.80 mg/dL.

Chronic treatment of polysaccharide krestine of *C. versicolor* on mice caused cells degeneration and necrosis on renal tubuli cells, but it did not increase serum creatinine levels.

Keywords: polysaccharide krestine, *Coriolus versicolor*, chronic toxicity, histological kidney, creatinine levels.

PENDAHULUAN

Indonesia sebagai negara tropis memiliki keanekaragaman hayati yang tinggi, di antaranya adalah tumbuhan yang dapat digunakan untuk obat (Soediby, 1998). Tumbuhan yang banyak digunakan untuk obat adalah jamur. Salah satu jamur yang banyak digunakan untuk pengobatan adalah jamur *Coriolus versicolor* yang mempunyai kandungan utama polisakarida krestin (PSK) dan polisakarida peptida (PSP) (Cui dan Chisti, 2003). Komponen utama PSK adalah fukosa dan bahan aktif dari PSK adalah β -glucan. Menurut Kusmiati *et al.* (2007), β -glucan bermanfaat sebagai antiseptik, antioksidan, *antiaging*, aktivator sistem kekebalan tubuh, proteksi terhadap radiasi, antiinflamasi, antikolesterol, dan antidiabetes.

Dengan adanya pemaparan berbagai fakta dan uraian tersebut di atas maka manfaat PSK dari jamur *C. versicolor* sudah tidak dapat diragukan lagi. Walaupun demikian, bukan berarti PSK tidak mempunyai kemungkinan memiliki efek samping yang merugikan jika digunakan dalam jangka waktu lama. Pada dasarnya menurut Murtini dkk. (2010), semua zat yang masuk dalam tubuh berpotensi menjadi racun tergantung dari dosis yang dikonsumsi serta lama jangka waktu pemakaian. Agar penggunaannya optimal, perlu diketahui informasi yang memadai tentang kelebihan dan kelemahan serta kemungkinan kesalahan penggunaan PSK yang diisolasi dari jamur *Coriolus versicolor*. Sehingga untuk keperluan tersebut sangat diperlukan uji keamanan seperti toksisitas kronis, subkronis dan akut. Menurut Mukono (2005), uji toksisitas kronis merupakan uji toksisitas dengan paparan > 3 bulan.

Pemakaian dalam jangka panjang dapat menyebabkan penumpukan senyawa metabolit dalam organ-organ penting seperti

ginjal (Hidayatulloh dan Susilaningsih, 2010). Senyawa β -glukan pada dosis yang terlalu tinggi maka akan dapat menyebabkan oksidasi sitokrom P-450 oksidase yang berlebihan pula. Menurut Wresdati dkk. (2006), oksidasi sitokrom P-450 oksidase yang berlebihan akan menghasilkan radikal bebas yang berlebihan. Radikal bebas yang berlebihan ini dapat menimbulkan stress oksidatif. Radikal bebas dan *Reactive Oxygen Species* (ROS) menginduksi stress oksidatif dalam ginjal. Peningkatan radikal bebas dan ROS dapat menyebabkan kerusakan struktur sel dan menyebabkan disfungsi mitokondria, sehingga glisin amidinotransferase menurun yang menyebabkan perubahan glisin menjadi guanidoasetat juga mengalami penurunan. Hal tersebut akan menyebabkan kerusakan pembuluh darah sehingga membran glomerulus rusak dan filtrasi terganggu, yang pada akhirnya kreatinin akan kembali ke sirkulasi darah dan menumpuk dalam plasma darah sehingga kadar kreatinin serum akan meningkat (Guyton, 1983). Hal ini juga akan menyebabkan terjadinya degenerasi sel epitel tubulus, yang dapat berupa degenerasi bengkak keruh, degenerasi hidropik, degenerasi lemak dan nekrosis (Himawan, 1996).

Dalam penelitian ini, akan dilakukan pengamatan terhadap histologi ginjal yang berupa jumlah sel ginjal yang normal, sel ginjal yang mengalami pembengkakan, dan sel ginjal yang mengalami nekrosis, serta pengukuran terhadap kadar kreatinin untuk mengetahui tingkat keamanan dari polisakarida krestin ekstrak *C. versicolor*.

METODE

Penelitian ini menggunakan 25 ekor mencit betina dewasa strain Balb/C, berumur 8-10 minggu, berat badan berkisar 25 - 30 gr

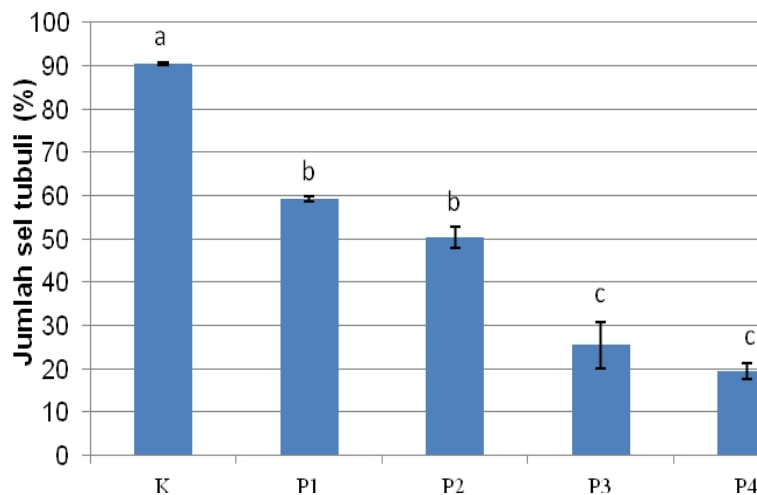
yang diperoleh dari Pusat Veterinaria Farma (PUSVETMA) Surabaya. Jamur *C. versicolor* yang diperoleh dari daerah Kediri, Mojokerto, Surabaya dan dari daerah sekitar Fakultas Sains dan Teknologi Universitas Airlangga Surabaya. Hewan coba dikelompokkan menjadi 5 kelompok dengan 5 ulangan. Hal ini berdasarkan dalam Anggraeni (2008) dari rumus Federer (1963). Hewan coba ini diberikan polisakarida krestin dari ekstrak jamur *C. versicolor* selama 4 bulan secara oral dengan perbedaan dosis, yaitu, 0,5, 1, 2, 4 mg/kg BB. Setelah perlakuan selesai, hewan coba dibedah untuk diambil organ ginjalnya. Ginjal dibuat sediaan histologi dengan metode paraffin. Darah diambil secara *intracardiac* untuk dilakukan isolasi serum. Serum diukur kadar kreatinin dengan menggunakan metode

Jaffe reaction. Sediaan ginjal diamati daerah korteks dengan menggunakan mikroskop cahaya perbesaran 400x. Pengamatan histologi ginjal dilakukan dengan menghitung jumlah sel tubulus yang normal atau tidak normal (mengalami pembengkakan dan nekrosis).

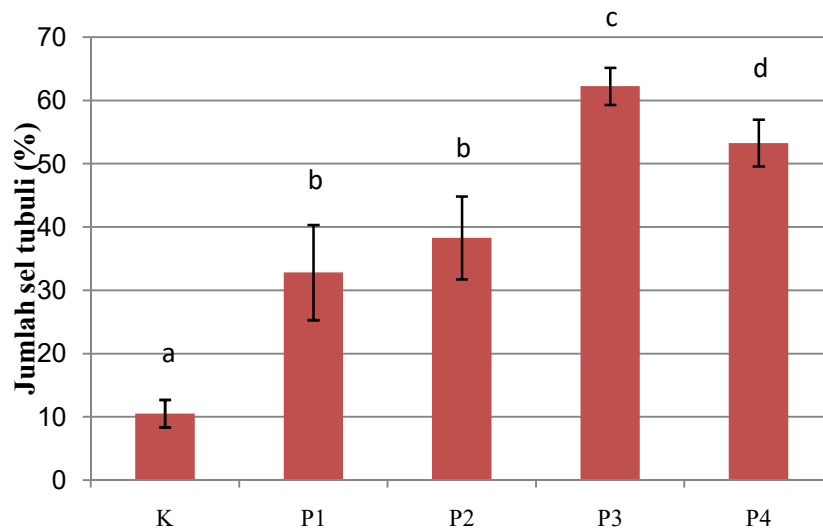
Data dianalisis menggunakan *one way Anava* dan Duncan untuk pembengkakan dan kadar kreatinin. Data nekrosis diuji dengan *Brown-Forsythe* dan *Games-Howell*.

HASIL DAN PEMBAHASAN

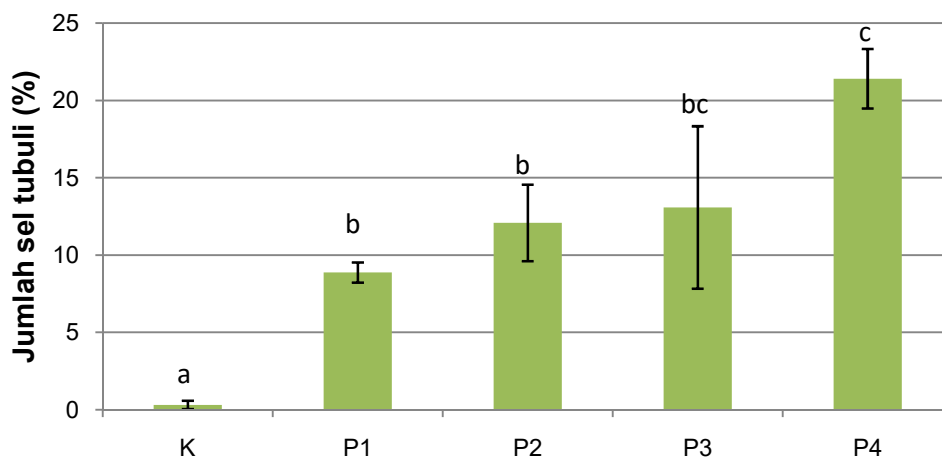
Data berupa pengamatan histologi ginjal pada sel tubuli berupa jumlah sel yang normal, sel yang mengalami pembengkakan dan sel yang mengalami nekrosis dapat dilihat pada Gambar 1,2, dan 3.



Gambar 1. Diagram jumlah sel tubuli yang normal. K: pemberian akuades; P1: pemberian PSK dosis 0,5 mg/kg BB; P2: pemberian PSK dosis 1 mg/kg BB; P3: pemberian PSK dosis 2 mg/kg BB; P4: pemberian PSK dosis 4 mg/kg BB. Huruf yang sama menunjukkan tidak ada perbedaan yang signifikan.



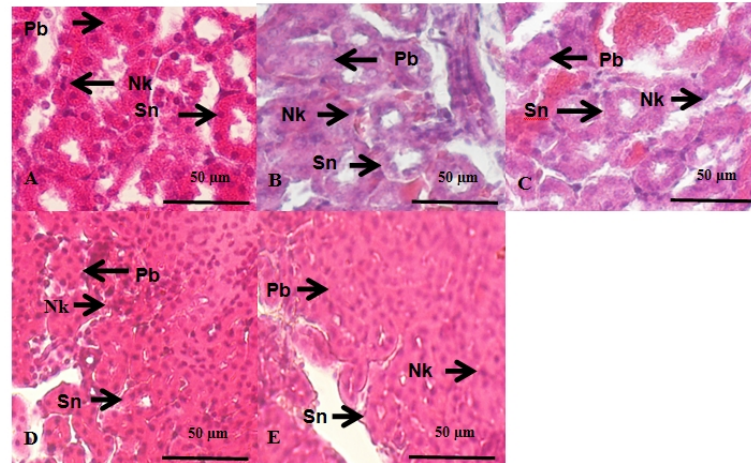
Gambar 2. Diagram jumlah sel tubuli yang bengkak. K: pemberian akuades; P1: pemberian PSK dosis 0,5 mg/kg BB; P2: pemberian PSK dosis 1 mg/kg BB; P3: pemberian PSK dosis 2 mg/kg BB; P4: pemberian PSK dosis 4 mg/kg BB. Huruf yang sama menunjukkan tidak ada perbedaan yang signifikan.



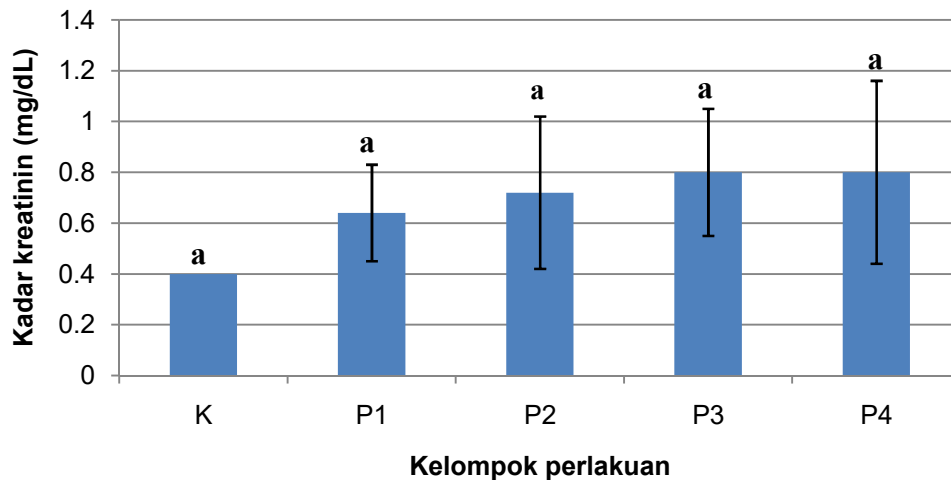
Gambar 3. Diagram jumlah sel tubuli yang nekrosis. K: pemberian akuades; P1: pemberian PSK dosis 0,5 mg/kg BB; P2: pemberian PSK dosis 1 mg/kg BB; P3: pemberian PSK dosis 2 mg/kg BB; P4: pemberian PSK dosis 4 mg/kg BB. Huruf yang sama menunjukkan tidak ada perbedaan yang signifikan.

Data yang diperoleh dari pengukuran kadar kreatinin serum mencit (*Mus musculus L.*) setelah pemberian polisakarida krestin

(PSK) dari ekstrak jamur *C. versicolor* pada toksisitas kronis dapat dilihat pada Gambar 4 dan 5.



Gambar 4. Gambaran mikroskopis ginjal mencit pada kontrol (A), P1 (B), P2(C), P3 (D), dan P4 (E) dengan pemberian dosis PSK masing-masing 0; 0,5; 1; 2 dan 4 mg/kg BB pada perbesaran 400x dan skala bar 50 μ m. Sn= Sel normal Pb= Pembengkakan Nk= Nekrosis.



Gambar 5. Diagram rerata kadar kreatinin. K: pemberian aquades; P1: pemberian PSK dosis 0,5 mg/kg BB; P2: pemberian PSK dosis 1 mg/kg BB; P3: pemberian PSK dosis 2 mg/kg BB; P4: pemberian PSK dosis 4 mg/kg BB. Huruf yang sama menunjukkan tidak ada perbedaan yang signifikan.

Penelitian ini bertujuan untuk mengetahui toksisitas kronis polisakarida krestin dari ekstrak *Coriolus versicolor* terhadap histologi ginjal dan kadar kreatinin serum mencit. Dosis polisakarida krestin yang diberikan adalah 0 mg/kg BB, 0,5 mg/kg BB, 1 mg/kg BB, 2 mg/kg BB dan 4 mg/kg BB. Menurut Cui *et al.* (2007), penelitian *in vivo* yang menggunakan hewan coba dan manusia sangat diperlukan untuk memperoleh dosis optimum polisakarida krestin yang dapat meningkatkan sistem imun tubuh dan tidak menyebabkan efek toksik pada tubuh pasien.

Ginjal berperan dalam mengatur keseimbangan tubuh, mempertahankan cairan tubuh, dan mengatur pembuangan sisa metabolisme dan zat-zat yang bersifat toksik seperti urea, asam urat, amoniak, kreatinin, garam anorganik, dan juga senyawa obat-obatan yang tidak diperlukan oleh tubuh (Campbell *et al.*, 2003). Organ ginjal merupakan organ yang rentan terhadap pengaruh zat kimia. Kerentanan ini didasarkan pada posisi dan sirkulasi cairan tubuh (Donatus, 2001). Menurut Schnellmann (2001) dalam Manggarwati *et al.*,(2010)

tubulus merupakan bagian ginjal yang paling banyak dan paling mudah mengalami kerusakan pada kasus nefrotoksik. Hal ini dapat terjadi karena adanya akumulasi bahan-bahan toksik dan karakter tubulus yang memiliki epitel yang lemah dan mudah bocor.

Pada kelompok perlakuan kontrol (K) memperlihatkan gambaran tubulus ginjal dengan sel normal, pembengkakan sel dan nekrosis sel. Jumlah sel normal pada kelompok ini lebih banyak yaitu 90,40% dibandingkan dengan kelompok perlakuan yang diberi PSK. Sedangkan jumlah sel yang mengalami pembengkakan 10,52% dan jumlah sel yang mengalami nekrosis 0,32%. Pembengkakan sel dapat dikarenakan adanya gangguan permeabilitas dalam membran sel tubuli sehingga sel mengalami pembengkakan tapi kerusakan yang berupa pembengkakan sel bersifat reversibel (Nisa', 2012). Adanya kerusakan pada kelompok kontrol dapat disebabkan oleh faktor eksternal yaitu lingkungan sekitar kandang. Adanya sel tubuli yang mengalami nekrosis termasuk dalam kategori yang wajar karena pada dasarnya setiap sel akan mengalami kematian (Nisa', 2012).

Pada kelompok perlakuan 1 (P1) dengan pemberian PSK dosis 0,5 mg/kg BB memperlihatkan gambaran tubulus ginjal dengan sel normal, pembengkakan sel dan nekrosis sel. Jumlah sel normal pada kelompok ini yaitu 59,32%. Sedangkan jumlah sel yang mengalami pembengkakan 32,80% . Hal ini disebabkan karena mulai adanya kerusakan dalam sel epitel tubulus. Menurut Underwood (2000) yang ditandai dengan sitoplasma sel mengandung air dan bengkak keruh (*cloudy swelling*) dan lumen menyempit. Menurut Price dan Lorraine (2006) dalam Nisa' (2012), kerusakan membran sel epitel tubulus dapat mengakibatkan sel tidak mampu memompa keluar ion natrium dalam jumlah cukup sehingga natrium tinggi di dalam sel, peningkatan natrium didalam sel menyebabkan masuknya air ke dalam sel secara osmosis alami. Bila air tertimbun

dalam sitoplasma, hal tersebut dapat mengakibatkan pembengkakan sel. Jumlah sel yang mengalami nekrosis 8,88%. Hal ini merupakan kerusakan lanjutan dari pembengkakan sel. Setelah sel mengalami degenerasi bengkak keruh (pembengkakan), pada akhirnya sel akan mengalami nekrosis atau kematian sel yang diakibatkan oleh sel tubuli ginjal yang tidak lagi dapat melangsungkan metabolisme karena adanya paparan zat nefrotoksik yang berlangsung terus menerus (Himawan, 1996). Namun jumlah nekrosis pada kelompok ini masih dalam kisaran yang tidak mempengaruhi fungsi ginjal.

Pada kelompok perlakuan 2 (P2) dengan pemberian PSK dosis 1 mg/kg BB memperlihatkan gambaran tubulus ginjal dengan sel normal, pembengkakan sel dan nekrosis sel. Jumlah sel normal pada kelompok ini yaitu 50,44%. Jumlah sel tubuli normal pada perlakuan 2 (P2) ini tidak berbeda signifikan dengan perlakuan 1 (P1) dan berbeda signifikan dengan perlakuan 3 (P3) dan perlakuan 4 (P4). Sedangkan jumlah sel yang mengalami pembengkakan 38,28%, pada perlakuan ini tidak berbeda signifikan dengan perlakuan 1 (P1) dan berbeda signifikan dengan perlakuan 3 (P3) dan perlakuan 4 (P4). Adapun penyebab dari pembengkakan sel pada kelompok perlakuan 2 ini sama dengan kelompok perlakuan 1. Pembengkakan yang terjadi merupakan degenerasi yang bersifat reversibel. Jumlah sel yang mengalami nekrosis pada perlakuan ini 12,08%. Kelompok perlakuan 2 (P2) ini tidak berbeda signifikan dengan perlakuan 1 (P1) dan berbeda signifikan dengan perlakuan 3 (P3) dan perlakuan 4 (P4). Nekrosis sebagai bentuk lanjutan degenerasi. Sel epitel tubuli yang mengalami nekrosis secara morfologi dicirikan oleh Robbins *et al.*, (1995) dengan adanya destruksi inti sel yang meliputi piknosis (pengerutan inti), karyoreksis (pecahnya inti) dan kariolisis (penghancuran inti).

Pada kelompok P3 dengan pemberian PSK dosis 2 mg/kg BB memperlihatkan

gambaran tubulus ginjal dengan sel normal, pembengkakan sel dan nekrosis sel. Jumlah sel normal pada kelompok ini yaitu 25,48%. Kelompok P3 tidak berbeda signifikan dengan P4. Jumlah sel normal semakin mengalami penurunan pada P3 ini yang disebabkan semakin tingginya dosis PSK yang diberikan yaitu 2 mg/kg BB dan paparan yang berlangsung lama, sehingga sel tidak memiliki waktu untuk melakukan recovery terhadap kerusakan yang terjadi yang mengakibatkan semakin tingginya kerusakan dan semakin rendahnya sel yang normal. Jumlah sel tubuli yang mengalami pembengkakan pada P3 sebesar 62,24%. Penyebab dari pembengkakan sel pada perlakuan tersebut sama dengan pada P1 dan P2 yaitu adanya permeabilitas sel yang terganggu. Jumlah sel tubuli yang mengalami nekrosis pada P3 sebesar 13,08%. Kelompok P3 tidak berbeda signifikan dengan perlakuan P2 dan P4. Penyebab terjadinya nekrosis pada perlakuan tersebut sama dengan pada P1 dan P2.

Pada kelompok perlakuan P4 dengan pemberian PSK dosis 4 mg/kg BB memperlihatkan gambaran tubulus ginjal dengan sel normal, pembengkakan sel dan nekrosis sel. Jumlah sel normal pada kelompok ini yaitu 19,52%. Sedangkan jumlah sel tubuli yang mengalami pembengkakan sebesar 53,28% dan jumlah sel yang mengalami nekrosis sebesar 21,40%. Jumlah nekrosis pada sel tubuli semakin bertambah dengan bertambahnya pemberian dosis PSK pada kelompok P1, P2, P3 dan P4.

Pengukuran kadar kreatinin serum mencit menunjukkan kelompok K, P1, P2, P3 dan P4 tidak berbeda signifikan yaitu $K=0,40$ mg/dL, $P1=0,64$ mg/dL, $P2=0,72$ mg/dL, $P3=0,80$ mg/dL, dan $P4=0,80$ mg/dL. Ini menunjukkan bahwasanya tidak ada kerusakan yang berarti pada glomerulus sehingga kadar kreatinin pada semua kelompok perlakuan di dalam keadaan normal. Menurut Hall (2007) kadar normal kreatinin serum pada mencit adalah 0,2-0,9 mg/dL. Kadar kreatinin pada semua perlakuan menunjukkan kadar

kreatinin yang normal walaupun pengamatan secara histologi menunjukkan adanya kerusakan sel tubuli yang berupa pembengkakan dan nekrosis sel, tetapi kerusakan yang berupa pembengkakan sel bersifat reversibel. Pemberian dosis polisakarida krestin (PSK) ekstrak jamur *Coriolus versicolor* secara kronis berpengaruh terhadap histologi ginjal berupa pembengkakan dan nekrosis sel dan tidak berpengaruh terhadap kadar kreatinin serum *Mus musculus*. Sehingga tidak aman untuk digunakan karena memberikan efek berupa pembengkakan dan nekrosis sel, namun pada dosis rendah yaitu 0,5 mg/kg BB aman digunakan sebagai terapi, dan untuk lebih memastikan keamanannya perlu juga dilakukan pengukuran terhadap indikator filtrasi lainnya seperti kadar ureum atau Blood Urea Nitrogen (BUN), serta Glomerular Filtration Rate (GFR) atau laju filtrasi glomerulus.

KESIMPULAN

Pemberian polisakarida krestin (PSK) dari ekstrak *Coriolus versicolor* pada toksisitas kronis menyebabkan pembengkakan, nekrosis sel, tetapi tidak meningkatkan kadar kreatinin serum mencit secara signifikan

DAFTAR PUSTAKA

- Anggraeni, D. W., 2008, Gambaran Makroskopis dan Mikroskopis Hati dan Ginjal Mencit Akibat Pemberian Plumbum Asetat, *Tesis*, Universitas Sumatera Utara, Medan.
- Champbell, N. A., J. B. Reece, dan L. G. Mitchell, 2003, Edisi ke-5, Jilid 3, Erlangga, Jakarta.
- Cui, J dan Y. Chisti., 2003, Polysaccharopeptides of *Coriolus versicolor* : Physiological Activity, Uses, And Production, Elsevier science, *Biotechnology advance* 21:109-122.
- Cui, J., Goh, K.K.T., Archer, R. dan Sigh, H., 2007. Characterisation and bioactivity of protein-bound polysaccharides from

- submerged-culture fermentation of *Coriolus versicolor* Wr-74 and ATCC-20545 strains. *Journal Ind Microbiology Biotechnology*, 34:393-402.
- Donatus, I. A., 2001, *Toksikologi Dasar, Laboratorium Farmakologi dan Toksikologi* Fakultas Farmasi UGM, Yogyakarta
- Guyton R. S., Rennke H., Kumar V. 1983. Ginjal dan Sistem Penyalurnya. Dalam: Kumar V., Cotran R. S., Robbins S. L. (eds). *Buku Ajar Patologi Robbins Volume 2*. Edisi VII. Jakarta: EGC, 572-594-7.
- Hidayatulloh, M. dan Susilaningsih, N., 2010, Uji Toksisitas Subkronis Ekstrak Valerian (*Valeriana officinalis*) Terhadap Ginjal Tikus Wistar, *Skripsi S-1*, Fakultas Kedokteran Universitas Diponegoro, Semarang.
- Himawan, S. 1996. *Kumpulan kuliah patologi*. UI Press. Jakarta
- Hall, R. L, 2007, *Clinical Pathology of Laboratory Animals in Animal Model in Toxicology*, 2nd edition, CRC Press, USA, Hal. 789-828.
- Jihan, S. 2013, Uji Aktivitas Hepatoprotektor Fraksi Metanol Daun Kesum (*Polygonum minus* Huds.) Pada Tikus Putih Jantan Galur Wistar Yang di Induksi *Cisplatin* , *Skripsi S-1*, Fakultas Kedokteran Universitas Tanjungpura, Pontianak.
- Kusmiati, S. R. T., Nuswantara, S., dan Isnaini, N., 2007, Produksi dan Penetapan Kadar β - Glukan dari Tiga Galur *Saccharomyces cerevicae* dalam Media mengandung Molase, *Jurnal Ilmu Kefarmasian Indonesia*, 7-16.
- Manggarwati, A. F. dan N. Susilaningsih, 2010, Uji Toksisitas Subkronis Ekstrak Valerian Pada Tikus Wistar: Studi Terhadap Gambran Mikroskopis Ginjal dan Kadar Kreatinin, *Skripsi S-1*, Universitas Diponegoro, Semarang.
- Murtini, J. T., Priyanto, N., dan Siregar, S. T., 2007, Toksisitas Subkronik Alginat pada Histopatologi Hati, Ginjal, dan Lambung Mencit, *Jurnal Pascapanen dan Bioteknologi Kelautan dan Perikanan*, 5 (2).
- Nisa', L. C., 2012, Uji Toksisitas Subkronik Polisakarida Krestin dari Ekstrak *Coriolus versicolor* Terhadap Histologi Ginjal dan Kadar Kreatinin Serum *Mus musculus*, *Skripsi S-1*, Fakultas Sains dan Teknologi Universitas Airlangga, Surabaya.
- Soedibyo, M. 1998. *Alam Sumber Kesehatan Manfaat & Kegunaan*. Balai pustaka: Jakarta.
- Underwood, J. C., 2000, *Patologi Umum dan Sistemik*, Kedokteran EGC, Jakarta.
- Wresdati, T., Astawan, M., Hastanti, L. Y., 2006, Profil Imunohistokimia Superoksida Dismutase (SOD) pada Jaringan Hati Tikus dengan Kondisi Hiperkolesterolemia, *Journal Hayati*, 85-89.