

PENGARUH PEMBERIAN EKSTRAK BIJI KLABET (*TRIGONELLA FOENUM-GRAECUM* L.) TERHADAP PERKEMBANGAN KELENJAR MAMAE TIKUS PUTIH BETINA GALUR WISTAR

Kurnia Agustini, Sumali Wiryowidagdo*, Dadang Kusmana**

Pusat Pengkajian dan Penerapan Teknologi Farmasi dan Medika, BPPT.

*Departemen Farmasi, F-MIPA Universitas Indonesia.

**Departemen Biologi, F-MIPA Universitas Indonesia.

ABSTRACT

*Phytoestrogen is the chemical compound contains in plant which has estrogenic like effect. Estrogen has important function on woman's sexual organ, such as proliferation of uterine and vaginal cornification. Phytoestrogen are weak agonists for estrogen and illicit statistic significantly increases in uterine wet weight, at definite dose, in uterotherophic bioassay. Biji Klabet or Fenugreek seed (*Trigonella foenum-graecum* L.) contains steroidal sapogenins such as diosgenin, tigogenin, gitogenin, yamogenin and trigoneoside, that suspected having an estrogen-like effect or as phytoestrogen. The aim of this research was to investigate the estrogenic effect of fenugreek's ethanolic extract in ovariectomized and immature rats models. These models represent the climacteric/menopause phase, where estrogen level is very low because ovary produces no estrogen. The testing animals were divided into normal group, ovariectomized control group, estradiol control group and three level doses of fenugreek extract (30mg/200gBW; 60mg/200gBW and 120mg/200gBW). The result indicated that start on 60mg/200gBW, fenugreek extract significantly could increasing mammary gland proliferation. Empirically fenugreek containing diosgenin, that caused breast enhancement. This research showed that treatment with fenugreek extract can caused proliferation of mammary gland, both on immature and ovariectomized rats.*

Key word : *fenugreek, phytoestrogen, mammae duct, ovariectomized rat, immature rat, *Trigonella foenum graecum* L.*

PENDAHULUAN

Biji klabet atau *Foenigraeci semen* (*Fenugreek*) adalah biji yang dikeringkan dari tanaman *Trigonella*

foenum-graecum L. suku Leguminosae, (MMI, 1979). Biji klabet diduga memiliki potensi efek estrogenik pada tubuh karena kandungan beberapa sapogenin steroidnya yaitu

Corresponding author : E-mail : kurnia_atini@yahoo.com

diosgenin, yang merupakan prekursor pembentukan hormon seks (Evans, 2002), isomernya yamogenin (Dewick, 1997), gitogenin dan tigogenin, serta trigoneosida (saponin steroid mirip estrogen) yang memiliki efek sebagai fitoestrogen untuk terapi pada pengobatan simptom menopause (Hoffman, 2004). Kandungan diosgeninnya terdapat dalam bentuk basa bebas 0,8 – 2,2 % (Wirjowidagdo, 2000). Selain saponin steroid, biji Klabet mengandung minyak lemak 20-30%, alkaloid (trigonellin, suatu alkaloid piridina, gentianin dan karpain), flavonoid seperti vitexin dalam bentuk glikosida dan esternya, isovitexin, orientin, vicenins, kuersetin dan luteolin (Hoffman, 2004), minyak atsiri, saponin, nikotinamida, kholin, zat pahit dan zat lendir (Evans, 2002). Biji Klabet dapat menyebabkan kontraksi uterus sehingga tidak dianjurkan dikonsumsi pada masa kehamilan (Hoffman, 2004). Fitoestrogen digunakan sebagai alternatif Terapi Sulih Hormon (TSH) untuk membantu penyesuaian tubuh dan mengurangi gejala karena perubahan hormonal yang drastis pada masa menopause, serta dapat digunakan jangka panjang selama beberapa tahun hingga tubuh dapat beradaptasi pada tingkat hormonal yang baru (Badziad, 2003).

Estrogen merupakan hormon yang berperan penting pada organ wanita, salah satunya terhadap kelenjar mammae. Estrogen merangsang pertumbuhan stroma dan sistem

saluran serta penimbunan lemak yang memberikan massa pada kelenjar mammae (Guyton, 1995). Bersama progesteron, estrogen selalu berfungsi merangsang pertumbuhan saluran susu dan alveoli kelenjar susu. Progesteron terutama merangsang pertumbuhan alveoli kelenjar susu (Partodihardjo, 1992). Sedangkan sekresi air susu dipengaruhi oleh efek laktogenik dari hormon prolaktin (Guyton, 1995).

Kelenjar mammae merupakan kelenjar kulit khusus yang terletak didalam jaringan bawah kulit (subkutan). Kelenjar ini adalah modifikasi dari kelenjar keringat serta mengeluarkan sekret tipe apokrin dan tipe merokrin. Pertumbuhannya hanya sedikit selama masa kanak-kanak dan terdapat pada pria maupun wanita. Kelenjar ini berkembang pesat saat pubertas, terutama pada wanita, karena adanya penambahan jaringan lemak dan jaringan lainnya. Pertumbuhan yang sempurna terjadi pada saat kehamilan. Pada pria, pertumbuhan kelenjar mammae berjalan sangat lambat dan berhenti setelah pubertas (Leeson, 1986).

Kelenjar mammae terdiri dari banyak lobus yang masing-masing memiliki kelenjar dan bermuara di nipel (puting susu). Sebuah lobus diliputi jaringan interlobular yang mengandung banyak sel lemak. Lemak dan jaringan ikat tersebut membagi lobus menjadi banyak lobulus. Jaringan ikat intralobular berupa jaringan ikat longgar, halus dan padat sel. Duktus intralobular bermuara

kedalam duktus interlobular yang kemudian bersatu membentuk sebuah saluran keluar dari setiap lobus yang disebut duktus laktiferus yang bermuara di puncak puting susu (Leeson, 1986). Perkembangan sistem duktus yang terjadi saat pubertas dipengaruhi oleh hormon estrogen dan progesteron yang dikeluarkan secara siklis oleh ovarium (Leeson, 1986).

Dalam rangka pengembangan fitofarmaka fitoestrogen dari tanaman asli Indonesia, maka perlu kiranya dilakukan penelitian praklinik dan klinik. Pengujian praklinik meliputi pengujian khasiat dan toksisitas, melalui penelitian eksperimental menggunakan hewan uji. Pengujian khasiat ini bertujuan untuk mengetahui efek estrogenik dari pemberian ekstrak biji klabet sebagai salah satu sumber fitoestrogen. Penelitian ini menggunakan model hewan uji tikus putih (*Rattus norvegicus*) galur Wistar dewasa yang diovariectomi dan prepubertal yang masih berusia 19 hari dan belum memiliki siklus hormonal. Model hewan uji tersebut diharapkan dapat mewakili kondisi menopause, yaitu terjadinya kadar estrogen yang sangat rendah (Kanno, 2001). Parameter yang diukur dalam penelitian ini adalah membandingkan secara kualitatif perkembangan kelenjar mammae antar kelompok uji. Parameter tersebut diharapkan dapat memberikan informasi untuk mengetahui efek estrogenik dari biji klabet.

Data yang yang diperoleh dapat menjadi informasi mengenai aktivitas Biji Klabet (*Trigonella foenum-graecum* L.), suatu tanaman lokal Indonesia, sebagai fitoestrogen, sehingga dapat menjadi data pelengkap bagi uji klinis atau penelitian selanjutnya dalam rangkaian pencarian fitofarmaka fitoestrogen sebagai alternatif Terapi Sulih Hormon (TSH).

BAHAN DAN CARA KERJA

BAHAN

Simplisia Biji Klabet (*Trigonella foenum-graecum* L) dari Balai Penelitian Tanaman Obat (BPTO) Tawang mangu, Solo. Hewan uji tikus putih betina dan jantan galur Wistar berusia 4 bulan, dengan berat badan 150 – 200 gram berasal dari Pusat Penelitian dan Pengembangan Gizi Fakultas Kedokteran Universitas Indonesia (Puslitbang Gizi FK-UI), Jakarta. Bahan pembuatan ekstrak uji (etanol destilat 96%, kertas saring, akuades, larutan CMC Na 0,5%), Sediaan pembanding estradiol, Lynarol[®], Benang bedah/ *cut gute* dan jarum bedah, Bahan pengawet organ (larutan Bouin (Asam asetat glasial, kristal asam pikrat, formalin), etanol 70%, pot plastik), Bahan pembuatan preparat histopatologi (metanol absolut, parafin, gelas obyek dan kaca penutupnya, albumin, pereaksi perekat Albumin-Mayer (Albumin telur, gliserin, timol), xylene, Larutan alkohol berbagai konsentrasi (30%,

50%, 70%, 80%, 96%), Balsem Kanada, Akuades, Kertas saring, kapas), Pereaksi warna preparat histopatologi (Ehrlich hematoksin, larutan eosin 0,5% dalam etanol 70%).

ALAT

Alat pembuat ekstrak uji (timbangan, *blender* kering, alat-alat gelas (erlenmeyer, gelas ukur, gelas beker, corong), *homogenizer* Heidolph®, *rotary evaporator* Heidolph®), Alat perlakuan hewan uji (kandang hewan uji, timbangan hewan, timbangan analitik, sonde lambung, alat gelas, peralatan bedah), Mikroskop dilengkapi kamera Olympus®, Mikroprojektor Ken-A-Vision® X-1000-1, Alat pembuatan preparat histopatologi (oven, mikrotom, *staining jar*/bejana pereaksi warna, *hot plate*, lampu spiritus, spatula, kuas, pipet tetes).

TEMPAT PENELITIAN

Pembuatan ekstrak uji dan perlakuan hewan coba dilakukan di Laboratorium Teknologi Farmasi dan Medika, BPPT, Kawasan PUS-PIPTEK Serpong, Tangerang. Pembuatan dan analisis preparat histopatologis dilakukan di Laboratorium Reproduksi Biologi Perkembangan, Jurusan Biologi, F-MIPA, Universitas Indonesia, Depok

CARA KERJA

1. Determinasi Simplisia

Simplisia kering Biji Klabet (*Trigonella foenum-graecum* L.) dide-

terminasi di Lembaga Herbarium Bogoriense LIPI, Bogor.

2. Pembuatan Ekstrak Uji

Simplisia diekstraksi dengan menggunakan pelarut etanol destilat 96% disertai pengadukan selama 5 kali 2 jam. Filtrat dikeringkan dengan *rotary evaporator* hingga didapatkan ekstrak kental. Ekstrak kental disimpan dalam desikator hingga berat tetap.

3. Penyiapan Hewan Uji Tikus Prepubertal

Untuk mendapatkan model hewan uji prepubertal, dilakukan pengembang biakkan tikus putih betina galur Wistar, yang berumur 4 bulan, dengan berat badan 150 – 200 gram. Tikus diaklimatisasi terlebih dahulu selama 7 hari untuk membiasakan dengan lingkungan laboratorium. Tikus yang terlihat sakit, bulu berdiri dan tidak aktif, tidak digunakan dalam penelitian. Pengembang biakkan dilakukan dengan mengawinkan tikus putih betina dengan jantan dari galur yang sama (satu kandang terdiri dari 2 ekor betina dan satu ekor jantan) selama 7 hari. Kemudian induk dipisahkan dalam kandang tersendiri selama masa bunting 21 hari. Setiap tanggal kelahiran dicatat untuk memastikan usia setiap anak tikus. Anak tikus betina yang berumur 19 hari kemudian dipakai sebagai model penelitian ini. Sedangkan induk tikus digunakan untuk persiapan model ovariektomi.

4. **Penyiapan Hewan Uji Tikus Ovariektomi**

Tikus betina dewasa yang telah berusia 6 bulan diovariektomi, yaitu pengangkatan kedua ovarium melalui pembedahan atau operasi di daerah sisi perut kanan dan kiri. Ovariektomi tidak dilakukan pada hewan uji kelompok kontrol normal. Setelah ovariektomi, tikus diistirahatkan selama 7-10 hari untuk memberikan waktu pemulihan pasca operasi. Selama pemulihan, hewan uji diberi diit normal dan air minum.

5. **Perlakuan ekstrak uji**

Tikus betina prepubertal dibagi menjadi 5 kelompok perlakuan secara acak, setiap kelompok terdiri dari 5 ekor, yaitu:

Kelompok I (N) : Kelompok normal, perlakuan CMC Na 0,5%

Kelompok II (KE2) : Kelompok kontrol estradiol 0,9µg/200gBB

Kelompok III (D1) : Kelompok perlakuan ekstrak uji dosis 1 (30 mg/200gBB)

Kelompok IV (D2) : Kelompok perlakuan ekstrak uji dosis 2 (60 mg/200gBB)

Kelompok V (D3) : Kelompok perlakuan ekstrak uji dosis 3 (120 mg/200gBB)

Tikus betina dewasa yang telah diovariektomi dibagi menjadi 6 kelompok perlakuan secara acak, setiap kelompok terdiri dari 5 ekor:
Kelompok I (N) : Kelompok normal, perlakuan CMC Na 0,5%

Kelompok II (KO) : Kelompok kontrol tikus yang diovariektomi

Kelompok III (KE2) : Kelompok kontrol estradiol 0,9µg/200gBB

Kelompok IV (D1) : Kelompok perlakuan ekstrak uji dosis 1 (30 mg/200gBB)

Kelompok V (D2) : Kelompok perlakuan ekstrak uji dosis 2 (60 mg/200gBB)

Kelompok VI (D3) : Kelompok perlakuan ekstrak uji dosis 3 (120 mg/200gBB)

Pemberian ekstrak uji secara oral menggunakan sonde lambung sesuai dosis pada masing-masing kelompok, satu kali sehari, selama 16 hari berturut-turut. Pada hari ke-17, seluruh hewan coba diambil organ mamanya. Lalu direndam dalam larutan Bouin selama 24 jam, untuk selanjutnya dibuat preparat histologinya.

6. **Analisis Struktur Histologi Kelenjar Mamae**

Analisis struktur histologi kelenjar diharapkan dapat memberikan informasi mengenai perkembangan tingkat proliferasi kelenjar mamae. Segera setelah pengambilan organ mamae, direndam dalam larutan bouin selama 24 jam, kemudian larutan pengawet diganti dengan etanol 70%. Pembuatan preparat histologis menggunakan metode parafin dengan pewarnaan haematoksin-eosin. Preparat histologis kelenjar mamae kemudian di analisis secara kualitatif dengan mengamati besarnya lobus.

HASIL DAN PEMBAHASAN

Model hewan uji yang digunakan pada penelitian ini adalah tikus putih betina prepubertal yang baru berusia 19 hari dan tikus betina dewasa yang diovariectomi (Lundeen, 1997). Berdasarkan data biologi, pada usia 19 hari tikus sudah dapat disapih atau dipisahkan dari induknya. Pada kondisi ini diperkirakan tikus belum memiliki siklus hormonal yang normal. Secara umum, tikus putih betina baru bisa dikawinkan dengan jantan pada usia 10 minggu atau 70 hari (Smith, 1998). Diharapkan kedua model tersebut dapat mewakili kondisi menopause, yaitu tidak adanya siklus menstruasi karena rendahnya kadar estrogen (Kanno, 2001).

Perbandingan perkembangan besarnya lobus, pada masing-masing kelompok tikus prepubertal maupun yang diovariectomi, dapat dilihat pada gambar 1 dan 2. Secara kualitatif, diamati bahwa kelompok kontrol ovariektomi yang mewakili

kondisi menopause, mengalami penyusutan lobus. Bentuk dan tingkat perkembangan menurun tajam bila dibandingkan dengan kelompok lainnya. Hal ini sesuai dengan keadaan menopause pada wanita. Pada keadaan menopause, kelenjar mammae wanita mengalami pengerutan dan involusi. Epitel kelenjar menjadi atrofi dan hanya beberapa sisa sistem duktus yang tertinggal. Sering terjadi pelebaran kistik dari sisa duktus ini. Jaringan ikat juga menjadi semakin memadat dan homogen (Leeson, 1986).

Pemberian sampel uji menunjukkan peningkatan perkembangan lobus secara kualitatif pada tikus prepubertal maupun yang diovariectomi. Ekstrak biji klabet memberikan peningkatan perkembangan kelenjar mammae yang lebih baik bila dibanding sediaan estradiol. Pada model tikus prepubertal, peningkatan dosis menyebabkan peningkatan perkembangan lobus yang makin besar.

Tabel 1. Penilaian kualitatif perkembangan lobus kelenjar mammae tikus prepubertal

KELOMPOK TIKUS PREPUBERTAL	PERKEMBANGAN LOBUS
Normal	++
Kontrol Estradiol 0,9µg/200gBB	++
Dosis 1 (30mg/200gBB)	+
Dosis 2 (60mg/200gBB)	++
Dosis 3 (120mg/200gBB)	++++

Tabel 2. Penilaian kualitatif perkembangan lobus kelenjar mammae tikus yang diovariectomi

KELOMPOK TIKUS YANG DIOVARIKTOMI	PERKEMBANGAN LOBUS
Normal	++
Kontrol Ovariectomi	+
Kontrol Estradiol 0,9µg/200gBB	++
Dosis 1 (30mg/200gBB)	++
Dosis 2 (60mg/200gBB)	++++
Dosis 3 (120mg/200gBB)	+++

Pada model hewan uji tikus betina dewasa yang diovariectomi, pemberian ekstrak biji klabet juga menunjukkan perkembangan lobus. Perkembangan lobus tertinggi terlihat pada kelompok perlakuan ekstrak uji dosis 2 (60mg/200gBB), bahkan lebih tinggi daripada kelompok dosis 3 (120mg/200gBB).

Perkembangan lobus kelenjar mammae karena pemberian ekstrak biji klabet ini dimungkinkan oleh adanya kandungan sapogenin steroid seperti diosgenin, yamogenin, gitogenin, tigogenin serta trigoneosida. Diosgenin diketahui sebagai prekursor hormon seks, seperti estrogen dan progesteron (Evan, 2002). Hasil penelitian Aradhana (1992), menunjukkan bahwa pemberian diosgenin selama 15 hari memberikan efek estrogenik yang nyata terhadap perkembangan epitelium kelenjar mammae pada hewan uji tikus putih betina yang diovariectomi. Selain itu, tri-

goneosida, suatu saponin steroid mirip estrogen, juga diketahui memiliki efek estrogenik untuk simptom menopause (Hoffman, 2004).

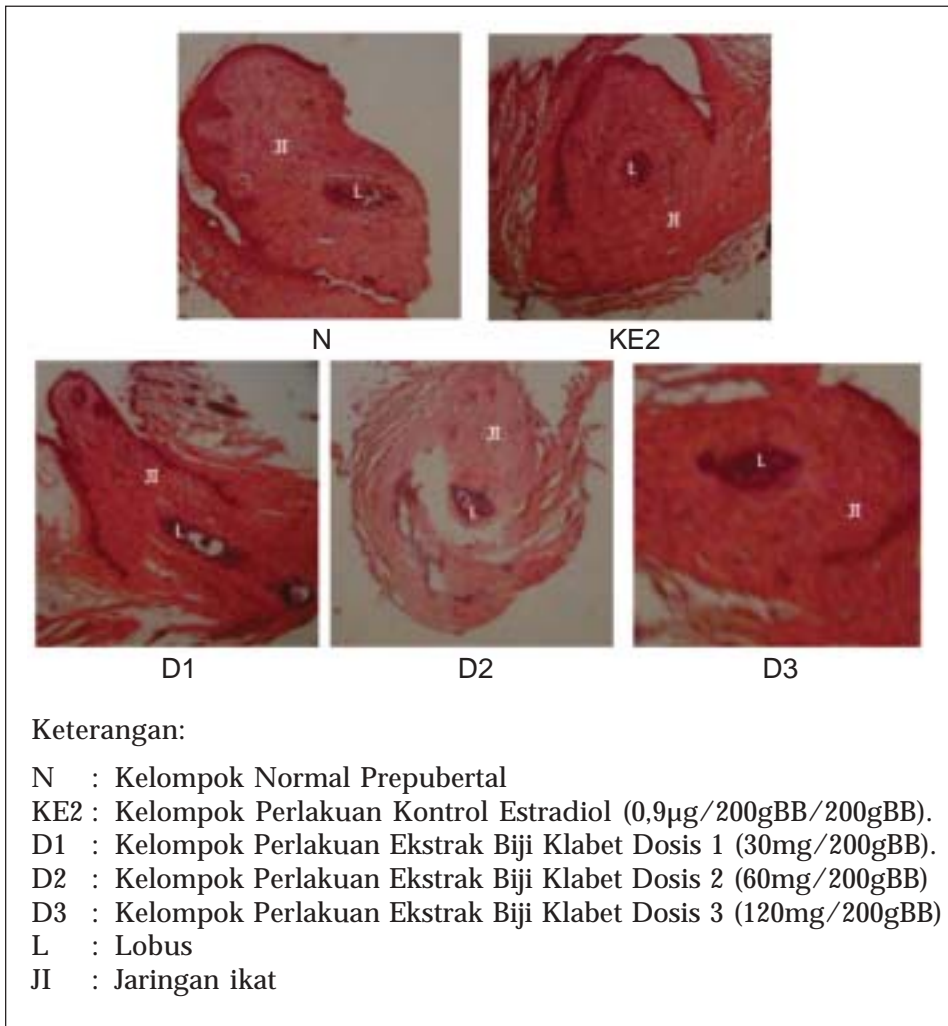
Perkembangan lobus kelenjar mammae dipengaruhi oleh hormon estrogen dan progesteron. Estrogen menyebabkan pengendapan lemak dalam kelenjar mammae, perkembangan jaringan stroma kelenjar mammae dan pertumbuhan sistem saluran yang luas. Lobulus dan alveoli kelenjar mammae berkembang sedikit, tetapi progesteron dan prolaktin menentukan pertumbuhan dan fungsi struktur-struktur ini (Guyton, 1995). Berdasarkan hasil pengamatan struktur histologi kelenjar mammae pada kedua model hewan uji, dapat diketahui bahwa ekstrak biji klabet mempunyai efek estrogenik terhadap perkembangan kelenjar mammae.

KESIMPULAN

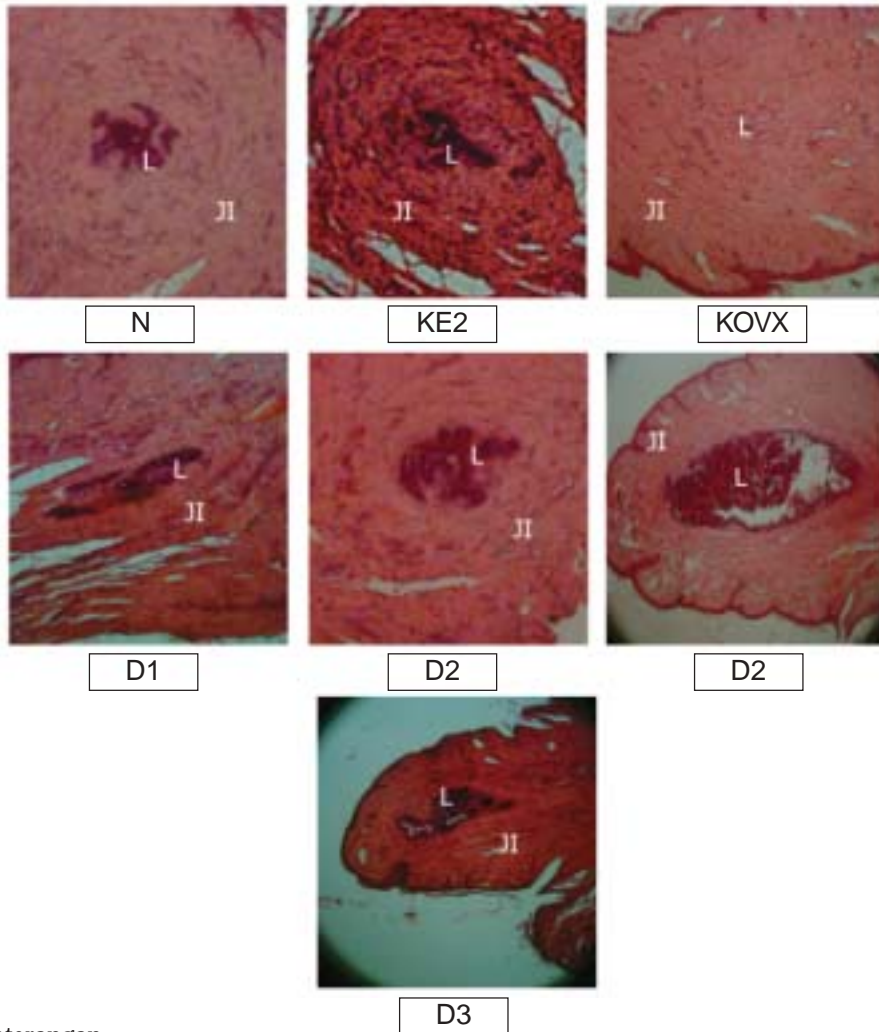
Pemberian ekstrak etanol biji klabet mulai dosis 60mg/200gBB pada tikus betina yang diovariectomi dan prepubertal, secara kualitatif

menunjukkan peningkatan yang bermakna, terhadap perkembangan kelenjar mammae. Penelitian ini menyimpulkan bahwa ekstrak etanol biji klabet (*Trigonella foenum-graecum* L.) mempunyai efek estrogenik

Gambar 1. Struktur histologi mammae tikus prepubertal setelah perlakuan 16 hari (Perbesaran 100x)



Gambar 2. Struktur histologi kelenjar mammae tikus betina dewasa yang diovariectomi setelah perlakuan 16 hari (perbesaran 100 x)



Keterangan

- N : Kelompok Normal Dewasa
- KE2 : Kelompok Ovariectomi Perlakuan Kontrol Estradiol (0,9µg/200gBB/200gBB).
- KOVX : Kelompok Perlakuan Kontrol Ovariectomi
- D1 : Kelompok Ovariectomi Perlakuan Ekstrak Biji Klabet Dosis 1 (30mg/200gBB).
- D2 : Kelompok Ovariectomi Perlakuan Ekstrak Biji Klabet Dosis 2 (60mg/200gBB)
- D3 : Kelompok Ovariectomi Perlakuan Ekstrak Biji Klabet Dosis 3 (120mg/200gBB)
- L : Lobus
- Jl : Jaringan ikat

DAFTAR PUSTAKA

- Anonim. 2000. *Pedoman Pelaksanaan Uji Klinik Obat Tradisional*. BPOM Departemen Kesehatan RI, Jakarta: vi + 47 hlm.
- Anonim. 1979. *Materia Medika Indonesia*. Jilid III. Departemen Kesehatan RI, Jakarta: xviii + 196 hlm.
- Anonim. 2000. *Parameter Standar Umum Ekstrak Tumbuhan Obat*. BPOM Departemen Kesehatan RI, Jakarta: viii + 68 hlm.
- Aradhana, A.R. Rao & R.K. Kale. 1992. Diogenin - A Growth Stimulator of Mammary Gland of Ovariectomized Mouse, *Indian J. Exp. Biol.*, Vol. 30 : 367-170.
- Badziad, Ali. 2003. *Endokrinologi Ginekologi*. Jakarta: Media Aesculapius. Fakultas Kedokteran Universitas Indonesia, Jakarta: xxiv + 167 hlm.
- Dewick, PM. 1997. *Medicinal Natural Products. A Biosynthetic Approach*. John Wiley & Sons, New York: x + 466 hlm.
- DiFiore, Mariano SH. 1986. *Atlas Histologi Manusia*. Edisi kelima. Terj. dari *Atlas of Human Histology*, oleh Moch. Martoprawiro, dkk. EGC, Jakarta: 220-245.
- Ebadi, Manuchair. 1997. *Pharmacodynamic Basis of Herbal Medicine*. CRC Press, London: xxviii + 726 hlm.
- Evans, CW. 2002. *Pharmacognosy*. 15th edition. W.B. Saunders, London: xi + 585 hlm.
- Gruber, CJ, W. Tschugguel, C. Schneeberger & JC. Huber. 2002. Production and Action of Estrogens. *N. Engl. J. Med.* : 340-350.
- Guyton, C.Arthur. 1995. *Fisiologi manusia dan mekanisme penyakit*. Terj. dari *Human Physiology and mechanism of disease*, oleh Petrus Andrianto. EGC, Jakarta: xii + 821 hlm.
- Hoffmann, David L., New Holistic Herbal, Herbal Materia Medica: 2 hlm. <http://www.health-world.online/herbalmateria-medica/html>, 4 Juni 2004. 16.00 WIB.
- <http://www.fenugreek.foenum.graecum/html>, 6 Januari 2004. 15.35 WIB.
- Johnson, Martin & B. Everitt. 1980. *Essential Reproduction*. Blackwell Scientific Publications, London: xi + 356 hlm.
- Jones, Georgeanna Seegar & Howard W. Jones. 1980. *Gynecology*. 3rd ed. Baltimore: 4 - 482.
- Kanno, J.L. Onyon, J. Haseman & P. Fenner-Crisp, J. Ashby, & W. Owens. 2001. The OECD Program to Validate Rat Uterotrophic Bioassay to Screen Compounds for in Vivo Estrogenic Responses : Phase 1. *Environmental Health Perspectives*. Vol.109. No. 8: 785-794
- Leeson, C.Roland, TS Leeson & AA Paparo. 1986. *Buku ajar histologi*. Edisi V. Terj. dari *Textbook of histology*, oleh Koesparto Siswojo dkk. EGC. Jakarta: xi + 622 hlm.
- Loose, DS Mitchell & GM. Stancel. 2001. Estrogen and Progestin. Dalam: Gilman, Alfred G., LS.

- Goodman, TW. Rall & F. Murad. *Pharmacological Basic of Therapeutics*. 10th ed. Mc. Graw Hill, New York: xvi + 1839 hlm.
- Martin, Annamarie, A.S. Bingel & D.P. Waller. 1990. Bioscreening Technique for Antifertility Activity. Dalam: Thompson, Emmanuel B. *Drug Bioscreening, Drug Evaluation Techniques in Pharmacology*. VCH Publishers, New York: xvii + 288 hlm.
- Mills, Simon & K. Bone. 2000. *Principles and Practice of Phytoterapy. Modern Herbal Medicine*. Churcill Livingstone, Edinburgh: xx + 643 hlm.
- Owens, William, J. Ashby, J. Odum & L. Onyon. 2003. The OECD Program to Validate the Rat Uterotrophic Bioassay. Phase 2: Dietary Phytoestrogen Analyses. *Enviromental Health Perspectives*. Vol.111. No.12: 1559-1567.
- Partodirhardjo, Soebadi. 1992. *Ilmu reproduksi hewan*. Mutiara Sumber Widya, Jakarta : xvi + 588 hlm.
- Raafat, Ahmed, L. Hofset & S.Z. Haslam. 2001. Proliferative Effects of Combination Estrogen and Progesterone Replacement Therapy on The Normal Postmenopausal Mamary Gland in a Murine Model. *Am. J. Obstet. Gynecol.* Vol.184. No. 3: 340-349.
- Smith, J.B. & S. Mangkoewidjojo. 1988. *Pemeliharaan, Pembiakan dan Penggunaan Hewan Percobaan di Daerah Tropis*. Penerbit Universitas Indonesia, Jakarta: 37-55.
- Sulaiman, W. 2003. Statistik non-parametrik: Contoh kasus dan pemecahannya dengan SPSS. Penerbit Andi, Yogyakarta: vi + 168 hlm.
- Suntoro, Handari. 1983. *Metode Pewarnaan (Histologi dan Histokimia)*. Penerbit Bhratara Karya Aksara, Jakarta: viii + 394 hlm.
- Trotter, Andreas, L. Maier, T. Kohn, W. Bohm & F. Pohlandt. 2002. Growth of the Uterus and Mamary Glands and Vaginal Cytologic Features in Extremely Premature Infants with Postnatal Replacement of Estradiol and Progesterone. *Am. J. Obstet. Gynecol.* Vol 186. No.2:184-188.
- Turner, A Robert & P. Hebborn. 1971. *Screening methods in pharmacology*. Volume II. Academic Press, New York: xvii + 288 hlm.
- Wiryowidagdo, Sumali. 2001. *Kimia dan Farmakologi Bahan Alam*. Universitas Indonesia, Jakarta: viii + 339 hlm.