

# Perawatan Satu Kunjungan Pada Premolar Pertama Atas Menggunakan Protaper Rotary dan Restorasi Resin Komposit

Sherli Diana\* dan Pribadi Santosa\*\*

\*Program Studi Ilmu Konservasi Gigi PPDGS Fakultas Kedokteran Gigi Universitas Gadjah Mada

\*\*Bagian Konservasi Gigi Fakultas Kedokteran Gigi Universitas Gadjah Mada

\*Jl Denta no 1 Sekip Utara, Yogyakarta, e-mail: dianasherli@yahoo.com

---

## ABSTRAK

Preparasi kemomekanik pada saluran akar meliputi instrumentasi mekanis dan irigasi antibakteri yang secara prinsip dapat langsung mengeliminasi mikroorganisme pada sistem saluran akar. sejak diperkenalkan pada tahun 1988, instrumen rotary nikel-titanium (niti) telah digunakan secara umum dalam perawatan endodontik karena kemampuannya membentuk saluran akar dengan prosedur komplikasi yang minimal. Tujuan dari laporan kasus ini adalah untuk memaparkan perawatan saluran akar satu kunjungan menggunakan protaper rotary dan restorasi resin komposit gigi premolar. Penderita pria 21 tahun datang ke RSGM Prof. Soedomo UGM Yogyakarta mengeluhkan gigi belakang atas kiri yang berlubang tapi tidak sakit dan pasien ingin dirawat. Gigi Premolar satu atas kiri terdapat kavitas disto oklusal dengan pulpa terbuka. Pemeriksaan objektif pada gigi 24 sondasi, perkusi, palpasi, dan tes termal menunjukkan hasil negatif. Pemeriksaan radiografis tidak terdapat lesi, lamina dura tidak terputus dan saluran akar jelas dan lurus. Pada kasus ini dilakukan perawatan saluran akar dengan menggunakan ProTaper rotary (X-Smart, Dentsply). Pasca perawatan saluran akar, gigi premolar satu atas kiri dilakukan tumpatan resin komposit kelas II. Hasil evaluasi klinik saat kontrol tidak ada keluhan rasa sakit, pemeriksaan objektif juga tidak ada rasa sakit, warna gigi serasi dengan warna gigi tetangga. prognosis pada kasus ini baik dan tidak ada keluhan. Kesimpulan paska perawatan saluran akar satu kunjungan dengan instrumen rotary, tidak terdapat keluhan. Penggunaan Instrumen rotary Nikel-Titanium (NiTi) sangat flexible dengan prosedur komplikasi yang minimal, dan hemat waktu.  
Maj Ked Gi. Juni 2013. 20(1): 85 - 91.

**Kata Kunci :** satu kunjungan, premolar, nikel-titanium alloy, perawatan saluran akar, protaper rotary

**ABSTRACT:** *One Visit Treatment of Upper Premolar Tooth Using Rotary Protaper and Composite Resin Restoration.* Chemomechanical preparation for root canal including mechanic instrumentation and anti-bacterial irrigation principally could eliminate microorganisms in root canal system. Many instruments and techniques have been described and developed for initial root canal treatment. Since first established in 1988, nikel-titanium (NiTi) rotary instrument has been used for endodontic treatment because of its capability in forming the root canal with minimal complication procedure. Clinically, safe use of NiTi instrument and understanding of the alloy basic metallurgy including fracture mechanism and its correlation with root canal anatomy in order to set the safe use of NiTi instrument are required. This research will explain about biological principal of root canal preparation with correct technique and instrumentation system using NiTi. A 21 year-old patient in RSGM Prof. Soedomo UGM Yogyakarta complained about his left side upper jaw, posterior teeth with cavity, painless and the patient wanted to treat the teeth. The left maxilla first premolar teeth has a distooclusal cavity, open pulp. Based on the radiograph test, there found no lesion, lamina dura was fine, and root canal was clear and straight. In this case, the patient was treated with crown down rotary X-Smart (Dentsply) technique for root canal treatment. After the root canal treatment had been conducted, the teeth were restored with class II composite resin. After the treatment, it is found that there is no pain in the teeth, the colour of teeth match with others, and the prognosis for this case is good.

Maj Ked Gi. Juni 2013; 20(1): 85 - 91.

**Keywords:** one visit, premolar, nikel-titanium alloy, root canal treatment, protaper rotary

---

## PENDAHULUAN

Pulpa adalah organ normatif gigi dan berperan dalam pembangunan dentin primer selama perkembangan gigi, dentin sekunder setelah erupsi, dan dentin reparatif sebagai respon terhadap stimuli selama

odontoblas tetap utuh. Pulpa bereaksi terhadap stimuli panas dan dingin yang hanya dirasakan sebagai rasa sakit. Pulpa gigi, biasanya tahan terhadap stimuli panas dengan temperatur antara 60° F (16° C) dan 130° F ( 55° C) yang dikenakan langsung

pada permukaan yang utuh, begitu pula terhadap panas makanan dan minuman yang temperaturnya berkisar di atas dan di bawah temperatur tersebut.<sup>1</sup>

Sebab-sebab penyakit pulpa adalah fisis, kimiawi, dan bakterial. Sebab-sebab fisis injuri mekanis bisa berupa trauma yang disertai oleh fraktur mahkota atau akar yang mungkin disebabkan pukulan keras pada gigi waktu perkelahian, olah raga, kecelakaan mobil, kecelakaan rumah tangga, kebiasaan seperti membuka jepit rambut dengan gigi, bruksism, menggigit kuku, dan menggigit benang. Pulpa dapat terbuka secara tidak sengaja pada waktu eksavasi struktur gigi akibat karies ataupun gerakan gigi yang terlalu cepat pada waktu perawatan orthodontik. Pada pemakaian patologi gigi baik abrasi maupun atrisi akan menyebabkan pulpa terbuka. Trauma oklusal dapat melukai pulpa karena iritasi yang berulang-ulang pada *bundle neurovascular* di daerah periradikuler. Pemakaian patologi (atriksi, abrasi) ada dua yaitu perubahan barometrik dan gigi retak atau fraktur gigi yang menyebabkan rasa sakit. Pasien biasanya mengeluh merasa sakit, yang berkisar dari ringan sampai luar biasa.

Injuri termal dapat berupa panas yang berasal dari preparasi kavitas (pada kecepatan rendah atau tinggi), panas eksotermik karena proses pengerasan (*setting*) semen. Konduksi panas dan dingin melalui tumpatan yang dalam tanpa suatu bahan dasar protektif. Panas friksional (pergesekan) dapat disebabkan oleh pemolesan restorasi ataupun arus listrik (arus galvanic dari tumpatan metalik yang tidak sama). Sebab-sebab Kimiawi bisa berasal dari asam fosfat, monomer akrilik, dan erosi (asam). Sebab-sebab bakterial bisa berupa toksin yang berhubungan dengan karies, Invasi langsung pulpa dari karies atau trauma, kolonisasi microbial di dalam pulpa oleh mikroorganisme *blood-borne* (anakoressis).

Bakteri dapat masuk ke dalam pulpa melalui tiga cara yaitu invasi langsung melalui dentin (misalnya karies, fraktur mahkota atau akar), terbukanya pulpa pada waktu preparasi kavitas (atriksi, abrasi, erosi, atau retak pada mahkota) dan invasi melalui pembuluh darah atau limfatik terbuka, yang ada hubungannya dengan penyakit periodontal, suatu kanal asesoris

pada daerah furkasi, infeksi gusi, invasi melalui darah, misalnya selama penyakit infeksius atau bakterimia transien. Bakteri dapat menembus dentin pada waktu preparasi kavitas karena kontaminasi lapisan *smear layer*, karena penetrasi bakteri pada tubuli dentin terbuka disebabkan oleh proses karies, dan oleh masuknya bakteri karena tindakan operatif yang tidak bersih. Bakteri dan toksin menembus tubuli dentin ke pulpa dan menyebabkan reaksi inflamasi.<sup>1</sup>

Selama reaksi inflamasi, tekanan jaringan meningkat, sehingga terjadi stasis dan terjadi nekrosis pulpa. Pada beberapa kasus, jaringan pulpa yang nekrotik tetapi steril tidak menyebabkan gejala dan tetap seperti itu untuk bertahun-tahun. Meskipun demikian situasi ini adalah perkecualian, karena pada kebanyakan kasus mikroorganisme tetap hidup dan bila virulen berkembang biakcepat dan mencapai jaringan periapikal, meneruskan pengrusakannya dan menghasilkan abses alveolar akut.<sup>1</sup>

Nekrosis merupakan kematian sel sebagai akibat dari adanya kerusakan sel akut atau trauma (misalnya: kekurangan oksigen, perubahan suhu yang ekstrem, dan cedera mekanis), di mana kematian sel tersebut terjadi secara tidak terkontrol yang dapat menyebabkan rusaknya sel, adanya respon peradangan dan sangat berpotensi menyebabkan masalah kesehatan yang serius. Nekrosis biasanya disebabkan karena stimulus yang bersifat patologis. Selain karena stimulus patologis, kematian sel juga dapat terjadi melalui mekanisme kematian sel yang sudah terprogram di mana setelah mencapai masa hidup tertentu maka sel akan mati. Mekanisme ini disebut apoptosis, sel akan menghancurkan dirinya sendiri (bunuh diri/suicide), tetapi apoptosis dapat juga dipicu oleh keadaan iskemia.<sup>2</sup>

Stimulus yang terlalu berat dan berlangsung lama serta melebihi kapasitas adaptif sel akan menyebabkan kematian sel di mana sel tidak mampu lagi mengompensasi tuntutan perubahan. Sekelompok sel yang mengalami kematian dapat dikenali dengan adanya enzim-enzim lisis yang melarutkan berbagai unsur sel serta timbulnya peradangan. Leukosit akan membantu mencerna sel-sel yang mati dan selanjutnya mulai terjadi perubahan-perubahan secara morfologis.<sup>2</sup>

Endodontik merupakan bagian dari ilmu kedokteran gigi yang menyangkut diagnosis serta perawatan penyakit atau cedera pada jaringan pulpa dan jaringan periapeksnya. Tujuan perawatan endodontik adalah mengembalikan keadaan gigi yang sakit agar dapat diterima secara biologik oleh jaringan sekitarnya. Tahapan dasar perawatan endodontik adalah tahap diagnosis yang meliputi penentuan penyakit dan perencanaan perawatan, tahap preparasi meliputi mengeluarkan isi saluran akar, saluran akar dipreparasi untuk menerima bahan pengisi, tahap terakhir pengisian meliputi saluran akar steril diisi dengan bahan yang dapat menutupnya secara hermetis sampai batas dentin dan semen.<sup>2</sup>

Indikasi perawatan saluran akar adalah gigi dapat direstorasi. Kontraindikasi perawatan saluran akar adalah gigi yang tidak dapat direstorasi sehingga tidak dapat diterima secara estetik maupun fungsional, penyangga periodontium tidak cukup, gigi yang tidak strategis misalnya gigi tanpa antagonis dan tidak diperlukan untuk penjangkaran gigi tiruan, fraktur akar vertikal, saluran akar yang tidak dapat dipreparasi dan perawatan bedah periapeks.<sup>2</sup>

ProTaper *rotary* secara klinis mempunyai bentuk yang *flexible*, pemotongan yang baik, mengurangi jumlah rekapitulasi. ProTaper *rotary* ini mempunyai *short handle* yang berukuran 12,5 mm dibandingkan dengan *handle* yang standar 15 mm. ProTaper mempunyai 6 instrumen file NiTi yaitu *Shaper X (SX)*, *Shaper no. 1 (S1)*, *Shaper no. 2 (S2)*, *Finishing no. 1 (F1)*, *Finishing no. 2 (F2)*, dan *Finishing no. 3 (F3)*. Protaper ini juga mempunyai bentuk *Convex Triangular Cross-Section*, tersedia berbagai diameter seperti S1 berdiameter 0,17 mm, SX berdiameter 0,19 mm, S2 berdiameter 0,20 mm, F1 berdiameter 0,20 mm, F2 berdiameter 0,25 mm dan F3 berdiameter 0,30 mm.<sup>3</sup>

Restorasi akhir gigi pasca perawatan saluran akar merupakan bagian integral dari kunci keberhasilan.<sup>4,5</sup> Kegagalan lebih sering disebabkan restorasi yang tidak adekuat dibandingkan hasil perawatan saluran akarnya sendiri.<sup>5</sup> Restorasi yang ideal harus dapat melindungi permukaan oklusal dan menggantikan tonjol-tonjol yang hilang agar dapat secara optimal melindungi struktur mahkota gigi dan menambah

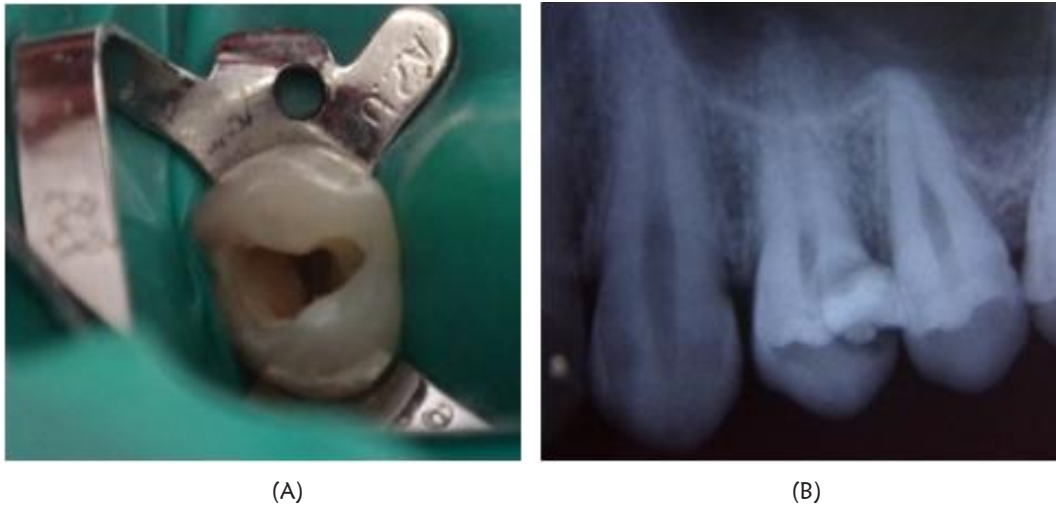ketahanan. Dua faktor utama yang menjadi dasar pertimbangan adalah hilangnya vitalitas gigi, dan banyaknya struktur jaringan gigi yang hilang akibat perawatan.<sup>6</sup>

Material kedokteran gigi, dan konsep baru dalam teknik restorasi telah maju pesat, memperkenalkan penggunaan bahan restorasi adhesif. Resin komposit merupakan restorasi adhesif yang banyak digunakan karena hasilnya memuaskan dan dapat bertahan lama. Pembuatan restorasi dapat dilakukan secara *direct* maupun *indirect*, bergantung pada waktu yang tersedia, ketrampilan operator, dan jenis bahan yang akan digunakan.<sup>4</sup>

Komposit untuk gigi posterior pertama kali diperkenalkan di awal tahun 1980 an, dan menjadi sangat populer.<sup>7</sup> Pada tahun 1996, sebuah artikel mengeluarkan pernyataan bahwa komposit dapat digunakan untuk semua jenis restorasi, termasuk *cusp-capping* dan juga mahkota. Restorasi pada gigi posterior menerima beban baik secara langsung melalui oklusi dan artikulasi, oleh sebab itu jenis komposit yang digunakan harus memiliki ketahanan terhadap fraktur, pemakaian, dan memberikan efek radiopak yang baik pada gambaran radiograf, sedangkan faktor estetis kurang begitu penting bila dibandingkan dengan gigi anterior. Faktor yang berperan dalam seleksi kasus untuk penggunaan resin komposit pada gigi posterior adalah jumlah jaringan gigi yang tersisa.<sup>8</sup> Tujuan dari artikel ini adalah untuk memaparkan perawatan saluran akar satu kunjungan menggunakan protaper *rotary* dan restorasi resin komposit gigi premolar

## STUDI KASUS

Pasien pria berusia 21 tahun datang ke RSGM Prof. Soedomo UGM Yogyakarta mengeluhkan gigi belakang atas kiri yang berlubang tapi tidak sakit dan ingin dirawat. Pemeriksaan objektif menunjukkan bahwa gigi Premolar satu atas kiri terdapat kavitas disto oklusal dengan pulpa terbuka. Pemeriksaan objektif pada gigi 24 sondasi, perkusi, palpasi, dan tes termal menunjukkan hasil negatif. Pemeriksaan radiografis tidak terdapat lesi pada apek, lamina dura tidak terputus, dan saluran akar jelas dan lurus (Gambar 1)



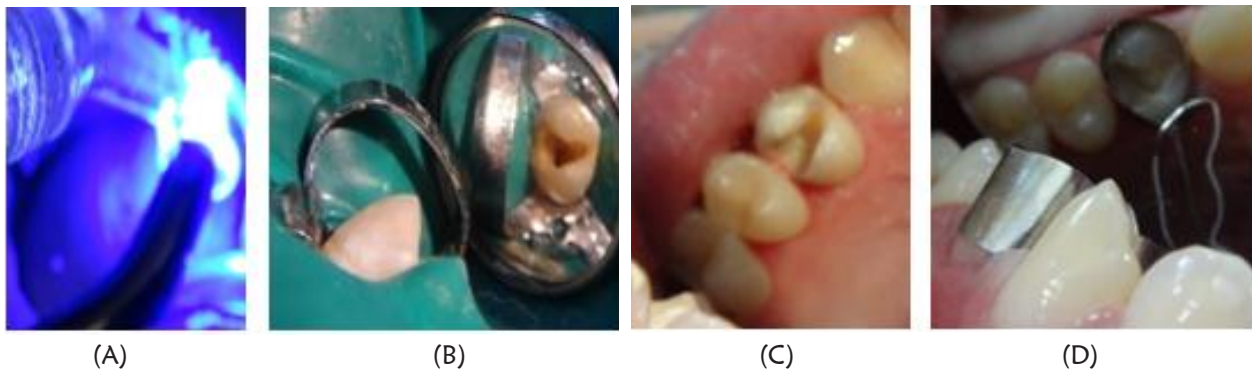
**Gambar 1.** (A) Gambaran klinis *orifice* saluran akar terlihat jelas bagian bukal dan palatal dan setelah dibuat *artificial wall*. (B) Radiografis gigi 24 sebelum perawatan

Berdasarkan hasil pemeriksaan subjektif, objektif maupun radiografis disimpulkan bahwa diagnosis gigi 24 adalah nekrosis pulpa. Perkiraan keberhasilan perawatan atau prognosis baik, karena secara umum pasien kooperatif dan OHI pasien baik, bentuk saluran akar lurus, jelas dan sisa struktur gigi masih banyak dan dapat direstorasi. Rencana perawatan dengan melakukan perawatan saluran akar satu kunjungan dengan menggunakan instrument ProTaper rotary (X-smart, Dentsply) dan restorasi akhir dengan restorasi resin komposit.

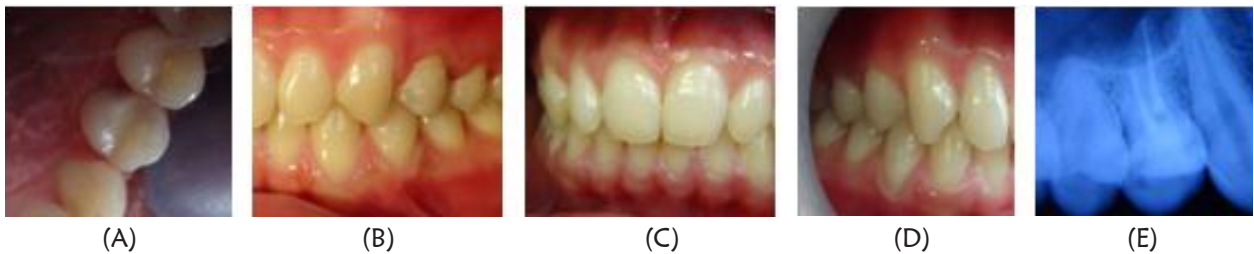Tahap perawatan saluran akar adalah melakukan pemeriksaan subjektif dan objektif, pengambilan foto radiograf dan diagnosis. Dilanjutkan dengan pembukaan akses pulpa serta akses kesaluran akar yang lurus dan menghilangkan seluruh jaringan karies. Terdapat 2 saluran akar yaitu saluran akar bukal dan saluran akar palatal. Penentuan panjang kerja saluran akar bukal dan saluran akar palatal dengan K-file #15 didapatkan panjang kerja saluran akar bukal 18,5 mm dan saluran akar palatal 17 mm. Dilakukan preparasi dengan teknik *crown down* menggunakan instrument ProTaper rotary (X-Smart, Dentsply). Pertama menggunakan *pathfile*, kemudian dilanjutkan preparasi dengan ProTaper rotary saluran akar bukal SX, S1, S2, F1, F2. Preparasi dengan ProTaper rotary saluran akar palatal SX, S1, S2, F1, F2 dan F3. Irigasi dilakukan setiap pergantian alat

deengan menggunakan NaOCl 2,5%, EDTA cair 17%, dan *chlorhexidine* 2% secara bergantian. Saluran akar dikeringkan dengan poin kertas steril, kemudian dilakukan pengisian saluran akar dengan menggunakan siler resin *Top Seal* (Dentsply) dan *gutta percha* saluran akar bukal dengan kode warna merah (F2) dan *gutta percha* saluran akar palatal dengan kode warna biru (F3), kemudian *gutta percha* direndam didalam NaOCl 2,5% dan selanjutnya direndam di dalam alkohol 70% dan dikeringkan. Saluran akar bukal dan saluran akar palatal diolesi siler resin *Top Seal* (Dentsply) sesuai panjang kerja dengan menggunakan lentulo. Ujung *gutta percha* diolesi siler resin (*Top Seal*, Dentsply) kemudian dimasukkan ke dalam saluran akar dan dipotong 1 mm dibawah *orifice* dengan teknik *single cone* (Gambar 2). Saluran akar diisi secara bergantian. Kemudian ditutup dengan semen ionomer kaca fuji IX. Kavitas dipreparasi kelas II (*artificial wall* dibebaskan) kemudian di etsa dengan asam fosfat 37% selama 15 detik kemudian di cuci dengan *water syringe* dan di keringkan dengan *air syringe* sampai *moist*. Kemudian melakukan pemasangan *matrik band premolar TDV* di gigi 24, setelah itu aplikasi bonding stae dengan *microbrush* dan di sinar selama 10 detik. Aplikasi resin komposit *flowable* premisa A3 (Kerr) pada bagian dasar kavitas selapis tipis, kemudian disinari selama 20 detik. Aplikasi resin





**Gambar 2.** (A) Setelah dilakukan obturasi dan pemotongan *gutta percha* 1 mm di bawah *orifice*. (B) Setelah diaplikasikan SIK fuji IX; (C) Pada saat aplikasi *matrix band* premolar TDV; (D) Pada saat melakukan penyinaran dan di bantu dengan TDV *cervical matrix*.



**Gambar 3.** (A) Gambar klinis setelah ditumpat dengan resin komposit; (B) Tampak saat oklusi gigi 24 tidak ada traumatic oklusi; (C) Relasi oklusi sebelah kanan, tidak ada traumatic oklusi; (D) Relasi oklusi tampak depan, oklusi normal (overjet dan overbite normal); (E) Setelah dilakukan obturasi dan tumpatan resin komposit

komposit *pacable* (premis A3, Kerr) pada bagian dinding distal, kemudian disinari selama 20 detik. Aplikasi bagian oklusal dan membentuk pit dan fisur menyerupai gigi asli dan di sinar selama 20 detik. Matrik dilepas, oklusi dicek dengan menggunakan *articulating paper*, bagian yang *traumatic* oklusi dikurangi dengan bur *finishing*. Kemudian di *polishing* dengan *brush polishing*. Di lakukan rontgen foto, menunjukkan bahwa pengisian baik dan restorasi juga baik (Gambar 3)

Kunjungan ke-2 dilakukan pemeriksaan subjektif tidak ada keluhan. Pemeriksaan objektif tumpatan resin komposit masih baik, tidak ada perubahan warna, tidak ada step antara gigi dan tumpatan, perkusi dan palpasi menunjukkan hasil negative

## PEMBAHASAN

Perawatan endodontik dapat dibagi dalam tiga fase: preparasi biomekanis saluran akar, disinfeksi, dan obturasi. Langkah pertama preparasi biomekanis adalah jalan masuk yang benar ke kamar yang menghasilkan penetrasi garis lurus ke *orifice* saluran akar. Langkah selanjutnya adalah eksplorasi saluran akar, ekstirpasi jaringan pulpa yang tertinggal dan debridemen jaringan nekrotik dan pembuktian kedalaman instrumen. Langkah ini diikuti oleh instrumentasi, irigasi dan debridemen yang benar, serta disinfeksi saluran akar. Obturasi biasanya melengkapi prosedur.<sup>1</sup>

Preparasi kemomekanik pada saluran akar meliputi instrumentasi mekanis dan irigasi yang secara prinsip dapat langsung mengeliminasi

mikroorganisme pada sistem saluran akar. Beragam instrumen dan teknik telah digambarkan dan dikembangkan untuk tahap awal pada perawatan saluran akar. Sejak diperkenalkan pada tahun 1988, instrumen *rotary* Nikel-Titanium (NiTi) telah digunakan secara umum dalam perawatan endodontik karena kemampuannya membentuk saluran akar dengan prosedur komplikasi yang minimal. Penggunaan instrumen NiTi yang aman secara klinis sangat diperlukan dan pemahaman mengenai dasar metallurgy dari alloy termasuk mekanisme fraktur dan korelasinya dengan anatomi saluran akar agar penggunaan instrumen NiTi dapat dilakukan secara aman.

Instrument putar NiTi adalah suatu instrument preparasi yang digerakkan dengan mesin bertorsi rendah. Jika dibandingkan dengan instrumen manual berbahan *stainless steel*, instrument putar NiTi menghasilkan bentuk saluran akar yang lebih baik dengan tingkat insidensi penyimpangan bentuk yang lebih rendah. Kemampuan potong suatu instrument putar NiTi dipengaruhi oleh beberapa sifat fisik, antara lain desain secara *cross-sectional*, *helical angle* dan *rake angle*, dan sifat logam penyusun. ProTaper memiliki *taper* yang meningkat di setiap instrumennya dengan bentuk galur yang akan memaksimalkan kemampuan instrument dan membersihkan dan membentuk saluran akar. Instrumen ini menggunakan teknik *crown down* dengan cirri khas dan keuntungan seperti *multiple taper*, *convex triangular*, perubahan *helical angle* dan *pitch*, memiliki diameter ujung yang berbeda-beda, *modified guiding tip*. Sifat fisik yang dimiliki oleh instrument ini akan memudahkan penetrasi instrument pada saluran akar sempit, dan meningkatkan efek pemotongan dengan friksi yang rendah.<sup>3</sup>

Preparasi *crown down*, dimulai dari arah koronal dan preparasi berkembang kearah apeks menggunakan instrument yang berukuran semakin kecil, pada akhirnya berakhir pada *apical stop*.<sup>9</sup> Teknik ini mengurangi kecelakaan prosudural seperti *stripping perforations* dan transportasi apikal. Instrument berputar menggunakan file NiTi memiliki kelebihan yaitu hasil preparasi yang lebih memusat di saluran akar, transportasi apikal yang lebih

rendah, lebih aman dan lebih efisien dibandingkan cara manual.<sup>10</sup>

Instrumen berputar NiTi dari produk ProTaper (Dentsply) merupakan salah satu alat preparasi dengan mekanisme kerja secara *crown down*, pertama kali dipublikasikan tahun 2000 oleh Dr. Cliff Ruddle, Dr. Pierre, Dr. John West dan Ben Johnson-ProTaper *rotary* memiliki inovasi variasi *taper* antara 2-19% dalam satu alat yang sama, bertujuan untuk meningkatkan kemampuan *cutting ability* yang disesuaikan dengan bentuk spesifik dari saluran akar.<sup>11</sup>

Mekanisme kerjanya terdiri atas 2 sistem *file* yaitu Sx, S1, S2, yang berfungsi sebagai *file* pembentuk yang dapat membesarkan korona saluran akar dan F1, F2, F3 yang berfungsi sebagai *finishing file*. Gerakan yang dilakukan terhadap pembentuk (Sx, S1, S2) adalah dengan menyikat kearah keluar yang bertujuan memotong dentin secara selektif dan memungkinkan mata pisau *file* tersebut dapat bergerak lebih ke dalam saluran akar. Sedangkan penggunaan *finishing file* tanpa melakukan gerakan menyikat dinding saluran akar kearah keluar, namun hanya dengan memasukkan secara pasif ke dalam saluran akar sampai sepanjang kerja yang telah ditetapkan. Setelah menyelesaikan preparasi pada daerah duapertiga korona maka daerah sepertiga apeks terlebih dahulu dijajaki dengan menggunakan *file* inisial kurang lebih K-*file* #15 untuk mendapatkan panjang kerja dan mempertahankan patensi apeks. Ketika file inisial ini dapat lancer masuk sepanjang kerja secara pasif maka preparasi menggunakan *finishing file* yang dilanjutkan.<sup>12</sup>

Penggunaan *finishing file* diawali dengan file F1 yang dimasukkan secara pasif ke dalam saluran akar sampai panjang kerja tercapai. Penyelesaian preparasi saluran diketahui dengan memeriksa tepat atau longgarnya K-*file* #25 pada saluran akar sepanjang kerja, jika terasa tepat berarti seluruh saluran akar sepanjang kerja telah terpreparasi dan siap untuk dilakukan pengisian saluran akar (penggunaan K-*file* #25 dikarenakan adanya kesamaan  $D_0$  antara F2 dengan K-*file* #25). Sedangkan jika masih dirasakan longgar maka gunakan K-*file* #30 untuk mengukur diameter apeks (K-*file* #30 setara dengan  $D_0$  F3) dan

jika didapatkan hasil tepat dan sepanjang kerja maka dapat dilakukan pengisian. Jika sudah terasa tepat tapi belum didapat sepanjang kerja, maka lanjutkan dengan penggunaan F3 jika perlu sampai F4 dan F5.<sup>12</sup>

Restorasi akhir gigi pasca perawatan saluran akar merupakan bagian integral dari kunci keberhasilan. Berdasarkan kenyataan bahwa kegagalan lebih sering disebabkan restorasi yang tidak adekuat dibandingkan hasil perawatan saluran akarnya sendiri.<sup>5</sup> Restorasi yang ideal harus dapat melindungi permukaan oklusal dan menggantikan tonjol-tonjol yang hilang agar dapat melindungi struktur mahkota gigi dan menambah ketahanan. Dua faktor utama yang menjadi dasar pertimbangan adalah hilangnya vitalitas gigi, dan banyaknya struktur jaringan gigi yang hilang akibat perawatan.

## KESIMPULAN

Pada kasus ini, gigi nekrosis dilakukan perawatan saluran akar satu kunjungan dengan instrument ProTaper rotary dengan teknik *crowns down* dan restorasi kelas II *resin composite direct*.

Prognosis pada kasus ini adalah baik karena dari pemeriksaan subjektif dan objektifnya tidak ada keluhan, pemeriksaan radiografis tidak terdapat lesi, saluran akar jelas dan lurus. Preparasi kemomekanik pada saluran akar meliputi instrumentasi mekanis dan irigasi antibakteri dapat langsung mengeliminasi mikroorganisme pada sistem saluran akar. Instrumen ProTaper rotary Nikel-Titanium (NiTi) telah digunakan secara umum dalam perawatan endodontik karena kemampuannya membentuk saluran akar dengan prosedur komplikasi yang minimal.

Penggunaan instrumen NiTi yang aman secara klinis sangat diperlukan pemahaman mengenai dasar metalurgi dari alloy termasuk mekanisme fraktur dan korelasinya dengan anatomi saluran akar.<sup>3</sup>

## DAFTAR PUSTAKA

- Grossman LI, Oliet S, dan Rio CED: Ilmu Endodontik dalam Praktek. Ed ke-11., EGC; 1995:127-193.
- Bence R: *Endodontik Klinik*. UI-PRESS. Jakarta; 2005. p.15-56.
- Ruddle CJ. 2001. *The Protaper Advantage: Shaping The Future of Endodontics*. Website :www.endoruddle.com/tc2pdf/12/PTAdvantage\_Oct2001.pdf. Diunduh pada 12 Juni 2013.
- Messer HH dan Wilson PR: *Preparation for Restoration and Temporization*. In: Walton RE, Torabinejad M. Principles and Practice of endodontics, 3rd ed, Saunders, Philadelphia.; 2002. p. 268-94.
- Daneshkazemi AR: *Resistance of Bonded Composite Restorations to Fracture of Endodontically Treated Teeth*. J Contemp Dent Prac. 2004. 15 (3) :51-8.
- Nagasiri R and Chitmongkulsuk S: *Long-term Survival of Endodontically Treated Molars Without Crown Coverage : A Retrospective Cohort Study*. J Prosthet Dent. 2005; 164-70.
- Turkun LS, Aktener BO and Ates M: *Clinical Evaluation of Different Posterior Composite Materials : A 7-Year Report*, Quintessence Int. 2003; 34:418-26.
- Lasfargues JJ, Bukiet F, Tirlet G and Decup F: *Bonded Partial Restorations for Endodontically Treated Teeth*. In : Roulet JF, Wilson NHF, Fuzzi M, eds. Advances in Operative Dentistry; Contemporary Clinical Practice, Quintessence Pub: Illinois; 2009. p. 191-209.
- Sidharta W, Irawati S, Sutrisno S. *Tingkat Kebersihan Hasil Irigasi Saluran Akar dengan Sodium Hipoklorit 2,5% secara manual dan Ultrasonik in Vitro*. Majalah Ilmiah Kedokteran Gigi Ed. Khusus Forum Ilmiah VII. 2002; 411-15.
- Bahrololoomi Z, Tabrizzadeh M, Salmani L. *In vitro Comparison of Instrumentation Time and Cleaning Capacity between Rotary and Manual Preparation Techniques in Primary Anterior Teeth* Journal of Dentistry, Tehran University of Medical Sciences 2007; 4.
- Vaudt J, Bitter K, Kielbassa. *Evaluation of Rotary Root Canal Instrument in vitro: a review*. J Endo. 2007; 1 (3): 189-203.
- Baratto-Filho F, Leonardi DP, Zielak JC, Vanni JR, Sayao-Maia SM, Sousa-Neto MD. *Influence of ProTaper finishing file and sodium hypochlorite on cleaning and shaping of mandibular central incisors-a histological analysis*. J Appl Oral Sci. 2009; 17(3):229-33.