

Gambaran Histopatologis Duodenum pada Ayam Pedaging yang Diberi Probiotik

Histopathological Features of Duodenal Coccidiosis in the Probiotic Broiler Chickens

Aven B. Oematan¹, Damai Kusumaningrum¹

¹Jurusan Peternakan, Program Studi Kesehatan Hewan, Politeknik Pertanian Negeri Kupang
 Email : Avendea@yahoo.com

Abstract

This aim of research was to know histopathology lesions of broiler duodenum in chicken coccidiosis with probiotic administrasion. Sixty six DOC of broiler, strain *Arbor acrest*, male sex were divided into 5 groups of twelve each. Chickens in Groups I, II, III, IV and V were given standard food, standard food+probiotic, standard food+1000 oocysts, standard food+probiotic+1000 oocysts and standard food+probiotic+ 3000 oocysts, respectively. Probiotic was given starting at the age of 8 days by sprayed in food with the dose 2 ml/ 250 ml water/ 1 kg food. At the age of 38 days, chickens were infected orally by given 1000 oocysts for group III and IV, and 3000 oocysts for group V. Group I and II were euthanazed at the age of 39 days, group IIIA, IVA, VA at 5 days post infection, group IIIB, IVB, VB at 6 days post infection, and group IIIC, IVC, VC at 7 days post infection. Histopathologic lesions of the duodenums were analyzed with qualitative analyze. Results showed that infection without probiotic area were found histopathologic changes of duodenum in the form of congestion, hemorrhages, schizonts and macrogametes representing of *Eimeria* sp stadium which caused coccidiosis. Treatment infection with probiotic were found histopathologic changes in the duodenum, such as congestion, hemorrhages, necrotic epithelial cells, and also schizonts, microgametes and macrogametes representing of *Eimeria* sp stadium which caused coccidiosis. Probiotic in the present study did not have any effect for histopathologic changes in the duodenum in the broiler chickens infected coccidiosis.

Key words: probiotic, histopathology, duodenum, coccidiosis, *Eimeria* sp.

Abstrak

Penelitian ini bertujuan untuk mengetahui gambaran histopatologis duodenum pada koksidirosis ayam yang diberi probiotik. Ayam pedaging sebanyak 66 ekor DOC strain *Arbor acrest*, jenis kelamin jantan dibagi menjadi 5 kelompok: I (kontrol, diberi pakan basal) dan II (pakan basal + probiotik) masing-masing 6 ekor, III (pakan basal + infeksi 1000 oosista), IV (pakan basal + probiotik + infeksi 1000 oosista), V (pakan basal + probiotik + infeksi 3000 oosista) masing-masing 18 ekor. Pemberian probiotik pada ayam dimulai umur 8 hari secara *spray* pada pakan dengan dosis 2 ml/250 ml air/1 kg pakan. Pada umur 38 hari ayam diinfeksi secara per oral dengan 1000 oosista untuk kelompok III dan IV, dan 3000 oosista untuk kelompok V. Ayam kelompok I dan II dinekropsi pada umur 39 hari; kelompok IIIA, IVA, VA pada 5 hari setelah infeksi; kelompok IIIB, IVB, VB pada 6 hari setelah infeksi; IIIC, IVC, VC pada 7 hari setelah infeksi. Gambaran histopatologi organ duodenum dianalisa secara kualitatif. Hasil menunjukkan bahwa pada perlakuan infeksi tanpa probiotik terjadi perubahan histopatologi pada duodenum berupa kongesti, hemorhagi, dan adanya skizon dan makrogamet yang merupakan stadium dari *Eimeria* sp penyebab koksidirosis. Perlakuan infeksi dengan pemberian probiotik ditemukan lesi histopatologis berupa kongesti, hemoragis, nekrosis sel-sel epitelia, dan juga adanya skizon, mikrogamet, dan makrogamet yang merupakan stadium dari *Eimeria* sp penyebab koksidirosis. Probiotik dalam penelitian ini tidak berpengaruh terhadap gambaran histopatologi organ duodenum pada koksidirosis.

Kata kunci: probiotik, gambaran histopatologi, duodenum, koksidirosis, *Eimeria* sp.

Pendahuluan

Koksidiosis merupakan parasit penyakit penting hampir di seluruh dunia dalam produksi peternakan ayam. Penyakit menyerang beberapa jenis dari peternakan dan menyebabkan kerugian ekonomi yang besar. Pada saat ini koksidiosis masih merupakan ancaman bagi peternakan di Indonesia baik yang berskala besar maupun kecil dan sering dijumpai pada peternakan ayam baik petelur maupun pedaging. Ada banyak spesies *Eimeria* yang menginfeksi ayam, tetapi ada 7 spesies *Eimeria* yang berparasit pada ayam. Spesies-spesies ini adalah *E. acervulina*, *E. brunetti*, *E. maxima*, *E. mitis*, *E. necatrix*, *E. praecox*, dan *E. tenella*, terjadi di seluruh dunia pada unggas (Shirley and Long, 1990). Koksidiosis pada ayam secara garis besar berdasarkan lokasi parasitnya dapat dikelompokkan menjadi dua, yaitu koksidiosis bentuk sekal yang berlokasi di daerah sekum dan koksidiosis bentuk usus yang berlokasi di daerah usus halus (Seddon, 1996). Kerusakan usus bervariasi tergantung jenis spesies *Eimeria* yang menginfeksi. Gordon (1977) menyatakan bahwa koksidiosis pada sepanjang usus disebabkan oleh *E. acervulina*, pada duodenum disebabkan oleh *E. praecox*, pada duodenum sampai bagian tengah usus kecil disebabkan oleh *E. necatrix*, pada bagian tengah usus kecil disebabkan oleh *E. maxima*, pada setengah lebih bawah usus kecil dan pada area di bawah divertikulum *yolk sac* disebabkan oleh *E. brunetti*, dan pada sekum disebabkan oleh *E. tenella*.

Karakteristik yang digunakan untuk identifikasi spesies, yaitu: lokasi lesi pada usus, kemunculan lesi secara makroskopik, ukuran, bentuk, dan warna oosista, ukuran skizon dan merozoit, lokasi parasit pada jaringan, periode

prepaten dalam infeksi secara eksperimen, waktu minimum untuk sporulasi dan imunogenesitas melawan strain murni (Calnek *et al.*, 1991). Produksi peternakan ayam intensif modern sebagian besar tergantung dari pengendalian terhadap koksidiosis (Allen and Fetterer, 2002), walaupun problem yang timbul selanjutnya adalah resistensi obat terhadap spesies *Eimeria* (William, 2002). Peningkatan peraturan dan larangan terhadap penggunaan obat-obat antikoksidia terangkai dengan ongkos yang tinggi dari perkembangan obat baru menambah kebutuhan untuk perkembangan pendekatan dan strategi kontrol alternatif untuk koksidia (William, 2006). Probiotik merupakan salah satu alternatif terbaik untuk mengatasi kejadian koksidiosis pada ayam pedaging.

Istilah probiotik diperkenalkan pertama kali oleh Liery and Stileviel (1965) yang disitasi Shim (1996) menyatakan sebagai efek stimulasi pertumbuhan dari suatu mikrobia terhadap mikrobia yang lain. Kemudian definisi berkembang sebagai suplementasi pakan yang berisi mikrobia hidup yang digunakan untuk memperbaiki keseimbangan mikroflora dalam saluran pencernaan. Sekarang probiotik diartikan sebagai konsumsi mikrobia yang hidup sebagai aditif makanan untuk kesehatan. Pemilihan mikroorganisme untuk berbagai komoditas ternak tergantung dari keberadaan secara alami di dalam saluran pencernaan dan ketahanannya sehingga setiap ternak memiliki karakteristik mikrobia (Wood, 1992). Swanson *et al.* (2002) mengatakan bahwa probiotik yang akan digunakan untuk spesies tertentu idealnya berasal dari spesies tersebut. Beberapa studi telah menunjukkan pencegahan penyakit atau peningkatan imun hasil dari pemberian secara oral probiotik. Hasil penelitian menunjukkan efek

imunoregulator dari diet probiotik dalam sistem imun lokal pada ayam (limfosit intraepitelia), meningkatkan resistensi terhadap *E. acervulina* (mengurangi pelepasan oosista), dan secara rasional untuk studi selanjutnya adalah efek yang bermanfaat dari probiotik yang berisi *Lactobacillus* dan menjelaskan peranan protektif (Dalloul *et al.*, 2003). Penelitian ini bertujuan untuk mengetahui efek probiotik terhadap skor lesi histopatologi organ duodenum ayam pedaging pada kejadian koksidiosis.

Materi dan Metode

Peralatan penelitian yang digunakan dalam penelitian ini antara lain kandang ayam baterai, tempat makanan dan minuman ayam, lampu pemanas kandang, mikroskop, cawan petri, tabung reaksi, mikropipet, sentrifus, spuit ukuran 1 ml, pipet tetes tebal, gelas beker ukuran 250 ml, gelas obyek, *deck glass*, kaca benda rangkap, pengaduk magnetik, pengaduk, jarum, timbangan, gelas ukur dengan ukuran 25 ml, gunting, skalpel, pinset, mikrotom, dan kamera.

Bahan penelitian yang digunakan dalam penelitian ini antara lain: ayam broiler strain *Arbor acres* umur 1 hari (DOC) sebanyak 66 ekor, pakan basal yang tidak mengandung koksidiostat (bungkil kedelai, jagung, tepung daging dan tulang, lemak 4,5%, serat kasar 4,4%, kalsium 1,54%, phosphor 0,72%, air 12%), isolat *Eimeria* sp berasal dari isolat vaksin *Coccivac* berisi spesies *E. acervulina*, *E. maxima*, *E. brunetti*, *E. tenella*, *E. necatrix*, *E. hagani*, *E. mitis*, *E. praecox*, *E. mivati*, larutan kalium bikromat 2% untuk pengawet oosista, larutan garam jenuh, larutan gula jenuh, larutan formalin 20%, probiotik berbentuk cair yang digunakan

berasal dari sebuah *poultry shop* di Yogyakarta dengan kandungan bakteri *Lactobacillus* sp, *Rhodopseudomonas* sp, dan ragi *Saccharomyces* sp, larutan formalin 10%, larutan alkohol 80%, larutan alkohol 90%, larutan alkohol absolut, larutan silol, larutan parafin, larutan eosin, dan etilen.

Probiotik berisi bakteri *Lactobacillus* sp, *Rhodopseudomonas* sp dan ragi *Saccharomyces* sp mulai diberikan pada pakan ayam dengan cara *spray* mulai umur 8 hari dengan dosis 2 ml/250 ml air/1 kg pakan setiap pagi dan sore untuk 5 ekor ayam. Probiotik diberikan pada ayam kelompok II, IV, dan V. Vaksin *Coccivac* dengan dosis 1000 diberikan secara peroral pada 7 ekor ayam berumur 2 minggu yang akan dilintasi dengan masing-masing 1,2 ml. Pada hari ke 7 setelah pemberian, ayam dinekropsi kemudian organ duodenum, jejunum, ileum, dan sekum diambil fesesnya. Feses keempat organ tersebut dimasukkan dalam cawan petri yang telah diberi larutan kalium bikromat 2% dan ditunggu sampai oosista sporulasi pada suhu kamar.

Penghitungan oosista yang akan diinfeksi dilakukan dengan cara sebagai berikut: oosista *Eimeria* sp berasal dari cawan petri dimasukkan dalam tabung sentrifus, disentrifus selama 5 menit, lalu supernatan dibuang, diambil endapannya dan ditambahkan air kira-kira $\frac{3}{4}$ tabung, kemudian disentrifus lagi, supernatan dibuang lagi, sampai kalium bikromat hilang sehingga mempermudah untuk menghitung oosista, kemudian endapan dalam tabung diaduk dan ditambah aquades $\frac{3}{4}$ tabung, setelah itu tabung dikocok, isi dalam tabung dimasukkan dalam gelas beker, oosista dalam gelas beker ini dihitung dengan menggunakan mikropipet ukuran 0,2 mikroliter, setiap tetes mengandung 200 oosista yang telah mengalami sporulasi sehingga untuk menginfeksi 1000 oosista perlu 5 tetes, dan

untuk menginfeksi 3000 oosista perlu 15 tetes.

Infeksi oosista *Eimeria* sp pada ayam kelompok III, IV, dan V dilakukan pada ayam umur 38 hari, dengan dosis 1000 oosista untuk ayam kelompok III dan IV, dan 3000 oosista untuk ayam kelompok V. Larutan yang telah disiapkan diambil 5 tetes mikropipet untuk ayam dengan pemberian dosis 1000 oosista dan 15 tetes mikropipet untuk ayam dengan pemberian dosis 3000 oosista. Masing-masing tetes larutan yang telah ditentukan terlebih dahulu dimasukkan ke dalam tabung kecil dan dicampur 0,3 ml aquades supaya larutan semua dapat efektif tertelan. Larutan dalam tabung kecil dihisap dengan pipet tebal. Dalam menginfeksi ayam diperlukan 2 orang, 1 orang untuk *menghandling* ayam dan 1 orang untuk memasukkan larutan. Adapun posisi pada saat menginfeksi ini leher ayam harus dalam keadaan lurus, kepala menengadah dan paruh dibuka, kemudian dengan hati-hati larutan yang telah dihisap dengan pipet tebal dimasukkan ke dalam oesophagus supaya dapat masuk juga ke dalam saluran pencernaan. Setelah dipastikan semua larutan masuk kemudian ayam diletakkan ke dalam kandang seperti semula.

Semua ayam kelompok I dan II berumur 39 hari dinekropsi, sedangkan ayam kelompok IIIA, IVA, dan VA dinekropsi pada hari ke 5 post infeksi, kelompok IIIB, IVB, dan VB hari ke 6 post infeksi, dan kelompok IIIC, IVC, dan VC pada hari ke 7 post infeksi, kemudian ayam yang dinekropsi diambil duodenum. Duodenum, difiksasi dengan formalin 10 % selama 24 jam, kemudian dipotong secara melintang dengan ukuran panjang x lebar x tinggi yaitu 3-5mm x 1mm x 1mm. Setelah itu dimasukkan ke dalam alkohol secara bertingkat berturut-turut 80% 1 kali, 90% dan alkohol absolut masing-masing 2 kali selama 60 menit, dimasukkan kedalam larutan

silen sebanyak 2 kali dan cairan parafin 3 kali masing-masing direndam selama 60 menit, dicetak parafin blok dan dipotong dengan mikrotom setebal 5 mikrometer. Potongan diletakkan pada permukaan gelas obyektif yang telah diolesi dengan *Mayer's egg albumin* dan dibiarkan selama 60 menit. Pewarnaan histopatologis dengan metode hematoxilin-eosin. Preparat dimasukkan ke dalam larutan silen selama 2 menit sebanyak 2 kali, ke dalam alkohol absolut dan 90% masing-masing 2 kali selama 1 menit. Selanjutnya, sediaan jaringan dimasukkan ke dalam larutan hematoxilin selama 10 menit, dicuci dalam air mengalir selama 2 menit. Preparat dimasukkan ke dalam larutan eosin selama 5 menit dilanjutkan dengan larutan alkohol 90% sebanyak 3 kali celupan, kemudian pada alkohol absolut sebanyak 4 kali celupan. Selanjutnya, sediaan jaringan direndam selama 2 menit (dilakukan 2 kali), kemudian ditetesi etilen dan ditutup dengan gelas penutup (Anonimous, 1957). Sediaan histopatologis jaringan (duodenum), kemudian diperiksa di bawah mikroskop cahaya, diamati lesi histopatologis duodenum dan dihitung jumlah stadium *Eimeria* sp. Gambaran lesi histopatologis duodenum dianalisa secara kualitatif.

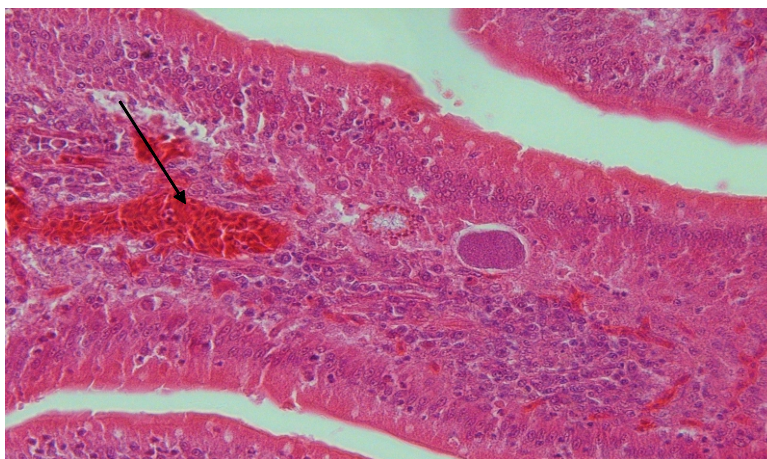
Hasil dan Pembahasan

Salah satu karakteristik yang digunakan untuk identifikasi *Eimeria* sp adalah lokasi dari lesi pada usus. Spesies *Eimeria* yang biasa menyerang pada duodenum diantaranya *E. acervulina*, *E. mivati*, *E. praecox*, dan *E. hagani* (Calnek *et al.*, 1997). Dalam dua galur *Eimeria* yang berbeda secara genetik dari garis keturunan ayam, derajat perbedaan dari patogenesis penyakit tergantung dari genetik dari hospes (Lillehoj, 1998). Imunitas protektif hospes

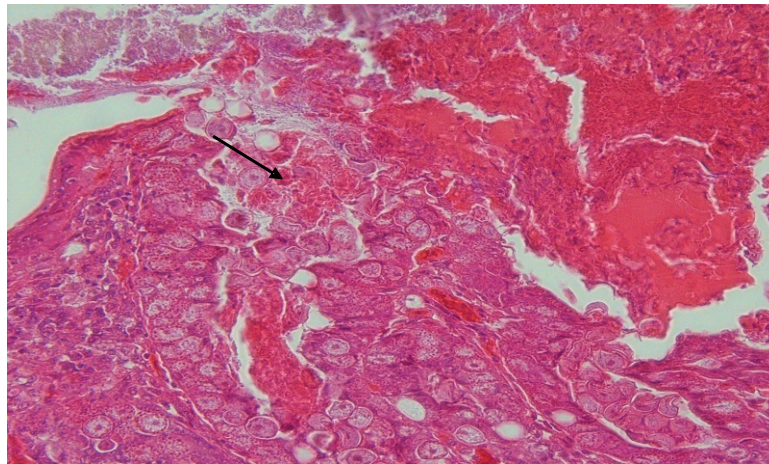
melawan tahap pertumbuhan eksponensial dari siklus hidup parasit. Karena kompleksitas dari imunobiologi hospes parasit yang termasuk banyak perbedaan jenis sel dan faktor dapat larut, studi selanjutnya penting untuk mencapai wawasan pada imunitas yang mendatangkan perlindungan lengkap (Choi, 2000).

Gambaran histopatologis pada duodenum menunjukkan kelompok perlakuan infeksi tanpa probiotik terdapat perubahan histopatologis berupa kongesti, hemoragis, adanya stadium skizon dan makrogamet. Perubahan juga terjadi pada organ duodenum dengan perlakuan infeksi dengan pemberian probiotik, yaitu terjadi kongesi, hemoragis, nekrosis sel-sel epitelia, adanya stadium skizon, mikrogamet dan makrogamet (Gambar 1-2). Perubahan histopatologis berupa kongesti, hemoragis, dan nekrosis sel-sel epitelia merupakan indikasi lesi sel-sel pada duodenum akibat infeksi *Eimeria* sp, adanya stadium skizon, mikrogamet, dan makrogamet yang merupakan indikasi adanya perkembangan dan siklus hidup *Eimeria* sp yang merupakan penyebab koksidiosis.

Lactobacillus sp dalam probiotik memproduksi H_2O_2 . Sporozoit *Eimeria* sp sangat sensitif terhadap H_2O_2 , sehingga perkembangan oosista *Eimeria* sp dapat ditekan (Mota *et al.*, 2005). Probiotik dengan isi bakteri *Lactobacillus* sp mampu menghasilkan stimulasi respon imun non-spesifik dan respon imun lokal, tetapi siklus hidup parasit (*Eimeria*) adalah kompleks dan terdiri dari tingkat intraseluler, ekstraseluler, aseksual dan seksual, serta respon imun hospes sangat bermacam-macam dan kompleks. Setelah invasi dari usus hospes, *Eimeria* memasuki kedua respon imun spesifik dan non-spesifik yang meliputi banyak segi dari imunitas seluler dan humoral (Dalloul and Lillehoj, 2005). Probiotik pada penelitian ini hanya mampu mengatasi sebagian dari tingkat perkembangan dalam siklus hidup *Eimeria* sp pada organ duodenum sebagai organ sasaran. Berdasarkan hasil penelitian ini dapat disimpulkan, bahwa probiotik tidak berpengaruh terhadap lesi histopatologis duodenum pada ayam pedaging penderita koksidiosis.



Gambar 1. Gambaran histopatologis duodenum yang diinfeksi 1000 oosista, tanpa probiotik, pada 5 hari post infeksi. Terlihat adanya kongesti, hemoagis, dan adanya stadium skizon, makrogamet *Eimeria* sp. (Hematoksilin-eosin, 250x.).



Gambar 2. Gambaran histopatologis duodenum yang diinfeksi 3000 oosista, dengan pemberian probiotik, 7 hari post-infeksi. Terlihat adanya kongesti, hemoragis, nekrosis sel-sel epitelia, adanya stadium skizon, mikrogamet, dan makrogamet *Eimeria* sp. (Hematoksilin-eosin, 250x.).

Daftar Pustaka

- Allen, P.C. and Fetterer, R.H. (2002) Recent advances in biology and immunobiology of *Eimeria* species and in diagnosis and control of infection with these coccidian parasites of poultry. *Clin. Microbiol.* 15: 58-65.
- Anonimous (1957) Manual of histologic and special staining technics, Armed Forces Institutes of Pathology, General Pathology Laboratory. Walter Reed Medical Center, Washington DC., USA.
- Calnek, B.W., Barnes, H.J., Beard, C.W., Reid, W.M. and Yorder, H.W. (1991) Disease of poultry. The Iowa State University Press, Ames, Iowa, USA.
- Calnek, B.W., Barnes, H.J., Beard, C.W., McDougald, L.R. and Saif, Y.M. (1997) Disease of Poultry. 10th edition. Iowa State University Press, Ames, Iowa, USA.
- Choi, K.D., and Lillehoj., H.S. (2000) Role of chicken IL-2 on T cells and *Eimeria acervulina*-induced changes in intestinal IL-2 mRNA expression and T cells. *Vet. Immunol. Pathol.* 73: 309-321
- Dalloul, R.A., Lillehoj, H.S., Shellem, T.A. and Doerr, J.A. (2003) Enhanced mucosal immunity against *Eimeria acervulina* in broilers fed a lactobacillus based probiotic. <http://ps.fass.org/cgi/reprint/82/1/62.pdf>. Tanggal akses 5-3-2008
- Dalloul, R.A. and Lillehoj, H.S. (2005) Recent advances in immunomodulation and vaccination strategies against coccidiosis. *Avian Dis.* 49: 1-8
- Gordon, R.F. (1977) Poultry disease. Balliere Tindall, London.
- Hofstad, M.S. (1984) Disease of poultry. The Iowa State University Press, Ames, Iowa, USA.
- Lillehoj, H.S., and Trout, J.M. (1996) Avian gut. Associated lymphoid tissues and intestinal immune responses to *Eimeria* parasites. *Clin. Microbiol.* 9: 349-360.
- Lillehoj, H. S., and K.D. Choi. 1998. Recombinant chicken interferon gamma-mediated inhibition of *Eimeria tenella* development *in vitro* and reduction of oocyst production and body weight loss following *Eimeria acervulina* challenge infection. *Avian Dis.* 42: 307-314.
- Mota, R.M., Moreira, T.L.S., Souza, M.R., Horta, M.F., Teixeira, S.M.R., Newman, E., Nicoli, J.R. and Nunes, A.C. (2005) Genetic transformation of novel isolates of chicken lactobacillus bearing probiotic feature for

- expression of heterologous proteins: A tool to develop live oral vaccines. <http://www-asean-biotechnology-info / Abstract / 21021000>. Tanggal akses 21-10-2008.
- Seddon, H.H. (1996) Disease of domestic animal in Australia, protozoa and virus disease. 6th edition. The ELBS and Bailliere Tindall, London.
- Shim, H.T. (1996) Practical user of yeast. In: Swine, poultry and ruminant ration. Choong Ang Chemical, Co, Ltd, Korea.
- Shirley, M.W. and Long, P.L. (1990) Control of coccidiosis in chicken: Immunization with live vaccines in coccidiosis of man and domestic animals. P.L. Long edition. CRC Press, Boca Raton, Florida, USA.
- Swanson, K.S., Grieshop, C.M., Flickinger, E.A., Bawer, L.L., Chow, J., Wolf, B.W., Garlep, K.A. and Fahey, G.C. (2002) Fructooligosacharides and nutrient. Digestibilities and fecal protein catabolize concentrations in healthy adults dogs. *J. Nut.* 5: 3721-373.1
- William, R.B. (2002) Anticoccidial vaccines for broiler chickens, Pathway to success. *Avian Pathol.* 31: 317-353
- William, R.B. (2006) Tracing the emergence of drug resistance in coccidia (*Eimeria* sp.) of commercial broiler flocks medicated with decoquinate for the first time in the United Kingdom. *Vet. Parasitol.* 135: 1-14.
- Wood, B.J.B. (1992) The lactic acid bacteria in health and disease. Blackie Academic and Profesional, London.