

PERAN DIET LEMAK DAN/ATAU KOLESTEROL TINGGI PADA PEMBENTUKAN PLAK ATEROMA AORTA TIKUS PUTIH (*SPRAGUE DAWLEY*)

ROLE OF HIGH FAT AND/OR CHOLESTEROL DIETS ON INDUCE ATHEROMATOUS
PLAQUE IN RATS (*SPRAGUE DAWLEY*)

Yanuartono

Bagian Ilmu Penyakit Dalam, Fakultas Kedokteran Hewan, Universitas Gadjah Mada, Yogyakarta
e-mail : k.yanuartono@yahoo.com

ABSTRAK

Penelitian ini bertujuan untuk mempelajari peran diet lemak tinggi dan/atau kolesterol tinggi pada pembentukan plak ateroma aorta tikus putih (*Sprague Dawley*). Empat puluh lima ekor tikus putih umur 2 bulan dengan berat rata-rata 100 gram digunakan dalam penelitian ini. Tikus putih dibagi menjadi 3 kelompok masing-masing 15 ekor. Kelompok I, sebagai kelompok kontrol diberi ransum diet normal. Kelompok II adalah kelompok dengan pemberian diet lemak tinggi, kelompok III adalah kelompok dengan pemberian diet lemak tinggi dan kolesterol tinggi. Pada minggu ke-3, ke-6 dan ke-12 setelah perlakuan, dari masing-masing kelompok diambil 5 ekor tikus putih secara acak, kemudian dinekropsi dan diambil sampel aorta guna pemeriksaan histopatologis. Pemeriksaan histopatologis menunjukkan adanya plak ateroma pada kelompok II dan kelompok III. Dari hasil penelitian ini dapat disimpulkan bahwa diet lemak tinggi dan diet lemak tinggi disertai kolesterol tinggi dapat mengakibatkan terbentuknya plak ateroma aorta tikus putih *Sprague Dawley*.

Kata kunci : lemak, kolesterol, plak ateroma, *Sprague Dawley*

ABSTRACT

The present research was conducted to evaluate the role of high fat and/or cholesterol diets on induced atheromatous plaque. Forty five male *Sprague Dawley* rats, weighing about 100 g and at 2 month of age were used. The rats were then randomly allotted into three groups (Groups I, II, and III) of 15 each. Group I as a control was fed normal diet, Group II was fed diet containing high fat, and Group III was fed diet containing high cholesterol and high fat. After 3, 6, and 12 weeks on the experimental diet, 15 rats were selected randomly (5 rats of each group) were then necropsied and aortas were processed for histopathological examination. Histopathological examination of aortas showed that atheromatous plaques occurred on the rats from Groups II and III. Therefore, it is concluded that in aortic *Sprague Dawley* rats, high fat diet, and high fat with high cholesterol diets could induce atheromatous plaque.

Key words : fat, cholesterol, atheromatous plaque, *Sprague Dawley*

PENDAHULUAN

Aterosklerosis adalah penyebab utama kematian pada manusia, terutama di negara industri, dan juga terjadi di negara berkembang dalam seperempat abad terakhir ini. Sebagai contoh di Amerika Serikat, penyakit jantung koroner merupakan pembunuh tunggal terbesar pada pria maupun wanita, yang menyebabkan kematian pada hampir sejumlah 530.000 jiwa pada tahun 1999, dan merupakan satu dari setiap lima kasus kematian (Anonim, 2004). Sedangkan di Indonesia, menurut hasil SKRT menunjukkan adanya lonjakan kematian akibat penyakit kardiovaskuler dari tahun ke tahun. Pada tahun 1975 kematian akibat kardiovaskuler hanya 5,9%, tahun 1981 meningkat menjadi 9,1%, tahun 1986 menjadi 16% dan tahun 1995 meningkat menjadi 19% (Anonim, 2002).

Mengacu pada *American Heart Association* (Anonim, 2004), aterosklerosis adalah penyakit pada arteri berukuran sedang dan besar, yang ditandai dengan penebalan dan pengerasan dinding pembuluh darah (vaskuler). Anonim (2004) telah mengidentifikasi beberapa faktor risiko untuk penyakit jantung koroner sebagai akibat aterosklerosis. Tekanan darah tinggi (Kreisberg dan Oberman, 2003), peningkatan serum kolesterol LDL (Schaefer, 2002), tingginya konsentrasi trigliserida serum (Hennig *et al.*, 2001) dan rendahnya konsentrasi kolesterol HDL (Cohen, 2003) telah ditetapkan sebagai faktor risiko dalam perkembangan aterosklerosis. Sampai saat ini, peran pakan terhadap kejadian aterosklerosis secara *in vivo* masih kontroversial (Lakatta, 2003). Oleh sebab itu perlu dilakukan penelitian histopatologis aorta pada hewan model tikus putih *Sprague Dawley* yang diinduksi dengan diet lemak tinggi dan/atau kolesterol tinggi.

MATERI DAN METODE

Kolesterol murni (ICN, *Spain*), lemak hewan, vitamin, mineral, agar, sukrosa, maizena, kasein, kolesterol (Tabel 1), dan empat puluh lima ekor tikus putih *Sprague*

Dawley jantan umur 2 bulan dengan berat badan rata-rata 100 gram diperoleh dari Ditjen POM Jakarta, digunakan pada penelitian ini.

Tikus putih sebanyak 45 ekor dibagi menjadi 3 kelompok masing-masing 15 ekor. Setiap ekor dikandangkan secara terpisah dengan diberi alas berupa sekam, diganti dan dibersihkan setiap tiga hari sekali. Sebelum perlakuan semua tikus putih diberi pakan standar untuk adaptasi selama 7 hari. Kelompok I, sebagai kelompok kontrol diberi ransum diet lemak normal dan kolesterol normal. Kelompok II adalah kelompok dengan pemberian diet lemak tinggi dengan kolesterol normal, sedangkan kelompok III adalah kelompok dengan pemberian diet lemak tinggi dan kolesterol tinggi. Pakan dan minum selama periode perlakuan diberikan secara *ad libitum*. Pada minggu ke 3, 6, dan 12 setelah perlakuan, masing-masing kelompok diambil 5 ekor secara acak, dinekropsi dan diambil sampel aorta guna pengecatan Hematoksin – Eosin di Balai Penyidikan Penyakit Veteriner Wilayah IV Yogyakarta. Pengamatan sediaan histopatologis dilakukan dengan menggunakan mikroskop binokuler di Laboratorium Molekuler Rumah Sakit Hewan, Fakultas Kedokteran Hewan, UGM.

HASIL DAN PEMBAHASAN

Pada penelitian ini, pemeriksaan histopatologis aorta pada tikus putih *Sprague Dawley* tidak terlihat adanya lesi pada kelompok diet normal (KI) pada 3, 6 dan 12 minggu setelah percobaan (Gambar 1). Hasil penelitian ini sesuai dengan penelitian-penelitian sebelumnya pada tikus putih *Sprague Dawley* (Yanuartono, 1998), mencit (Black *et al.*, 2000) dan mencit transgenik (Ribas *et al.*, 2004), yang menunjukkan bahwa pemberian diet normal tidak mengakibatkan terbentuknya ateroma. Menurut Kreisberg dan Oberman (2003), diet adalah salah satu faktor yang sangat penting dalam pencegahan penyakit kardiovaskuler.

Tidak diragukan lagi bahwa diet kolesterol rendah akan menurunkan risiko aterosklerosis dan sebaliknya, diet kolesterol

Tabel 1. Konsentrasi kolesterol, trigliserida, HDL dan LDL total darah (mg/dL) kelompok diet normal (KI) pada minggu ke- 3, 6 dan 12 setelah perlakuan.

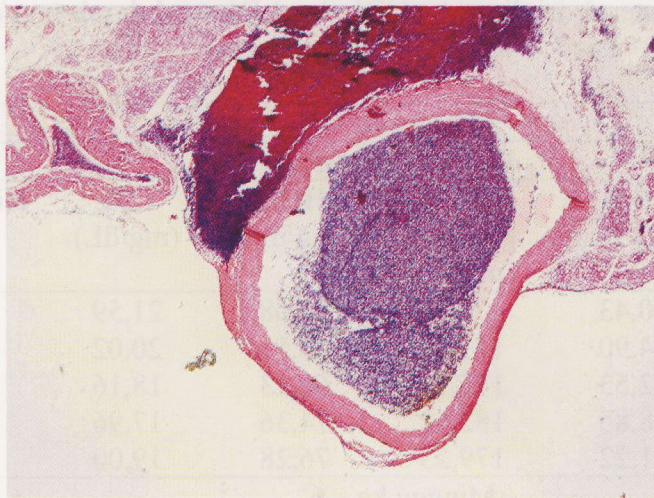
Minggu ke – 3						
Profil lipid (mg/dL)						
No	Kelompok	Kolesterol (mg/dL)	Tri-gliserida (mg/dL)	HDL (mg/dL)	LDL (mg/dL)	Histopatologis
1	I-9	130,43	178,77	73,08	21,59	Normal
2	I-28	124,90	171,84	70,51	20,02	Normal
3	I-32	122,53	175,70	69,23	18,16	Normal
4	I-37	128,85	182,62	74,36	17,96	Normal
5	I-38	131,22	179,23	76,28	19,00	Normal
Minggu ke – 6						
Profil lipid (mg/dL)						
No	Kelompok	Kolesterol (mg/dL)	Tri-gliserida (mg/dL)	HDL (mg/dL)	LDL (mg/dL)	Histopatologis
1	I-03	194,51	375,47	81,03	38,39	Normal
2	I-06	200,78	282,26	85,53	58,79	Normal
3	I-07	196,86	276,23	82,32	59,29	Normal
4	I-13	204,71	385,28	88,10	39,55	Normal
5	I-14	198,43	378,49	82,96	39,77	Normal
Minggu ke – 12						
Profil lipid (mg/dL)						
No	Kelompok	Kolesterol (mg/dL)	Tri-gliserida (mg/dL)	HDL (mg/dL)	LDL (mg/dL)	Histopatologis
1	I-25	203,92	383,77	83,77	43,39	Normal
2	I-27	210,98	589,81	89,81	03,20	Normal
3	I-31	202,35	583,02	83,02	2,72	Normal
4	I-40	211,76	480,00	80,00	35,76	Normal
5	I-42	203,14	481,51	81,51	25,33	Normal

tinggi akan meningkatkan risiko aterosklerosis (Knopp *et al.*, 2000). Peningkatan konsumsi buah dan sayuran, penambahan vitamin dan antioksidan juga memiliki peran yang penting dalam menurunkan risiko kejadian aterosklerosis. McNamara (2000) menekankan perlunya rekomendasi terhadap pembatasan jumlah kolesterol dalam makanan.

Pada tikus putih yang diberi diet lemak tinggi (KII), ditemukan lesi histopatologis pada aorta yang menunjukkan adanya ateroma pada KII no. II-21 (Gambar 2) dan no. II-5 dengan periode waktu penelitian 6 minggu serta no. II-

39 dan no. II-34 dengan periode waktu penelitian 12 minggu. Profil lipid pada tikus putih KII no. II-21, II-05, II-39 dan II-34 tercantum pada Tabel 2.

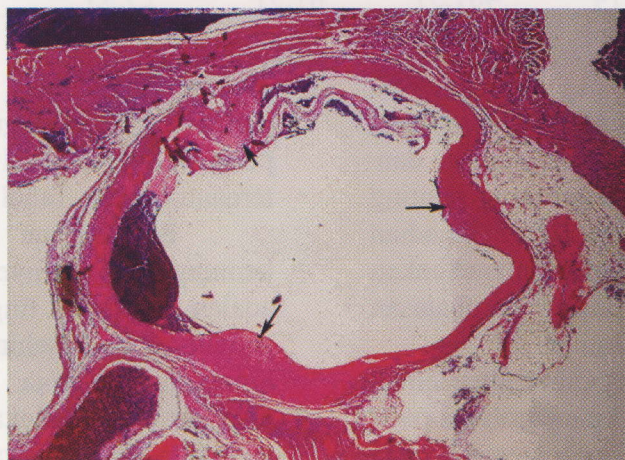
Berdasarkan hasil penelitian tersebut, kemungkinan penyebab terjadinya ateroma adalah diet lemak tinggi yang diberikan selama penelitian sehingga mengakibatkan hiperkolesterolemia. Hiperkolesterolemia akan menyebabkan perlekatan monosit pada sel-sel endotelial. Selanjutnya, monosit menembus dan masuk ke dalam dinding pembuluh darah, dan berubah menjadi makrofag (Gerrity, 1981).



Gambar 1. Aorta yang berasal dari seekor tikus putih *Sprague Dawley* yang diberi diet normal (KI-25) selama 12 minggu. Aorta normal (tidak ada plak ateroma) (H dan E, 10x10.).

Aktivasi makrofag, bersamaan dengan kerusakan atau aktivasi endotelium dan kerusakan atau aktivasi sel otot polos, dapat menjadi sumber *growth factor* seperti PDGF-A, PDGF-B dan TNF-. Berdasarkan kejadian tersebut tampaknya PDGF menjadi pemicu proses proliferasi sel otot polos (Kottke, 1986). Lebih lanjut, menurut Kreisberg dan Oberman (2003), lemak berperan penting dalam perkembangan kejadian aterosklerosis. Diet asam lemak sendiri diduga akan mengakibatkan disfungsi sel-sel endotelia yang merupakan kejadian paling awal perkembangan aterosklerosis (Toborek *et al.*, 2002).

Kemungkinan lain terbentuknya ateroma adalah akibat terjadinya peningkatan konsentrasi trigliserida total seperti yang terlihat pada tikus putih KII no. II-21 (480,0 g/dL), no. II-05 (484,5 mg/dL), no. II-34 (446,2 mg/dL) dan no. II-39 (533,3 mg/dL). Berdasarkan beberapa penelitian, terbukti bahwa hipertrigliseridemia mengakibatkan disfungsi sel-sel endotelia, sehingga berperan dalam kejadian aterosklerosis (Hennig *et al.*, 2001; Zilvermit, 1995). Hipertrigliseridemia juga dapat mengakibatkan disfungsi sel-sel endotelia bersamaan dengan peningkatan produksi superoksida anion vaskuler dan diikuti



Gambar 2. Aorta yang berasal dari seekor tikus putih *Sprague Dawley* yang diberi diet lemak tinggi (KII-21) selama 6 minggu. Plak ateroma pada aorta (Tanda panah) (H dan E, 10x10.).

penurunan bioavailabilitas NO (Kusterer *et al.*, 1999). De Gruijter *et al.* (1991) dan Dart dan Chin-Dusting (1999) juga melaporkan bahwa adesi lekosit, terutama monosit pada permukaan sel-sel endotel distimulasi oleh lipoprotein yang kaya trigliserida. Hipertrigliseridemia kemungkinan juga menjadi promotor aterogenesis sebagai akibat meningkatnya metabolisme trigliserida (Ross, 1995).

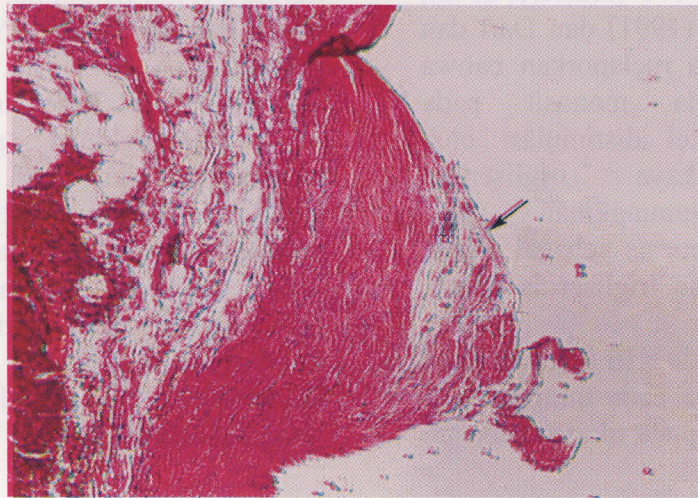
Hasil penelitian pada KIII menunjukkan lesi histopatologis ateroma pada minggu ke 6 dan 12 setelah percobaan pada tikus percobaan

no. III-01, no. III-30, no. III-18 (Gambar 3), no III-19 dan no III-20. Profil lipid pada tikus putih KIII no. III-01, no. III-30, no. III-18, no III-19 dan no III-20 tercantum pada Tabel 3.

Kemungkinan penyebab terjadinya ateroma pada tikus putih KIII no. III-01, III-30, III-18, III-19 dan III-20 adalah diet lemak tinggi dan kolesterol tinggi (diet aterogenik) yang diberikan selama penelitian. Hasil pemeriksaan profil lipid pada tikus-tikus tersebut menunjukkan adanya peningkatan konsentrasi kolesterol total (hiperkolesterolemia) dan peningkatan

Tabel 2. Konsentrasi kolesterol, trigliserida, HDL dan LDL total darah (mg/dL) kelompok diet lemak tinggi dan kolesterol normal (KII) pada minggu ke- 3, 6 dan 12 setelah perlakuan.

Minggu ke - 3						
Profil lipid (mg/dL)						
No	Kelompok	Kolesterol (mg/dL)	Tri-gliserida (mg/dL)	HDL (mg/dL)	LDL (mg/dL)	Histopatologis
1	II-04	192,16	376,15	81,29	35,64	Normal
2	II-11	197,64	376,34	83,60	38,69	Normal
3	II-17	199,21	376,98	82,05	41,76	Normal
4	II-26	195,26	372,45	79,49	41,28	Normal
5	II-36	197,63	476,23	81,41	20,97	Normal
Minggu ke - 6						
Profil lipid (mg/dL)						
No	Kelompok	Kolesterol (mg/dL)	Tri-gliserida (mg/dL)	HDL (mg/dL)	LDL (mg/dL)	Histopatologis
1	II-21	201,58	480,00	83,33	22,25	Ateroma
2	II-05	204,74	484,53	87,18	20,45	Ateroma
3	II-29	203,15	378,63	81,67	45,75	Normal
4	II-33	201,57	380,15	82,96	42,58	Normal
5	II-45	199,21	377,86	80,39	43,25	Normal
Minggu ke - 12						
Profil lipid (mg/dL)						
No	Kelompok	Kolesterol (mg/dL)	Tri-gliserida (mg/dL)	HDL (mg/dL)	LDL (mg/dL)	Histopatologis
1	II-12	204,63	336,57	81,16	56,16	Normal
2	II-16	206,95	439,55	74,57	44,47	Normal
3	II-24	210,04	543,28	76,42	24,96	Normal
4	II-34	212,36	446,27	83,66	39,45	Ateroma
5	II-39	200,77	533,58	73,91	20,14	Ateroma



Gambar 3. Aorta yang berasal dari seekor tikus putih *Sprague Dawley* yang diberi diet lemak tinggi dan kolesterol tinggi (KIII-18) selama 12 minggu. Aorta ada plak ateroma dengan proliferasi dan vakuolisasi serabut otot polos disertai infiltrasi makrofag (tanda panah) (H dan E, 250x.).

konsentrasi trigliserida total (hipertrigliseridemia).

Proses munculnya ateroma pada penelitian ini kemungkinan sesuai dengan penelitian yang dilakukan oleh Paigen et al. (1987) menggunakan C57B1/6J mouse sebagai hewan model hiperkolesterolemia yang menunjukkan terjadinya pembentukan garis-garis lemak pada aorta. Penelitian dengan kelinci sebagai hewan model juga menunjukkan bahwa kondisi hiperkolesterolemia juga mengakibatkan terjadinya pembentukan garis-garis lemak pada aorta (Staprans et al., 1998). Salah satu respons paling awal yang diakibatkan oleh kondisi hiperkolesterolemia adalah peningkatan ekspresi VCAM (Kubo et al., 2000), yang berperan penting dalam perlekatan monosit dan sel T pada permukaan sel-sel endotelia (Cybulsky, 2001). Hiperkolesterolemia juga akan mengakibatkan peningkatan ekspresi MCP-1, protein kunci faktor kemotaktik pada dinding sel pembuluh darah (Cushing, 1990). Hiperkolesterolemia diduga juga akan mengakibatkan perubahan reaktivitas pembuluh darah. Respon perubahan tersebut diperantarai oleh endothelium-dependent relaxation yang diinduksi oleh bermacam-macam agen vasodilator seperti asetilkolin dan meningkatnya respon kontraktile terhadap agen

seperti norepinefrin, serotonin atau depolarisasi K^+ (Lutz et al., 1994).

Kemungkinan lain terbentuknya lesi aorta pada tikus putih KIII no. III-01, III-30, III-18, III-19 dan III-20 dalam penelitian ini adalah akibat teroksidasinya kolesterol. Hal tersebut sesuai dengan penelitian Staprans et al. (1998) yang menunjukkan bahwa kolesterol dapat teroksidasi melalui jalur endogen. Meskipun belum dapat dipastikan dengan jelas oksidasi kolesterol secara endogen, tetapi kemungkinan dihasilkan oleh oksidasi secara enzimatik maupun non enzimatik (Mahfouz et al., 1997). Kolesterol teroksidasi yang banyak ditemukan dalam bentuk OxLDL bersifat proaterogenik (Berliner dan Heinecke, 1996), seperti 7α -OH, 7β -OH dan 7-ketokolesterol bersifat sangat toksik terhadap dinding sel pembuluh darah in vitro (Chisolm et al., 1994) dan berhubungan erat dengan peningkatan risiko penyakit kardiovaskuler (Zieden et al., 1999). Kolesterol teroksidasi bersifat toksik terhadap 3 tipe dinding sel pembuluh darah, yaitu sel endotel (Sevanian et al., 1995), sel otot polos dan fibroblast (Sevanian and Peterson, 1986). Hasil penelitian Rong et al., (1998) menunjukkan bahwa ChOx yang bersirkulasi mengakibatkan kelukaan pada sel vaskuler dan akumulasi kolesterol pada dinding aorta yang merupakan gambaran

perkembangan awal lesi aterosklerotik. Hiperkolesterolemia juga mengakibatkan perkembangan garis lemak ke arah plak fibrosa yang bersifat kompleks. Dalam 12 hari setelah induksi dengan diet kolesterol tinggi (700-1.000 mg/dL), sejumlah monosit terlihat menempel pada permukaan sel-sel endotelial pembuluh darah (Ross, 1995).

Konsentrasi trigliserida pada tikus putih KIII no. III-1, no. III-30, no. III-18, no III-19 dan no. III-20 menunjukkan telah terjadi hipertrigliseridemia (Tabel 3). Dengan demikian, ateroma yang terbentuk pada tikus KIII

no. III-1, III-30, III-18, III-19 dan III-20 kemungkinan juga diakibatkan oleh kondisi hipertrigliseridemia. Hal tersebut sesuai dengan beberapa penelitian yang menyatakan bahwa hipertrigliseridemia mengakibatkan disfungsi sel-sel endotelial, yang merupakan salah satu manifestasi awal aterosklerosis, sehingga hipertrigliseridemia berperan dalam kejadian aterosklerosis (Hennig *et al.*, 2001). Menurut Zilversmit (1995), pelepasan asam lemak secara simultan selama hidrolisis trigliserida mungkin mengakibatkan kelukaan sel-sel endotelial sehingga menginisiasi kejadian

Tabel 3. Konsentrasi kolesterol, trigliserida, HDL dan LDL total darah (mg/dL) kelompok diet lemak tinggi dan kolesterol tinggi (KIII) pada minggu ke- 3, 6 dan 12 setelah perlakuan.

Minggu ke - 3						
Profil lipid (mg/dL)						
No	Kelompok	Kolesterol (mg/dL)	Tri-gliserida (mg/dL)	HDL (mg/dL)	LDL (mg/dL)	Histopatologis
1	III-10	126,48	184,91	72,44	17,07	Normal
2	III-22	239,53	308,55	96,46	81,36	Normal
3	III-23	241,86	410,04	98,39	61,46	Normal
4	III-35	132,81	264,52	51,92	27,99	Normal
5	III-44	209,41	489,06	91,96	19,64	Normal
Minggu ke - 6						
Profil lipid (mg/dL)						
No	Kelompok	Kolesterol (mg/dL)	Tri-gliserida (mg/dL)	HDL (mg/dL)	LDL (mg/dL)	Histopatologis
1	III-01	268,50	420,61	98,39	86,04	Ateroma
2	III-02	262,20	414,50	95,18	84,12	Normal
3	III-08	251,94	518,22	102,25	46,05	Normal
4	III-15	249,61	516,73	100,32	45,94	Normal
5	III-30	246,51	411,52	99,68	64,53	Ateroma
Minggu ke - 12						
Profil lipid (mg/dL)						
No	Kelompok	Kolesterol (mg/dL)	Tri-gliserida (mg/dL)	HDL (mg/dL)	LDL (mg/dL)	histopatologis
1	III-18	245,85	512,45	94,87	48,49	Ateroma
2	III-19	249,01	516,98	98,72	46,89	Ateroma
3	III-20	300,40	597,92	93,59	87,23	Ateroma
4	III-41	271,65	516,79	93,89	74,43	Normal
5	III-43	266,14	588,32	97,75	50,73	Normal

trombosis. Lebih lanjut, hipertrigliseridemia dapat mengakibatkan disfungsi sel-sel endotel bersamaan dengan peningkatan produksi superoksida anion vaskuler dan diikuti penurunan bioavailabilitas NO (Kusterer *et al.*, 1999).

DAFTAR PUSTAKA

- Anonim. 2002. Sindrom koroner akut, perlu program penanggulangan penyakit kardiovaskuler. *Suara Pembaruan*. Edisi 4 Juni, tahun XXXIII : 1-5.
- Anonim. 2004. American Heart Association Conference Proceedings: Atherosclerotic vascular disease conference. *Circulation* 109: 2617-2625.
- Berliner, J.A. and Heinnecke, J.W. 1996. The role of oxidized lipoproteins in atherogenesis. *Free Radic. Biol. Med.* 20: 720-727.
- Black, T.M., Wang, P., Maeda, N. and Coleman, R.A. 2000. Palm tocotrienols protect apoE^{-/-} mice from diet-induced atheroma formation. *J. Nutr.* 130: 2420-2426.
- Chisolm, G.M., Ma, G., Irwin, K.C., Martin, L.L., Gunderson, K.G., Linberg, L.F., Morel, D.W. and DiCorleto, P.E. 1994. 7 α -Hydroxycholest-5-en-3 α -ol, a component of human atherosclerotic lesions, is a primary cytotoxin of oxidized human low density lipoprotein. *Proc. Natl. Acad. Sci. USA.* 91: 11452-11456.
- Cohen, J.C. 2003. β ndothelial lipase: direct evidence for a role in HDL metabolism. *J. Clin. Invest.* 111: 318-321.
- Cushing, S.a. 1990. Minimally modified low density lipoprotein induces monocyte chemotactic protein 1 in human endothelial cells and smooth muscle cells. *Proc. Natl. Acad. Sci. USA* 87: 5134-5138.
- Cybulsky, M.I. 2001. A major role for VCAM-1, but not ICAM-1 in early atherosclerosis. *J. Clin. Invest.* 107: 1255-1262.
- Cart, A.M. and Chin-austing, J.P. 1999. Lipids and the endothelium. *Cardiovasc. Res.* 43: 308-322.
- Gerrity, R.G. 1981. The role of monocyte in atherogenesis II. Migration of foam cell from atherosclerotic lesions. *Am. Heart. J.* 103 : 191-200.
- Hennig, B., Meerarani, P., Toborek, M. and McClain, C.J. 1999. Antioxidant-like properties of zinc in activated endothelial cells. *J. Am. Coll. Nutr.* 18: 152-158.
- Hennig, B., Toborek, M. and McClain, C.J. 2001. High-energy diets, fatty acids and endothelial cell function: implications for atherosclerosis. *J. Am. Coll. Nutr.* 20: 97-105.
- Knopp, R.H., Retzlaff, B., Walden, C., Fish, B., Buck, B. and McCann, B. 2000. One-year effects of increasingly fat-restricted, carbohydrate-enriched diets on lipoprotein levels in free living subjects. *Proc. Soc. β cp. β xp. Biol. Med.* 225: 191-199.
- Kottke, B.A. 1986. Lipid markers for atherosclerosis. *Am. J. Cardiol.* 57: 11-17.
- Kreisberg, R.A. and Oberman, A. 2003. Medical management of hHyperlipidemia/dyslipidemia. *J. Clin. β ndocrin. and Metab.* 88: 2445-2461.
- Kubo, N., Boisvert, W.A., Ballantyne, C.M. and Curtiss, L.K. 2000. Leukocyte Ca11b expression is not essential for

- the development of atherosclerosis in mice. *J. Lipid Res.* 41: 1060-1066.
- Kusterer, K., Pohl, T., Fortmeyer, H.P., Marz, W., Scharnagl, H., Oldenburg, A., Angermuller, S., Fleming, I., Usadel, K.H. and Busse, R. 1999. Chronic selective hypertriglyceridemia impairs endothelium-dependent vasodilatation in rats. *Cardiovasc. Res. J.* 42: 783-793.
- Lakatta, E.G. 2003. Arterial and cardiac aging: Major shareholders in cardiovascular disease enterprises. *Circulation.* 107: 490-501.
- Lutz, M., Cortez, J. and Vinet, R. 1994. Dietary fats and cholesterol supplementation effects on aortic and lipid response in rats. *J. Nutr. Biochem.* 5: 446-450.
- Mahfouz, M.M., Kawano, H. and Kummerow, M.A. 1997. Effect of cholesterol-rich diets with and without added vitamin E and C on the severity of atherosclerosis in Rabbits. *Am. J. Clin. Nutr.* 66: 1240-1249
- McNamara, D.J. 2000. Dietary cholesterol and atherosclerosis. *Biochem. Biophys. Acta* 1529 : 310-320.
- Paigen, B., Morrow, A., Holmes, P.A., Mitchell, D. and Williams, R.A. 1987. Quantitative assesment of atherosclerotic lesions in mice. *Atherosclerosis.* 68: 231-240.
- Ribas, V., Sanchez-Quesada, J.L., Anton, R., Camacho, M., Julve, J., Escola-Gil, J.C., Vila, L., Ordonez-Llanos, J. and Blanco-Vaca, F. 2004. Human apolipoprotein A-II enrichment displaces paraoxonase from HDL and impairs its antioxidant properties. A new mechanism linking HDL protein composition and antiatherogenic potential. *Circ. Res.* 95: 789-799.
- Rong, J.X., Rangaswamy, S., Shen, L., Dave, R., Chang, Y.H., Peterson, H., Hodis, H.N., Chisolm, G.M. and Sevanian, A. 1998. Arterial injury by cholesterol oxidation products causes endothelial dysfunction and arterial wall cholesterol accumulation. *Arterioscler. Thromb. Vasc. Biol.* 18: 1885-1894.
- Ross, R. 1995. Cell biology of atherosclerosis. *Annu. Rev. Physiol.* 57: 791-804
- Schaefer, E.J. 2002. Lipoproteins, nutrition, and heart disease. *Am. J. Clin. Nutr.* 75: 191-212.
- Sevanian, A. and Peterson, A.R. 1986. The cytotoxic and mutagenic properties of cholesterol oxidation products. *Food Chem. Toxicol.* 24: 1103-1110.
- Sevanian, A., Hodis, H.N., Hwang, J., McLeod, L.L. and Peterson, H. 1995. Characterization of endothelial cell injury by cholesterol oxidation products found in oxidized LDL. *J.Lipid Res.* 36: 1971-1986.
- Staprans, I., Pan, X.M., Rapp, J.H. and Feingold, K.R. 1998. Oxidized cholesterol in the diet accelerates the development of aortic atherosclerosis in cholesterol-fed rabbits. *Arterioscler. Thromb. Vasc. Biol.* 18: 977-983.
- Toborek, M., Lee, Y.W., Garrido, R., Kaiser, S. and Hennig, B. 2002. Unsaturated fatty acids selectively induce an inflammatory environment in human endothelial cells. *Am. J. Clin. Nutr.* 75: 119-125.
- Yanuartono, 1998. *Arti Diagnostik Kardiak Troponin T dan/atau Lipoprotein (a) terhadap Penyakit Kardiovaskuler Akibat Ransum Aterogenik pada Tikus Putih Sprague Dawley*. Tesis. Program Studi Sain Veteriner, Jurusan Ilmu-Ilmu

Pertanian, Program Pascasarjana, UGM, Yogyakarta.

Zieden, B., Kaminskas, A., Kristenson, M., Kucinskien,e Z., Vessby, B., Olsson, A.G. and DiczFaluzy, U. 1999. Increased plasma 7 β -hydroxycholesterol concentrations in a population with a high risk for cardiovascular disease. *Arterioscler. Thromb. Vasc. Biol.* 19: 967-971.

Schaefer, E.J. 2002. Lipoprotein nutrition and heart disease. *Am J Clin Nutr* 75: 101-112.

Sevanian, A. and Peterson, A.R. 1986. The cytotoxic and mutagenic properties of cholesterol oxidation products. *Food Chem Toxicol* 24: 1103-1110.

Sevanian, A., Hodis, H.N., Hwang, J., Melamed, L.L. and Peterson, H. 1997. Characterization of endothelial cell injury by cholesterol oxidation products found in oxidized LDL. *Lipid Res* 36: 1971-1986.

Stephan, J., Pan, X.M., Rapp, J.H. and Feingold, K.R. 1998. Oxidized cholesterol in the diet accelerates the development of aortic atherosclerosis in cholesterol-fed rabbits. *Atherosclerosis* 139: 977-983.

Toporek, M.L., Y.W., Garrido, R., Kaiser, S. and Hennig, B. 2003. Unsaturated fatty acids selectively induce an inflammatory environment in human endothelial cells. *Am J Clin Nutr* 75: 119-125.

Yamanoto, 1998. *Arti Diagnostik Kardial*. Propoin T danaman Lipoprotein (a) terhadap Penyakit Kardiovaskuler Akibat Ransum Alerogenik pada Tikus Putih Sprague Dawley. Tesi Program Studi Sain Veteriner, Jurusan Ilmu-Hi...

the development of atherosclerosis in mice. *J Lipid Res* 41: 1060-1066.

Kautz, K., Pohl, T., Formayer, H.P., Marx, W., Schramm, H., Oldenburg, A., Angermüller, S., Fleming, I., Utsch, K.H. and Busse, R. 1999. Chronic selective hypotriglyceridemia impairs endothelium-dependent vasodilation in rats. *Cardiovasc Res* 45: 783-793.

Lefkowitz, E.D. 2003. Arterial and cardiac aging: major contributors to cardiovascular disease outcomes. *Circulation* 107: 490-501.

Lutz, M., Cortez, I. and Viner, R. 1994. Dietary fats and cholesterol supplementation effects on aortic and lipid response in rats. *J Nutr Biochem* 5: 446-450.

Mahabadi, M.M., Kawano, H. and Kummerow, M.A. 1997. Effect of cholesterol-rich diets with and without added vitamin E and C on the severity of atherosclerosis in rabbits. *Am J Clin Nutr* 66: 1240-1249.

McManus, D.J. 2000. Dietary cholesterol and atherosclerosis. *Biochem Biophys Acta* 1529: 310-320.

Patton, B., Morrow, A., Holmes, F.A., Mitchell, D. and Williams, R.A. 1987. Quantitative assessment of atherosclerotic lesions in mice. *Atherosclerosis* 68: 231-240.

Ribar, V., Sanchez-Gonzalez, J.L., Anton, R., Camacho, M., Juve, J., Escobal-Gil, J.C., Vila, L., Ordovas, J., Lanas, A. and Blanco-Vaca, F. 2004. Human apolipoprotein A-II enrichment displaces paraoxanase from HDL and impairs its antioxidant properties. A new mechanism linking HDL protein composition and atherogenic potential. *Circ Res* 95: 789-799.