

PERBEDAAN DERAJAT FIBROSIS HEPAR TIKUS WISTAR YANG DILAKUKAN LIGASI DUKTUS KOLEDOKUS ANTARA KELOMPOK PEMBERIAN KOMBINASI UDCA-GLUTATHIONE DENGAN PEMBERIAN TUNGGAL UDCA

Novita Ikbar Khairunnisa¹, Agung Aji Prasetyo², Ika Pawitra Miranti³

¹Mahasiswa Program Pendidikan S-1 Kedokteran Umum, Fakultas Kedokteran, Universitas Diponegoro

²Staf Pengajar Anatomi, Fakultas Kedokteran, Universitas Diponegoro

³Staf Pengajar Patologi Anatomi, Fakultas Kedokteran, Universitas Diponegoro
JL. Prof. H. Soedarto, SH, Tembalang-Semarang 50275, Telp.02476928010

ABSTRAK

Latar Belakang: Kolestasis dapat memicu kematian sel, fibrosis, sirosis, dan kegagalan fungsi hepar. Walaupun dengan manfaat yang terbatas, *Ursodeoxycholic Acid* (UDCA) merupakan terapi yang direkomendasikan oleh *Food and Drug Administration* sebagai tatalaksana kolestasis. Glutathione memiliki peran penting sebagai antioksidan dan regulasi proses seluler seperti diferensiasi, proliferasi dan apoptosis sel. Terganggunya keseimbangan Glutathione memiliki korelasi terhadap penyakit hepar .

Tujuan: Mengetahui adanya perbedaan derajat fibrosis hepar pada tikus yang dilakukan ligasi duktus koledokus antara kelompok pemberian kombinasi UDCA-Glutathione dengan pemberian tunggal UDCA

Metode: Penelitian *True Experimental* dengan rancangan “*post test only control group design*”. Menggunakan 15 ekor tikus wistar yang dibagi menjadi tiga kelompok K , P1 dan P2. Tiap tikus dilakukan ligasi duktus koledokus. Kelompok K sebagai kontrol dan tidak diberi terapi, P1 diberi terapi UDCA 20 mg per oral dan P2 diberi kombinasi UDCA 20 mg per oral dan Glutathione 15 mg IM. Setelah intervensi selama 21 hari, seluruh tikus diterminasi dan dilakukan pembuatan preparat hepar dengan pengecatan *Masson-trichrome*. Derajat fibrosis ditentukan menggunakan sistem Laennec. Uji statistik menggunakan uji *Kruskal Wallis* dan dilanjutkan uji *Mann Whitney*.

Hasil: Pemeriksaan derajat fibrosis menunjukkan adanya perbedaan yang bermakna antara kelompok P2 dengan K ($p = 0.013$) dan antara kelompok P2 dengan P1 ($p = 0.006$). Tetapi tidak ditemukan perbedaan yang bermakna antara kelompok P1 dan K ($p = 0.469$)

Simpulan: Pemberian terapi kombinasi memberikan gambaran fibrosis yang lebih rendah.

Kata Kunci: Kolestasis, UDCA, Glutathione, Fibrosis, Hepar

ABSTRACT

THE DIFFERENCES OF LIVER FIBROSIS DEGREE BETWEEN SUPPLEMENTATION OF UDCA-GLUTATHIONE AND UDCA IN BILE DUCT-LIGATED RATS

Background: Cholestasis leads liver cell death, fibrosis, cirrhosis, and eventually liver failure. Despite limited benefits, ursodeoxycholic acid (UDCA) is the only Food and Drug Administration–approved treatment for cholestatic disorders. Glutathione (GSH) plays important roles in antioxidant defense and regulation of cellular processes, including cell differentiation, proliferation and apoptosis. Disturbances in GSH balance have been associated with liver diseases.

Objective: To evaluate the differences of the degree of liver fibrosis between supplementation of UDCA-Glutathione and UDCA in bile duct-ligated rats.

Method: This true experiment research design with “posttest only control group design“ using 15 Wistar rat strain, divided into 3 group K, P1 and P2. Each rat undergoes bile duct ligation. Group K act as control with no treatment, P1 received UDCA 20 mg orally, P2 received UDCA 20 mg orally and Glutathione 15 mg intramuscular. After 21 days of intervention, all subjects were terminated and livers were taken and stained with Masson-trichrome for microscopic examination. Degrees of fibrosis were evaluated using Laennec’s scoring system. Kruskal-Wallis were used and followed by Mann-Whitney test.

Result: The evaluation demonstrates statistically significant differences of degree of liver fibrosis in P2 – K group ($p = 0.013$) and P2 - P1 group ($p = 0.006$) but there was no difference between P1 and K group ($p = 0.469$).

Conclusion: Combination of UDCA-Glutathione improved liver histology with decreased fibrosis

Keywords: Cholestasis, UDCA, Glutathione, Fibrosis, Liver

PENDAHULUAN

Kolestasis adalah suatu gangguan pembentukan atau aliran cairan empedu yang dapat disebabkan oleh adanya batu empedu, tumor, gangguan genetik, inflamasi atau autoimun seperti *Primary Biliary Cirrhosis* (PBC).^{1,2} Angka prevalensi PBC di daerah Asia Tenggara adalah 2.3 kasus per 100.000 dan memiliki kecenderungan untuk terus meningkat.³ Akumulasi cairan empedu yang berifat toksik di dalam hepar selama kolestasia memiliki potensi untuk merusak sel hepar dan memicu produksi radikal bebas dalam jumlah besar. Jumlah radikal bebas dan kerusakan sel yang tinggi inilah yang menjadi faktor resiko terhadap pembentukan fibrosis hepar, *cholestatic liver injury* serta kegagalan fungsi hepar.^{2,4}

Fibrosis merupakan suatu mekanisme penyembuhan luka secara fisiologis, tetapi hal tersebut menyebabkan hepar tidak lagi bekerja secara fisiologis.⁵ Fibrosis dapat berkembang menjadi sirosis, yang merupakan faktor penentu morbiditas dan mortalitas pasien dengan penyakit hepar,⁶ dimana lebih dari satu juta kematian di dunia disebabkan oleh sirosis tersebut.⁷ Beberapa penelitian dalam upaya mencegah progresifitas fibrogenesis menunjukkan hasil yang cukup memuaskan. Terapi yang ditetapkan oleh FDA untuk digunakan sebagai tatalaksana kolestasis adalah *Ursodeoxycholic Acid* (UDCA).⁸ UDCA diketahui mampu melindungi hepar dan memperlambat laju pembentukan fibrosis.¹

UDCA merupakan asam empedu dengan sifat hepatotoksik yang lebih rendah. Berbeda dengan empedu pada umumnya, UDCA bersifat hidrofilik.⁹ Sifat hidrofilik UDCA melindungi sel-sel hepar dari kerusakan akibat akumulasi empedu.¹⁰ Meskipun UDCA dapat

melindungi hepar dari proses kerusakan akibat asam empedu, beberapa kajian lebih lanjut terhadap UDCA menunjukkan bahwa UDCA masih memiliki keterbatasan.¹¹ Beberapa penelitian kombinasi UDCA, seperti kombinasi UDCA dengan asam retinoat⁸ atau vitamin E¹² mampu mengembalikan fungsi hepar lebih baik dibandingkan dengan pemberian UDCA tunggal. Oleh karena itu dibutuhkan suatu kombinasi untuk meningkatkan efektifitas UDCA dalam menghambat progresifitas fibrosis.

Organ hepar memiliki berbagai mekanisme proteksi terhadap oksidan yang terbentuk selama kolestasis, salah satunya adalah dengan memproduksi suatu antioksidan endogen.¹³ Salah satu antioksidan endogen yang berperan dalam mempertahankan fungsi dan struktur sel hepar adalah glutathione (GSH) atau γ -L-glutamyl-L-cysteinyl-glycine.^{14,15} Selain berfungsi sebagai antioksidan, GSH memodulasi kematian sel, pertumbuhan sel, proses inflamasi dan proses fibrogenesis hepar. Pasien dengan kolestasis memiliki kadar GSH yang lebih rendah sehingga kecenderungan untuk membentuk fibrosis meningkat seiring dengan menurunnya jumlah GSH.¹⁶

Selain terapi UDCA tunggal, dibutuhkan suatu suplementasi glutathione sehingga mekanisme proteksi hepar terhadap oksidan meningkat. Selain untuk meningkatkan mekanisme proteksi hepar terhadap oksidan, diharapkan pemberian terapi kombinasi UDCA dan glutathione dapat menjadi suatu inovasi dalam mencegah progresifitas fibrogenesis hepar saat terjadi kolestasis.

METODE

Jenis penelitian yang digunakan adalah *true experimental* dengan *Post Test Only Control Group Design*, yang menggunakan hewan coba sebagai objek penelitian. Penelitian dilakukan di Laboratorium Penelitian dan Pengujian Terpadu (LPPT 4) UGM Yogyakarta, dan Laboratorium Patologi Anatomi RSUP Dr. Kariadi Semarang. Sampel penelitian berupa 18 ekor tikus wistar jantan yang memenuhi kriteria inklusi (berusia 2-3 bulan dengan berat badan 200-250 g, serta sehat dan aktif), kriteria eksklusi (terdapat kecacatan anatomis) dan kriteria dropout (mati dan mengalami infeksi setelah operasi selama penelitian).

Sampel (18 ekor tikus wistar jantan) dikelompokkan dengan teknik randomisasi acak sederhana menjadi 3 kelompok (masing-masing kelompok berjumlah 6 ekor tikus), yaitu kelompok kontrol, kelompok perlakuan 1, dan kelompok perlakuan 2. Seluruh tikus pada tiap kelompok dilakukan operasi pengikatan atau ligasi pada duktus koledokus.. Setelah dilakukan

operasi ligasi duktus koledokus, kelompok kontrol (K): diberi pakan dan minum standar ad libitum Kelompok perlakuan 1 (P1): diberi UDCA dengan dosis 20 mg diberikan secara per oral satu kali sehari dengan bantuan sonde selama Kelompok perlakuan 2 (P2): diberi UDCA dengan dosis 20 mg diberikan secara per oral dengan bantuan sonde satu kali sehari serta diberi glutathione dengan dosis 15 mg diberikan secara IM satu kali sehari selama 21 hari berturut-turut. Pada hari ke 22 setelah selesai pemberian perlakuan, semua hewan percobaan diterminasi dengan teknik anestesi overdosis. Setelah itu, organ hepar diambil dan direndam dalam formalin 10%, kemudian dilakukan pembuatan blok parafin. Blok parafin dipotong dan dilakukan pengecatan menggunakan pengecatan *Masson's trichrome* (MT). Gambaran derajat fibrosis dinilai menggunakan *Laennec Scoring System*

Tabel 1 Laennec Scoring System

Grade	Nama	Septa (Ketebalan & jumlah)	Kriteria	Skor
0	Tidak ada fibrosis			0
1	Fibrosis minimal	+/-	Tidak ada septa atau sedikit septa tipis; mungkin didapatkan ekspansi portal atau fibrosis sinusoidal ringan	1
2	Fibrosis ringan	+	Beberapa septa tipis; mungkin didapatkan ekspansi portal atau fibrosis sinusoidal ringan	2
3	Fibrosis sedang	++	Septa tipis moderat; hingga sirosis inkomplit.	3
4A	Sirosis, <i>mild or definite probable</i>	+++	Septa tampak jelas dengan kontur melingkar atau nodul yang tampak jelas. Sebagian besar septa berukuran tipis. (diperbolehkan adanya satu septa berukuran luas)	4
4B	Sirosis sedang	++++	Setidaknya terdapat dua septa yang luas, tetapi tidak ada septa yang sangat luas dan didapatkan nodul kecil kurang dari separuh panjang biopsi	5
4C	Sirosis berat	+++++	Setidaknya terdapat satu septa yang sangat luas atau didapatkan nodul kecil lebih dari separuh panjang biopsi (sirosis mikronodular)	6

HASIL

Pengamatan mikroskopis hepar pada kelompok kontrol (K) didapatkan sebagian besar atau sejumlah 52% lapang pandang menunjukkan gambaran kerusakan hepar berat yang sudah mencapai sirosis atau grade 4. Sirosis ditandai dengan adanya gambaran septa yang luas serta didapatkannya nodul. Gambaran sirosis sendiri dibagi menjadi 3 kelompok yaitu sirosis ringan (4a), sirosis sedang (4b) dan sirosis berat (4c), yang dibedakan berdasar luas nodul serta jumlah dan luas septa.¹⁷ Selain grade 4, ditemukan pula gambaran fibrosis minimal (grade 1) hingga fibrosis sedang (grade 3), tetapi tidak didapatkan adanya gambar hepar normal (grade 0).

Pengamatan mikroskopis hepar pada kelompok perlakuan UDCA (P1) didapatkan hasil yang tidak jauh berbeda dengan kelompok kontrol (K) dimana jumlah gambaran sirosis atau grade 4 mendominasi hasil pengamatan kerusakan hepar. Selain itu masih dapat ditemukan jenis kerusakan hepar dari grade 1 hingga 3 dengan jumlah yang lebih sedikit dibandingkan jumlah kerusakan grade 4, serta tidak ditemukan gambaran hepar normal (grade 0) pada kelompok P1.

Pengamatan mikroskopis hepar pada kelompok perlakuan kombinasi UDCA-Glutathione (P2) didapatkan hasil yang lebih baik jika dibandingkan dengan dua perlakuan lain (K dan P1). Didapatkan adanya gambaran hepar normal atau grade 0 yang tidak didapatkan pada kelompok perlakuan lain serta sirosis atau grade 4 dengan jumlah yang lebih rendah. Selain itu masih didapatkan pula gambaran fibrosis grade 1 hingga 3.

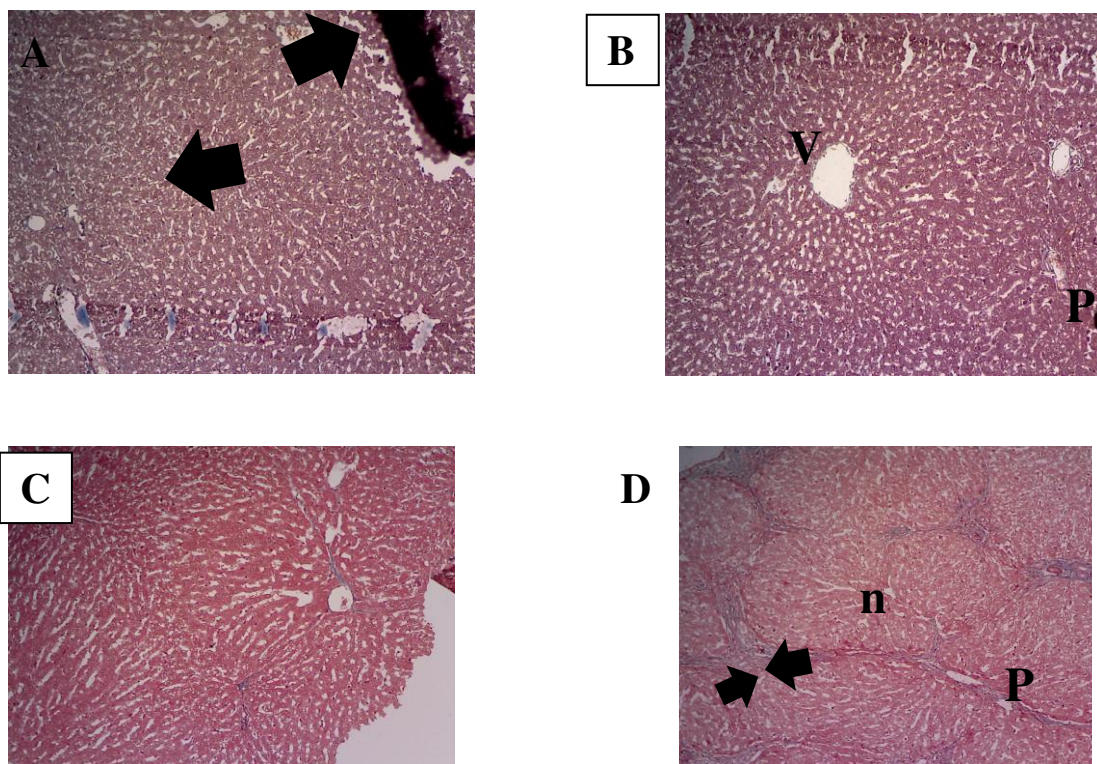
Tabel 2 Hasil pengamatan derajat fibrosis

Kel.	DERAJAT FIBROSIS							Σ
	Gr. 0	Gr. 1	Gr. 2	Gr. 3	Gr. 4a	Gr. 4b	Gr. 4c	
K	0 (0%)	2 (8%)	5 (20%)	5 (20%)	5 (20%)	5 (20%)	3 (12%)	25
P1	0 (0%)	1 (4%)	8 (32%)	1 (4%)	2 (8%)	8 (32%)	5 (20%)	25
P2	7 (28%)	7 (28%)	3 (12%)	1 (4%)	0 (0%)	2 (8%)	5 (20%)	25
Total	7 (9.3%)	10 (13.3%)	16 (21.3%)	7 (9.3%)	7 (9.3%)	15 (20%)	13 (17.3%)	75

Uji *Kruskall-Wallis* $p= 0.009$ ($p<0.05$)

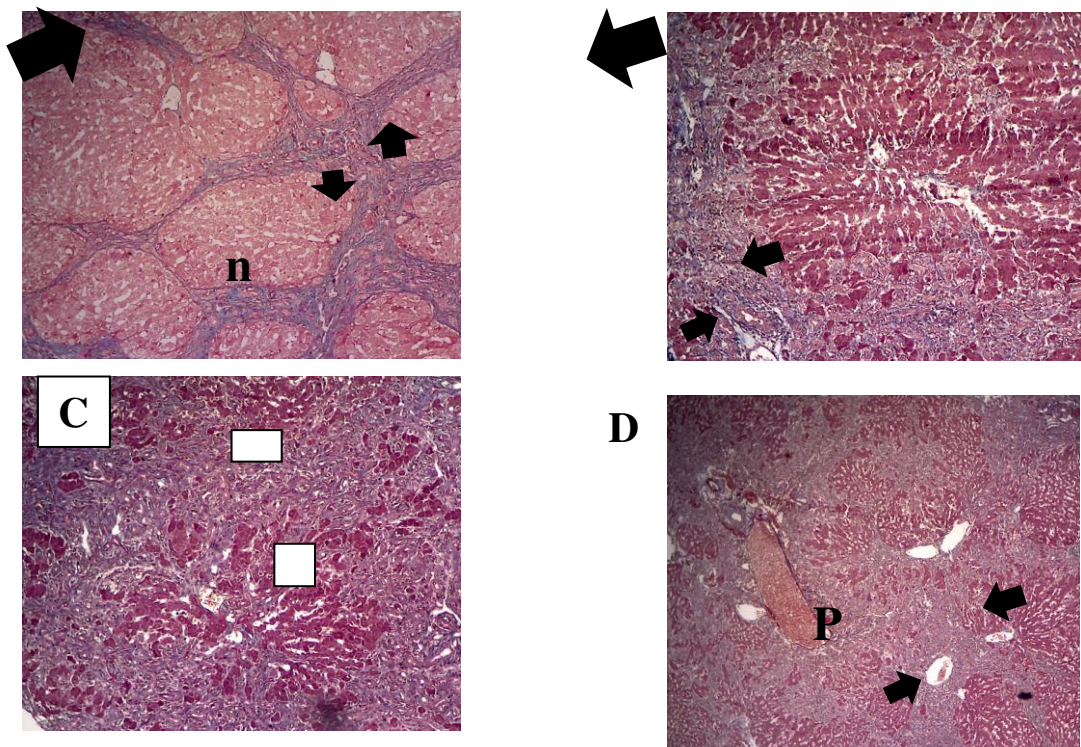
Uji *Mann-Whitney*, K vs P1 $p= 0.469$; K vs P2, $p= 0.013$; P1 vs P2, $p= 0.006$ ($p<0.05$)

Berdasarkan uji non-parametrik Kruskal-Wallis didapatkan nilai $p = 0.009$ ($p < 0.05$), maka dapat disimpulkan terdapat perbedaan yang bermakna pada gambaran derajat fibrosis hepar antara semua kelompok perlakuan. Untuk melihat perbedaan pada tiap kelompok perlakuan maka dilakukan uji lanjutan *Mann-Whitney*. Hasil uji *Mann-Whitney*, adanya perbedaan derajat fibrosis yang bermakna antara kelompok kontrol (K) dengan P2 ($p = 0.013$), dan diantara kelompok P1 dan P2 ($p = 0.006$). Tetapi tidak ditemukan adanya perbedaan derajat fibrosis yang bermakna antara kelompok kontrol dan P1 ($p = 0.469$).



Gambar 1 Gambaran Derajat Fibrosis 1

Gambar 1 menunjukkan gambaran derajat fibrosis hepar menggunakan sistem skoring Laennec pada perbesaran 100x. Gambar (A) merupakan gambaran fibrosis derajat 0, (B) fibrosis derajat 1, (C) fibrosis derajat 2, (D) fibrosis derajat 3. Tanda panah menunjukkan gambaran septa (berwarna biru) V: vena sentralis, P: Area porta, n: Nodul. Pegecatan *Masson-trichrome*

**Gambar 2** Gambaran Derajat Fibrosis 2

Gambar 2 menunjukkan gambaran derajat fibrosis hepar menggunakan sistem skoring Laennec pada perbesaran 100x. Gambar (A) menunjukkan derajat 4A, (B) menunjukkan fibrosis derajat 4B, (C) dan (D) menunjukkan fibrosis derajat 4C. Tanda panah menunjukkan gambaran septa P: Area porta, n: Nodul. Pengecatan *Masson-trichrome*.

PEMBAHASAN

Kolestasis merupakan hambatan aliran empedu yang disebabkan oleh berbagai jenis penyakit, yang selanjutnya dapat menyebabkan peningkatan jumlah empedu toksik di dalam hepar dan darah. Selama kolestasis dapat terjadi jejas hepatoselular dan seiring waktu dapat terjadi proses inflamasi, proliferasi duktus biliaris hingga fibrosis dapat terjadi.^{18,19} Ketika terjadi fibrosis, jaringan normal hepar akan digantikan oleh jaringan ikat non fungsional yang selanjutnya dapat menurunkan fungsi fisiologis hepar. Maka dari itu dibutuhkan suatu terapi yang efektif untuk mencegah progresifitas fibrosis. Salah satu terapi yang telah digunakan dalam tatalaksana kolestasis adalah *Ursodeoxycholic Acid* (UDCA), suatu asam empedu hidrofilik yang memiliki sifat protektif terhadap hepar. Tetapi, efikasi dari UDCA terbatas hanya pada beberapa jenis kelainan kolestasis seperti *Primary Biliary Cirrhosis* (PBC) serta belum terbukti mampu menyembuhkan secara sempurna¹ Berdasarkan keterbatasan fungsi UDCA tersebut, dibutuhkan suatu inovasi untuk mencapai terapi kolestasis yang ideal, salah satunya adalah dengan melalui terapi kombinasi.

Terapi kombinasi telah lama digunakan dalam upaya pengurangan angka morbiditas ataupun mortalitas. Penggunaan terapi kombinasi diharapkan dapat mencapai beberapa target atau bahkan mengobati beberapa penyakit sekaligus secara bersamaan.^{20,21} Penggunaan beberapa obat dengan mekanisme yang berbeda dapat mengarahkan efek obat terhadap penyakit dan dapat mengobati penyakit tersebut dengan lebih efektif. Jenis interaksi farmakodinamik yang terdapat pada obat kombinasi yaitu sinergisme dan potensiasi. Sinergisme terjadi ketika dua jenis obat dengan kerja yang sama diberikan dan terjadi sumasi dari efek kedua obat tersebut baik yang diinginkan (efek sinergistik) ataupun efek yang tidak diinginkan (antagonisme). Efek potensiasi adalah ketika dua obat atau lebih diberikan bersama-sama, dimana obat yang satu dapat memperkuat obat yang lain.^{20,22} Interaksi tersebut diharapkan mampu menghasilkan suatu efek yang diinginkan agar dapat digunakan sebagai terapi yang adekuat. Maka dari itu, penambahan glutathione pada penelitian ini diharapkan mampu memberikan efek terapi adekuat yang dapat digunakan pada kolestasis.

Hasil penelitian ini menunjukkan bahwa terdapat perbedaan bermakna antara kelompok pemberian kombinasi UDCA-Glutathione dengan kelompok kontrol, serta perbedaan yang bermakna antara kelompok kombinasi UDCA-Glutathione dengan kelompok pemberian UDCA tunggal. Hal tersebut membuktikan bahwa penambahan glutathione dapat memperlambat progresifitas fibrosis dibandingkan dengan pemberian UDCA tunggal. Asam empedu hidrofobik yang terakumulasi selama terjadi kolestasis dianggap sebagai penyebab utama dari hepatotoksisitas yang selanjutnya dapat meningkatkan jumlah ROS pada kasus kolestasis.²³ Hepar sendiri memiliki antioksidan endogen, salah satunya glutathione yang merupakan regulator status redoks utama di dalam tubuh. Ketika terjadi kolestasis kadar antioksidan tersebut menjadi rendah sehingga dibutuhkan adanya suplementasi tambahan. UDCA sendiri memiliki efek meningkatkan kadar GSH intraseluler.²⁴ Penambahan glutathione diharapkan dapat meningkatkan mekanisme proteksi terhadap ROS sehingga progresifitas fibrosis menurun. Penelitian yang dilakukan oleh Sandra Dunning dkk (2013) menunjukkan bahwa tingginya kadar glutathione dapat mempertahankan *Hepatic Stellate Cell* (HSC) dari proses nekrosis, tetapi tetap sensitif terhadap proses apoptosis, menjelaskan bagaimana sel tersebut dapat bertahan selama proses fibrosis.²⁵ Hal tersebut sesuai dengan hasil penelitian ini, dimana kelompok tikus pemberian terapi kombinasi UDCA-Glutathione memiliki derajat fibrosis yang lebih rendah dibandingkan dengan kelompok lain, menunjukkan bahwa terapi kombinasi memiliki efek proteksi sel hepar dari pregresifitas fibrosis.

Perbedaan derajat fibrosis antara kelompok pemberian UDCA tunggal dan kontrol tidak menunjukkan hasil yang bermakna secara statistik. Berdasarkan hasil tersebut, pemberian UDCA tunggal menunjukkan efektifitas yang terbatas dalam pecegahan progresifitas fibrosis hepar. UDCA adalah salah satu obat yang digunakan dalam terapi kolestasis dan menjadi obat standar pada kasus PBC, tetapi efektifitasnya pada kasus lain masih terbatas. Beberapa penelitian menunjukkan adanya keterbatasan pada penggunaan UDCA sebagai terapi kolestasis. Selain itu UDCA tidak menunjukkan efektifitas pada pasien kolestasis tahap lanjut atau pada kondisi yang buruk.^{26,27} Selain itu kurangnya efektifitas UDCA tersebut dapat disebabkan oleh rentang waktu yang kurang lama serta dosis yang kurang bervariasi.

Keterbatasan penelitian ini dipengaruhi faktor daya tahan tubuh dan kerentanan tikus yang berbeda-beda terhadap perlakuan sehingga memberikan respon serta ketahanan hepar yang berbeda. Selain itu belum diketahui secara pasti pada perlakuan kombinasi UDCA-Glutathione, apakah terjadi sumasi efek kedua obat tersebut atau salah satu obat memiliki efektifitas lebih tinggi sehingga terjadi interaksi potensiasi.

SIMPULAN DAN SARAN

Simpulan

Derajat fibrosis hepar pada tikus wistar yg dilakukan ligasi duktus koledokus pada kelompok kombinasi UDCA-Glutathione lebih rendah secara bermakna bila dibandingkan dengan kelompok pemberian tunggal UDCA dan kelompok kontrol.

Saran

Perlu diadakan penelitian lanjut dengan menambahkan kelompok perlakuan terapi glutathione tunggal untuk dinilai obat manakah yang memiliki efektifitas tertinggi. Perlu diadakan penelitian lanjutan dengan menggunakan dosis yang lebih bervariasi, sampel yang lebih banyak serta waktu yang lebih panjang. Hasil penelitian ini diharapkan dapat menjadi referensi penelitian lebih lanjut mengenai tatalaksana kolestasis.

DAFTAR PUSTAKA

1. Beuers U, Trauner M, Jansen P, Poupon R. New paradigms in the treatment of hepatic cholestasis: From UDCA to FXR, PXR and beyond. *J. Hepatol.* 2015;62(1S):S25-S37. doi:10.1016/j.jhep.2015.02.023.

2. Woolbright BL, Jaeschke H. Novel insight into mechanisms of cholestatic liver injury. *World J. Gastroenterol.* 2012;18(36):4985-4993. doi:10.3748/wjg.v18.i36.4985.
3. Boonstra K, Beuers U, Ponsioen CY. Epidemiology of primary sclerosing cholangitis and primary biliary cirrhosis: A systematic review. *J. Hepatol.* 2012;56(5):1181-1188. doi:10.1016/j.jhep.2011.10.025.
4. Sener G, Kabasakal L, Yüksel M, Gedik N, Alican Y. Hepatic fibrosis in biliary-obstructed rats is prevented by Ginkgo biloba treatment. *World J. Gastroenterol.* 2005;11(35):5444-9. Available at: <http://www.ncbi.nlm.nih.gov/pubmed/16222734>.
5. Bataller R, Brenner D. Liver fibrosis. *J. Clin. Invest.* 2005;115(2):209-218. doi:10.1172/JCI200524282.The.
6. Popov Y, Schuppan D. Targeting liver fibrosis: Strategies for development and validation of antifibrotic therapies. *Hepatology* 2009;50(4):1294-1306. doi:10.1002/hep.23123.
7. Mokdad AA, Lopez AD, Shahraz S, et al. Liver cirrhosis mortality in 187 countries between 1980 and 2010: a systematic analysis. *BMC Med.* 2014;12(1):145. doi:10.1186/s12916-014-0145-y.
8. He H, Mennone A, Boyer JL, Cai SY. Combination of retinoic acid and ursodeoxycholic acid attenuates liver injury in bile duct-ligated rats and human hepatic cells. *Hepatology* 2011;53(2):548-557. doi:10.1002/hep.24047.
9. Gamboa A, Tian C, Massaad J, Reshamwala P, Cai Q. The Therapeutic Role of Ursodeoxycholic Acid in Digestive Diseases. 2011.
10. Lazaridis KN, Gores GJ, Lindor KD. Ursodeoxycholic acid “mechanisms of action and clinical use in hepatobiliary disorders”. *J. Hepatol.* 2001;35(1):134-146. doi:10.1016/S0168-8278(01)00092-7.
11. Tsochatzis EA, Feudjo M, Rigamonti C, Vlachogiannakos J, Carpenter JR, Burroughs AK. Ursodeoxycholic acid improves bilirubin but not albumin in primary biliary cirrhosis: further evidence for nonefficacy. *Biomed Res. Int.* 2013;2013:139763. doi:10.1155/2013/139763.
12. Pietu F, Guillaud O, Walter T, et al. Ursodeoxycholic acid with vitamin E in patients with nonalcoholic steatohepatitis: Long-term results. *Clin. Res. Hepatol. Gastroenterol.* 2012;36(2):146-155. doi:10.1016/j.clinre.2011.10.011.
13. Kerksick C, Willoughby D. The Antioxidant Role of Glutathione and N-Acetyl- Cysteine Supplements and Exercise-Induced Oxidative Stress. 2005;2(2):38-44.
14. Aquilano K, Baldelli S, Ciriolo MR. Glutathione: new roles in redox signaling for an old antioxidant. *Front Pharmacol* 2014;5(August):196. doi:10.3389/fphar.2014.00196.
15. Cichoż-Lach H. Oxidative stress as a crucial factor in liver diseases. *World J. Gastroenterol.* 2014;20(25):8082. doi:10.3748/wjg.v20.i25.8082.
16. Yang H, Ramani K, Xia M, et al. Dysregulation of glutathione synthesis during cholestasis in mice: Molecular mechanisms and therapeutic implications. *Hepatology* 2009;49:1982-1991. doi:10.1002/hep.22908.

17. Kim MY, Cho MY, Baik SK, et al. Histological subclassification of cirrhosis using the Laennec fibrosis scoring system correlates with clinical stage and grade of portal hypertension. *J. Hepatol.* 2011;55(5):1004-1009. doi:10.1016/j.jhep.2011.02.012.
18. Penz-Osterreicher M, Osterreicher CH, Trauner M. Fibrosis in autoimmune and cholestatic liver disease. *Best Pract. Res. Clin. Gastroenterol.* 2011;25(2):245-258. doi:10.1016/j.bpg.2011.02.001.
19. Copple BL, Ph D, Jaeschke H, Ph D, Klaassen CD, Ph D. Oxidative Stress and the Pathogenesis of Cholestasis. *Semin Liver Dis* 2010;30:195-204.
20. Chou T. Theoretical Basis , Experimental Design , and Computerized Simulation of Synergism and Antagonism in Drug Combination Studies □. 2007. doi:10.1124/pr.58.3.10.
21. Jia J, Zhu F, Cao ZW, Li YX, Chen YZ. Mechanisms of drug combinations: interaction and network perspectives Jiainteraction and network perspectives. *Nat. Rev. Drug Discov.* 2009;8:111-128. doi:10.1038/nrd2683.
22. Pleuvry BJ. Pharmacodynamic and pharmacokinetic drug interactions. 2005.
23. Poli G. Pathogenesis of liver fibrosis: role of oxidative stress. *Mol. Aspects Med.* 2000;21(3):49-98. doi:10.1016/S0098-2997(00)00004-2.
24. Arisawa S, Ishida K, Kameyama N, et al. Ursodeoxycholic acid induces glutathione synthesis through activation of PI3K/Akt pathway in HepG2 cells. *Biochem. Pharmacol.* 2009;77(5):858-866. doi:10.1016/j.bcp.2008.11.012.
25. Dunning S, ur Rehman A, Tiebosch MH, et al. Glutathione and antioxidant enzymes serve complementary roles in protecting activated hepatic stellate cells against hydrogen peroxide-induced cell death. *Biochim. Biophys. Acta - Mol. Basis Dis.* 2013;1832(12):2027-2034. doi:10.1016/j.bbadis.2013.07.008.
26. Venneman NG, Besselink MGH, Keulemans YCA, et al. Ursodeoxycholic Acid Exerts No Beneficial Effect in Patients With Symptomatic Gallstones Awaiting Cholecystectomy. *Hepatology* 2006:1276-1283. doi:10.1002/hep.21182.
27. Guarino MPL, Cocca S, Altomare A, Emerenziani S, Cicala M. Ursodeoxycholic acid therapy in gallbladder disease, a story not yet completed. *World J. Gastroenterol.* 2013;19(31):5029-5034. doi:10.3748/wjg.v19.i31.5029.