

HISTOPATOLOGI SPERMATOGENESIS TESTIS TIKUS *WISTAR* DIABETES MELITUS

Siera Adelati¹, Achmad Zulfa Juniarto², Ika Pawitra Miranti³

¹Mahasiswa Program Pendidikan S-1 Kedokteran Umum, Fakultas Kedokteran, Universitas Diponegoro

²Staf Pengajar Biologi, Fakultas Kedokteran, Universitas Diponegoro

³Staf Pengajar Patologi Anatomi, Fakultas Kedokteran, Universitas Diponegoro
JL. Prof. H. Soedarto, SH., Tembalang-Semarang 50275, Telp. 02476928010

ABSTRAK

Latar Belakang: Pada penderita diabetes melitus tingginya kadar gula darah dapat meningkatkan ROS sehingga mengakibatkan stres oksidatif. Stres oksidatif di dalam sel dapat mengganggu proses respirasi sel sehingga menyebabkan hilangnya fungsi potensial membran mitokondria dan memicu terjadinya apoptosis sel. Stres oksidatif pada testis dapat mengganggu tahapan proses spermatogenesis pada tubulus seminiferus.

Tujuan: Membuktikan adanya gangguan yang bermakna terhadap tahapan spermatogenesis pada tikus *Wistar* jantan dengan diabetes melitus dibandingkan tikus normal.

Metode: Penelitian ini menggunakan desain *true experimental* dengan *post test only control group*. Sampel sebanyak 32 tikus *Wistar* dibagi menjadi 2 kelompok. Kelompok kontrol (K) hanya diberi pakan standar dan kelompok perlakuan (P) dibuat kondisi diabetes melitus dengan diinduksi aloksan 150mg/kgBB 1 kali pada hari ke 8. Masing – masing kelompok diukur kadar gula darah pada hari ke 8, 14, dan 28. Setelah 21 hari tikus diterminasi. Testis diambil untuk dilakukan pengamatan histopatologi dengan pengecatan HE dan dinilai menurut kriteria skor *Johnsen*.

Hasil: Didapatkan nilai median kelompok perlakuan adalah 8.6 (range 6 – 9.2), kelompok kontrol yaitu 10 (range 7 – 10). Berdasarkan analisis analitik uji normalitas data uji *Saphiro-Wilk* didapatkan hasil yang tidak normal $p < 0.001$. Hasil uji beda non-parametrik *Mann Whitney* didapatkan hasil yang signifikan antara kelompok kontrol dan perlakuan yaitu $p = 0.00011$.

Kesimpulan: Kadar gula darah yang tinggi pada kondisi diabetes melitus dapat mengganggu tahapan spermatogenesis.

Kata kunci : Diabetes melitus, ROS, spermatogenesis, tubulus seminiferus.

ABSTRACT

Background: In patients with diabetes mellitus, high blood sugar levels lead increasing Reactive Oxygen Species resulting in oxidative stress. Subsequently disrupt the process of cell respiration, causing the loss of potential function in mitochondrial membrane and trigger cell apoptosis. Oxidative stress in the testis can impair the process of spermatogenesis in the seminiferous tubules.

Objective: To prove the significance of the disruption of the spermatogenesis in male *Wistar* rats with diabetes mellitus compared to normal *Wistar* rats.

Methods: This study used a *true experimental* design with *post-test only control group design*. Total sample of 32 *Wistar* rats were divided into 2 groups. The control group (K) was only given a standard feed while the treatment group (P) was made diabetic with aloksan 150mg / kg on the 8th day. Each group's blood sugar levels were measure 3 times. After 21

days the mice were terminated. Testes were taken for histopathological observation with HE staining and assessed according to the criteria *Johnsen score*.

Results: The median value of the treatment group was 8.6 (range 6 – 9.2), control group of 10 (range 7 – 10). Normality data analysis *Shapiro-Wilk* test, showed abnormality ($p < 0.001$). The results of non-parametric *Mann Whitney* differential test showed significant difference between control and treatment groups ($p = 0.00011$).

Conclusion: High blood sugar levels in diabetes mellitus conditions can interfere with the process of spermatogenesis.

Keywords: Diabetes mellitus, ROS, spermatogenesis, seminiferous tubules.

PENDAHULUAN

Diabetes melitus (DM) dan infertilitas banyak terjadi pada kalangan masyarakat saat ini. Minimnya pengetahuan masyarakat menjadikan dua penyakit tersebut tidak berhubungan. Hasil - hasil penelitian membuktikan bahwa diabetes melitus (DM) yang tidak ditangani dengan baik dapat mengakibatkan infertilitas.^{1,3} Tingginya kadar glukosa darah pada penderita diabetes melitus berperan dalam kerusakan sel dengan cara peningkatan *reactive oxygen species* (ROS) yang dapat mengakibatkan stres oksidatif jaringan yang pada akhirnya merusak membran mitokondria.^{2,5} Stres oksidatif mengakibatkan kerusakan endotel pembuluh darah dan menyebabkan mikroangiopati yang dapat mengganggu pemberian nutrisi melalui pembuluh darah ke jaringan - jaringan pembentuk spermatozoa sehingga tahapan spermatogenesis pada organ testis tidak sempurna. Testis dalam proses reproduksi mempunyai dua fungsi utama yaitu memproduksi hormon dan spermatozoa. Kedua fungsi tersebut secara anatomi berlangsung terpisah yaitu hormon testosteron dihasilkan oleh sel Leydig, sedangkan sel spermatozoa dihasilkan oleh sel epitel tubulus seminiferus. Stres oksidatif juga dapat mengganggu jalur *hypothalamus pituitary gonad axis* sehingga pengeluaran hormon menjadi tidak normal.^{5,12,13,14,15} Apabila sel-sel dan hormon pada testis mengalami gangguan maka tahapan spermatogenesis akan terganggu, menyebabkan produksi spermatozoa berkurang, dan pada akhirnya berujung pada masalah infertilitas.^{1,8}

Tujuan penelitian ini adalah untuk mengetahui lebih lanjut mengenai kerusakan tahapan spermatogenesis pada testis yang diakibatkan oleh diabetes melitus dengan melihat gambaran histopatologi dan dinilai menggunakan kriteria *Johnsen score*.^{9,22}

METODE

Penelitian ini merupakan penelitian eksperimental dengan rancangan *Post Test Only Control Group Design*. Besar sampel dihitung dengan menggunakan rumus freeder $(t-1)(n-1) \geq 15$ dengan keterangan $t =$ jumlah kelompok; $n =$ jumlah tikus tiap kelompok.²³ Karena $t = 2$ maka didapatkan $n = 16$, sehingga jumlah keseluruhan sampel sebanyak 32 ekor tikus *Wistar* kemudian diadaptasi terlebih dahulu selama 7 hari dengan diberi pakan standar secara *ad libitum*. Tikus diukur kadar gula pertama pada hari ke-7 dengan menggunakan glukometer untuk memastikan tikus dalam keadaan normal. Kemudian di kelompokkan menjadi 2 kelompok dengan cara *simple random sampling*. Kelompok pertama adalah kelompok kontrol yaitu sejumlah 16 ekor tikus *Wistar* yang tidak diberi perlakuan khusus hanya pakan standar selama 21 hari dan kelompok kedua adalah kelompok perlakuan yaitu sejumlah 16 ekor tikus *Wistar* yang diinjeksi aloksan 150mg/KgBB yang dilarutkan dalam Na fisiologis 0,5ml sebanyak 1 kali secara intraperitoneal pada hari ke-8. Pada hari ke-14 diperiksa kadar gula darah kedua untuk memastikan tikus kontrol masih dalam keadaan normal dan tikus perlakuan sudah terinduksi diabetes. Lalu ditunggu selama 14 hari untuk terjadinya gangguan tahapan spermatogenesis pada tikus perlakuan. Setelah itu pada hari ke-28 tikus diukur kembali kadar gula darah untuk memastikan tikus kontrol masih

Dalam keadaan normal dan tikus perlakuan masih dalam kondisi diabetes melitus. Dilakukan terminasi pada hari ke-29 dengan menggunakan ether secara *overdose*. Kemudian dilakukan pembedahan untuk diambil organ testisnya, organ testis yang diambil hanya sebelah kiri, supaya seragam. Setelah itu proses pembuatan preparat mikroskopis testis, diamati dan dinilai gambaran histopatologi spermatogenesisnya menggunakan kriteria *Johnsen score* dengan kriteria skor 1-10.

Tabel 1. Kriteria *Johnsen score*.²²

SKOR	PENILAIAN
10	Epitel tubulus normal, spermatogenesis lengkap, lumen tubulus terbuka, sel spermatozoa ≥ 10
9	Epitel tubulus rusak, lumen tubulus tertutup, sel spermatozoa ≥ 10
8	Sel spermatozoa < 10
7	Sel spermatozoa 0, Sel spermatid ≥ 10
6	Sel spermatozoa 0, Sel spermatid < 10
5	Sel spermatozoa dan Sel spermatid 0, sel spermatosit ≥ 5
4	Sel spermatozoa dan Sel spermatid 0, sel spermatosit < 5
3	Sel spermatogenik hanya terdiri atas sel spermatogonium
2	Sel spermatogenik 0, hanya ada sel sertoli
1	Tidak ada sel sama sekali dalam tubulus

Pemeriksaan dan penilaian dilakukan dengan cara preparat testis diamati menggunakan mikroskop pada perbesaran 400x dengan teknik *double blinding*. Pemberian skor dilakukan pada 5 lapangan pandang tiap lapang pandang terdiri dari 1 tubulus seminiferus. Skor dari 5 lapangan pandang dirata-rata, sehingga didapatkan skor untuk masing-masing tikus, sebagai deskriptif data pada penelitian ini. Kemudian diolah data dengan menggunakan SPSS. Lalu normalitas data diuji dengan menggunakan *Saphiro-Wilk*. Nilai median dari rerata masing-masing tikus menjadi skor kelompok, yang kemudian dilakukan uji beda *non-parametric Mann Whitney*.

HASIL

Tabel 2. Analisis deskriptif gambaran mikroskopis spermatogenesis pada tubulus seminiferus testis tikus *Wistar* kelompok kontrol dan perlakuan.

Kelompok	N	Rerata	Std. Deviasi	Median	Minimum	Maksimum
Kontrol	16	9.5375	.80571	10.0000	7.00	10.00
Perlakuan	16	8.4875	.77621	8.6000	6.00	9.20
Total	32	9.0125	.94348	9.1000	6.00	10.00

Tabel 2 menunjukkan bahwa rerata dan median perubahan gambaran mikroskopis tubulus seminiferus testis tikus *Wistar* pada kelompok perlakuan yaitu kelompok yang diinduksi diabetes melitus dengan cara diberi aloksan 150mg/kgBB lebih rendah dari pada kelompok kontrol. Hal ini menunjukkan bahwa tahapan dalam proses spermatogenesis testis secara mikroskopis pada kelompok perlakuan lebih mengalami gangguan dibandingkan dengan kelompok kontrol.

Data hasil yang didapatkan dari skoring mikroskopis spermatogenesis pada tubulus seminiferus testis tikus *Wistar* diuji normalitasnya menggunakan *Saphiro-Wilk* karena jumlah sampel yang digunakan kurang dari 50 dan hasilnya dapat dilihat dari tabel 3.

Tabel 3. Hasil uji normalitas (uji *Saphiro-Wilk*)

Kelompok	Saphiro-Wilk	Transformasi	Keterangan
Kontrol	0.000	0.000	Tidak normal
Perlakuan	0.000	0.000	Tidak normal

Keterangan: Signifikan $p > 0.05$

Tabel 3 menunjukkan bahwa uji normalitas kelompok kontrol dan perlakuan memiliki nilai $p < 0.001$. Hal ini dapat disimpulkan bahwa distribusi data dari kelompok kontrol dan perlakuan tidak normal, karena dapat dikatakan normal apabila $p > 0.05$. Data kemudian diuji dengan uji *non-parametric Mann Whitney* karena syarat uji *parametric* tidak terpenuhi.

Tabel 4. Hasil Uji Beda *Mann Whitney*

Kelompok	Median	Min – maks	p
Kontrol	10	7 – 10	0,00011*
Perlakuan	8.6	6 – 9.2	

* Signifikan $p < 0.05$

Tabel uji *Mann Whitney* menunjukkan bahwa terdapat perbedaan bermakna atau signifikan $p = 0.00011$ pada gambaran mikroskopis tubulus seminiferus testis tikus *Wistar* pada kelompok kontrol dengan kelompok perlakuan.

PEMBAHASAN

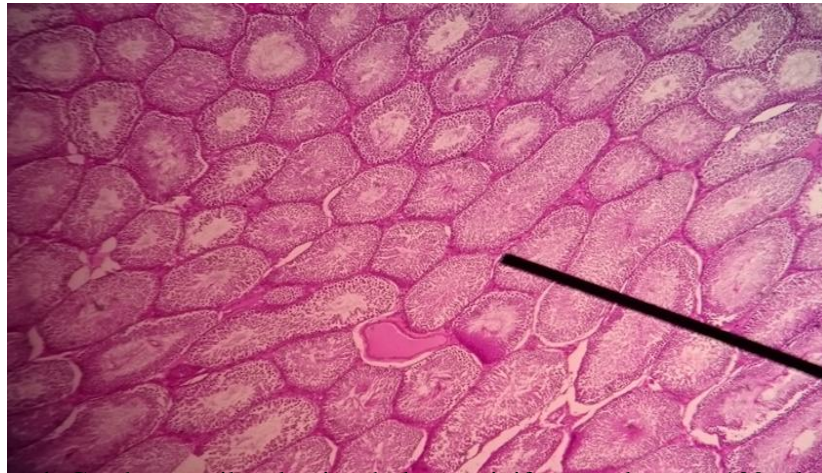Pada penelitian ini menunjukkan skor pada gambaran histopatologi spermatogenesis testis kelompok perlakuan lebih rendah dibandingkan kelompok kontrol ($P < K$). Pada kelompok kontrol tikus tidak diberikan perlakuan khusus hanya diberikan pakan standar, sedangkan pada kelompok perlakuan tikus diinduksi aloksan 150mg/kgBB untuk mendapatkan kondisi diabetes eksperimental.

Hal ini didasari oleh karena tingginya kadar gula darah atau hiperglikemi akan meningkatkan *reactive oxygen spesies* (ROS). Pembentukan ROS sebenarnya merupakan proses fisiologis tubuh namun apabila terjadi ketidakseimbangan antara produksi dan eliminasi oleh antioksidan dalam tubuh, terakumulasinya ROS pada jaringan dapat menyebabkan stres oksidatif. Stres oksidatif dapat mengganggu respirasi sel sehingga merusak membran mitokondria dan menyebabkan hilangnya fungsi potensial membran mitokondria.^{4,5,6} Keadaan ini dapat mengakibatkan *mitochondrial permeability transition* yang menyebabkan hilangnya potensial membran mitokondria dan mengakibatkan kebocoran membran sehingga terjadi depolarisasi membran dan pengaktifkan *apoptotic factor* yang akan menginduksi terjadinya proses *apoptosis*. *Apoptosis* adalah suatu mekanisme kematian sel secara terprogram, program kematian sel suatu mekanisme fisiologis untuk menghilangkan sel yang berlebihan selama proliferasi dan menghilangkan sel – sel yang dapat berpotensi

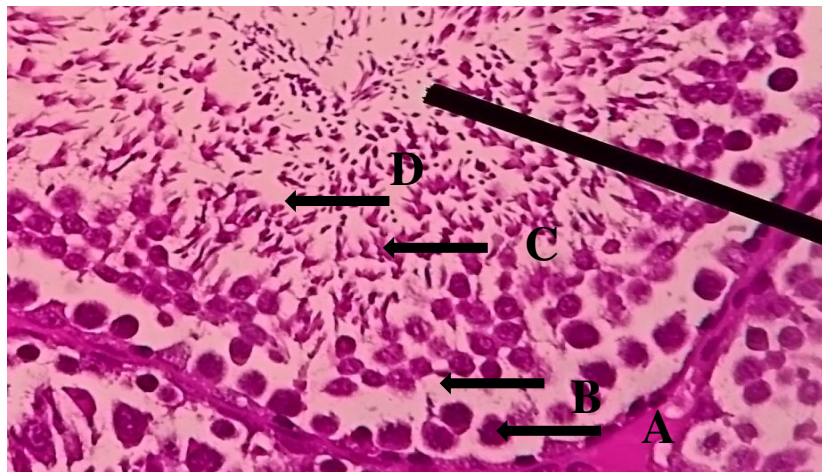
berbahaya.^{14,15} ROS yang berlebihan mengakibatkan stres oksidatif pada spermatozoa dengan segala kerusakan yang ditimbulkan seperti yang telah dijelaskan, sehingga memicu jalur *apoptosis* intrinsik akibat kerusakan–kerusakan yang ditimbulkan dan menurunkan produksi spermatozoa akibat penurunan hormon–hormon pembentuk.^{7,8,9,10} Hal tersebut sebagai salah satu yang mendasari berkurangnya jumlah sperma atau *oligozoospermia* saat ejakulasi, yang pada akhirnya menyebabkan infertilitas pada pria.^{8,21} Pasien dengan *oligozoospermia* dan *oligoasthenospermia* menunjukkan peningkatan jumlah ROS dibandingkan dengan

Pasien normal.^{8,21} Penurunan hormon testosteron secara progresif akan mempengaruhi aktivitas dari enzim LDH yang akan mempengaruhi metabolisme sel sertoli, dimana hal ini akan berdampak pada spermatogenesis.¹³ ROS juga menghambat pembentukan laktat melalui sintesa piruvat. Dengan adanya ROS yang mengakibatkan stres oksidatif dapat menurunkan kadar testosteron yang mempengaruhi kerja enzim LDH untuk merubah NADH menjadi NAD⁺ sebagai bahan pembentuk laktat pada sel sertoli menyebabkan sintesa piruvat terganggu sehingga laktat tidak terproduksi.^{17,18,19,20} Telah kita ketahui laktat di dalam sel sertoli berfungsi sebagai asupan nutrisi spermatozoa dalam proses spermatogenesis. Dengan tidak tercukupinya asupan nutrisi maka akan terbentuk kualitas sperma yang tidak baik.^{4,5,6,7,8}

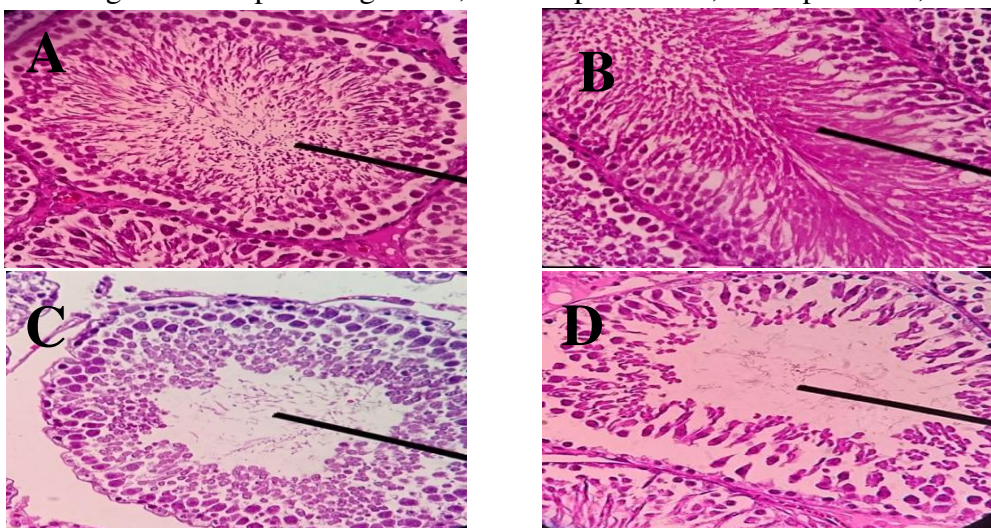
Berdasarkan analisis menggunakan uji normalitas data uji *Saphiro-Wilk*. Didapatkan hasil yang tidak normal pada kelompok kontrol maupun kelompok perlakuan $p < 0.001$ sedangkan pada uji normalitas hasil normal didapatkan apabila $p > 0.05$. Hal ini karena terdapat banyak sebaran data yang kembar pada skor tikus setiap kelompok. Karena hasil uji normalitas data tidak normal maka uji beda dilanjutkan dengan uji non-parametrik *Mann Whitney* dan didapatkan hasil yang signifikan antara kelompok kontrol dan perlakuan yaitu $p = 0.00011$ hasil dikatakan signifikan karena $p < 0.05$.



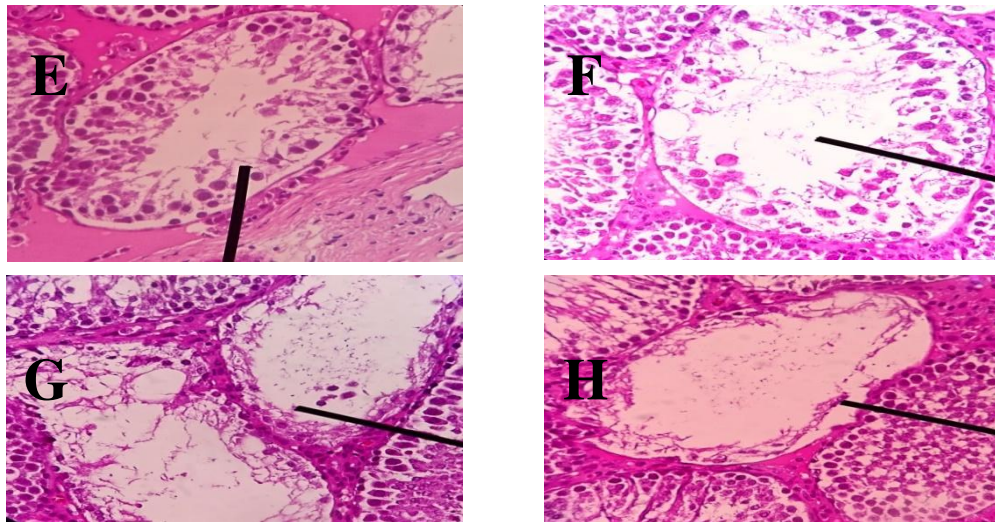
Gambar 1. Gambaran mikroskopis tubulus seminiferus perbesaran 100x dengan pengecatan HE.



Gambar 2. Gambaran mikroskopis tubulus seminiferus testis perbesaran 400x dengan pengecatan HE. Keterangan: A = spermatogonium; B = spermatosit; C = spermatid; D = spermatozoa



Gambar 3. Gambaran mikroskopis tubulus seminiferus dalam penilaian kriteria skor *Johnsen* perbesaran 400x dengan pengecatan HE. Skor 10 (A), 9 (B), 8 (C), 7 (D).



Gambar 4. Gambaran mikroskopis tubulus seminiferus dalam penilaian kriteria skor *Johnsen* perbesaran 400x dengan pengecatan HE. Skor 6 (E), 5 (F), 4 (G), 3 (H).

KESIMPULAN DAN SARAN

Simpulan

Kadar gula darah yang tinggi pada kondisi diabetes melitus dapat mengganggu tahapan spermatogenesis.

Saran

Perlu dilakukan penelitian lebih lanjut dengan memperhatikan lama paparan gula darah yang tinggi dengan durasi yang lebih singkat yang dapat menimbulkan kerusakan awal sel-sel pada tubulus seminiferus. Serta perlu dilakukan penelitian mengenai faktor selain *reactive oxygen species* (ROS) yang dapat menimbulkan gangguan tahapan spermatogenesis pada testis.

UCAPAN TERIMA KASIH

Puji syukur kehadirat Tuhan Yang Maha Esa, karena atas berkat dan rahmat-Nya penulis dapat menyelesaikan Karya Tulis Ilmiah ini. Penulis juga berterima kasih kepada dr. Achmad Zulfa, M.Si.,Med.,Sp.And.,PhD selaku dosen pembimbing pertama pada penulisan karya tulis, dr. Ika Pawitra Miranti, M.Kes.,Sp.PA selaku dosen pembimbing kedua yang telah bersedia membacakan prepat penelitian dr. Lilien Eka Chandra, MrepSc.,Sp.OG selaku ketua penguji, dr.Budi Laksono selaku penguji, serta keluarga dan teman-teman yang senantiasa memberikan doa dan dukungan sehingga penulisan hasil karya tulis ilmiah ini dapat terselesaikan.

DAFTAR PUSTAKA

1. Ding GL, Liu Y, Liu ME, Pan JX, Guo MX, Sheng JZ. The effects of diabetes on male fertility and epigenetic regulation during spermatogenesis. 2015;(October 2014):948-953. doi:10.4103/1008-682X.150844.
2. Schoeller EL, Albanna G, Frolova AI, Moley KH. Insulin Rescues Impaired Spermatogenesis via the Hypothalamic-Pituitary-Gonadal Axis in Akita Diabetic Mice and Restores Male Fertility. 2012;61(July):1869-1878. doi:10.2337/db11-1527.
3. Whiting DR, Guariguata L, Weil C, Shaw J. IDF Diabetes Atlas : Global estimates of the prevalence of diabetes for 2011 and 2030. *Diabetes Res Clin Pract.* 2011;94(3):311-321. doi:10.1016/j.diabres.2011.10.029.
4. Diabetes DOF. DEFINITION AND DESCRIPTION OF DIABETES OTHER CATEGORIES OF GLUCOSE. 2010;33. doi:10.2337/dc10-S062.
5. Inoue T, Murakami N, Ayabe T, et al. Pyruvate improved insulin secretion status in a mitochondrial diabetes mellitus patient. *J Clin Endocrinol Metab.* February 2016;jc20154293. doi:10.1210/jc.2015-4293.
6. La Vignera S, Condorelli RA, Di Mauro M, et al. Reproductive function in male patients with type 1 diabetes mellitus. *Andrology.* 2015;3(6):1082-1087. doi:10.1111/andr.12097.
7. Manaf A, Endokrin SM, Ilmu B, Dalam P. Use of Acarbose to Control Postprandial Hyperglycemia in Reducing Macrovascular Complication. 2010:1-14.
8. Ko EY, Jr SS, Agarwal A, Ph D. Male infertility testing : reactive oxygen species and antioxidant capacity. *Fertil Steril.* 2014;102(6):1518-1527. doi:10.1016/j.fertnstert.2014.10.020.
Rato L, Alves MG, Socorro S, Duarte AI, Cavaco JE, Oliveira PF. Metabolic regulation is important for spermatogenesis. *Nat Rev Urol.* 2012;9(6):330-338. doi:10.1038/nrurol.2012.77.
9. Aly HAA, El-beshbishy HA, Banjar ZM. Mitochondrial dysfunction induced impairment of spermatogenesis in LPS-treated rats : Modulatory role of lycopene. *Eur J Pharmacol.* 2012;677(1-3):31-38. doi:10.1016/j.ejphar.2011.12.027.
10. Victor Rodwell ; David Bender ; Kathleen M. Botham ; Peter J. Kennelly ; P. Anthony Weil. *Harper's Illustrated Biochemistry 30th Edition.* USA; 2015.
11. Gunes S, Alsadaanasan M, Agarwal A. Spermatogenesis, DNA damage and DNA repair mechanisms in male infertility. *Reprod Biomed Online.* 2015. doi:10.1016/j.rbmo.2015.06.010.
12. Metabolism O, Infertility M. *Reproductive Sciences.* 2012;(November). doi:10.1177/1933719112459232.
13. Meistrich ML, Hess RA. Assessment of Spermatogenesis Through Staging of Seminiferous Chapter 27 Assessment of Spermatogenesis Through Staging of Seminiferous Tubules. 2015;(December). doi:10.1007/978-1-62703-038-0.

14. Semenkovich K, Brown ME, Svrakic DM, Lustman PJ. Depression in type 2 diabetes mellitus: prevalence, impact, and treatment. *Drugs*. 2015;75(6):577-587. doi:10.1007/s40265-015-0347-4.
15. 2. Classification and Diagnosis of Diabetes. *Diabetes Care*. 2014;38(Supplement_1):S8-S16. doi:10.2337/dc15-S005.
16. Alam R, Khan S, Salman KA. MDA and Antioxidants Status in Type 2 Diabetes Mellitus. 2013;4(6):75-78.
17. Daiber A, Di Lisa F, Oelze M, et al. Crosstalk of mitochondria with NADPH oxidase via reactive oxygen and nitrogen species signalling and its role for vascular function. *Br J Pharmacol*. December 2015. doi:10.1111/bph.13403.
18. Celino FT, Yamaguchi S, Miura C, et al. Tolerance of Spermatogonia to Oxidative Stress Is Due to High Levels of Zn and Cu / Zn Superoxide Dismutase. 2011;6(2):1-11. doi:10.1371/journal.pone.0016938.
19. Schieber M, Chandel NS. ROS Function in Redox Signaling and Oxidative Stress. *CURBIO*. 2014;24(10):R453-R462. doi:10.1016/j.cub.2014.03.034.
20. Stefani GP, Baldissera G, Nunes RB, Heck TG, Rhoden CR. Metabolic Syndrome and DNA Damage: The Interplay of Environmental and
21. Signaling RA, Zhao Z, Koltai E. Oxygen Consumption and Usage During Physical Exercise: The Balance Between Oxidative Stress. 2013;18(10):1208-1247. doi:10.1089/ars.2011.4498.
22. Johnsen SG. Testicular biopsy score count--a method for registration of spermatogenesis in human testes: normal values and results in 335 hypogonadal males. *Hormones*. 1970;1(1):2-25. <http://www.ncbi.nlm.nih.gov/pubmed/5527187>. Accessed February 19, 2016.
23. Supranto J. *Teknik Sampling Untuk Survei Dan Eksperimen*. Jakarta: Penerbit PT. RinekaCipta; 2000.
24. Nugroho AE. *Hewan Percobaan Diabetes Melitus Patologi Dan Mekanisme Aksi Diabetogenik*. Biodeversi.; 2006.