

PENGARUH PEMBERIAN MERKURI PER ORAL TERHADAP GAMBARAN HISTOPATOLOGI LIVER TIKUS WISTAR

Jo Jonathan Jose Johan¹, Hadi², Siti Amarwati³

¹Mahasiswa Program Studi S-1 Ilmu Kedokteran Umum, Fakultas Kedokteran, Universitas Diponegoro

²Staf Pengajar Forensik, Fakultas Kedokteran, Universitas Diponegoro

³ Staf Pengajar Patologi Anatomi, Fakultas Kedokteran, Universitas Diponegoro
JL. Prof. H. Soedarto, SH., Tembalang-Semarang 50275, Telp. 02476928010

ABSTRAK

Latar Belakang Merkuri merupakan logam berat yang bersifat toksik, namun banyak digunakan di berbagai aspek kehidupan manusia. Merkuri memiliki 3 bentuk: elemental, inorganik, dan organik. Banyak paparan merkuri yang tidak disadari banyak orang selain melalui inhalasi, seperti merkuri inorganik yang melalui produk kosmetik atau pengawet obat. Paparan merkuri dapat merusak berbagai organ, termasuk hati. Hati sebagai organ metabolisme zat toksik dapat mengalami hepatotoksisitas akibat paparan merkuri.

Tujuan Mengetahui pengaruh pemberian merkuri klorida per oral terhadap gambaran histopatologi hati tikus *Wistar*.

Metode Penelitian eksperimental *post test only control group design* selama 14 hari dengan sampel 27 ekor tikus *Wistar* jantan dibagi secara acak menjadi kelompok kontrol (tidak diberi merkuri klorida), perlakuan 10 mg/kgBB, dan perlakuan 20 mg/kgBB. Tiap kelompok terdiri dari 9 ekor tikus. Pada hari ke-15 dilakukan terminasi, hati diambil, preparat diproses, dicat dengan Hematoksin-Eosin, dan diamati dengan perbesaran 400 kali. Dinilai derajat kerusakan sel hati: normal, ringan (degenerasi parenkimatososa), sedang (degenerasi hidropik), dan berat (nekrosis sel hati).

Hasil Diperoleh derajat normal, kerusakan ringan, kerusakan sedang, dan kerusakan berat berturut-turut pada: kontrol: 11,11%, 55,56%, 33,33%, 0; perlakuan 10 mg/kgBB: 0, 11,11%, 55,56%, 33,33%; perlakuan 20 mg/kgBB: 0, 0, 0, 100%. Rerata derajat kerusakan histopatologi semakin meningkat dari kontrol sampai perlakuan 20 mg/kgBB. Uji *Kruskal-Wallis* didapatkan perbedaan bermakna ($p=0,000$). Dilanjutkan uji *Mann-Whitney* didapatkan perbedaan bermakna antara kontrol dengan perlakuan 10 mg/kgBB ($p=0,009$), kontrol dengan perlakuan 20 mg/kgBB ($p=0,000$), dan perlakuan 10 mg/kgBB dengan perlakuan 20 mg/kgBB ($p=0,004$).

Simpulan Pemberian merkuri klorida per oral menyebabkan perubahan gambaran histopatologi hati tikus *Wistar*, Dosis merkuri klorida yang lebih tinggi menyebabkan kerusakan pada histopatologi hati tikus *Wistar* yang lebih berat.

Kata Kunci: merkuri klorida, gambaran histopatologi hati.

ABSTRACT

THE EFFECT OF MERCURY ORAL ADMINISTRATION TOWARDS WISTAR RAT LIVER'S HISTOPATHOLOGICAL APPEARANCE

Background Mercury is a toxic heavy metal compound, but widely used in many aspect of human life. Mercury consists of 3 forms: elemental, inorganic, and organic. There are many ways of exposure that is not realized by many people other than inhalation, such as inorganic mercury's exposure through cosmetic products and preservative in drugs. Mercury poisoning cases have long been found. Exposure of mercury damage many organs, including the liver.

Liver as an organ which metabolize toxic compound could sustain hepatotoxicity due to mercury exposure.

Aim To know the effect of mercuric chloride oral administration on Wistar rat liver's histopathological appearance.

Methods Experimental study with post test only control group design for 14 days, used 27 male Wistar rats, divided randomly into: control (given no mercuric chloride), 10 mg/kgBW mercuric chloride, and 20 mg/kgBW mercuric chloride. Each group consists of 9 rats. On 15th day, rats were terminated, livers were harvested, samples were processed, stained with Hematoksilin-Eosin, and examined on 400 times magnification. Liver cell destruction degree: normal, mild (parenchym degeneration), moderate (hydropic degeneration), and severe (liver cell necrosis).

Results Were obtained normal, mild destruction, moderate destruction, and severe destruction on: control: 11,11%, 55,56%, 33,33%, 0 ; 10 mg/kgBW group: 0, 11,11%, 55,56%, 33,33%; 20 mg/kgBW group: 0, 0, 0, 100%. Destruction degree mean was increased from control to 20 mg/kgBW group. The Kruskal-Wallis test showed significant difference ($p=0,000$). Followed by Mann-Whitney test which showed significant difference between control with 10 mg/kgBW group ($p=0.009$), control with 20 mg/kgBW group ($p=0.000$), and also between 10 mg/kgBW group and 20 mg/kgBW group ($p=0.004$).

Conclusion Oral administration of mercuric chloride caused histopathological changes on Wistar rat liver, higher dose of mercuric chloride is related to more severe histopathological damage to Wistar rat liver.

Keywords: mercuric chloride, liver's histopathology appearance.

PENDAHULUAN

Merkuri merupakan salah satu logam berat yang sering kali dikelompokkan bersama Cadmium (Cd) dan Timbal (Pb). Akan tetapi Merkuri perlu dibedakan dari kedua logam tersebut karena Merkuri berada di lingkungan kita dalam 3 bentuk yang berbeda yaitu Elemental Merkuri, Merkuri inorganik dan Merkuri organik. Ketiganya mempunyai sifat yang berbeda ketika berada di lingkungan dan mempunyai toksisitas yang berbeda pula pada tubuh manusia^{1,2}. Menurut WHO, Paparan Merkuri paling banyak terjadi melalui inhalasi pada amalgam (bahan yang dipakai pada gigi yang merupakan campuran merkuri dan alloy) , konsumsi ikan yang terkontaminasi oleh merkuri dan paparan akibat pekerjaan. Akan tetapi banyak paparan lain yang tidak disadari dalam kehidupan sehari-hari seperti, penggunaan kosmetik, proses amalgamasi (ekstraksi logam emas dengan mencampurkan biji emas dan merkuri cair) pada pertambangan emas, ataupun menghirup merkuri yang menguap dari merkuri cair termometer yang pecah^{2,3,4,5}.

Hepar merupakan organ tubuh yang besar dan kompleks. Hepar menempati sebagian besar Kuadran kanan atas abdomen, di bawah diafragma, dilindungi oleh tulang iga. Hepar merupakan pusat metabolisme tubuh dengan fungsi yang sangat kompleks. Salah satu fungsi

hepar adalah untuk melindungi tubuh terhadap zat toksik melalui proses detoksifikasi. Sebagian besar zat kimia atau obat-obatan masuk melalui saluran cerna akan melewati hepar sebagai organ metabolisme sentral⁵.

Meskipun sering dilakukan penelitian mengenai paparan logam berat, tetapi masih sedikit penelitian khusus mengenai pengaruh paparan merkuri klorida saja terhadap gambaran histopatologi hepar di Indonesia. Mengingat merkuri berbeda dari kebanyakan logam berat lainnya dan hepar merupakan organ detoksifikasi zat toksik maka peneliti berharap melalui penelitian ini dapat memberikan informasi lebih jelas mengenai pengaruh merkuri klorida pada gambaran hisopatologi hepar.

METODE

Penelitian eksperimental dilakukan dengan desain *post test only with control group design*. Pemeliharaan hewan coba dilakukan di Laboratorium Biologi-FMIPA UNNES. Pemeriksaan histopatologi dilakukan di Laboratorium Patologi Anatomi Fakultas Kedokteran Universitas Diponegoro / RSUP dr. Kariadi, Semarang. Sampel penelitian ini ialah Tikus Wistar. Kriteria inklusi penelitian ini adalah Tikus Wistar jantan, usia 2-3 bulan, berat 150-250 gram, dalam keadaan sehat dan tidak ada kelainan anatomi. Kriteria eksklusi penelitian ini adalah tikus yang mengalami gangguan pencernaan dan penyerapan dan mati sebelum atau saat percobaan

Sampel penelitian dipilih menggunakan *allocation random sampling* lalu dikelompokkan menjadi tiga kelompok, yaitu kelompok perlakuan dosis 20 mg/kg BB, kelompok perlakuan 10 mg/kg BB dan kelompok kontrol. Berdasarkan perhitungan besar sampel, jumlah total subjek yang dibutuhkan adalah minimal 27 sampel, yang dilakukan adaptasi selama 7 hari sebelum diberi perlakuan.

Variabel bebas pada penelitian ini adalah dosis merkuri klorida dan variabel terikat penelitian ini adalah gambaran histopatologis hati tikus. Perlakuan merkuri peroral diberikan selama 14 hari pada pagi hari dengan jam yg sama dengan dosis 20 mg/kg BB dan 10 mg/kg BB yang dibagi dalam 14 kali pemberian sesuai dengan kelompok perlakuan masing-masing, sedangkan kelompok control hanya diberikan aquades. Selama perlakuan, pemberian air dan merkuri klorida diberikan melaui sonde dan dilakukan tenaga berpengalaman agar tidak menimbulkan stress berlebih. Setelah perlakuan selama 14 hari, dilakukan terminasi kemudian diambil organ hati yang dimasukkan ke dalam formalin 10 % kemudian dilakukan

pembuatan preparat. Preparat menggunakan pengecatan HE kemudian dibaca menggunakan mikroskop cahaya dengan perbesaran 400x pada 5 lapangan pandang yang berbeda tiap sampel.

Data yang diperoleh diolah dengan program komputer dan diuji normalitas dengan *Saphiro-Wilk*. Bila didapatkan distribusi datanya normal dilanjutkan analisis data untuk menguji perbedaannya dengan menggunakan uji parametrik *One Way Anova* atau memakai bila *Kruskal-Wallis* distribusinya tidak normal. Dilanjutkan dengan uji Independent t test untuk distribusi data normal atau Mann-Whitney untuk distribusi data tidak normal untuk membandingkan antar kelompok.

HASIL

Analisis Deskriptif

Analisis deskriptif berupa rerata dan standar deviasi, nilai median, nilai maksimum dan nilai minimum derajat kerusakan histopatologi hati tikus *Wistar* yang diperoleh dari pengamatan mikroskopik pada lima lapangan pandang yang berbeda terhadap seluruh kelompok.terdapat pada tabel 6.

Tabel 1. Rerata, standar deviasi, median, nilai minimum dan maksimum derajat kerusakan histopatologi tiap kelompok

Kelompok	Rerata ± SD	Median	Minimum	Maksimum
Kontrol	2,22 ± 0,67	2	1	3
Perlakuan 1	3,22 ± 0,67	3	2	4
Perlakuan 2	4,00 ± 0	4	4	4

Keterangan: Kontrol = tidak diberi merkuri klorida

Perlakuan 1 = diberi merkuri klorida dengan dosis 10 mg/kgBB

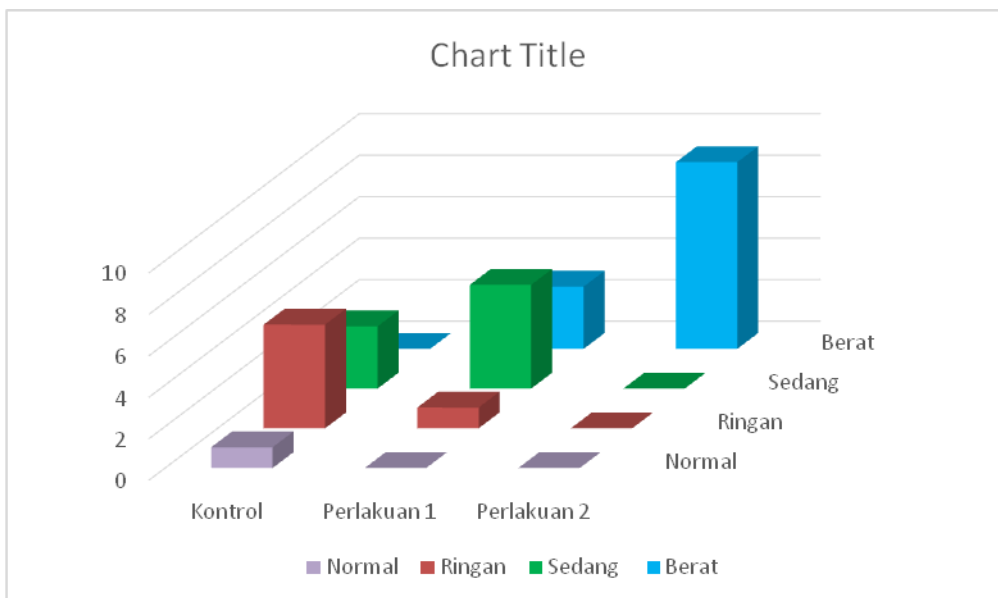
Perlakuan 2 = diberi merkuri klorida dengan dosis 20 mg/kgBB

Berdasarkan tabel 6, rerata terendah derajat kerusakan histopatologi hati tikus *Wistar* terdapat pada kelompok kontrol (2,22) dan rerata tertinggi terdapat pada kelompok perlakuan 2 (4), dapat dilihat adanya peningkatan rerata derajat kerusakan histopatologi hati dari kelompok kontrol, perlakuan 1 sampai kelompok perlakuan 2. Nilai median derajat kerusakan histopatologi hati tikus *Wistar* juga menunjukkan peningkatan antara kelompok kontrol dengan kelompok perlakuan. Kelompok kontrol memiliki nilai dan nilai minimum median paling rendah. Kelompok perlakuan 1 memiliki nilai median lebih tinggi daripada kelompok

kontrol. Begitu pula kelompok perlakuan 2 memiliki nilai median yang lebih tinggi dibandingkan kelompok kontrol dan kelompok perlakuan 1.

Tabel 2. Distribusi frekuensi derajat kerusakan histopatologi tiap kelompok

Derajat	Kelompok		
	Kontrol	Perlakuan 1	Perlakuan 2
Normal	1 (11,11%)	0	0
Ringan	5 (55,56%)	1 (11,11%)	0
Sedang	3 (33,33%)	5 (55,56%)	0
Berat	0	3 (33,33%)	9 (100%)
Total	9 (100%)	9 (100%)	9 (100%)



Gambar 1 . Grafik distribusi frekuensi derajat kerusakan histopatologi tiap kelompok

Berdasarkan tabel 7 dan gambar 10, gambaran histopatologi normal ditemukan hanya pada kelompok kontrol penelitian. Pada kelompok kontrol didapatkan juga kerusakan derajat ringan (degenerasi parenkimatosia) dan sedang (degenerasi hidropik). Pada kelompok perlakuan 1 didapatkan kerusakan ringan, derajat sedang dan berat akan tetapi kerusakan pada kelompok perlakuan 1 didominasi oleh kerusakan derajat sedang (degenerasi hidropik) sebanyak 55,56%. Pada kelompok perlakuan 2 hanya didapatkan kerusakan derajat berat (nekrosis sel hati).

Analisis Analitik

Data derajat kerusakan histopatologi hati tikus *Wistar* diuji normalitas data menggunakan uji *Shapiro-Wilk* dan didapatkan nilai p sebesar 0,028 ($p < 0,05$) sehingga distribusi data tidak normal. Dilakukan *test of homogeneity of variances* didapatkan $p= 1,000$ yang artinya data tersebut homogen ($p > 0,05$). Selanjutnya, Ketiga kelompok dianalisis menggunakan uji hipotesis non parametrik *Kruskal-Wallis*. Berdasarkan hasil uji *Kruskal-Wallis* didapatkan nilai $p=0,000$ yang berarti terdapat perbedaan gambaran histopatologi hati tikus yang bermakna secara statistik ($p < 0,05$) antar kelompok penelitian. Selanjutnya dilanjutkan dengan uji *Mann-Whitney* untuk mengetahui secara pasti kelompok-kelompok yang memiliki beda bermakna. Hasil uji *Mann-Whitney* disajikan pada tabel 8.

Tabel 3. Hasil uji *Mann-Whitney* antar kelompok

Kelompok		Nilai p	Keterangan
Kontrol	Perlakuan 1	0,009	Bermakna
Kontrol	Perlakuan 2	0.000	Bermakna
Perlakuan 1	Perlakuan 2	0,004	Bermakna

Keterangan: ada perbedaan yang bermakna : nilai $p < 0,05$

Dari tabel 8 dapat dilihat adanya perbedaan gambaran histopatologi yang bermakna secara statistik ketika membandingkan kelompok kontrol dengan kelompok perlakuan 1 dengan nilai $p = 0,009$, kelompok kontrol dengan kelompok perlakuan 2 dengan nilai $p=0,000$), dan kelompok perlakuan 1 dengan kelompok perlakuan 2 didapatkan nilai $p=0,004$. Berdasarkan hasil tersebut, dapat dikatakan bahwa ada perbedaan bermakna pada tiap kelompok ketika dibandingkan satu sama lain.

PEMBAHASAN

Hati merupakan pusat metabolisme tubuh yang juga berfungsi melindungi tubuh terhadap zat toksik melalui proses detoksifikasi. Sebagian besar zat kimia atau obat-obatan masuk melalui saluran cerna akan melewati hepar sebagai organ metabolisme sentral.⁵ Ketika senyawa toksik seperti merkuri klorida memasuki tubuh, organ hati akan melakukan biotransformasi pada merkuri klorida menjadi senyawa yang tidak berbahaya untuk mengurangi toksisitas senyawa tersebut. Akan tetapi proses tersebut akan membuat kerusakan pada sel hati dan menyebabkan hepatotoksitas.⁶ Ion merkuri memberikan efek toksik pada organ dengan cara presipitasi, inhibisi enzim, dan sifat korosifnya.² Faktor akumulasi

senyawa toksik, sifat toksisitas, dan reaksi yang ditimbulkan zat hepatotoksik juga dapat menyebabkan kerusakan sel hati.

Hasil penelitian dinilai menggunakan skor dengan acuan skoring *Manja Roenigk*⁸ dan menunjukkan bahwa paparan merkuri klorida dapat menyebabkan kelainan gambaran histopatologi hati yang bervariasi dari derajat ringan (degenerasi parenkimatososa), sedang (degenerasi hidropik), sampai derajat berat (nekrosis sel hati). Kelainan paling ringan ditunjukkan dengan adanya degenerasi parenkimatososa berupa pembengkakan sel, sitoplasma keruh dan adanya granula. Pada derajat berikutnya, proses degenerasi yang terjadi pada penelitian ini adalah proses degenerasi hidropik di mana terdapat akumulasi cairan dan terdapat banyak vakuola.. Derajat kerusakan paling tinggi yang diamati pada penelitian adalah nekrosis sel hepar yang merupakan kerusakan yang bersifat ireversibel. Nekrosis ditandai dengan inti sel yang menjadi piknotik (tampak inti sel kecil berwarna gelap, sitoplasma sel kemerahan. dan batas tidak teratur), karioreksis (inti hancur membentuk fragmen-fragmen atau ireguler), dan akhirnya kariolisis (inti sel hilang).^{9,10,11}

Berdasarkan hasil dari analisis deskriptif, kelompok control (tidak diberi merkuri klorida) ditemukan sel hati normal serta kerusakan derajat ringan dan sedang, kelompok perlakuan 1 (diberi merkuri klorida dosis 10 mg/kgBB) ditemukan kerusakan derajat ringan, sedang dan berat, dan kelompok perlakuan 2 (diberi merkuri klorida dosis 20 mg/kgBB) ditemukan hanya kerusakan derajat berat (nekrosis). Pada kelompok kontrol didapatkan kerusakan derajat ringan dan sedang, kemungkinan disebabkan hati tikus kelompok kontrol sudah memiliki kelainan sebelumnya atau akibat bias dari degenerasi parenkimatososa dan hidropik karena degenerasi ini kadang terjadi selama proses pembuatan preparat. Rerata derajat kerusakan histopatologi semakin meningkat dan menunjukkan perbedaan bermakna secara statistik dari kelompok kontrol sampai kelompok perlakuan 2. Temuan penelitian ini sesuai dengan teori dosis-respon dan mendukung hasil penelitian pada jurnal yang sudah ada sebelumnya, misalnya pada penelitian oleh T. J. Sheikh, dkk pada tahun 2013 yang berjudul “*Repeated dose oral toxicity of inorganic mercury in wistar rats:biochemical and morphological alterations*” dimana merkuri klorida diberikan dengan dosis bertingkat kepada 4 kelompok (1 kontrol dan 3 perlakuan dengan dosis berbeda dan bertingkat) selama 28 hari, didapatkan kesimpulan semakin besar dosis merkuri klorida yang diberikan, maka semakin tinggi tingkat kerusakan yang terjadi pada hati yang ditunjukkan dengan adanya peningkatan kadar ALT dan GGT pada serum⁶.

Setelah dilakukan analisis analitik, hasil pengamatan mikroskopis hati tikus *Wistar* yang dianalisis dengan uji *Kruskal-Wallis* menunjukkan perbedaan gambaran histopatologi yang bermakna antara kelompok kontrol dengan kelompok perlakuan 1 dan 2. Berdasarkan uji statistik yang lebih lanjut (uji *Mann-Whitney*), didapatkan perbedaan gambaran histopatologi yang bermakna pada semua kelompok yang dibandingkan baik antara kelompok kontrol dengan kelompok perlakuan 1, antara kelompok kontrol dengan kelompok perlakuan 2, dan antara kelompok perlakuan 1 dengan kelompok perlakuan 2. Hasil dari analisis analitik ini mendukung temuan penelitian dalam analisis deskriptif.

Berdasarkan hasil pembacaan pada kelompok kontrol ditemukan kelainan gambaran mikroskopis hati yaitu degenerasi parenkimatososa dan degenerasi hidropik meskipun tidak diberikan merkuri klorida. Degenerasi parenkimatososa terkadang didapat pada jaringan hati *post mortem*,⁸ tetapi hal tersebut bisa juga disebabkan oleh faktor stres tikus *Wistar*, pengaruh zat atau penyakit lain, dan faktor internal lain seperti system imun tikus *Wistar*. Degenerasi hidropik pada kelompok kontrol dapat disebabkan karena hati tikus kelompok kontrol sudah memiliki kelainan tersebut sebelumnya. Kelemahan yang ada dalam penelitian ini adalah degenerasi parenkimatososa dan degenerasi hidropik pada kelompok kontrol dapat menjadi faktor bias. Selain itu, tidak dilakukan skrining fungsi hati sebagai gambaran kondisi hati pada tikus sehingga bisa saja sampel kelompok kontrol yang tampak sehat, ternyata mempunyai kerusakan pada hati sehingga pada pengamatan mikroskopis menunjukkan adanya kelainan gambaran histopatologi. Bias yang mungkin terjadi pada pengamatan gambaran histopatologi hati dihilangkan dengan pengamatan oleh dokter spesialis patologi anatomi sebanyak dua kali pada masing-masing preparat di 5 lapangan pandang berbeda sehingga kelima lapangan pandang tersebut dianggap telah mewakili gambaran keseluruhan hati sampel.

SIMPULAN DAN SARAN

Simpulan

Pemberian merkuri klorida per oral menyebabkan perubahan gambaran histopatologi hati tikus *Wistar*, Dosis merkuri klorida yang lebih tinggi menyebabkan kerusakan pada histopatologi hati tikus *Wistar* yang lebih berat.

Saran

Pada penelitian selanjutnya perlu dilakukan pengecekan fungsi hati masing-masing tikus sebelum memulai penelitian bisa dengan mengukur kadar ALT pada darah tikus. Pemeliharaan perlu lebih diperhatikan agar tidak terjadi kelainan yang dapat menyebabkan bias pada hasil pengamatan. Perlu dilakukan penelitian lebih lanjut dengan dosis yang lebih bervariasi dan jangka waktu yang berbeda.

DAFTAR PUSTAKA

1. Clarkson TW, Magos L. The toxicology of mercury and its chemical compounds. Crit Rev Toxicol [Internet]. Elsevier GmbH.; 2006;36(8):609–62. Available from: <http://dx.doi.org/10.1016/j.jtemb.2012.02.004>
2. Broussard LA, Hammett-stabler CA, Winecker RE. The Toxicology of Mercury. 2002.
3. Chang YK, Labban JD, Gapin JI, Etnier JL. The Effects of Acute Exercise on Cognitive Performance: A Meta-analysis. Brain Res. Elsevier B.V.; 2012;1453(250):87–101.
3. WHO Public Health and Department. Exposure To Mercury Geneva: WHO Document Production Services. 2007
4. Clarkson TW, Magos L, Myers GJ. The Toxicology of Mercury — Current Exposures and Clinical Manifestations. 2003;1731–7
5. Sherwood L. Fisiologi Manusia : dari sel ke sistem. Jakarta: EGC; 2011.
6. Sheikh TJ, Patel BJ, Joshi D V, Patel RB, Jegoda MD, Husbandry A. Repeated dose oral toxicity of inorganic mercury in wistar rats : biochemical and morphological alterations. 2013;563–7.
8. Ramachandran R, Kakar S. Histological patterns in drug-induced liver disease. 2009;.
9. Tim Pengajar Patologi Anatomi. 2011. Pedoman Kuliah Mahasiswa Patologi Anatomi 2. Semarang: FK UNDIP.
10. Vinay Kumar, Ramzi S. Cotran SLR. Buku Ajar Patologi Robbins Edisi 7. Jakarta: EGC; 2007.
11. Chandrasoma, P. dan Taylor CR. Ringkasan Patologi Anatomi. Jakarta: EGC; 2005.